

BIOMEDICAL LIBRARY

Fortschritte

auf dem Gebiete der

Röntgenstrahlen

VOLUME 4

1900/01



BIOMEDICAL LIBRARY

Fortschritte

auf dem Gebiete der

Röntgenstrahlen

Unter Mitwirkung von

Prof. Dr. **v. Bramann** in Halle, Prof. Dr. **v. Bruns** in Tübingen, Geh. Med.-Rat Prof. Dr. **Curschmann** in Leipzig, Geh. Med.-Rat Prof. Dr. **Czerny** in Heidelberg, Prof. Dr. **Forster** in Bern, Prof. Dr. **Grunmach** in Berlin, Prof. Dr. **Henschen** in Upsala, Prof. Dr. **Hoffa** in Würzburg, Prof. Dr. **Kölliker** in Leipzig, Prof. Dr. **Krause** in Altona, Oberarzt Dr. **Kümmell** in Hamburg, Prof. Dr. **Lenhartz** in Hamburg, Prof. Dr. **Lennander** in Upsala, Prof. Dr. **Oberst** in Halle, Geh. Med.-Rat Prof. Dr. **Riedel** in Jena, Prof. Dr. **Rumpf** in Hamburg, Geh. Med.-Rat Prof. Dr. **Schede** in Bonn, Prof. Dr. **F. Schultze** in Bonn, Oberarzt Dr. **Sick** in Hamburg, Geh. Reg.-Rat Prof. Dr. **Slaby** in Charlottenburg, Generaloberarzt Dr. **Schjerning** in Berlin, Generaloberarzt Dr. **Stechow** in Berlin, Prof. Dr. **Voller** in Hamburg und Prof. Dr. **J. Wolff** in Berlin

herausgegeben von

Dr. med. Deycke in Constantinopel und **Dr. med. Albers-Schönberg** in Hamburg

U. 4

Vierter Band

Hamburg

Lucas Gräfe & Sillem

1900—1901

Reprinted with the permission of Georg Thieme Verlag

JOHNSON REPRINT CORPORATION
111 Fifth Avenue, New York, N.Y. 10003

JOHNSON REPRINT COMPANY LIMITED
Berkeley Square House, London, W. 1

First reprinting, 1965, Johnson Reprint Corporation

Printed in the United States of America

Inhalt.

Seite

Lambertz, Die Perspektive in den Röntgenbildern und die Technik der Stereoskopie (Tafel I—III) 1
de la Camp, Periostitis bei Lepra (Tafel IV) 36
Wertheim Salomonson, J. K. A., Zur Radiographie der Lungenkrankheiten (Tafel V, Fig. 1) . . . 41
Wertheim Salomonson, J. K. A., Ein seltener Fall von Polydaktylie (Tafel V, Fig. 2) 42
Behn, Kehlkopfverknöcherung nachgewiesen am Lebenden (Tafel V, Fig. 3—5) 43
Behn, Einrichtung zur Aufzeichnung des mit senkrechtem Röntgenstrahl hergestellten Herzschattens auf die Körperoberfläche zum Vergleich mit Perkussionsbefunden 44
Walter, B., Über einige Verbesserungen im Betriebe des Induktionsapparates — mit besonderer Berücksichtigung der Anwendung des Wehnelt-Unterbrechers im Röntgen-Laboratorium . 46
Lauenstein, C., Nachweis der „Kocherschen Verbiegung" des Schenkelhalses bei Coxa vara durch Röntgenstrahlen 61
Bade, P., Die Knochenstruktur des coxalen Femurendes bei Arthritis deformans, nebst Bemerkungen zu der Wolffschen Krahntheorie des Oberschenkels (Tafel VI) 64
Schürmayer, B., Ein Bleischutz für Durchleuchtung und Photographie mittels Röntgenstrahlen . . 74
Schürmayer, B., Eine Vereinfachung und Abänderung des Verfahrens nach Davidson zur Bestimmung der Lage von Fremdkörpern im Organismus durch Doppel-Röntgenphotographie 81
Hahn, R., Kritische Bemerkungen über den von Grouven in der Niederrheinischen Gesellschaft für Natur- und Heilkunde in Bonn gehaltenen Vortrag über Röntgentherapie bei Hautkrankheiten 89
Köhler, A., Casuistische Beiträge (Tafel VII u. VIII) 90
Meiser, Die Brüche der Mittelfussknochen als Ursache des Fuss- oder Marschgeschwulst (Tafel IX und X) 105
Joachimsthal, Ein weiterer Beitrag zur Lehre von der Polydaktylie (Tafel XI, Fig. 1 u. 2) . . . 112
Wertheim Salomonson, J. K. A., Über Explosionen im Quecksilberunterbrecher 113
Marshall, E., Zur Diagnose eines Falles von Lithopädion mit Hilfe des Skiagramms (Tafel XI, Fig. 3) 115
Spiess, G., Fremdkörper in der Lunge und ihr Nachweis mit Hilfe der Röntgenstrahlen (Tafel XII, Fig. 1—3) 116
Albers-Schönberg, Über den Nachweis von kleinen Nierensteinen mittels Röntgenstrahlen . . . 118
Beck, C., Beitrag zur Diagnostik und Therapie der Struma (Tafel XII, Fig. 4) 122
Strebel, H., Zur Frage der lichttherapeutischen Leistungsfähigkeit des Induktionsfunkenlichtes nebst Angabe einiger Versuche über die bakterienfeindliche Wirkung der Becquerelstrahlen . . 125
Sjögren, T. u. Sederholm, E., Beitrag zur therapeutischen Verwertung der Röntgenstrahlen . . . 145
Schuchardt, K., Über das Studium und die Reproduktion von Röntgenphotographien (Tafel XIII und XIV) 171
Karajan, E. R. von u. Holzknecht, G., Eine Lokalisationsmethode für Fremdkörper in den Extremitäten 174
Gil y Casares, M., Ein seltener Fall von Ellbogenluxation (Tafel XV, Fig. 1—3) 177
Beck, C., Über die Fissuren am oberen Humerusende (Tafel XV, Fig. 4 u. 5) 179
Dreuschuch, F., Einige interessante Beobachtungen bei Versuchen mit Röntgenstrahlen 180
Grouven, Erwiderung auf die „kritischen Bemerkungen über den von Grouven in der Niederrheinischen Gesellschaft für Natur- und Heilkunde in Bonn gehaltenen Vortrag über Röntgentherapie bei Hautkrankheiten" von Dr. R. Hahn 182
Hahn, R., Entgegnung auf vorstehende Erwiderung 183
Simmonds, M., Untersuchungen von Missbildungen mit Hilfe des Röntgenverfahrens (Tafel XVI und XVII) 197

Seite
Vollbrecht, Der künstlich verstümmelte Chinesenfuss (Tafel XVIII) 212
Kellner, Ein Fall von Trichosis lumbalis mit Spina bifida occulta (Tafel XVII, Fig. 4) 220
Dessauer, F., Zur Theorie des Röntgenapparates 221
Walter, B., Bemerkungen zu der vorstehenden Abhandlung 231
Walter, B., Eine bemerkenswerte Unregelmässigkeit eines Röntgenbildes (Tafel XIX) 241
Port, Röntgenaufnahmen am Kiefer (Tafel XX, Fig. 7—10) 246
Holzknecht, G. u. Kienböck, R., Über Osteochondritis syphilitica im Röntgenbild (Tafel XX, XXI, XXII u. XXIII, Fig. 1) 247
Brautlecht, G., Über den Nachweis anorganischer Gifte speciell des Arsens mittelst Röntgenstrahlen (Tafel XXIII, Fig. 2—7, XXIV) 253
Dessauer, F., Zur Theorie des Röntgenapparates 257
Walter, B., Bemerkungen zu der vorstehenden Entgegnung 258

Correspondenzen 59. 93. 132. 184. 234. 259
Bücherbesprechungen 60. 186
Vereine und Kongresse 95. 133. 188. 235. 265
Journallitteratur 96. 137. 192. 240. 266
Tafel I—XXIV.

Namenregister.

(Die Ziffern verweisen auf die Seiten; ein * bedeutet Originalartikel.)

Abbe 192. — Abel 95. — Achard 130. — Albers-Schönberg 43. 60. 62. 89. 93. 94. *118. 148. 153. 157. 193. 197. 236. 239. — Albert 71. — Allessandri 142. — von Ammon 129. — Amson 188. — Arsonval 98. — Ausset 141

Bade *64. 139. 266. — v. Babo 27. — Baer, G. 59. 71. — Bang 125. 126. 127. 128. 236. — Barrel 104. — Barthélemy 145. — Basselt-Smith 195. — Béclère 41. 97. 98. 100. 101. — Beck, C. *122. 141. 142. 142. 143. *179. 187. 192. 193. 196. 265. 269. — Bedard 141. — Behn *43. *44. — Benedikt 193. — Bennicke 238. — v. Bergmann 97. 101. — Bergonié 98. — Bernard 98. 140. — Bernhard 41. — Bertin-Sans 140. — Berton 130. — Block 238. — Bouvier 72. — Braune 206. — Brautlecht *253. — Breithaupt 105. — Brisson 105. — Brocq 159. — Bruce 192. — Brunner 9. 101. — Bürstenbinder 239. — Buri 37.

Caldwell 192. — de la Camp *36. — Catlin 195. — Championnère 140. — Chapetot 105. — Chicotot 103. — Clark 266. — Cohn 95. — von Coler 212. — Corson 143. — Cowl 186. — Cramer 90. — Culman 71. 73.

Dalla Vedova 142. — Daguerre 101. — Davidson 81. 82. 83. 84. 86. 87. 88. 191. — Delbanco 95. — Depage 141. — Dessauer *221. 232. *257. 258. — Destot 100. 141. — Donath 80. — Dreuschuch *180. — v. Dumreicher 187.

Ehrmann 191. 236. 266. 267. — Eid 101. — v. Eiselsberg 190. 239. — Elismann 138. — Allg. Elektrizitätsgesellschaft 99. — Engel 136.

Fabre 194. — Farbes-Ross 103. — Finsen 95. 125. 126. 127. 128. 129. 131. 168. 169. — Fischl 265. — Franke 239. — Frantzius 130. — Freund 96. 97. 99. 131. 135. 135. 136. 163. 235. — Frey u. König 130. — Friedrich 136. — Fritsch 27.

Gallet 103. 194. — Gardiner 104. — Gassmann 145. — Gay 136. — Gebauer 137. — Gil y Casares *177. — Ghillini 71, 72. — Gocht 64. 163. — Graetz 130. — Gräfe & Sillem 93. — Graff 189. — Grohé 190. — Groth 130. — Grouven 89. *182. 183. 184. 236. 238. — Grunmach 99. 133. 189. — Grünfeld 188. — Guilleminot 186.

von **H**acker 95. — Hackmann 260. — de Haën 130. — Hahn, R. 60. 62. *89. 93. 94. 95. 148. 153. 157. 182. *183. 235. 236. — Halipré 141. — Helbing 188. — Helferich 172. — v. Helmholtz 4. 6. — Heinsohn 207. — Hendrix 260. — Herz 95. — Heydenreich 140. — Hildebrand 16. 197. — Himmel 136. — Hirschberg 134. 269. — Hirschmann, W. A. 99. 114. 137. 146. 193. — Hochsinger 135. 236. — Hoffa 188. — Holländer 96. — Holzknecht 122. 138. 141. *174. 236. *247. 266. 267.

Jsenthal 191. — Jacquet 159. — James 192. — Jeney 190. 266. — Jeanbran 140. — Jedlička 60. — Joachimsthal *112. 203. — Johannessen 198. — Jouel 259. — Jutassy 163.

Kahleyss 172. 187. — Kaiser 261. — Kalendero 142. — Kaposi 97. — v. Karajan *174. — Karfunkel 238. — Kassai 136. — Kassowitz 197. — Katzenstein 188. — Kaufmann 198. — Kayser 236. — Kellner *220. — Kienböck 134. 134. 135. 135. 136. 138. 183. 235. 236. 240. *247. 267. — Killian 118. — Kirchberg 198. — Kirchner, A. 105. 108. 110. — Kocher 61. 62. 63. — König (Berlin) 188. — Koenig (Wiesbaden) 71. — Köhler *90. — Köhler (Berlin) 238. — Kortewey 71. — Körting 190. — Köster 65. — Kümmell 96. 131. 148. 179. — Küster 236. — Kratzenstein, G. 60.

Lalanne 98. — Lambertz *1. 247. 258. — Lang 268. — Lannelongue 130. — Lauenstein, C. *61. — Leduc 98. — Leistikow 95. — Leonard 192. 196. — Levy 263. — Levy-Dorn 42. 45. 137. 175. 186. 237. 237. — Lieblein 136. — Lilienfeld 239. — Loison 102. — Lomer 209. — Lorenz 71. — Low 95. — Ludloff 190. 193. 239.

Macyntire 191. — Madelung 190. — Mangold 237. — Manz 61. 64. — Marcek 266. 268. — Marchand 198. — Marie 97. — Marshall *115. — Martin 116. — Maunoury 102. 194. — Meiser *105. — Messerer 73. — v. Meyer, H. 71. 108. — Mignon 41. 101. 141. 195. — Mikulicz 239. — Mink 130. — Mohr 73. — Moitessier 27. — Möller, Magn. 166. — Morié 194. — Morin 98. — Moritz 44. 190. 237. 238. — Mügge 72. — Müller 192. — Müller G. 235. 236. — Müller, C. H. F. 146. 234. — Muskat 105. — Mraček 236.

Neisser 235. — Neumann 134. 134. 136. — Niclot 140. — Nobl 135.

Oberst 187. — Oddo 141. — Ollier 102. — Ottolenghi 252. — Oudin 145. 236.

Pels-Leusden 238. — Petersen 236. — Pfitzner, W. 59. 113. — Pielicke 236. — Piéry 194. — Pochitonowa 162. — Port 240. *246. — Pribram 191. 239. — Pusay 195.

Radiguet 41. — Redard 100. — Regis 98. — Reinhardt 172. — Reiniger, Gebbert & Schall 237. 238. — Ribaut 97. — Rieder 130. 145. 186. — Riddershausen 105. 108. — Riedinger 71. — Riegner 239. — Ringel 118. — Rochefort 113. — Rothschild 172. — Roux 71. — Rumpel 239. — Rumpf 36. 37. — Routte 98.

Sauve 100. — Sawtschenko 36. — Schede 65. 189. — Scheffer, W. 60. — Scheier 44. 99. 234. — Schell 140. — Schiff 96. 97. 99. 131. 134. 135. 135. 136. 154. 163. 166. 235. — Schlichting 241. — Scholtz 189. — Schuchardt *171. — Schulte 105. 108. 110. — Schürmayer *74. *81. 260. — Sederholm *145. — Seraphin 236. — Sharpe 195. — Sick 189. — Siemens & Halske 99. — Simmonds *197. 239. — Sjögren *145. — Sleeswijk 110. — Smilowski 95. — Smith 193. — Solger 71. — Spiegler 135. — Spiess *116. Stechow 102. 105. 107. 108. 110. — Steinhauser 27. — Stenbeck 100. 166. — Sternthal 235. — Stilling 197. — Stöckl 135. — Sträter 97. — Strebel *125. 183. 235. 236. — Stubbert 143. — Sudeck, P. 59. 190. 237.

Testaz 103. — Thiele 105. — Troplowitz 95. — Tuffier 102.

Ullmann 96. 134. 190. — Unna 94. 95. 148.

Variot 103. — Verneuil 103. — Villard 259. — Virchow, H. 12. 220. — Vollbrecht *212. — Voller 119.

Wagner 118. — Walter *46. 60. 74. 75. 93. 94. 115. 119. 120. 122. *231. *241. 258. 263. 267. — Wassermann 41. — Wedel 130. — Wegner 238. — Wehnelt 46. 50. — Weinlechner 135. — Werner 172. — Wertheim Salomonson *41. *42. *113. — White 104. — Widmark 129. — Wildt 9. 59. 172. — Williams 104. 192. — Wilms 236. — Wimshurst 104. — Winkler 266. — Wittlin 130. — Wolf-Becher 192. — Wolfenden 103. — Wolff 172. 188. — Wolff, D. 188. — Wolff, J. 64. 71. 72. 73. 193. — Wormser 139.

von **Z**iemssen 161. 186. 190. — Zimmermann 190. — Zschokke 71. —

Sachregister.

(Die Ziffern verweisen auf die Seiten.)

Therapie. Physiologische und pathologische Wirkungen der Röntgenstrahlen.

Akne 162. 190. — Alopecia areata 191. 266. 267. — Bakteriologisches 103. — Becquerelstrahlen, bakterienfeindlich 125. — Brustkrebs, Behandlung 267. — Dermatitis 98. 195. — Ekzema chronic. 157. — Epithelioma 166. — Favus 135. — Folliculiitis necroticans 135. — Haut 136. — Hautkrankheiten 97. 89. 95. 96. 79. 134. 182. 183. 189. 195. — Hautwirkungen 138. — Herpes tonsurans 235. — Hyperthrichosis 163. 195. — Induktionsfunkenlicht, Therapie 125. — Lupus 136. 140. 148. 190. 193. 266. — Lupus erythematodes 136. 154. — Mikroorganismen, Pathogene 195. — Pruritus ani et vulvae 159. — Psoriasis 161. — Röntgentherapie 60. 89. 94. 95. 99. 100. 145. 193. 235. 238. 267. — Ströme, hochgespannte, phys. Wirkung 135. — Sycosis 135. — Tuberculides 155. — Ulcera 162. — Ulcus rodens 191. — Verbrennungen 103. — Verruca 169.

Theoretische Untersuchungen. Physikalische und technische Arbeiten.

Entgegnung auf Dessauer 258. — Fluorescenz 180. — Perspective der Röntgenbilder 1. 6. 8. — Röntgenbild, Unregelmässigkeiten 241. — Röntgenapparat, Theorie desselben 257.

Technik der Anwendungsweisen der Röntgenstrahlen. Instrumentarium etc.

Abblendvorrichtungen 263. — Beckenmessung 100. 194. — Bemerkungen zu der Abhandlung Dessauer 231. — Bleiblenden 74. — Bleischutz 74. — Dermographie 237. — Elektrolyt. Unterbrecher, Technik 266. — Film 104. — Induktorenbau 265. — Influenz-Maschinen 104. — Irisblende 98. — Jury, Röntgenkonkurrenz 262. — Lokalisation von Fremdkörpern 81. — Maschinen, statische 97. 98. — Magengrenze 192. — Methoden zur Herstellung stereoskopischer Bilder 16. — Momentaufnahme 191. — Neuerungen, technische 266. — Nierensteinnachweis 118. — Normalstrahl 101. — Radiographie, direkte 101. — Reproduktionen von Röntgenbildern 171. — Röhren 104. — Röhrenpreisbewerbung 95. — Röhren, therapeutische 97. — Röntgenkurse 94. 182. 265. — Röntgenstrahl, senkrechter, Aufzeichnung mit demselben 44. — Röntgenröhre, beste, Preisbewerbung 234. — Schutzapparate 237. — Stereoskopie 1. 59. 97. 191. 192. 239. — Technik 99. 191. 193. 267. — Technik, Verbesserung 101. — Theorie des Röntgenapparates 221. — Unterbrecher 191. 264. — Uranschirm 189. — Wehnelt-Unterbrecher 46.

Casuistik.

Acranie 203. — Anencephalie 203. — Aneurysma 142. — Ankylose Ellenbogen 239. — Anthracosis 141. — Aortenaneurysma 131. — Arsennachweis 253. — Arthritis deformans 64. — Beckenabnormität 194. — Blasenstein 189. 194. — Brustorgane, Erkrankungen 100. — Brustuntersuchungen 137. — Casuistik 136. — Casuist. Beiträge, Knochenchirurgie 90. — Chinesenfuss, künstl. verstümmelt 212. — Chirurg. Casuistik 195. — Clavicula defekt 188. — Concremente 101. — Coxales Femurende 64. — Coxa vara 61. 190. — Coxa vara traumatica 136. — Coxitis 239. — Dactylitis syphilitica 268. — Dicephalus dibrachius 206. — Encephalocele 142. — Entwickelung des Kopfes 234. — Entwicklungsanomalie der Hand 136. — Epiphysen, kindliche 143. — Epiphysenlinien 236. — Epiphysenverknöcherung 237. — Erguss im Kniegelenk 188. — Exostosis cartilaginea 238. — Extremität, obere, topograph. Anatomie derselben 60. — Fissuren am Humerus 179. — Foetus extrauterin 209. — Frakturen 92. 95. 100. 101. 102. 140. 142. 196. — Fract. calcan. 188. — Fraktur der Mittelfussknochen 105. — Frakturen u. Luxationen 187. 192. 194. — Frakturen, spontane 98. — Fractur Patellae 188. — Frakt. d. Rad. Epiphyse 193. — Fract. radii 190. — Fremdkörper 141. — Fremdkörper im Auge 133. — Fremdkörper i. d. Lunge 117. — Fussgelenk, Druckentzündung 59. — Gallensteine 142. 260. — Gebiss, verschlucktes 239. — Geburtshülfe 139. — Gelenkrheumatismus 191. — Gelenkverletzungen 102. — Gerichtsärztliches 104. — Geschwülste im Auge 133. — Grosse Gefässe 238. — Herz-Lage-Grösse 238. — Herzschatten 44. — Herzuntersuchungen 237. — Hüftgelenk 237. — Hüftgelenk bei Tabes 238. — Hüftluxation, stereoskop. 100. — Hygrom des Trochanter 236. — Jodoformplombe 207. — Kehlkopfverknöcherung 43. — Kieferaufnahmen 246. — Kniegelenkstuberkulose 239. — Knochenarchitektur 193. — Knochengeschwülste 238. — Knochenherd 188. — Knochenheerde, syph. u. tuberkulös 239. — Knochenplastik, Nase 190. — Knochenstruktur 64. — Knochensyphilis 236. — Knochentumoren 91. — Knochenwachstum 98. — Kopfaufnahmen 99. — Kriegschirurgie 192. 195. — Kupfersplitter im Auge 239. — Larynx 195. — Leberabscess 140. — Lepra 36. — Lithopädion 115. — Lokalisation 104. — Lungenkrankheiten, Radiographie derselben 41. — Lungenschrumpfung 140. — Luxatio cox. cong. 98. 139. 188. 189. 190. 266. — Luxation des Ellenbogen 177. — Luxationen 102. — Magnetoperationen 268. — Marschge-

schwulst 105. — Mediastinum 101. — Medizin, innere 190. 192. — Metakarpalfraktur 143. — Metatars. Fraktur 196. — Militärärztliches 102. — Missbildungen 197. 239. — Myxoedema infantile 136. — Myositis ossificans 190. — Nierensteine 190. 192. 196. 236. — Oesophog. Stenose 138. — Olecranonfraktur 264. — Osteochondritis syphilitica 247. — Osteogenese 102. — Osteome 141. — Osteom. im musculus brach. 257. — Osteom. d. fascia cruralis 238. — Osteomalacie 191. — Osteomyelitis 192. — Paralyse 141. — Patellarfrakturen 142. — Periostitis bei Lepra 36. — Peritonealtuberkulose 141. — Phalangitis syphilit. 265. — Phosphatsteine 236. — Pleurachirurgie 103. — Pneumonie 103. — Polydaktylie 42. 117. 135. — Projektile 92. 98. — Pseudarthrose 192. — Radiusfissur 196. — Resectio cubiti 188. — Resorptionsverhältnisse im Darm 239. — Riesenwuchs 188. — Rhachitis foetalis 197. — Sarcom Lendenwirbel 189. — Scapula Hochstand 236. — Schenkelhalsfraktur 239. — Schrotkorn im Auge 239. — Sesambein, abnormes (Kniegelenk) 59. — Spina bifida occulta 210. — Struma 122. — Subluxation des Kahnbeins 239. — Sympus apus 208. — Syncephalus tribrachius 207. — Syphilis 192. — Teudovaginitis 193. — Thoraxerkrankungen 143. — Trichosis lumbalis 220. — Tuberkulose 192. — Tumor intrathorac. 137. — Untersuchung des Mediastinum 141. — Uretherensteine 196. — Wirbelsäulenaufnahme 240. — Zahnheilkunde 240.

Vereine und Kongresse.

Academie of medizin New-York 192. — Association française pour l'avancement des sciences 98. — Arztl. Verein Hamburg 95. 189. 239. — Ärztl. Verein München 190. — Berlin Med. Ges. 188. — Congress f. innere Medizin 237. — Congrès international d'Electrologie et Radiologie médicales 99. — Dermatologenkongress Breslau 1901 235. — Dermatolog. Gesellschaft Wien 135. — Deutsche Gesellschaft für Chirurgie 236. — Freie Vereinigung der Chirurgen Berlins 188. 238. — XIII. internationaler mediz. Kongress zu Paris 101. — K. Gesellschaft der Ärzte Budapest 136. — K. K. Gesellschaft der Ärzte Wien 134. — Mediz.-naturw. Gesellsch. Jena 190. — 73. Naturforscher-Versammlg. 185. 259. — Naturforscher- u. Ärzte-Versammlg. 1901 93. — Niederrhein. Gesellsch. für Natur- u. Heilkunde 189. 208. — Ophthalmolog. Gesellsch. Berlin 133. — Physiol. Gesellschaft Berlin 189. — Pirogoff Kongress Kasau 136. — Röntgenausstellung 93. 132. 185. 259. — Röntgengesellschaft London 191. — Schlesische Gesellschaft für vaterländische Kultur Breslau 189. 238. — Unterelsäss. Ärzte-Verein Strassburg 190. — Verein deutscher Ärzte Prag 136. 191. 239. — Verein für innere Medizin Berlin 238. — Verein f. wissensch. Heilkunde Königsberg 190. 239. — Wiener derm. Gesellschaft 190. — Wiener mediz. Klub 136. 191. — Wissenschaftl. Ärzte-Gesellschaft Innsbruck 95. — Wissensch. Verein d. Milit.-Ärzte Wien 198.

Litteratur.

Atlas der normalen u. pathol. Anatomie 60. — Correspondenzen 93. — Fract. u Luxationen, Atlas 187. — Intern. Medizin Atlas 186. — Röntgen-Atlas 133.

Aus dem physikalischen Laboratorium der Kaiser Wilhelms-Akademie in Berlin.

Die Perspektive in den Röntgenbildern und die Technik der Stereoskopie.

Von

Stabsarzt **Lambertz.**

(Hierzu Tafel I—III.)

Es dürfte wohl anerkannt werden, dass die Stereoskopie, deren allgemeine Bedeutung für die wissenschaftliche Photographie sich in neuerer Zeit einer erhöhten Anerkennung zu erfreuen beginnt, das vorzüglichste Mittel zur Gewinnung anschaulicher und lehrreicher Röntgenbilder ist und wohl am meisten geeignet erscheint, den Aufnahmen eine allgemeinere und leichtere Verständlichkeit zu sichern. Aber obwohl stereoskopische Röntgenaufnahmen schon seit dem Jahre 1896 vielfach angefertigt wurden, ist ein allen Anforderungen entsprechendes einheitliches Verfahren nicht allgemein üblich. Eine genaue Betrachtung der hier zutreffenden Bedingungen führt jedoch zu sehr einfachen Methoden, welche den gleichen Anforderungen an die Präzision genügen, wie es bei stereoskopischen Aufnahmen gewöhnlicher Art der Fall ist.

I. Die Stereoskopie.

Wenn wir den Augen zwei Flächenbilder vorführen und bestrebt sind, aus diesen den Eindruck zu gewinnen, als sähen wir einen Körper, so ist dieses eigentlich nur eine Täuschung da die Vorstellung nicht der Wirklichkeit entspricht, und thatsächlich gewinnen wir bei der Betrachtung eines Körpers ausser durch binokulares Sehen auch durch Wechsel des Standpunktes, Bewegungen der Augen und Bethätigung der Accommodation Aufschlüsse, welche die Bilder nicht zu geben vermögen, und auf welche wir bei der einfachen Stereoskopie verzichten. Eine Reihe von Vorbedingungen sind zu erfüllen, damit die Täuschung eine möglichst vollkommene wird.

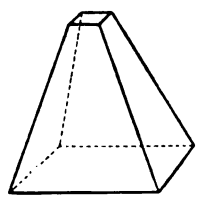

Fig. 1.

Ist Fig. 1 eine gerade, abgestumpfte vierseitige Pyramide von quadratischen Grundflächen, so erhalten wir bei Betrachtung senkrecht von oben, wenn der Körper genau der Mitte der Verbindungslinie beider Augen in einer Entfernung von 50 cm gegenübersteht, auf einer in 25 cm Entfernung vom Beobachter befindlichen Ebene für das linke Auge das Bild Fig. 2 *l*, für das rechte Fig. 2 *r*. Mit diesen einfachen Zeichnungen, welche auf der Projektionsebene so wie in der Figur nebeneinander liegen, lassen sich einige lehrreiche Versuche anstellen, welche wichtige Regeln für eine korrekte Stereoskopie ergeben.

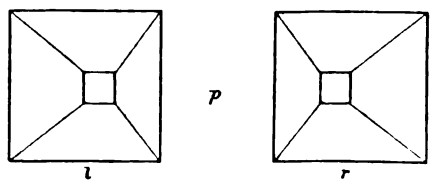

Fig. 2.

a) Werden die Bilder genau senkrecht zur Ebene des Papiers aus einer Entfernung von 25 cm so betrachtet, dass die Verbindungslinie der Mittelpunkte der grossen Quadrate der Verbindungslinie beider Augen parallel ist, und der Punkt p der Mitte dieser Verbindungslinie genau gegenüber steht, so gelingt es, die kleinen Bilder auch ohne Stereoskop zur Deckung zu bringen, wenn den Sehachsen diejenige Konvergenz gegeben wird, welche sie beim Fixieren eines in 50 cm Entfernung befindlichen Punktes erhalten. Man sieht alsdann drei Bilder, von denen das mittlere die gerade Pyramide in der oben gekennzeichneten Lage körperlich darstellt. Stören die seitlichen Doppelbilder, so lassen sich diese beseitigen, wenn zwischen p und Nasenwurzel ein Blatt Papier gehalten wird, dessen Wirkung dann ähnlich der Scheidewand im Stereoskop ist.

b) Blickt man statt senkrecht in einer beliebigen schrägen Richtung auf die Zeichnungen, ohne den Parallelismus der unter a bezeichneten Linien zu zerstören, so geht, wenn es gelingt, den stereoskopischen Eindruck festzuhalten, die gerade Pyramide in eine schiefe über, welche ihren oberen Teil stets dem Beschauer zukehrt. Bei sehr schräger Blickrichtung dreht sich auch die Grundfläche und tritt mit der dem Beschauer zunächst gelegenen Kante oder Ecke tiefer, so dass es nicht mehr den Eindruck macht, als stehe der Körper gerade auf einer horizontalen Unterlage.

c) Werden die Zeichnungen langsam von den Augen entfernt, so scheint die Pyramide an Höhe zuzunehmen, bei Annäherung wird sie flacher.

d) Werden die Figuren l und r auf ein Blatt Papier genau nachgezeichnet und dieses in der Mitte zwischen beiden Bildern zerschnitten, letztere nach a zur Deckung gebracht, hierauf beide Zeichnungen seitlich langsam und gleichmässig voneinander entfernt, so scheint das mittlere (körperliche) Bild sich von dem Beschauer zu entfernen, wobei sich die Pyramide zunächst in allen Teilen gleichmässig etwas vergrössert, bei zunehmendem Abstande der Bilder aber lediglich breiter wird. Werden die Bilder einander wieder genähert, so bewegt sich die Pyramide in der Richtung zum Beobachter hin und gewinnt ihre ursprünglichen Grössenverhältnisse.

e) Vertauscht man bei dem Versuche d das rechte und das linke Bild miteinander, so entsteht eine hohle Pyramide, welche dem Beschauer die Grundfläche zukehrt (pseudoskopischer Effekt).

f) Pseudoskopisch erscheint die Pyramide auch, wenn die Bilder der Fig. 2 mit gekreuzten Sehachsen (durch konvergentes Schielen) zur Deckung gebracht werden. Das rechte Auge sieht hierbei das linke Bild und umgekehrt, so dass dieser Versuch der Vertauschung wie bei e gleichkommt. Bei Änderung der Blickrichtung bleibt die Grundfläche stets dem Beschauer zugewandt, dreht sich auch etwas, wie unter b angegeben. Die Pyramide erscheint bei f kleiner als bei a und e und dem Beobachter näher gelegen.

g) Bringt man die bei d hergestellten Zeichnungen mit gekreuzten Blickrichtungen zur Deckung und entfernt die Bilder langsam voneinander, so erhebt sich die hohle, umgekehrte Pyramide und nähert sich dem Beschauer noch mehr, indem sie gleichmässig in allen Teilen kleiner wird. Bei gegenseitiger Annäherung der Bilder verhält es sich umgekehrt.

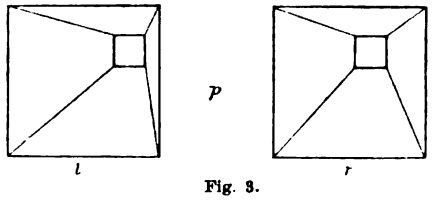

Fig. 3.

h) Wird die gerade Pyramide Fig. 1 abermals in einer Entfernung von 50 cm aufgestellt, nun aber nicht senkrecht von oben, sondern unter Beibehaltung des senkrechten Abstandes der Augen von der Bildebene (= 25 cm) und des Abstandes von der Ebene der Grundfläche der Pyramide (= 50 cm) schräg von links unten so betrachtet, dass das vom Halbierungspunkte der Verbindungslinie beider Augen auf die zuletzt genannte Ebene gefällte Lot diese links unten in 30 cm Abstand vom Mittelpunkt der Grundfläche schneidet, die Bildebene also in einem 15 cm nach links unten von p entfernten Punkte trifft, so ergeben sich die

Bilder Fig 3 *l* für das linke und *r* für das rechte Auge. Werden mit diesen Zeichnungen die Versuche a bis g wiederholt, so wird leicht bemerkt, dass nur in einem besonderen Falle von b eine gerade, aber schräg betrachtete Pyramide erscheint. Die Bedingungen dafür sind aus dem hier unter h Angeführten leicht ableitbar. Ist der richtige Ort für beide Augen gefunden, so erscheint von ihm aus die nach e und f pseudoskopisch gesehene Hohlpyramide schief. Diese wird gerade, wenn ohne eine sonstige Änderung die Figur in der Ebene des Papiers um 180° gedreht wird.

Solche Versuche lassen sich noch mehrfach variieren. Bei mangelnder Übung der Augen erwachsen Schwierigkeiten aus dem Missverhältnis zwischen Accommodation und Konvergenz. So muss, wenn in Fig. 2 die Entfernung der Mittelpunkte der grossen Quadrate = 3,25 cm (halbe mittlere Augendistanz) ist, bei dem Versuche a die Konvergenz auf 50 cm, die Accommodation hingegen auf 25 cm eingestellt werden. In f wird bei Accommodation auf 25 cm die Konvergenz einem Punkte in $16^2/_3$ cm Entfernung von der Verbindungslinie der Augen entsprechen müssen. Noch weniger stehen beide Faktoren in Einklang bei dem Versuche g. Einige Geduld und Übung wird bald über diese Schwierigkeiten hinweghelfen.

Als wichtigstes Ergebnis ist aus den Versuchen zunächst ableitbar, dass den der Wirklichkeit entsprechenden stereoskopischen Anblick, eine gerade, von oben gesehene Pyramide, nur eine ganz bestimmte Art der Betrachtung der Bilder ergiebt, welche in der Konstruktion der Figuren begründet und durch diese bedingt ist. Versuch h, welcher eine schräge Blickrichtung voraussetzt, wenn eine gerade Pyramide gesehen werden soll, entspricht nicht mehr einem für die Stereoskopie allgemein anwendbaren Verfahren.

Die stereoskopischen Halbbilder sind perspektivische Projektionen. Ihre Verschiedenheit rührt her von dem verschiedenen Ort des Projektionscentrums, mag dieses das Auge, oder der optische Mittelpunkt eines photographischen Objektivs oder der Fokus einer Röntgenröhre sein. Bei der Konstruktion der Halbbilder erleiden alle Teile des darzustellenden Körpers, welche diesseits des von beiden Augen fixierten entferntesten Objektpunktes liegen, für das linke Auge eine scheinbare Verschiebung nach rechts, für das rechte eine solche nach links. Gehen wir nun von der allgemeinen Voraussetzung aus, dass bei gewöhnlicher Betrachtung die Gegenstände für jedes Auge auf einen entfernten Hintergrund projiziert erscheinen, selbst jedenfalls stets weiter als 25 cm entfernt sind, und wir stereoskopische Bilder so erhalten, dass wir bei horizontaler Blickrichtung z. B. in 10 bis 25 cm Entfernung von den Augen eine vertikale Ebene legen und auf dieser die Bilder so konstruieren, dass wir vom Mittelpunkte der Pupille die Visierlinien oder Hauptstrahlen nach den einzelnen Objektpunkten ziehen und die Halbbilder aus den Durchschnittspunkten der Strahlen mit jener Vertikalebene zusammensetzen, so wird das bei richtiger Betrachtung in der Vorstellung entstehende körperliche Bild stets hinter der Ebene der Zeichnungen liegen und hinsichtlich Grösse und Entfernung mit dem Objekte identisch sein müssen. So verhält es sich mit Fig. 2. Das stereoskopische Bild muss unterhalb des Papiers in 50 cm Entfernung von den Augen dort gedacht werden, wo das Objekt bei Konstruktion der Zeichnungen aufgestellt war. Bei aufmerksamer Betrachtung wird man dieser Vorstellung näher kommen. Zur Veranschaulichung diene Fig. 4, in welcher *P* den Längsschnitt der Pyramide, *o* und o_1 beide Augen, *l* und *r* die Zeichnungen der Fig. 2 darstellen, und die durch *p* gezogene punktierte Mittellinie eine Länge von 50 cm hat. Dass bei

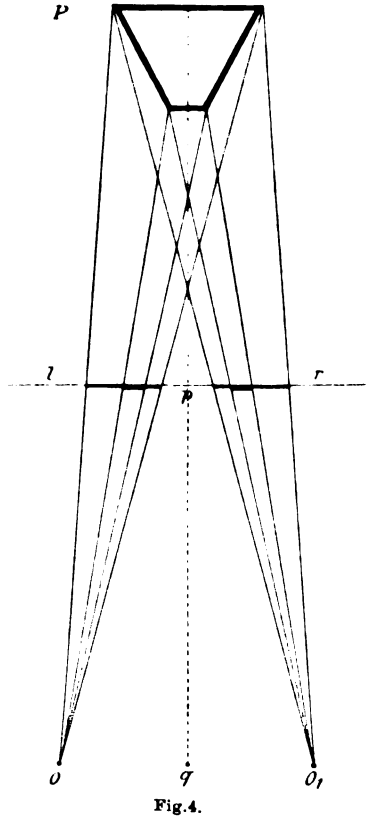

Fig. 4.

Fig. 2 das körperliche Bild nicht deutlich in 50 cm Abstand gesehen wird, hat seinen Grund in unrichtiger Schätzung der Entfernung und ermöglichte es, zunächst von einer genaueren Besprechung der Konstruktion der Bilder abzusehen. Aus Fig. *D* lässt sich auch ableiten, wie die Zeichnungen *l* und *r* beschaffen sind, wenn sich die Pyramide in einer anderen als der dort gewählten Entfernung befindet, und umgekehrt, wie sich das körperliche Bild im Stereoskop verhält, wenn die Zeichnungen anders konstruiert werden, endlich auch, wie sich das körperliche Bild ändern muss, wenn der Abstand der Zeichnungen von den Augen wechselt oder, wie bei Versuch b, die Blickrichtung schräg wird, die Zeichnungen *l* und *r* der Fig. 4 also seitlich verschoben werden.

Die hier in Betracht kommenden Beziehungen ergeben sich aus dem gesetzmässigen Verhalten von vier Grössen. Befindet sich ein Punkt in unendlicher Entfernung, so wird er binokular mit parallelen Sehachsen betrachtet, hat also in Fig. 4 auf der Ebene der Zeichnungen sein Bild in zwei Punkten, welche um die Augendistanz $o\,o_1$ voneinander entfernt sind. Der Objektpunkt rücke nun bis auf eine endliche Entfernung den Augen näher und bewege sich dabei, um den übersichtlichsten Fall anzunehmen, in der Verlängerung der punktierten Mittellinie, so wird er mit konvergenten Sehachsen gesehen werden und in der Ebene beider Zeichnungen seinen Ort verändern. Seine Bahn in dieser Ebene ist für beide Seiten eine Linie, welche sich im linken Bilde nach rechts, im rechten nach links vom Anfangspunkte aus erstreckt. Die Summe beider Linien ist die stereoskopische Parallaxe des betrachteten endlich entfernten Punktes für seinen augenblicklichen Ort in Bezug auf eine unendlich weite Entfernung und für eine unveränderte Stellung des Beobachters sowie der Bildebene. Wie leicht ersichtlich, ist diese Grösse von drei anderen abhängig, und zwar ist sie direkt proportional der Augendistanz, welche individuell verschieden ist oder künstlich vergrössert werden kann, direkt proportional auch dem senkrechten Abstande der Ebene der Zeichnungen von den Augen, umgekehrt proportional aber der Entfernung des Objektpunktes selbst von den Augen, also, wie sich an einer einfachen geometrischen Figur beweisen lässt,

$$P = \frac{A\,e}{E}$$

wobei *P* die stereoskopische Parallaxe, *A* die Augendistanz des Beobachters, *e* die Entfernung der Zeichnung und *E* die Entfernung des Objektes von der Verbindungslinie beider Augen bedeutet. Die Formel besitzt allgemeine Gültigkeit für jede Lage des Objektes im Raume und ermöglicht es, eine Unbekannte aus den drei übrigen Grössen zu berechnen, insbesondere also durch Rechnung stereoskopische Bilder zu gewinnen und aus vorhandenen Bildern, in welchen *P* gemessen werden kann, wenn für diese *A* und *e* bekannt ist, das Objekt, seine Entfernung und Tiefenverhältnisse zu rekonstruieren und in Zahlen anzugeben.[1]) Der letztere, wichtigere Umstand hat es ermöglicht, dass das Helmholtzsche Telestereoskop in neuester Zeit als Entfernungsmesser Anwendung finden konnte. Die stereoskopische Parallaxe kann auch auf den entferntesten Punkt eines Objektes bezogen, für diesen selbst im Bilde = 0 gemacht werden und ist für alle übrigen Punkte positiv; d. h. enthält der darzustellende Gegenstand keine unendlich weit entfernten Punkte, so geben wir den Bildpunkten des entferntesten Objektpunktes in den Halbbildern den Abstand von 6,5 cm = $o\,o_1$, wodurch auch die Breite der Halbbilder auf 6,5 cm steigt und vollkommen für die Darstellung des Objektes ausgenutzt werden kann. Damit aber der entfernteste Punkt bei Betrachtung der Bilder nicht in unendliche Entfernung rückt, auch wenn seine Bildpunkte zu korrespondierenden Fernpunkten gemacht werden, vielmehr dem Beschauer leichter in der ihm zukommenden endlichen Entfernung erscheint, kann man sich des Stereoskops oder anderer Hülfsmittel bedienen, von welchen später die Rede sein wird.

Durch die Zeichnungen selbst die absolute Entfernung des dargestellten Objektes so

[1]) v. Helmholtz, Handbuch der physiologischen Optik, II. Aufl. Seite 812 ff.

festzulegen, dass wir das körperliche Bild auch in diesem Abstande zu sehen glauben, gelingt unter den zuletzt gemachten Voraussetzungen nicht. Wohl könnte zuweilen dadurch, dass man seine relative Lage zu einer durch Merkmale gekennzeichneten Ebene bestimmt, die Vorstellung von einer endlichen Entfernung erleichtert werden. Aber es hängt alsdann alles davon ab, wo wir jene Ebene sehen. In Fig. 5 ist eine solche gekennzeichnet durch die grossen kongruenten

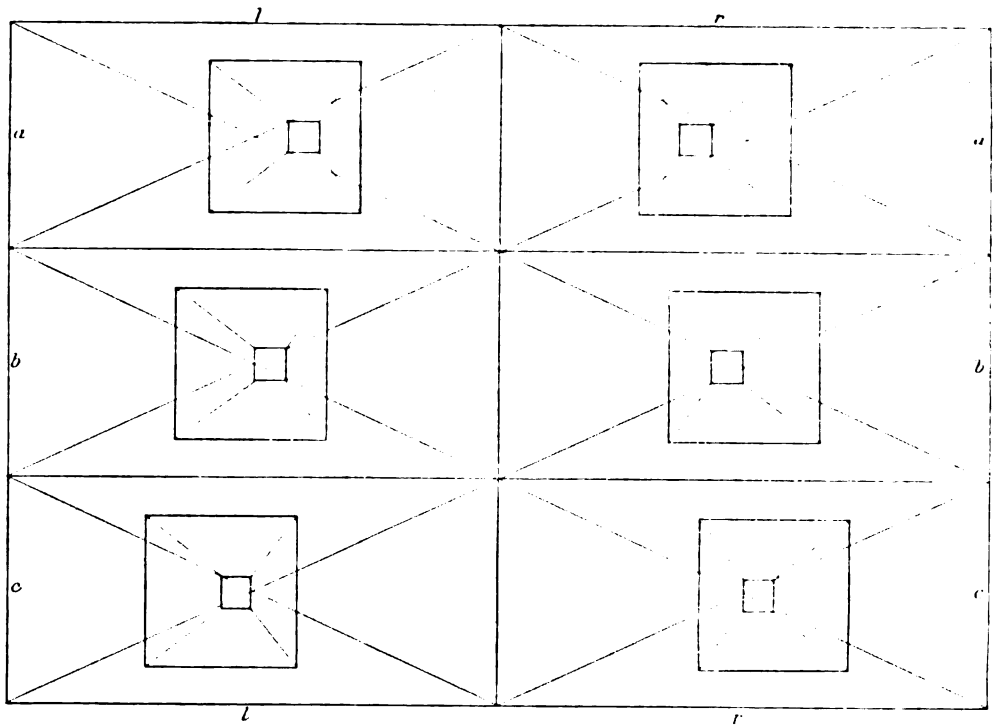

Fig. 5.

Rechtecke und deren Diagonalen, welche so entworfen sind, dass alle entsprechenden Punkte derselben sich wie korrespondierende Fernpunkte verhalten, also von einem zum anderen Halbbilde gemessen, um 6,5 cm, die mittlere Augendistanz Erwachsener, voneinander entfernt sind. Die Zeichnungen der Pyramide haben zu den Rechtecken eine verschiedene Lage erhalten und zwar so, dass die Entfernung der Mittelpunkte der Grundflächen bei *a*: $<$ 6,5 cm (positive Parallaxe), bei *b*: $=$ 6,5 cm (Parallaxe $= 0$), bei c: $>$ 6,5 cm (negative Parallaxe). Werden die Bilder zur Deckung gebracht, so scheint bei *a* die stereoskopisch gesehene Pyramide oberhalb der Diagonalen in der Luft zu schweben, bei *b* auf jenen zu stehen, bei *c* endlich sich unterhalb der Ebene der Rechtecke zu befinden. Bei Landschaften und ähnlichen Darstellungen dehnt sich das stereoskopische Bild wie bei *c* hinter der Ebene der Zeichnung in die Ferne aus. Jedoch werden alsdann nicht wie dort die Bilder weiter auseinander gerückt, sondern jene Vorstellung wird durch die Umrahmung der Bilder so bewirkt, dass die linke Bildfläche links, die rechte rechts etwas abgedeckt wird, so dass das linke Auge nach rechts, das rechte nach links mehr von der Landschaft sieht, wodurch der Eindruck entsteht, als blicke man durch eine von der Umrahmung gebildete Öffnung in die Ferne. Für die Zwecke der vorliegenden Arbeit könnte nun die Umrahmung leicht in entgegengesetztem Sinne nutzbar gemacht werden, so dass die Röntgenbilder vor derselben wie bei *a* in der Nähe des Beobachters erscheinen. Indessen ist die Gefahr, dass die Bilder in zu grosser Ferne erscheinen und dadurch die bei Versuch *c* angedeutete Veränderung erleiden, nicht für alle Fälle erheblich, wird auch durch ein solches Verfahren weniger als durch andere später zu besprechende Mittel verringert. Man würde also auch wohl davon absehen können, und zwar um so mehr, als es für die Stereoskopie an sich nicht von grosser Bedeutung ist. Allein aus anderweitigen Gründen

wird unten auf die Kennzeichnung einer hinter dem Objekt gelegenen Ebene, welche für die Röntgenphotographie die Platte ist, zurückzukommen sein.

Die Durchschnittspunkte der Diagonalen der Rechtecke in Fig. 5 sind die Mittelpunkte der Halbbilder und kennzeichnen als solche wichtige Punkte derselben, nämlich diejenigen, in welchen die Sehachsen die Ebene der Zeichnung unter gleichen Winkeln, hier also, falls vom Gebrauche eines Prismenstereoskops abgesehen wird, senkrecht schneiden müssen, wenn das stereoskopische Bild nach Versuch *a* korrekt gesehen werden soll. Sind diese Punkte um die volle Augendistanz voneinander entfernt, fallen sie also mit korrespondierenden Fernpunkten zusammen, so bedarf es zuweilen einiger Übung, um die Bilder mit parallelen Sehachsen ohne Stereoskop oder dieses ersetzende Prismen oder Linsen zur Deckung zu bringen. Hat man keins dieser Hülfsmittel zur Hand, so kann man sich eines kleinen Kunstgriffes bedienen, um die Konvergenz der Sehachsen zu vermindern, indem man von oben durch leichten Fingerdruck auf den medialen Teil der oberen Augenlider die vorderen Abschnitte beider Bulbi etwas lateral verschiebt. Erschwert wird das stereoskopische Sehen durch erhebliche Unterschiede im Refraktionszustande oder im Sehvermögen beider Augen. Da die Augendistanz auch bei Erwachsenen individuell verschieden ist, stereoskopische Bilder also nicht für alle Beschauer vollkommen korrekt sein können, so wird im Folgenden nur das Mittel dieser Entfernung von 6,5 cm berücksichtigt.

Unsere Sehorgane sind in der Auffassung stereoskopischer Bilder im allgemeinen sehr gutwillig, so dass auch Bilder, welche verschieden gross oder etwas gedreht sind, oder verschieden hoch stehen, oder allerlei andere Fehler enthalten, gut vereinigt werden. Indessen würde eine Methode, die erhebliche Fehlerquellen nicht auszuschliessen vermag, gerade dann leicht im Stiche lassen, wenn man ihrer am meisten bedarf, nämlich, wenn die Untersuchungen so feiner Art sind, dass die gewöhnliche Darstellungsweise nicht mehr den Anforderungen genügt. Es wird daher erforderlich sein, bei Verwendung der X-Strahlen zu stereoskopischen Darstellungen möglichst genau zu Werke zu gehen, und sich nicht damit zu begnügen, dass überhaupt ein sogenannter stereoskopischer Effekt, also nur ein reliefartiges Bild erzielt wird. Vor Besprechung der Methoden wird von der Perspektive die Rede sein müssen.

II. Die Perspektive.

Auch ohne Augenbewegungen oder Änderung des Beobachtungsortes besitzen wir bei monokularem Sehen mehrere Hilfsmittel, welche die Beobachtung in der dritten Dimension, die Tiefenwahrnehmung ermöglichen. Gewohnheit und Erfahrung lehren uns, aus der Übereinstimmung der Ergebnisse der verschiedenen Hülfsmittel der Beobachtung stets dieselben Schlüsse für die perspektivische Auffassung zu ziehen. Die letztere wird unbestimmt, wenn die Beobachtung nicht in allen Stücken in Einklang steht oder besondere Umstände einzelne Hülfsmittel ausser Wirksamkeit setzen. Wenn die verschiedenen Grade der Accommodation, die Kenntnis der relativen Grösse der Teile, Schattierung, Schlagschatten, die Erfahrung, dass die Details an näher gelegenen Teilen deutlicher gesehen werden, dass ein durch einen anderen teilweise verdeckter Gegenstand sich hinter diesem befindet, endlich die sogenannte Luftperspektive auch bei monokularer Betrachtung über die Tiefenausdehnung körperlicher Gebilde Aufschluss geben, so ist es leicht, eine Zeichnung so einzurichten, dass für die Beurteilung des dargestellten Gegenstandes mit der verschiedengradigen Accommodation auch alle übrigen Momente ausser der durch die perspektivische Konstruktion bedingten Grössenabmessung in Fortfall kommen. Besonders sind lineare Zeichnungen leicht in der gedachten Weise herzustellen. Sie ermöglichen alsdann eine verkehrte oder eine wechselnde Auffassung des Reliefs. So werden schon die einzelnen Bilder der Fig. 2, 3 und 5 beliebig, entweder als eine auf dem Papier stehende massive oder als eine hohle, mit der Grundfläche nach oben gekehrte Pyramide gesehen werden können. Eine schöne derartige Zeichnung, welche aus Poggendorffs Annalen [CV, pag. 298] in eine Reihe von Werken übergegangen ist, wird in v. Helmholtz, Handbuch

der physiologischen Optik, (II. Aufl. pag. 771) beschrieben und wiedergegeben. Die natürlichste Auffassung jener Figur, die einer nach links ansteigenden Treppe, wechselt mit der Vorstellung eines nach links unten überhängenden, treppenartig abgestuften Mauerstückes, wobei plötzlich die ursprünglich entferntesten Teile dem Beschauer zunächst gelegen erscheinen, um bei abermaligem Wechsel wieder in die Ferne zu rücken. Auch Fig. 6 ermöglicht eine bestimmte Deutung nicht. Man erblickt entweder einen massiven Würfel, aus dessen vorderer oberer Ecke ein kleiner Würfel, der $^1/_8$ des Gesamtvolums ausmacht, herausgeschnitten ist, oder einen durch drei senkrecht zu einander stehende Ebenen abgeschlossenen Hohlraum, in dessen hinterer Ecke ein kleiner massiver Würfel hängt. Tritt diese Auffassung nicht leicht an die Stelle der ursprünglichen, so lässt sie sich hervorrufen, wenn das Blatt in der Horizontalebene langsam gedreht wird, so dass die Zeichnung schliesslich auf dem Kopfe steht. Hat man beide Auffassungen sicher für eine Stellung der Figur erlangt, so kann die eine mit der anderen schnell und ohne bewusste Veranlassung abwechseln, wobei stets eine vollkommene Umkehr des Reliefs, also eine genau entgegengesetzte Anordnung in der Entfernung der einzelnen Punkte eintritt.

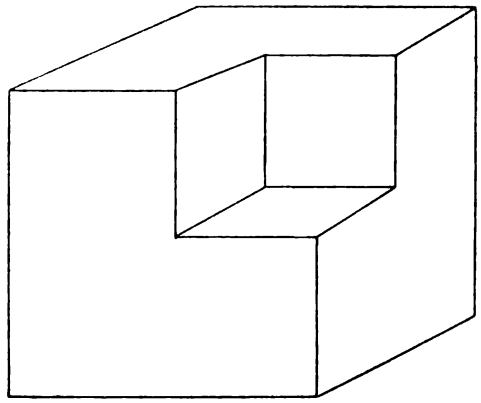

Fig. 6.

Ist somit die Auffassung des Reliefs aus der perspektivischen Zeichnung allein nicht gesichert, so scheint auch bei richtiger Auffassung der dargestellte Gegenstand je nach dem Standpunkte, von welchem aus er betrachtet wird, Gestalt oder Lage zu ändern. Es ist bekannt, dass ein en face gezeichnetes Porträt den Beschauer, wo er auch stehen mag, stets anblickt; auch ein Profilbild scheint sich zu drehen, wenn der Beschauer zur Seite tritt. Das Halbbild Fig. 2 *l* erscheint senkrecht von oben betrachtet als eine nach rechts geneigte schiefe Pyramide. Blicken wir jedoch von der linken Seite her auf die Figur, so lässt sich ein Punkt finden, von dem aus wir eine gerade Pyramide zu sehen glauben, deren linke Seitenfläche infolge der Blickrichtung verkürzt erscheint. Vermögen wir von diesem selben Punkte aus in Fig. 2 *l* uns statt der massiven eine hohle Pyramide vorzustellen, so erscheint diese schief; sie wird gerade bei Betrachtung von einem dem früheren symmetrisch nach rechts gelegenen Punkte aus. Das Gleiche wurde unter I b und h für das stereoskopische Bild ausgeführt. Aber auch die Bemerkung unter I c gilt ebenso für die einzelne perspektivische Zeichnung, und alle diese Verhältnisse werden praktisch bei dekorativen Malereien berücksichtigt.

Der Grund für die scheinbaren Gestaltsveränderungen der abgebildeten Gegenstände liegt in den an der Hand der Erfahrung gezogenen Schlüssen. Da wir wissen, dass ein Körper bei unveränderter Lage sein Aussehen je nach der Entfernung und Blickrichtung ändert, müssen wir unter gleichen Umständen aus den in konstruktiver Hinsicht unveränderlich bleibenden Zeichnungen auf eine Änderung des dargestellten Gegenstandes zurückschliessen. Ist dieser, wie in der Regel, ein bestimmter, so kann die richtige Auffassung nur bei einer einzigen Art der Betrachtung entstehen, wenn nämlich das Auge sich in dem Punkte befindet, von welchem aus der Körper auf die Bildebene projiciert wurde. Dass aber für eine richtige Auffassung des Reliefs und zur Vermeidung einer Umkehr desselben noch andere Hülfsmittel in den Zeichnungen geboten werden müssen, wurde hervorgehoben. Alle diese Betrachtungen können, wie sich im Folgenden ergeben wird, auf die Röntgenphotographie angewandt werden.

Es sei auch an dieser Stelle angeführt, dass bei monokularer Betrachtung gewöhnlicher Zeichnungen wie auch der Röntgenbilder die perspektivische Vorstellung leichter gewonnen wird, wenn man durch die hohle Hand oder eine kurze Röhre aus schwarzem Papier oder je nach Umständen durch eine Konkav- oder Konvexlinse von einigen Dioptrieen hindurchblickt.

Bei binokularer Betrachtung eines Körpers oder bei stereoskopischer Darstellung eines solchen kann die korrekte Auffassung des Reliefs im allgemeinen als gesichert gelten. Aber selbst hier kommen Ausnahmen vor, und es lassen sich stereoskopische Zeichnungen entwerfen, bei welchen das körperliche Bild ähnlich wie bei der für monokulare Betrachtung entworfenen Fig. 6 eine wechselnde Vorstellung zulässt.

III. Die Perspektive in den Röntgenbildern.

Die Röntgenbilder sind mathematisch genaue perspektivische Projektionen sämtlicher äusserer und innerer Teile der durchstrahlten Objekte, denn jeder Bildpunkt liegt auf der Platte da, wo diese von einer durch den Fokus der Röhre und jeden einzelnen Punkt des Objektes gezogenen geraden Linie geschnitten wird. Die Beschaffenheit des Bildes auf der Platte hängt von der Lage und Entfernung des Fokus in derselben Weise ab, wie die Beschaffenheit einer perspektivischen Zeichnung abhängt von der Entfernung und Blickrichtung des Zeichners.

Aber die Beurteilung der Perspektive oder, was dasselbe bedeutet, die Wahrnehmung der Tiefenlage ist in Röntgenbildern durch mehrere Umstände sehr erschwert. Wenn die unter II kurz berührten Hilfsmittel der Beobachtung hier in Betracht gezogen werden, so ergiebt sich, dass Schattierung und Schlagschatten in dem Sinne, in welchem sie bei einem seitlich beleuchteten Körper stets vorhanden sind, in den Röntgenbildern fehlen, da in diesen für die Licht- und Schattenverhältnisse lediglich die Dicke der Teile und ihre Dichte (Durchlässigkeit) massgeblich sind. Überdecken sich im Röntgenbilde zwei Skeletteile, so lässt sich die Entfernung beider nicht mit der gleichen Sicherheit erkennen, wie es die alltägliche Wahrnehmung unter gewöhnlichen Verhältnissen ermöglicht, wenn der verdeckte Teil des entfernteren Gegenstandes unsichtbar wird. Nur in einem Punkte stimmt das Röntgenbild auf der Platte mit den Wahrnehmungen beim monokularen Sehen gewöhnlicher Gegenstände überein, nämlich hinsichtlich der relativen Grösse der einzelnen Teile, also lediglich in konstruktiver Hinsicht. Die dem Fokus oder dem Auge näher gelegenen Teile erscheinen grösser als die entfernteren, weil bei ersteren die Hauptstrahlen stärker konvergieren, der Sehwinkel also grösser ist. Wenn wir aber auch über die wahre Grösse der Teile unterrichtet sind, so wird dadurch auf Grund einer Zeichnung noch nicht notwendig eine richtige Auffassung herbeigeführt, es bleibt vielmehr, wo weitere Hilfsmittel für die Beurteilung fehlen, wie unter II erörtert, selbst wenn der Eindruck des Körperlichen gewonnen wird, die Möglichkeit der Umkehr des Reliefs.

Wenn nun bei einer Abbildung gewöhnlicher Gegenstände die dem Auge näher gelegenen Teile durch grössere Deutlichkeit ausgezeichnet sind und mehr Details aufweisen, während die entfernteren weniger scharf erscheinen oder durch die Luftperspektive ganz undeutlich werden, so kann auf diese Weise die richtige Auffassung gesichert sein. Bei den Röntgenaufnahmen aber verhält es sich umgekehrt. Die dem Auge (Fokus) zunächst gelegenen Teile des Objektes erscheinen teils wegen der diffusen Zerstreuung der X-Strahlen, teils weil der Fokus, wie leicht nachweisbar, bei den Entladungen seinen Ort auf der Antikathode wechselt, auf der Platte undeutlich, ja sind zuweilen unsichtbar, während die entferntesten, der Projektionsebene anliegenden am deutlichsten und mit allen Details ausgezeichnet sind. Dieser Umstand erzwingt bei manchen Bildern die Umkehr des Reliefs, und zwar so vollkommen, dass nicht einmal ein Wechsel der Auffassung möglich ist: wir sehen die entferntesten Teile des Objektes dem Auge zunächst liegen, gewinnen daher ganz unrichtige Vorstellungen von den Grössenverhältnissen. Noch störender ist es für das Verständnis, wenn an demselben Bilde einzelne Regionen in richtiger, andere in verkehrter Perspektive erscheinen, wie es besonders bei grossen Übersichtsbildern vom Rumpfe der Fall sein kann. Als ein charakteristisches Beispiel der ersteren Art kann eine Abbildung aus dem ersten Hefte des Atlas der normalen und pathologischen Anatomie (Tafel IX, Fig. 1, Schädel eines 8 Monate alten Kindes, Gesicht auf der Platte) angesehen werden. Bei diesem Bilde wird ausser durch die bereits erwähnten

Gründe die Unmöglichkeit der richtigen Auffassung des Reliefs, die sich auch durch die unter II am Schlusse angeführten Kunstgriffe nicht herbeiführen lässt, zweifellos auch dadurch bedingt, dass der richtige Anblick unseren Erfahrungen widerspricht, und dass von der dem Beschauer zunächst liegenden hinteren Schädelgegend nichts erkennbar ist, Umstände, welche im übrigen auch die stereoskopische Darstellung eines Objektes von grosser Tiefe erschweren.

Es wird nach obigem nicht immer gelingen, sich von der verkehrten Wahrnehmung der Tiefenlage in Röntgenbildern frei zu machen. Dieses ist aber keineswegs ein hinreichender Grund, auch die Orientierung der Seiten, wie es thatsächlich fast durchweg geschieht, umzukehren. Denn hierdurch werden wir zu der weiteren Unrichtigkeit veranlasst, die Bilder so zu erklären, dass sie das Objekt in der Weise darstellen, wie es von derjenigen Seite aus erscheint, mit der es bei der Aufnahme der Platte anlag. Dieses ist, wenn bei der Durchstrahlung die Platte mit der Schicht dem Fokus zugekehrt war, auf den Papierbildern für die Orientierung der rechten und linken Seite richtig, für die Tiefenlage und die Konstruktion des Bildes unrichtig. Da der letztere Punkt der weit wichtigere ist, dürfte der Vorschlag, die Platten allgemein, wie es unbedenklich geschehen kann, mit der Glasseite dem Fokus zuzukehren, wohl Beachtung verdienen[1]). Da sich das Gleiche indessen noch auf mancherlei Art erreichen lässt, sollen die Mittel dazu hier nicht weiter erörtert werden.

Die richtige Auffassung perspektivischer Projektionen ist stets schwieriger als die geometrischer, und das gilt besonders von den Röntgenbildern, bei deren Deutung wir ja mit mancherlei Faktoren zu rechnen haben, welche die Präzision der praktisch so wertvollen Untersuchungsmethode beeinträchtigen und den Gedankenaustausch in der Litteratur erschweren Da das Projektionsbild in erster Linie von dem Ort des Fokus abhängig ist und das zuweilen fremdartige Aussehen der Bilder ohne Angaben über die Bedingungen der Aufnahme um so leichter Anlass zu Missdeutungen geben kann, je schwieriger die zu lösende Aufgabe namentlich auf anatomischem Gebiete ist, so erscheinen wohl in dieser Hinsicht die Bilder einer Verbesserung fähig. In den Veröffentlichungen finden sich meist keine hinreichenden Notizen über die Bedingungen der Aufnahme, obwohl es dem Leser sicher schwerer wird, sich in den fremden Bildern zurecht zu finden, als in den eigenen, bei denen er mit seinen Gewohnheiten rechnen kann, auch wenn er die näheren Umstände nicht mehr genau kennt.

Vorschläge zu einer einheitlichen Regelung des Fokalabstandes und der Einstellung des Fokus senkrecht über der Mitte der Platte konnten keine allgemeine Bedeutung gewinnen. Wir müssen die Möglichkeit offenhalten, durch Verringerung des Fokalabstandes die Exposition abzukürzen, durch Vergrösserung den Patienten vor dem Überspringen von Funken oder den Nachteilen der Bestrahlung zu schützen, ferner die Möglichkeit, den Fokus dem Zwecke der Untersuchung entsprechend einzustellen, sollte selbst der Fusspunkt des Perpendikels ausserhalb der Platte liegen. Aber aus dem Bilde müsste, wenn diese notwendige Freiheit gewahrt bleibt, die Lage des Fokus ersichtlich sein, um so mehr, als wir ja die Einstellung der Röhre mit möglichster Sorgfalt vornehmen, auch mit hinreichender Genauigkeit zu bewerkstelligen glauben. Wie weit aber die Ausführung von der mathematischen Präzision entfernt bleibt, und wie wenig genau mit unserem unbeholfenen und mangelhaften Instrumentarium die beabsichtigte Fokaleinstellung erreicht wird, lässt sich durch einfache, aber sehr lehrreiche Versuche nachweisen. Auf einem abzubildenden Körperteil wird durch eine Metallmarke ein Punkt kenntlich gemacht und über diesem der Fokus so eingestellt, dass das von letzterem auf die Platte gefällte Perpendikel durch die Metallmarke geht und eine bestimmte Länge, z. B. 50 cm, hat. Nach sorgfältiger Einstellung wird die Aufnahme gemacht, worauf Objekt, Marke und Platte unberührt bleiben, die Röhre jedoch entfernt wird. Versucht man alsdann, die Röhre wieder in genau gleicher Weise einzustellen, und macht eine zweite Aufnahme, so entstehen stets Doppelbilder, zuweilen sogar erheblich verschiedene.

1) Vgl. u. a. Brunner, über eine neue Art der Diagraphie etc., diese Zeitschr. II. Jahrg. Seite 178; Wildt, ein Beitrag zur Technik, ebenda III. Jahrg. Seite 17.

Ist nun aber der Ort des Fokus aus den Bildern selbst objektiv ersichtlich, so ergeben sich eine Reihe von Schwierigkeiten noch aus der Ungewissheit über die Lage des Objektes zur Platte. Auch hier muss dem Untersucher jede Möglichkeit offengehalten werden, weil ausser dem Zwecke der Untersuchung auch der Notwendigkeit Rechnung zu tragen ist, dass sich der ganze Körper des Patienten in bequemer Haltung oder Ruhelage befindet.

Sicher würde ausserdem der Wert der in den Veröffentlichungen wiedergegebenen Bilder für die Allgemeinheit erhöht werden, wenn sich der Massstab der Verkleinerung feststellen liesse. Diesen selbst für eine einzige Zeitschrift einheitlich zu gestalten, ist unmöglich. Wir sehen daher Bilder, deren Massstab zwischen Originalgrösse und Verkleinerung bis auf $^1/_{10}$ schwankt, ohne Anhaltspunkte zur Ableitung der wahren Grösse der einzelnen Teile und ohne die Möglichkeit, Vergleiche anzustellen, ein Mangel, der sich um so fühlbarer macht, wenn wir unter der Fülle der in der Litteratur gebotenen wertvollen Aufnahmen Bildserien finden, die von demselben Patienten herrühren, in grösseren Zeitintervallen unter verschiedenen Bedingungen hergestellt sind und noch dazu in verschiedener Reduktion wiedergegeben werden.

Der Grad der Verkleinerung ist aber auf die einfachste Weise dadurch kenntlich zu machen, dass auf den Originalbildern, wie in Tafel II, Fig. 9 u. 10, vor der Vervielfältigung ein kleiner Massstab in genau natürlicher Grösse eingezeichnet wird. Auch liesse sich ein metallener Massstab mit dem Objekte zugleich schon bei der Aufnahme auf der Platte abbilden.

Am schwierigsten ist die objektive Kennzeichnung der Lage des Objektes. Allerdings gestattet die im folgenden zu beschreibende Registrierung des Ortes des Fokus schon einige Schlüsse über die Lagerung. Aber es kann z. B. bei genau zentrischer Einstellung des Fokus eine scheinbare Abweichung oder Asymmetrie des Objektes ebenso durch den anatomischen Bau wie durch eine Drehung, also durch eine asymmetrische Lage des Körperteils bedingt sein. Am besten hilft über Zweifel in diesem Punkte die Stereoskopie hinweg, weil sie in beiderlei Hinsicht Auskunft giebt. Für die einzelne Aufnahme wird man auf Erläuterungen angewiesen bleiben, die jedoch, wo die Lage des Objektes besonders wichtig erscheint, durch Merkmale, welche an ihm angebracht werden, gestützt werden können. Am geeignetsten hierzu wären, besonders wenn der Körperteil zwei symmetrische Hälften hat, kleine Metallkugeln von gleichem und bekanntem Durchmesser, welche an geeigneten Punkten aufgeklebt werden. Die Grösse der Durchmesser der stets kreisförmigen Schatten kann Aufschluss über die Entfernung von der Platte geben.

Leichter ist der Fusspunkt des Fokalabstandes in den Bildern kenntlich zu machen[1]), und zwar so, dass er bei der Aufnahme ohne Mühe auf rein mechanische Weise registriert wird und fast auf den ersten Blick mit annähernder Genauigkeit ersichtlich ist. Es beruht in der Eigenart der Zentralprojektion, dass die Projektion einer senkrecht zur Bildebene gerichteten Linie in ihrer Verlängerung durch den Fusspunkt des vom Zentrum der Projektion auf die Ebene gefällten Perpendikels gehen muss, denn dieses Perpendikel, der zu projizierende Punkt und der Bildpunkt liegen in derselben Vertikalebene. Liegt in dieser die zu projizierende Linie in ihrer ganzen Ausdehnung, so gilt das Gleiche für die ganze Projektion der Linie. Zwei zur Ebene senkrechte Linien werden daher Projektionen ergeben, deren Verlängerungen sich im Fusspunkte des genannten Perpendikels schneiden. Es ist also nur erforderlich, zwei Drähte senkrecht auf die photographische Platte zu stellen und mit dem Objekte zugleich abzubilden. Sind auf

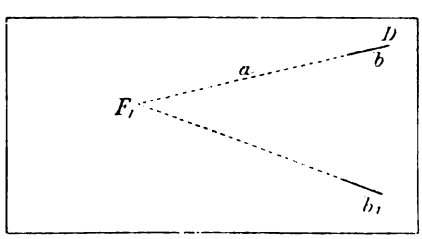

Fig. 7.

1) Einen willkommenen Anhalt wird es schon bieten, wenn der Fusspunkt dieses Perpendikels auf dem Objekt oder der Platte durch eine Metallmarke gekennzeichnet wird. Vgl. Deutscher militärärztlicher Kalender 1900, Seite 130.

einem Röntgenbilde (Fig. 7) b und b_1 die Schatten zweier senkrecht zur Platte gerichteter Drähte, so ist F_1 der gesuchte Fusspunkt des vom Fokus auf die Platte gefällten Perpendikels. Die Drähte sind stets an dem Ende von b und b_1 aufgestellt zu denken, nach welchem hin die beiden Schattenlinien konvergieren.

Ist ferner die Länge eines der beiden Drähte bekannt, so lässt sich auch der Fokalabstand, also die Länge des vom Fokus nach F_1 gezogenen Perpendikels, somit der Ort des Fokus, aus der Länge der Schattenlinie des Drahtes berechnen, nachdem der Fusspunkt bestimmt ist. Bezeichnet in Fig. 8 F den Fokus, P die Platte, f den Fokalabstand, d den Draht, b dessen Bild auf der Platte, a die in Fig. 7 punktiert eingezeichnete Verlängerung von b bis zum Durchschnittspunkte mit der Verlängerung von b_1, also den Abstand der Fusspunkte von f und d, so ist

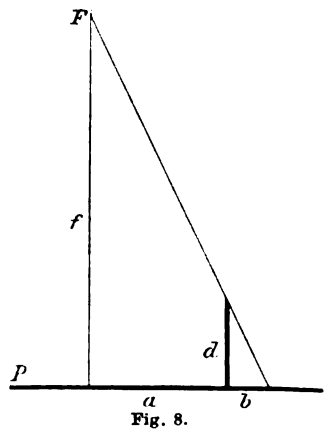

Fig. 8.

$$f : d = (a + b) : b; \qquad f = \frac{(a + b)d}{b} \text{ oder:}$$

der Fokalabstand übertrifft die bekannte Länge des Drahtes ebenso vielmal an Grösse, wie die im Bilde (Fig. 7) messbare Linie DF_1 grösser ist als der ebenfalls messbare Schatten b.

Das Gesagte lässt sich an einem auf dem Tische stehenden Lichte veranschaulichen, wenn in einiger Entfernung von diesem zwei Stäbchen, z. B. Bleifedern, aufgestellt werden. Man erkennt dabei auch, dass bei seitlicher Abweichung eines oder beider Stäbe von der senkrechten Stellung der Durchschnittspunkt der Schatten nicht mehr mit dem Fusspunkte des Lichtes zusammenfällt, und dass bei einer Abweichung nach vorn oder nach hinten von der Lichtquelle aus gerechnet, die Schatten kürzer oder länger werden, der Fokalabstand also zu gross, in letzterem Falle zu klein berechnet würde.

Bei einer verkleinerten Reproduktion eines Röntgenbildes ändert sich bezüglich der Auffindung des Fusspunktes des Fokalabstandes nichts. Bei Berechnung der Grösse dieses Lotes werden für b und a die auf dem verkleinerten Bilde gemessenen Werte genommen, und wir erhalten, wenn wir die bekannte Länge des Drahtes mit dem vollen Betrage in die Formel einsetzen, den Fokalabstand für die Originalplatte. Vorteilhafter aber studieren wir eine Reproduktion, wenn wir den Fokalabstand mit dem Bilde in gleichem Masse verkleinert denken, weil alsdann die Perspektive des Originals wiedergewonnen wird. Ist in Fig. 9 $a\,b\,c\,d$ ein von F aus auf die Ebene P perspektivisch projiciertes Trapez, so entsteht als dessen Bild $a_1 dc$. Wird dieses auf $^1/_2$ verkleinert ($\alpha_1\ \delta\ \gamma$), so kann ein in gleichem Abstande wie F befindliches Auge das verkleinerte Modell $\alpha\beta\gamma\delta$ des ursprünglichen Trapezes nicht rekonstruieren. Der richtige Abstand ist vielmehr jetzt, bei Verkleinerung auf $^1/_2$ linear, nur halb so gross, das Auge des Beobachters muss in φ gedacht werden. Dieser reduzierte Fokalabstand wird gefunden, wenn in der Formel auch die Drahtlänge in gleichem Masse verkleinert eingesetzt wird. Auch aus diesem Grunde müsste also der Massstab der Reproduktion kenntlich gemacht werden; denn das Projektionszentrum φ ist für die verkleinerten Bilder ebenso wichtig, wie für die Originale der Punkt F, besonders für die Stereoskopie und, wenn die Bilder zu genaueren Studien oder Lagebestimmungen Verwendung finden sollen. Am Schlusse dieses Abschnittes wird hiervon noch weiter die Rede sein.

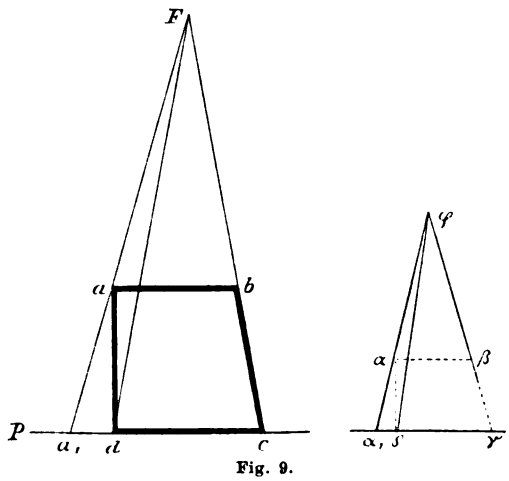

Fig. 9.

Versucht man nun die Einstellung der Röhre nach dem hier besprochenen Verfahren objektiv kenntlich zu machen, so wird dieses nicht mit mathematischer Genauigkeit gelingen können, weil die gewöhnlichen Platten sämtlich gebogen sind, also überhaupt keine Ebenen darstellen, ein Perpendikel daher nur für einen kleinen Bezirk gilt, für den grössten Teil der Platte aber keine senkrechte Richtung hat. Für die Praxis besitzt jedoch das Verfahren, wie ich mich überzeugt habe, eine hinreichende Genauigkeit. Die beiden Drähte habe ich, um nicht bei jeder Aufnahme für die senkrechte Stellung von zwei Gegenständen Sorge tragen zu müssen, dadurch zu einem einheitlichen kleinen Instrumente vereinigt, dass ich sie parallel zu einander auf einer Seitenfläche eines Holzwürfels genau senkrecht zu einer Kante und mit dieser abschneidend befestigen liess. Schärfere Linien als die Drähte ergeben feine Spalte, welche mittels Plättchen von Walzblei ebenfalls an der Seitenfläche eines Holzwürfels hergestellt werden, um ihre senkrechte Aufstellung zu ermöglichen. Von einer Vorrichtung der letzteren Art rühren die Zeichen auf den Figuren der Tafeln her, soweit es sich nicht um ältere Aufnahmen handelt. Der Index wird leicht verständlich, wenn die Länge der Drähte oder Spalte gleich ihrem Abstande voneinander gemacht wird, und der Betrag auf den Bildern angegeben ist. Für die Verkleinerung einen weiteren Massstab einzuzeichnen, ist dann nicht mehr erforderlich, und es lässt sich ausser aus der Länge jedes Spaltbildes eine einfache, den Fokalabstand ergebende Proportion auch aus dem Grade ihrer Divergenz ableiten. Abstand und Länge der Spalte darf nicht zu klein gewählt werden. Ich habe sie meist in der Grösse von 3 cm angewandt, daneben aber je nach Umständen noch mancherlei andere Hülfsmittel benutzt[1]), um das Verfahren bei der Aufnahme objektiv kenntlich zu machen, auch ein einfaches quadratisches Metallplättchen, ferner herabhängende Perpendikel sowie senkrecht aufgehängte mit Spalt versehene Metallplättchen versucht, jedoch kein gleich übersichtliches und einfaches Mittel gefunden. Zwei Drähte oder Spalte sind nicht durchaus erforderlich, es genügt einer, der an schicklicher Stelle, z. B. in der Mitte unterbrochen ist oder ein anderes Merkmal trägt, doch ist die Bestimmung des Fusspunktes des Fokalabstandes als Durchschnittspunkt zweier Linien augenfälliger, und die Bilder werden auch auf diese Weise nicht wesentlich verunziert. Zur Prüfung der Vorrichtung, deren Herstellung für die Präzisionsmechanik keine schwierige Aufgabe ist, wurden, da gewöhnliche Platten aus dem schon erwähnten Grunde keine genauen und übereinstimmenden Resultute ergeben können, mit Bromsilberemulsion präparierte Spiegelglasscheiben benutzt. Beim Gebrauch muss der Würfel fest gegen die Umhüllung der Platten angedrückt werden, wozu ich Klammern verwende, die sonst eine weit weniger gelehrte Bestimmung haben, da sie in verschiedener Grösse und Ausführung zum Befestigen der Decken auf Gartentischen angefertigt werden. Kommt eine Kassette mit Einlegerahmen zur Anwendung, so haben letztere statt des mittleren einen seitlichen Ausschnitt. Ausser von der Biegung der Platten rührt eine weitere Fehlerquelle noch von dem Umstande her, dass das Instrument, auch wenn die Platten nur in Papier eingehüllt werden, nicht unmittelbar auf die Schicht aufgesetzt werden kann. Doch bietet es trotzdem ein Mittel, sich über die perspektivische Konstruktion der Bilder hinreichend zu orientieren. Auch ist die Lage des Objektes sowie eines Fremdkörpers weniger unbestimmt, als es auf einer einzelnen Aufnahme der Fall zu sein pflegt, wenn die Einstellung der Röhre nicht kenntlich ist. Denn während in letzterem Falle jeder Objektpunkt innerhalb eines Kegels liegen kann, dessen Spitze der Bildpunkt und dessen Grundfläche dem Beschauer zugekehrt ist, ergiebt sich, wenn die Lage des Fokus bekannt ist, als geometrischer Ort jedes Punktes nur eine durch Fokus und Bildpunkt gezogene Linie.

Eine zweckmässige Anwendungsweise der beschriebenen Vorrichtung sei noch angeführt. Bei einer in Deutschland wenig gebräuchlichen Methode der Ortsbestimmung eines Fremdkörpers wird in einer für den Untersuchten sehr schonenden Art so verfahren, dass auf derselben Platte, ohne deren Lage oder die des Körperteiles zu ändern, unter Verschiebung der

1) H. Virchow. Über die Dicke der Weichteile an der Unterseite des Fusses beim Stehen auf Grund von Röntgenbildern. Verhandl. der physiol. Ges. zu Berlin, Nr. 11, 5. Juni 1900.

Röhre zwei Aufnahmen gemacht werden. Jedem Objektpunkte, der nicht unmittelbar der Platte anlag, entsprechen daher zwei verschiedene Bildpunkte, welche in entgegengesetztem Sinne gegen den wahren Ort des Objektes verschoben sind, und zwar nach rechts, als der Fokus sich links befand, und umgekehrt. Da die Entfernung der beiden Bildpunkte um so grösser ist, je weiter der Objektpunkt von der Platte entfernt war, so lässt sich auf letzterer wohl sofort ersehen, ob z. B. ein Fremdkörper höher oder tiefer liegt als ein deutlich kenntlicher Knochenteil. Genaue Resultate ergeben sich aber erst an der Hand der Notizen über die Einstellung des Fokus bei beiden Expositionen. Um die Rechnung zu ersparen, bedient man sich zur Feststellung der Lage meist einer Vorrichtung, deren wesentlicher Teil ein nach oben und unten verstellbarer horizontaler Stab ist, von welchen zwei Fäden herabhängen. Die Platte wird auf den Tisch gelegt und über ihr der horizontale Stab in einer Entfernung eingestellt, welche gleich dem Fokalabstande bei den Aufnahmen war. Dann werden die Aufhängepunkte der Fäden auf den Abstand voneinder gebracht, um welchen der Fokus bei den Aufnahmen verschoben wurde, und der Platte in eine solche Lage gegeben, dass die senkrecht herabhängenden Fäden die beiden Punkte treffen, oberhalb deren der Fokus in beiden Fällen senkrecht eingestellt war. Werden nun die Fäden mit ihren Enden an die beiden Bilder des Fremdkörpers geführt und angespannt, so kreuzen sie sich in einem Punkte, welcher der Lage des Fremdkörpers entspricht. Das Verfahren ist ersichtlich aus der schematischen Figur 10, in welcher P die Platte, S den horizontalen Stab, ff die senkrecht herabhängenden, $\varphi\,\varphi$ die sich kreuzenden Fäden, $b\,b$ zwei entsprechende Punkte der Bilder des Fremdkörpers und x den letzteren selbst bezeichnet. Die Fäden können nun nacheinander mit verschiedenen Paaren korrespondierender Bildpunkte in Berührung gebracht werden, oder man befestigt mehrere Fäden an denselben Punkten von S und vergleicht die Lage der Teile so, dass man mehrere Paare von Fäden an entsprechenden Punkten der Platte etwa mit Wachs befestigt.[1])

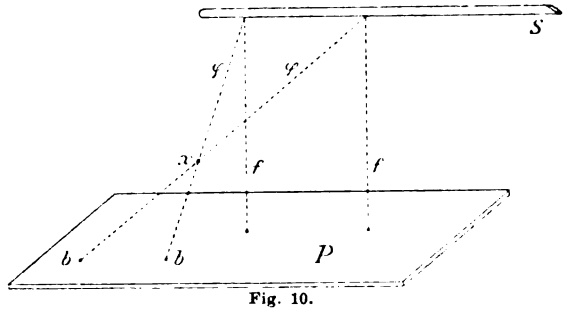

Fig. 10.

In Tafel II Fig. 7 wurden, wie oben beschrieben, zwei Aufnahmen auf derselben Platte gemacht, um die Lagebestimmung eines Fremdkörpers, Langblei (Kal. 13,5 mm) mit Hülfe des Index zu veranschaulichen. Der letztere blieb, wie Platte und Objekt, auch bei der zweiten Aufnahme unberührt stehen. Ist durch Verlängerungen der vier hellen Spaltbilder der Fusspunkt des Fokalabstandes (Tafel II Fig. 7 a und b) und die Grösse des letzteren für beide Aufnahmen annähernd bestimmt, wobei die zu messenden Linien am besten mit dem Zirkel auf einen Nonius übertragen werden, so kann der in Fig. 10 schematisch dargestellte, übrigens sehr leicht zu improvisierende Apparat Anwendung finden. Hat man die Vorrichtung nicht zur Hand, so können, wie in Fig. 7 die Mitte der Basis des Geschosses, korrespondierende Bildpunkte mit a und b durch Linien verbunden werden. Diese stellen alsdann die geometrische Projektion der sich kreuzenden Fäden der Fig. 10 auf die Platte dar, sodass der zu bestimmende Punkt des Fremdkörpers und jeder ähnlich zu bestimmende Objektpunkt senkrecht über dem Durchschnittspunkte der beiden von a und b nach seinen Bildpunkten gezogenen Linien liegen muss, und zwar in einem Abstande von der Platte, welcher so viel mal kleiner ist als der Fokalabstand, wie der kleinere Abschnitt, der von a oder b nach dem Fremdkörper gezogenen Linie in der ganzen Linie enthalten ist. Die Auffindung korrespondierender Bildpunkte wird erleichtert, wenn für beide Aufnahmen der Fokalabstand derselbe war, weil alsdann die Verbindungslinien solcher Punkte stets der Verbindungslinie von a und b parallel

1) Bei den Aufnahmen wie auch bei der Lagebestimmung finden meist eigens hierzu konstruierte Stative Anwendung, die ein mehr mechanisches Arbeiten gestatten.

sind. Endlich kann man auf stereoskopischem Wege sich die Lageverhältnisse anschaulich machen durch Anfertigung zweier möglichst sorgfältiger Pausen, welche mit Hülfe von Prismen oder durch Kreuzung der Blickrichtungen vereinigt werden. Hierbei wirddas bei Verschiebung des Fokus nach rechts aufgenommene Bild aus den links liegenden Punkten zusammengesetzt und umgekehrt. Auch bedarf es sorgfältiger Berücksichtigung, ob das Bild in richtigem Relief oder pseudoskopisch gesehen wird. Fig. 11 zeigt die Pausen in verkleinertem Massstabe. Tafel II Fig. 8 ist eine stereoskopische Aufnahme desselben Objektes in unveränderter Lage.

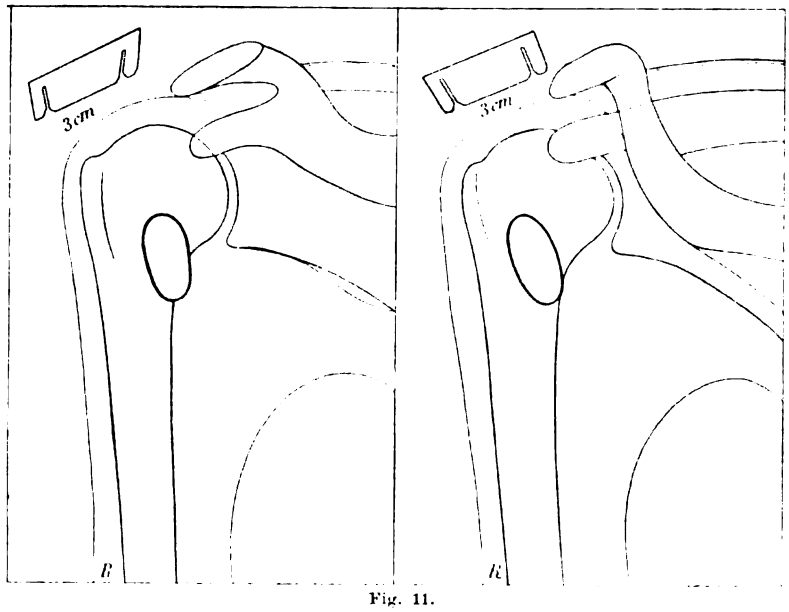

Fig. 11.

Um mich im Folgenden kürzer fassen zu können, möchte ich noch einiges Weitere über die Perspektive anführen. Wird die Herstellung der Röntgenbilder mit dem gewöhnlichen photographischen Aufnahmeverfahren verglichen, so wird der Fokus der Röhre dem optischen Mittelpunkt einer Konvexlinse entsprechen und das vom Fokus auf die Platte gefällte Perpendikel die Richtung der optischen Achse angeben. Die Brennweite der Linse ist, da Bild und Objekt stets von gleicher Grösse sind, gleich dem halben Fokalabstand anzunehmen. Um den Vergleich durchzuführen, müssen Objekt und Platte auf entgegengesetzten Seiten des Fokus liegend gedacht und letztere um 180° in ihrer Ebene gedreht werden, damit ein umgekehrtes Bild wie in einer photographischen Camera vorliegt. Der Abstand des Objektes vom Fokus (optischen Mittelpunkt der Linse) ist so bemessen, dass das Objekt mit seiner ganzen Tiefe innerhalb der doppelten Brennweite liegt, also nur die entferntesten Punkte auf der Platte scharf, alle näheren in Zerstreuungskreisen und vergrössert abgebildet werden. Es würde also ein mit 60 cm Fokalabstand aufgenommenes Röntgenbild einer Photographie entsprechen, welche mit Objektiv von 30 cm Brennweite bei 60 cm Objektabstand und 60 cm Cameraauszug hergestellt ist. Der Vergleich kann unbedenklich auf verkleinerte Röntgenbilder ausgedehnt werden.

Verkleinerte Bilder entstehen entweder durch Konvexlinsen oder durch Konkavlinsen, in letzterem Falle sind sie virtuell. Mögen zunächst die ersteren betrachtet werden. Ist die lineare Ausdehnung der zuletzt erwähnten Originalaufnahme z. B. 40 cm und wird von ihr eine Verkleinerung auf $^1/_4$ angefertigt, so ist für letztere der Fokus nicht mehr der optische Mittelpunkt einer 30 cm-Linse, sondern einer solchen von 12 cm Brennweite. Denn da

$$G : B = g : b = 4 : 1 = 60 : 15 \qquad \text{und}$$

$$\frac{1}{g} + \frac{1}{b} = \frac{1}{f}, \qquad \text{so ist } f = 12,$$

wobei G die auf 40 cm angenommene lineare Grösse des Objektes, B die lineare Ausdehnung des Bildes ($\frac{1}{4}\ G = 10$ cm), g die auf 60 cm (= Fokalabstand bei der Originalaufnahme) angenommene Entfernung des Objektes, b die zunächst zu bestimmende Entfernung des verkleinerten Bildes und f die gesuchte Brennweite bedeutet.

Nun wird in Rücksicht auf die Perspektive für die Stereoskopie allgemein gefordert, dass die Bilder durch Linsen betrachtet werden sollen, welche mit den benutzten Objektiven der Camera gleiche Brennweite haben. Es müsste daher die verkleinerte Reproduktion in 15 cm Entfernung durch eine 12 cm-Linse betrachtet werden. Das ist unmöglich, weil die Sammellinsen nur, wenn der Objektabstand $< f$, virtuelle Bilder hervorbringen. Andererseits aber erfolgt, wenn f oder eine noch kleinere Strecke als Bildabstand genommen wird, die Betrachtung unter vergrössertem Sehwinkel, wodurch die Perspektive beeinträchtigt wird. Diese Schwierigkeit ergiebt sich für alle Röntgenbilder, beruht aber nicht darin, dass es sich in dem einen Falle um Lichtstrahlen, im anderen um X-Strahlen handelt, denn letztere können im Hinblick auf die Konstruktion der Bilder durchaus als die Hauptstrahlen behandelt werden, sondern die Schwierigkeit ist darin begründet, dass die erwähnte Forderung für Objekte von endlicher Entfernung überhaupt nicht aufrecht zu erhalten ist, vielmehr nur Bedeutung hat für Objektabstände, bei welchen das Bild sich nahe der Brennebene befindet, theoretisch also, wenn $G = \infty$ wird, praktisch, wenn $G > 10$ m, wobei, wenn $f = 12$ cm, $b < 12{,}146$ cm und > 12 cm bleibt. Da in der Röntgenphotographie der Objektabstand (Fokalabstand) stets klein genommen werden muss, gelangen wir aus Obigem zu keinem praktischen Ergebnis Es ist daher eine andere Erwägung erforderlich.

Wird ein Gegenstand durch eine Konkavlinse betrachtet, so entsteht ein verkleinertes perspektivisches Bild, welches virtuell ist, d. h. aufrecht steht und mit dem Gegenstand auf derselben Seite der Linse liegt. Grösse und Entfernung dieses Bildes, welches sich nur dadurch, dass es virtuell ist, von einem gleich grossen durch Konvexlinsen entworfenen unterscheidet, wird nach den vorstehenden Formeln aus G, g und f bestimmt, worin f der Konkavlinse ein negatives Vorzeichen erhält, b daher ebenfalls negativ und stets $< f$ wird.

Ist also, um auf dasselbe Beispiel zurückzugreifen, ein Röntgenbild von 40 cm linearer Ausdehnung mit 60 cm Fokalabstand aufgenommen und von ihm eine 10 cm grosse Reproduktion angefertigt, so würde eine mit letzterer identische Verkleinerung entstehen, wenn das Originalbild aus 60 cm Entfernung durch eine Konkavlinse von 20 cm Brennweite betrachtet wird. Der Bildabstand ist dabei 15 cm, denn

$$G : B = g : b = 4 : 1 = 60 : 15, \text{ also } b = 15,$$

$$\frac{1}{g} + \frac{1}{b} = -\frac{1}{f}, \text{ worin } \frac{1}{b} = -\frac{1}{16} \text{ betragen muss,}$$

daher $-f = -20$ cm.

Nähern wir also dem Auge das auf $^1/_4$ verkleinerte Bild bis auf 15 cm, so haben wir, was der Versuch bestätigt, denselben Anblick, wie wenn das 40 cm grosse Originalbild aus 60 cm Entfernung durch eine Konkavlinse von fünf Dioptrieen betrachtet wird. Auch die Accommodation ist in beiden Fällen die gleiche und beträgt $6\,^2/_3$ D.

Da Konkav- und Konvexlinsen sich in ihrer Wirkung aufheben, so werden wir abermals den gleichen Anblick haben, wenn das verkleinerte Bild aus 15 cm Entfernung durch eine Konvexlinse von 20 cm Brennweite betrachtet wird, wie, wenn wir die Originalaufnahme in 60 cm Abstand ohne Linse vor das Auge bringen. In beiden Fällen beträgt auch die Accommodation $1\,^2/_3$ D. Wie sich durch Rechnung oder durch Konstruktion zeigen lässt, rückt hierbei die verkleinerte Reproduktion in 60 cm Entfernung, ist auf das Vierfache vergrössert, wird also mit dem Objekte kongruent.

Die allgemeine Nutzanwendung dieser Betrachtungen möge kurz zusammengefasst werden. Da der reduzierte Fokalabstand für manche Reproduktionen in Rücksicht auf die Accommodation zu klein ausfällt, um ihn als Bildabstand bei der Betrachtung einzuhalten, muss, wo dieser Abstand von Wichtigkeit ist, eine Konvexlinse angewendet werden, deren Brennweite gleich ist der Brennweite derjenigen Konkavlinse, auf welche sich das verkleinerte Bild zurückführen lässt. Letztere wird aus den beiden vorgenannten Formeln leicht bestimmt, wenn über die in Frage kommenden Grössen ein Index, analog dem oben beschriebenen, oder

Notizen Aufschluss geben. Nach der ersten Formel ist der reduzierte Fokalabstand $b = \frac{Bg}{G}$. Dieser Betrag wird mit negativem Vorzeichen in die zweite Formel eingesetzt, woraus die Brennweite der Konkavlinse $-f = \frac{Bg}{B - G}$, wenn B die lineare Ausdehnung des verkleinerten Bildes, G die Grösse des Originals und g dessen unverkürzten Fokalabstand bedeutet. Dass bei Anwendung der dieser Brennweite entsprechenden Konvexlinse statt der Reproduktion das Originalbild gesehen wird, ist schon angegeben. Nehmen wir aber schwächere Konvexlinsen bei unverändertem Bildabstande, so wird das virtuelle Bild nicht so weit in die Ferne gerückt und nicht so stark vergrössert, dass es mit dem Original übereinstimmt. Wird das oben in Zahlen ausgeführte Beispiel beibehalten und statt der 20 cm-Linse eine solche von 30 cm Brennweite gewählt, so rückt das Bild statt in 60 cm nur in 30 cm Entfernung, wird auch nur auf das Doppelte vergrössert und erfordert eine Accommodation von $3^1/_3$ D wie ein in der angegebenen Entfernung befindliches Objekt. Wird in Fig. 12 das Bild so konstruiert, dass von der Spitze des Pfeiles B ein Strahl parallel der optischen Achse gezogen wird, welcher nach der Brechung durch den Brennpunkt gehen muss, und ein anderer Strahl durch den optischen Mittelpunkt der Linse gelegt wird, wobei er keine Brechung erleidet, so schneiden sich beide Strahlen in der Spitze des virtuellen Pfeilbildes B_1. Ist nun

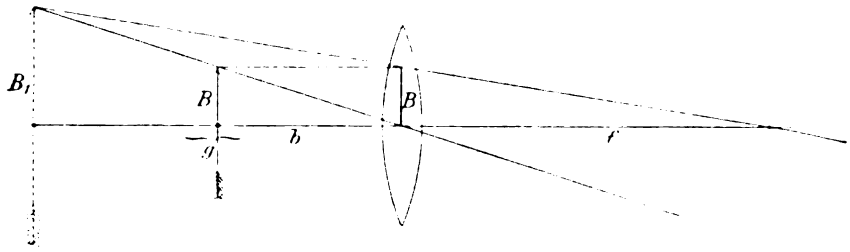

Fig. 12.

$$\frac{B}{2} = 5\,,\quad b = 15\,,\quad f = 30,$$

$$\frac{B_1}{2} : \frac{B}{2} = g : b = (g + f) : f,$$

so ist $g = 30$ cm und $B_1 = 20$ cm.

Beide im letzten Absatz erörterte Verfahren werden im Folgenden Anwendung finden.

IV. Die Methoden zur Herstellung stereoskopischer Röntgenaufnahmen.

Zwei wesentlich verschiedene Wege können für die stereoskopische Darstellung im Röntgenbilde eingeschlagen werden. Bisher ist nur die eine hier an zweiter Stelle wiederzugebende Methode in der Literatur angegeben und auch in dieser Zeitschrift bereits erwähnt worden.[1]) Um aber alle Fehlerquellen nach Möglichkeit auszuschliessen, wird man sich der Erörterung einer Reihe von Schwierigkeiten nicht entziehen können.

Von Einfluss auf das technische Verfahren ist schon die Wahl des Stereoskopes, die aber wohl allgemein auf das sehr handliche amerikanische Modell des allbekannten Brewsterschen Prismen- oder Linsenstereoskopes fallen dürfte. Die Prismen desselben sind Teile von Linsen, deren Brennweite in der Regel 12 bis 15 cm beträgt, und welche so angebracht werden, dass ihre optischen Achsen weiter voneinander entfernt sind als die Augen des Beobachters. Sie verhalten sich daher hinsichtlich der Vergrösserung der Bilder wie Linsen, wirken jedoch gleichzeitig wie Prismen, deren brechende Kanten einander zugekehrt sind. Bei Gebrauch dieses Stereoskopes konvergieren daher die Blickrichtungen, wodurch nicht allein für den Ungeübten eine bedeutende Erleichterung geboten, sondern, was für den vorliegenden Zweck

1) Hildebrand, über einen neuen Apparat zur Herstellung stereoskopischer Röntgenbilder, l. c. 1900, Seite 171.

wichtiger ist, auch den natürlichen Bedingungen der Betrachtung naher Gegenstände entsprochen wird.

Dieses Stereoskop ist jedoch im Übrigen mehr für Landschaftsbilder, Architektur- und Interieuraufnahmen eingerichtet. Bei diesen ist fast stets die Höhe der Bilder im Vergleich zur Breite von untergeordneter Bedeutung, und sehr oft wird der unterste Teil des Vordergrundes, welcher für das darzustellende Objekt keine Wichtigkeit hat oder durch die grosse Nähe der Gegenstände das stereoskopische Sehen stört, entweder bei Herstellung der Kopieen oder durch Heben des Objektivbrettes der Camera schon bei der Aufnahme fortgelassen. Da der Horizont und mit ihm die Augenpunkte dadurch tiefer rücken, werden die Prismen des Stereoskops häufig so tief gelegt, dass das Gesichtsfeld nach oben und unten nicht gleichmässig ausgenutzt werden kann. Röntgenbilder haben aber meist eine grössere Ausdehnung in der Höhe als in der Breite, und die Augenpunkte müssen im Allgemeinen der Mitte der Bildhöhe entsprechen. Diesem Umstande wird Rechnung getragen, wenn man, wie es bei den einfacheren Modellen dieses Stereoskopes möglich ist, den vorderen, die Prismen enthaltenden Teil mit oder ohne Scheidewand abnimmt und allein zur Betrachtung der Bilder verwendet. Soll das Instrument jedoch nicht zerlegt werden, so könnte der vordere Teil so eingerichtet werden, dass er sich nach oben und unten parallel der Bildebene verschieben lässt. Über 10 cm Bildhöhe ist jedoch auch dann nicht zulässig, weil durch die geringe Brennweite der Linsen das Gesichtsfeld eingeengt wird, die Augen des Beobachters aber, wie Versuch I b lehrt, stets in gleicher Höhe mit den Mittelpunkten der Bilder bleiben müssen, also bei der Betrachtung ihren Ort nicht wechseln dürfen.

Wenn nun, wie es bei korrektem Verfahren geschieht, eine Entfernung der Bildmittelpunkte von nur 6,5 cm wohl jedem Beobachter nach einiger Übung die Vereinigung der Bilder auch ohne Hülfsmittel gestattet, so kann wohl, wo eine grössere Bildhöhe erforderlich ist, auf ein Stereoskop verzichtet werden. Allein die Linsen ermöglichen nicht nur die sehr wertvolle Vergrösserung, sondern auch einen geringen Abstand der Bilder von den Augen ohne Überanstrengung der Accommodation. Der Bildabstand ist aber, wie unter III dargelegt, identisch mit dem reduzierten Fokalabstande, und grosse Bildabstände setzen einen weiten Abstand der Röhre bei der Aufnahme voraus.

Aus den Erörterungen am Schlusse von III geht ausserdem hervor, dass eine einheitliche Brennweite der Stereoskoplinsen den verschiedenen Abmessungen des Fokalabstandes nicht in dem Grade genügen kann, dass vollkommen naturwahre Eindrücke entstehen. Dem gleichen Übelstande, welchem wir auch in der gewöhnlichen Stereoskopie infolge der verschiedenen Brennweite der zur Verwendung gelangenden Objektivpaare begegnen, hat man hier abzuhelfen versucht durch Stereoskope mit kombinierbaren Linsensystemen, welche der jeweiligen Brennweite der Cameraobjektive möglichst nahe zu bleiben gestatten. Auch für die Röntgenphotographie würde ein solcher Apparat rationell sein, aber doch wohl eine um so weniger wünschenswerte Zugabe zu dem schon so umfangreichen Instrumentarium bedeuten, als dagegen die schon erwähnte Thatsache geltend gemacht werden muss, dass ohne jedes Hülfsmittel vorzüglich stereoskopisch gesehen werden kann, wenn nur die Bildbreite die mittlere Augendistanz nicht übersteigt.

Bei dem ersten der zu beschreibenden Verfahren, dessen ich mich seit zwei Jahren vorwiegend bedient habe, und nach welchem auch die Bilder der Tafeln hergestellt sind, glaube ich die Schwierigkeiten umgangen zu haben.

1. Methode.

Infolge der gegenseitigen Abhängigkeit von Fokalabstand und Bildabstand wird das bei der Aufnahme einzuschlagende Verfahren zunächst von dem Abstande abhängig zu machen sein, welchen die Stereoskopbilder vom Auge des Beobachters haben sollen, und die Frage nach der Brennweite der Linsen wird als eine sekundäre zu betrachten sein. Ist der Bildabstand aber einheitlich gewählt, so ist der Fokalabstand für jede Aufnahme, wie schon er-

örtert, durch die Notwendigkeit bestimmt, dass Objekt und Bild unter gleichem Sehwinkel erscheinen müssen. Denn, wie unter III bewiesen, soll, um die Perspektive nicht zu stören, der Fokalabstand ebenso vielmal den Bildabstand an Grösse übertreffen, wie die Breite der Originalplatte grösser ist als 6,5 cm (Breite des einzelnen Halbbildes). Um aber nicht zu grosse Fokalabstände für ausgedehnte Objekte zu erhalten, habe ich meinen nach dieser Methode hergestellten Aufnahmen stets den Bildabstand von 15 cm zu Grunde gelegt, auch deshalb, weil bei kleinen Präparaten, welche auf den Stereoskopbildern in natürlicher Grösse wiedergegeben werden, wo also Bildabstand und Fokalabstand einander gleich sind, für letzteren ein Betrag unter 15 cm kaum gewählt werden kann. Wird aber 15 cm zu Grunde gelegt, so setzt eine richtige Betrachtung den Gebrauch von Konvexlinsen voraus, deren Brennweite nach III grösser sein muss als 15 cm. Die Gläser der gebräuchlichen Stereoskope sind also bei diesem Verfahren unzulänglich, weil ihnen die Aufnahmebedingungen nicht angepasst werden können. So entsteht die Notwendigkeit, schwächere Linsen zu verwenden und nach III zu bestimmen, mit ihr aber auch der Vorteil wesentlich grösserer Bildhöhe.

Andererseits aber erschien mir ein Bildabstand von 15 cm, durch welchen nun für die korrekte Betrachtung ein einheitlicher horizontaler Sehwinkel ($24^0\ 27'\ 1''$) für alle Bilder und Objekte festgelegt ist, auch deshalb empfehlenswert, weil er einen mittleren Wert darstellt, von dem man sich nach beiden Seiten gleichmässig entfernt, wenn statt passender Linsen unter Verringerung des Bildabstandes das übliche Stereoskop benutzt, oder unter Vergrösserung des Abstandes vom Gebrauche der Linsen abgesehen wird. Es sei jedoch hierbei an Versuch I c erinnert.

Um ausser Bildabstand und Sehwinkel für eine Sammlung von Stereoskopbildern auch die Brennweite der Linsen einheitlich zu gestalten, bin ich so vorgegangen, wie unter III am Schlusse für das einzelne virtuelle Linsenbild ausgeführt ist. Ebenso wie dieses in eine beliebige Entfernung verlegt werden kann, wobei das angegebene proportionale Verhältnis der Grössen B_1, B, g und b gewahrt, das virtuelle Bild also der verkleinerten Abbildung mithin auch dem Objekte im geometrischen Sinne ähnlich bleibt, so kann auch das binokular gesehene stereoskopische Bild statt in eine dem Fokalabstande gleich grosse, auch in eine geringere Entfernung verlegt werden, wenn der Bedingung entsprochen wird, dass das körperliche Bild in allen Dimensionen, insbesondere auch in seiner Tiefenausdehnung dem Objekte proportional bleibt, dass also im Stereoskop ein genaues körperliches Modell des Objektes gesehen wird. Es entsteht die Frage, welche Entfernung für das körperliche Bild zu wählen ist.

Wenn verschiedenartige Bilder im Stereoskop verglichen werden, so kann die Antwort auf die Frage nach der scheinbaren Entfernung der Gegenstände nicht in allen Fällen übereinstimmend ausfallen und wird zweifellos auch von der Art der dargestellten Objekte beeinflusst, welche an sich schon infolge unserer Erfahrung und Gewohnheit mehr oder weniger bestimmte Vorstellungen über ihre Lage erwecken. Der Hintergrund einer Landschaft scheint sich im Stereoskop in endlose Ferne auszudehnen, ist er aber durch ein deutlich abgebildetes Gebäude abgeschlossen, so kann sich die Tiefe des Bildes wesentlich verringern. Gegenstände im Vordergrunde erscheinen oft nur einige Schritte entfernt, zuweilen noch näher gelegen. Die Bilder der Landschaften aber verlegen wir absichtlich in die Ferne, indem wir die Halbbilder der Brennebene der Stereoskoplinsen nahe bringen und dadurch auch die Accommodation nahezu aufheben. Der natürliche Eindruck wird schon sehr beeinträchtigt, wenn auf das Bild stark accommodiert werden muss. Ist in letzterem Falle der Gegenstand ein solcher, der unter gewöhnlichen Verhältnissen nur in grosser Nähe betrachtet wird, und erscheint er in entsprechender Deutlichkeit und Grösse abgebildet, so kann dadurch die Schätzung der absoluten Entfernung schon erleichtert werden, und dieses um so mehr, wenn mit der letzteren auch der Konvergenzwinkel der Sehachsen übereinstimmt.

Da es nicht natürlich wäre, Röntgenbilder im Stereoskop in grosse Entfernungen zu verlegen, und bei einheitlichem Bildabstande, einheitlicher Brennweite und unveränderter Linsen-

stellung dem virtuellen Bilde gleichartiger Gegenstände nur eine Entfernung gegeben werden kann, habe ich hierfür meist 30 cm gewählt, einen Abstand, der leichter geschätzt wird, weil er noch im Bereiche der mittleren Sehweite liegt, und der zur Betrachtung kleiner anatomischer Objekte wie auch grösserer Röntgenaufnahmen nicht ungeeignet ist.

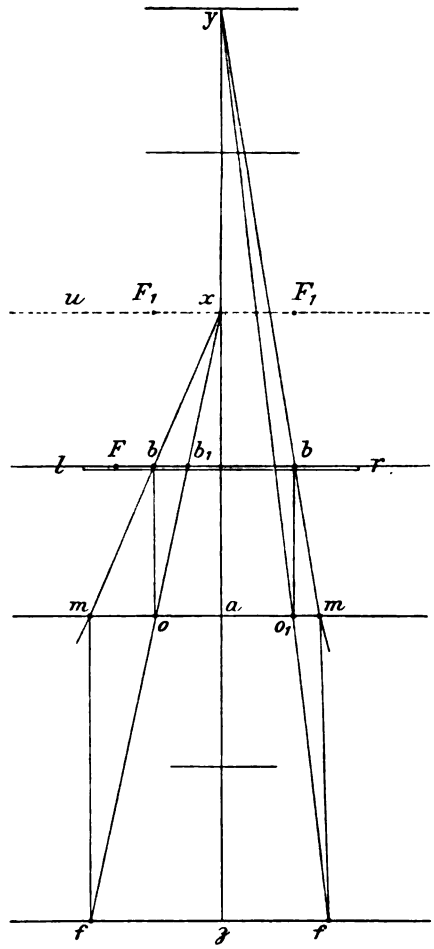

Fig. 18.

Auf 30 cm Entfernung wird mit $3^1/_8$ *D* accommodiert, und der Konvergenzwinkel der Sehachsen für diesen Abstand beträgt bei mittlerer Augendistanz $12^0 21' 10''$. Gelingt es, diese Bedingungen bei der Betrachtung der Bilder sicher zu stellen, so kann die Vorstellung, dass sich das körperliche Bild in 30 cm Entfernung befindet, an Wahrscheinlichkeit gewinnen. Dass hierzu Konvexlinsen von 30 cm Brennweite erforderlich sind, wurde unter III angegeben. Die Konvergenz wird, wie eine einfache geometrische Konstruktion lehrt, durch die exzentrische Stellung dieser Linsen auf den erforderlichen Grad gebracht. Sind in Fig. 13 *o* und o_1 die um 6,5 cm voneinander entfernten und durch Konvexlinsen blickenden Augen des Beobachters, *l* und *r* die in 15 cm Abstand davor befindlichen stereoskopischen Halbbilder von je 6,5 cm Breite, *b b* deren Mittelpunkte, und beträgt der Abstand der die zur Orientierung gezogene Mittellinie *yz* schneidenden Parallelen je 15 cm, sodass $ax = az = 30$ cm, $ay = 60$ cm, so wird das körperliche Bild in 30 cm Entfernung liegen, wenn die Punkte *b b* in *x* vereinigt werden. Wird der Bildpunkt *x* mit dem Objektpunkt *b* verbunden, so bildet diese Linie einen Strahl, welcher ohne Brechung durch den optischen Mittelpunkt der Linse geht. Letzterer muss also in *m* liegen, und *mf*, senkrecht zur Hauptebene, bedeutet die Richtung der optischen Achse. Ein dieser paralleler Strahl *b o* geht nach der Brechung durch den Brennpunkt der Linse, welcher im Durchschnittspunkte mit der optischen Achse, also in *f* liegt. Die Verlängerung dieses Strahls geht ausserdem durch den virtuellen Bildpunkt *x*. Da die Dreiecke *o m f* und *o a x* gleiche Winkel haben, so ist $oa : ax = om : mf = 3{,}25 : 30$.

Da ferner $ax : ob = (ao + om) : om = 30 : 15$,

so ist $mf = 30$ cm, $om = 3{,}25$ cm;

mf ist aber die gesuchte Brennweite und *om* die Strecke, um welche die optische Achse der Linse seitlich von der Sehachse entfernt werden muss, um das körperliche Bild in 30 cm Entfernung vom Auge zu verlegen. Wird die exzentrische Stellung der Linsen verringert, z. B. auf die Hälfte des obigen Betrages, so werden, wie auf der rechten Seite der Figur dargestellt, die Bildmittelpunkte *b b* in 60 cm Entfernung vom Auge vereinigt. Da somit durch geringe seitliche Verschiebungen der Linsen die Konvergenz für den gleichen Bildpunkt vermindert oder vermehrt werden kann, während die Accommodation unverändert $3^1/_8$ *D* beträgt, die Vorstellung von der Lage des Bildes sich also nicht immer wesentlich ändert, kann man sich dieses Hülfsmittels bedienen, um nacheinander Punkte sehr verschiedener Tiefenlage bequemer zu vereinigen; denn auch im Stereoskop können nicht alle Punkte tiefer Objekte gleichzeitig einfach gesehen werden, es sei denn, dass unter Verzicht auf naturgetreue Darstellung der Körper zu einem Basrelief abgeplattet, oder aber so abgebildet wird, wie er in grosser Entfernung aussieht, wobei er sehr klein wird.

Die Linsen müssen, wie aus Obigem hervorgeht, einen Durchmesser von etwa 8,5 bis 9 cm haben, da aber nur die Randpartieen wichtig sind, genügen, wie im gewöhnlichen Stereoskop, Teile dieser Linsen. Werden sie in ein Instrument so eingesetzt, dass sich der Abstand der in einer horizontalen Linie liegenden optischen Mittelpunkte vergrössern oder verringern lässt, so kann auch der individuellen Verschiedenheit der Augendistanz Rechnung getragen werden. Ausreichend ist es aber auch, wenn man die Linsen mit den Händen vor den Augen festhält.

Es bleibt noch der Betrag zu bestimmen, um welchen der Fokus der Röhre bei den Aufnahmen verschoben werden muss. Auch hierüber giebt die linke Hälfte der Fig. 13 Aufschluss. Werden die Halbbilder l und r in der angegebenen Weise durch die Ränder der Linsen betrachtet, so rückt b nach b_1, und an die Stelle von b tritt der mit F bezeichnete Punkt, dessen Lage dadurch bestimmt ist, dass er mit bb auf einer Horizontalen liegen und von b für das linke Halbbild nach links, für das rechte nach rechts um $bb_1 = \frac{oa}{2}$, also um den vierten Teil der Augendistanz, entfernt sein muss. Bei Benutzung der Linsen treffen daher die parallelen Sehachsen die Bildebene nicht mehr in den Mittelpunkten b senkrecht, sondern in den Punkten F. Da, wie unter III dargelegt, bei der Betrachtung der Bilder der Ort für Fokus und Auge identisch sein soll, muss F zum Fusspunkt des reduzierten Fokalabstandes gemacht werden. Der virtuelle Bildpunkt von F liegt in der virtuellen Bildebene ux da, wo diese von dem Perpendikel ob geschnitten wird, also in F_1. In dieser Ebene haben die beiden Punkte F_1 voneinander einen Abstand $= oo_1 = 6{,}5$ cm $= 4 \,.\, bF$. Die Punkte F_1 werden also im stereoskopisch vereinigten Bilde nur mit parallelen Sehachsen gesehen, sind also wirkliche Fernpunkte geblieben, während auf die entferntesten Bildpunkte des Objektes unter einem Winkel von $12^0\,21'\,10''$ konvergiert wird, da grössere Entfernungen korrespondierender Bildpunkte als $b\,b = 6{,}5$ cm nicht vorkommen.

So ist für das verkleinerte stereoskopische Halbbild der reduzierte Fokalabstand $= 15$ cm, sowie dessen Fusspunkt gegeben, welcher um den vierten Teil der mittleren Augendistanz vom Bildmittelpunkt entfernt ist, mit diesem auf einer zur unteren und oberen Kante des Bildes parallelen Linie liegt, sich aber das eine Mal rechts, das andere Mal links vom Bildmittelpunkte befindet. Hieraus geht hervor, dass für eine Originalplatte von 6,5 cm Breite, wo also eine Verkleinerung des Bildes nicht erfolgt, daher Fokalabstand und reduzierter Fokalabstand (Bildabstand) identisch sind und 15 cm betragen, die gesamte Verschiebung des Fokus auf 3,25 cm bemessen werden muss, und so zu erfolgen hat, dass für die erste Aufnahme der Fokus um die Hälfte dieses Betrages nach links von dem Mittelpunkte des Objektes und der Platte, das zweite Mal ebenfalls um die Hälfte nach rechts vom Mittelpunkte entfernt wird, im ersteren Falle entsteht das linke, im letzteren das rechte Halbbild (vgl. Fig. 2 u. 5). Das Gleiche kann aus Fig. 4 abgeleitet werden. Sind l und r die Originalplatten und beträgt $qp = 15$ cm, so muss, da bei den Aufnahmen das auf l liegend zu denkende Objekt nicht verschoben werden darf, die Platte r nach l gebracht werden, wobei o_1 nach q rückt. Werden die Platten auseinander gezogen, wobei der Augenabstand wieder oo_1 wird, so sieht man das stereoskopische Bild P, welches doppelt so gross ist als das aufgenommene Objekt. Dem letzteren ist P in allen Dimensionen proportional, denn die Vergrösserung des körperlichen Bildes erfolgt so, dass die lineare Ausdehnung jedes Halbbildes auf das Doppelte gebracht wird, wobei sich auch die parallaktische Verschiebung jedes Objektpunktes und mit ihr die Bildtiefe verdoppelt. Da die Entfernung ebenfalls um den gleichen Betrag steigt, so ist der Sehwinkel für Bild und Objekt identisch, den Anforderungen der Perspektive daher genügt. Da nun auch, wenn die stereoskopischen Halbbilder verkleinerte Röntgenaufnahmen sind, Fb in Fig. 13 $^1/_4$ von oo_1 betragen muss, damit durch die Linsen das Auge in den Punkt φ der Fig. 9 versetzt wird, so muss für grössere Originalplatten die halbe Verschiebung des Fokus eben soviel mal $^1/_4$ der Augendistanz betragen, wie die Platte breiter ist als 6,5 cm und der Fokalabstand grösser genommen

werden muss als 15 cm. Für breitere Platten übersteigt die Verschiebung des Fokus daher die Augendistanz.

Die nachstehende Tabelle enthält alle für diese Methode erforderlichen Angaben. Man wird ihrer kaum bedürfen, denn die Gesamtverschiebung des Fokus (Col. 3) ist überall gleich der halben Breite der Platte, und der Fokalabstand kann als das 4,6-fache dieses Betrages angenommen und im Kopfe berechnet werden. Das ausgedehnte Gesichtsfeld der 30 cm-Linsen gestattet noch Halbbilder von 20 cm Höhe gut zu übersehen. Die Höhe der Originalplatte kann daher bis zum Dreifachen der Breite betragen, ein besonders für Extremitäten günstiges Verhältnis.

Breite der Originalplatte cm	Fokalabstand cm	Basis cm	Verkleinerung	Cameraauszug	Entfernung der Originalplatte vom Objektiv	Massstab des körperlichen Bildes im Stereoskop	Bildabstand . . . 15 cm Entfernung des körperlichen Bildes . . . 30 cm Excentricität jeder Linse 8,25 cm
6,5	15	3,25	(1/1)	(2)	(2)	2/1	
9	21	4,55	1/1,4	1,72	2,40	1/0,7	
13	30	6,5	1/2	1,50	3,—	1/1	
18	42	9,0	1/2,77	1,36	3,80	1/1,39	
20	46	10,0	1/3	1,33	4,—	1/1,5	
24	56	12,0	1/3,7	1,27	4,70	1/1,9	
25	58	12,5	1/3,847	1,26	4,80	1/1,92	
30	69	15,0	1/4,615	1,22	5,60	1/2,3	
40	92	20,0	1/6,154	1,16	7,20	1/3	
50	115	25,0	1/7,69	1,13	8,70	1/3,85	

Kann für die grössten Breiten der erforderliche Fokalabstand nicht inne gehalten werden, so verringert sich auch der Bildabstand, denn dieser ist stets soviel mal kleiner als der Fokalabstand, wie die Breite der Originalplatte dividiert durch 6,5 ausmacht. Dieser Quotient findet sich abgerundet als Nenner der in Kolumne 4 enthaltenen Brüche. Ist aus dem gewählten Fokalabstande der Bildabstand bestimmt, so kann nach Fig. 13 Brennweite und Exzentricität der Linsen gefunden werden, nachdem die gewünschte Entfernung für das körperliche Bild festgesetzt ist. Da dieses eine dem Objekte proportionale Tiefe haben muss, richtet sich nach seiner Lage die Verschiebung des Fokus, welche 6,5 cm beträgt für eine Platte, deren Fokalabstand gleich ist der gewählten Entfernung des körperlichen Bildes vom Auge. In der Tabelle ist dieses bei 13 cm Plattenbreite der Fall. Eine entsprechende Umrechnung ist leicht auszuführen. Die Methode lässt sich also beliebig modifizieren, auch kann statt der mittleren die eigene Augendistanz zu Grunde gelegt werden. Eine dieser entsprechende Entfernung wird dann auch den Mittelpunkten der Halbbilder zu geben sein.

Da die Augen des Beobachters erst mit Hülfe der exzentrischen Konvexlinsen in den Ort des Fokus gebracht werden, erscheinen die nach dem angegebenen Verfahren hergestellten Bilder bei Betrachtung ohne diese Linsen etwas zu tief, und zwar zunächst aus dem Grunde, weil dann die Fusspunkte des Fokalabstandes von Halbbild zu Halbbild gemessen weiter voneinander entfernt sind als die Augen, die Bilder also mit einem um die Hälfte grösseren Augenabstande aufgenommen sind, als sie nun betrachtet werden, sodann auch aus dem Grunde, weil bei unbewaffnetem Auge der Bildabstand $>$ 15 cm genommen werden muss (Versuch I c).

Das beschriebene Verfahren ist eine Anwendung der Telestereoskopie, deren Wesen darin besteht, dass entfernte Gegenstände mit künstlich vergrösserter Augendistanz betrachtet oder photographiert und dem Beobachter als verkleinerte Modelle vorgeführt werden, deren Grösse und Entfernung vom Auge sovielmal im Vergleich zu den natürlichen Massen verringert ist, als die vergrösserte Augendistanz dividiert durch die wahre ausmacht. Es gelingt auf diese Weise, das stereoskopische Sehen, welches nicht viel weiter als auf 200 m reicht, auf grosse Entfernungen, ja selbst bis in den Weltenraum, wie die stereoskopischen Aufnahmen des Mondes lehren, auszudehnen. Für die Anwendung auf die Röntgenphotographie war bei

meinen Versuchen massgebend, dass es auf diese Weise am sichersten gelingt, Tiefe, Breite und Höhe des Bildes den Ausdehnungen des Objektes proportional zu halten, und allein möglich ist, bei einheitlichem Abstande des körperlichen Bildes auch einheitlichen Abstand der Halbbilder und eine Brennweite der Stereoskoplinsen zu erzielen. Die Schwierigkeiten liegen nur in der Ausgestaltung der Methode, die Anwendung ist einfach.

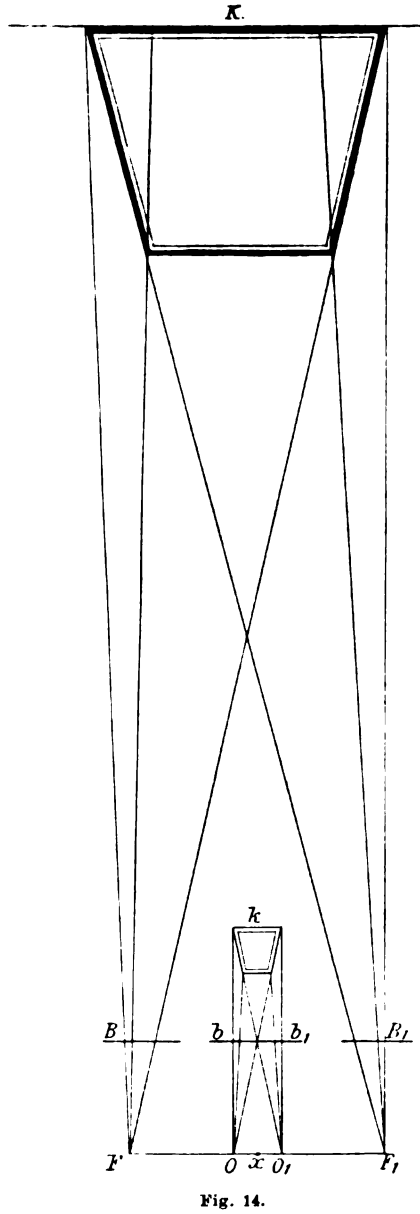

Fig. 14.

Für die ersten Versuche bedarf es, wenn man zunächst von Rumpfaufnahmen absieht, keines besonderen Apparates, auch eine photographische Camera ist nicht durchaus erforderlich, wenn die Originalplatten mit gekreuzten Sehachsen oder in der später unter 3 angegebenen Weise mit ebenen Prismen zur Deckung gebracht werden. Da es wichtig ist, dass das Objekt in unveränderter Lage verbleibt, wird man gut thun, sich eine Wechselkassette zu improvisieren. Auf einem ebenen Brette werden zwei hinreichend dicke Pappestreifen parallel aufgeklebt und darüber ein dünner Karton so befestigt, dass in den flachen Hohlraum eine in schwarzes Papier gehüllte Platte eingeschoben, nach der ersten Aufnahme herausgezogen und vorsichtig durch eine andere ersetzt werden kann. Um jede Verschiebung zu vermeiden, wird der überstehende Rand des Brettes durch Gewichte beschwert. Der Arm des Röhrenstativs muss horizontal gerichtet sein, damit der Fokalabstand für beide Aufnahmen derselbe ist, und derjenigen Kante der Platte parallel gemacht werden, welche zur Bildbreite gewählt wird. Die Einstellung der Röhre geschieht zunächst senkrecht über dem Mittelpunkte der Platte, von wo aus für die erste Aufnahme die Verschiebung um die Hälfte des in der Tabelle angegebenen Betrages nach der einen Seite hin erfolgt. Auf diese Weise gelingt es am besten, die Einstellung des Fokus bei beiden Aufnahmen symmetrisch zu gestalten. Der Gebrauch der Tabelle ist überflüssig, da, wie schon angegeben, in jedem Falle, in welchem man die eigentlich nur ein einziges Beispiel zu der vielgestaltigen Methode bildenden hier gegebenen Zahlen anwenden will, die Gesamtverschiebung des Fokus so gross, wie die halbe Plattenbreite, und der Fokalabstand gleich dem 4,6-fachen der halben Plattenbreite ist. Da es wichtig ist, die rechte und linke Platte genau zu unterscheiden, dieses aber im Anfang nicht immer auf den ersten Blick gelingt, so kann als einfachstes Hilfsmittel ein kleiner Metallnagel dienen, welcher mit dem Kopf auf die Platte gestellt wird. Auf der linken Platte weicht alsdann die Schattenlinie von dem durch den Kopf bezeichneten Aufstellungspunkte nach rechts ab und umgekehrt. Dass die Exposition für beide Aufnahmen möglichst gleich sein muss, braucht kaum hervorgehoben zu werden. Hat man sich statt der Wechselkassette einer Schiebekassette bedient, bei welcher beide Originalhalbbilder auf derselben Platte nebeneinander liegen, und entstehen bei der Entwicklung merkliche Unterschiede in der Dichte beider Hälften, so wird die Platte in zwei Teile geschnitten und das weniger dichte Bild nachentwickelt.

Fig. 14 möge in ungefähr $^1/_{10}$ des natürlichen Massstabes das Verfahren noch etwas erläutern. Das in starken Linien abgebildete Objekt K sei so gross, dass es nur auf einer 65 cm breiten Platte aufgenommen werden kann. Die Verschiebung des Fokus beträgt daher 32,5 cm und der Fokalabstand 150 cm. So grosse Zahlen kommen in Wirklichkeit zwar nicht vor, mussten aber genommen werden, um die Figur übersichtlich zu gestalten. Der Fokus wird in der angegebenen Entfernung genau senkrecht über der Mitte, also in X, eingestellt, von hier aus um 16,25 cm, welche auf dem horizontalen Stabe des Statives abgemessen werden, nach links verschoben, wobei er nach F gelangt. Von hier aus wird die erste Aufnahme gemacht, bei welcher das linke Bild entsteht. Nach dem Plattenwechsel wird der Fokus aus F in horizontaler Richtung um 32,5 cm nach rechts verschoben, wobei er nach F_1 gelangt. Die von hier aus erfolgende zweite Aufnahme ergiebt die rechte Platte. Da für die Halbbilder nur 6,5 cm Breite zulässig ist, werden die Platten auf die später zu beschreibende Art auf $^1/_{10}$ verkleinert, einen Vorgang, den man sich so vorstellen kann, dass durch die von F und F_1 nach dem Objekte gezogenen Hauptstrahlen in einem senkrechten Abstande von 15 cm $\left(= \frac{150}{10}\right)$ eine zur Zeichnung vertikale Ebene gelegt wird, auf welcher die Halbbilder B und B_1 sich aus den Durchschnittspunkten der Hauptstrahlen zusammensetzen. B und B_1 müssen von F und F_1 aus betrachtet werden, damit das Objekt K in natürlicher Grösse und Entfernung gesehen wird. Da aber der Augenabstand nicht 32,5 cm, sondern nur OO_1 beträgt müssen F und F_1 mit den zugehörigen Halbbildern einander genähert werden, so dass die Hauptstrahlen stets sich selbst parallel bleiben, bis F nach O, B nach b, F_1 nach O_1, B_1 nach b_1 gelangt ist. Während sich bei dieser Verschiebung die beiderseitigen Hauptstrahlen in immer geringerer Entfernung schneiden, nähert sich K dem Beobachter und wird zu dem kleinen Modell k, welches so viel mal näher gerückt und verkleinert ist. als $FF_1 : OO_1$ beträgt. Im vorliegenden Falle ist $k = \frac{K}{5}$ und $kx = \frac{Kx}{5}$, in Übereinstimmung mit dem oben Erörterten, dass, wenn die Halbbilder in 15 cm Abstand liegen, sie in 30 cm zu dem körperlichen Bilde vereinigt und dabei auf das Doppelte vergrössert werden. Dass die Konvergenz der mittleren Blickrichtungen erst durch die Stereoskoplinsen hervorgebracht wird, ist in der Figur nicht eingezeichnet. Ohne diese Linsen müssten die Halbbilder so weit genähert werden, dass ihre Mittelpunkte nur 3,25 cm voneinander abstehen, wobei die Bilder sich entweder gegenseitig verdecken oder sehr schmal sein müssen. Eine der obigen gleiche Betrachtung für die Fälle, in welchen die Verschiebung der Röhre kleiner genommen werden muss, als 6,5 cm, findet sich an einer früheren Stelle.

Wenn k in 30 cm für zu klein oder in Rücksicht auf die Accomodation von $3^1/_3$ D zu nahe gelegen gehalten wird, so muss bei der Aufnahme die Strecke FF_1 kleiner genommen werden. Rücken die sich alsdann ergebenden Halbbilder mit F und F_1 nach der Mitte, so bleibt k grösser als in der Figur und in einem weiteren Abstande, ist aber stets K in allen Teilen proportional. Wie bei einer Änderung vorzugehen ist, wurde schon erörtert. So habe ich unter Beibehaltung des Bildabstandes von 15 cm bei einer Bildserie das körperliche Bild in 50 cm Entfernung verlegt, für welche bei der Betrachtung nur 2 D Akkomodation erforderlich sind. Die Steroskoplinse musste daher 21,5 cm Brennweite haben, und die Excentrizität der einzelnen Linse 1,393 cm betragen. Die Verschiebung des Fokus reduzierte sich auf $^3/_5$ der in der 3. mit Basis überschriebenen Kolumne der Tabelle angegebenen Beträge, während der Massstab des körperlichen Bildes, da die Vergrösserung jedes Halbbildes $3^1/_3 : 1$ beträgt, auf das $1^2/_3$-fache der in Kolumne 7 angegebenen Zahlen stieg. Es schien mir jedoch, als ob kleine, auf diese Art behandelte Präparate (embryonales Felsenbein) leicht etwas zu flach aussehen, wenn auch die Bilder für die genannte Entfernung richtig konstruiert sein müssen. Der Grund für diese Erscheinung mag wohl der sein, dass wir uns über die Grössenverhältnisse erst klar werden, nachdem wir uns unbewusst eine Vorstellung von der Entfernung gebildet

haben. Da man ein so kleines Präparat nur in geringer Entfernung deutlich zu sehen gewohnt ist, wird es nicht in den ausserdem durch Akkomodation und Konvergenz schwieriger abzuschätzenden Abstand von 50 cm verlegt, sondern in einen geringeren, wobei aus der relativ kleinen stereoskopischen Parallaxe auf eine zu geringe Tiefe geschlossen wird. Als ein Analogon schwebte mir hierbei das uralte Problem von dem Wechsel der scheinbaren Grösse des Mondes vor.

Das beschriebene Verfahren ist, wie ich dargethan zu haben glaube, nicht durch die in der Tabelle angeführten Zahlen, sondern dadurch charakterisiert, dass es ein telestereoskopisches ist und als solches einheitlichen Bildabstand und einheitliche Stereoskoplinsen zulässt ohne irgendwie an Korrektheit einzubüssen. Der Anblick, den das stereoskopische Bild bietet, ist in Grösse, Entfernung und Akkomodation derselbe, wie wenn das Objekt durch schwache Konkavlinsen betrachtet würde, deren Brennweite selbst in dem Beispiele der Fig. 14 nur 37,5 cm beträgt und bei noch so grossem endlichen Objektabstand für die Werte der Tabelle 30 cm nicht erreichen kann.

2. Methode.

Wenn die erste Methode dadurch gekennzeichnet ist, dass bei ihrer Anwendung die Verschiebung des Fokus je nach Umständen gleich der Augendistanz oder grösser oder kleiner als diese genommen werden muss, wobei im Stereoskopbild körperliche Modelle der Objekte konstruiert werden, die mit den Körperteilen entweder von gleicher Grösse, oder kleiner oder grösser als diese sind, ihnen aber in allen Dimensionen stets proportional bleiben, so unterscheidet sich die zweite von ihr dadurch, dass die Verschiebung für alle Aufnahmen dieselbe und der Augendistanz gleich sein muss, wobei eine beliebige, thatsächlich vorkommende oder die eigene des Untersuchers, am besten aber die mittlere Augendistanz von 6,5 cm zu Grunde gelegt werden kann.

Ein Stereoskopbild giebt nun dasselbe Objekt je nach der Grösse des Fokalabstandes in verschiedener Weise wieder, ebenso wie die Gegenstände bei binokularer Betrachtung ihr Aussehen nach der jeweiligen Entfernung ändern. Das körperliche Bild muss also, um korrekt zu erscheinen, wenn die Fokalverschiebung stets gleich der Augendistanz ist, im Stereoskop in diejenige Entfernung vom Auge verlegt werden, welche gleich ist dem Fokalabstande bei der Aufnahme. Es wird alsdann mit dem Objekte kongruent. Befindet sich das Bild aber in grösserer Entfernung, so erscheint es zu tief, in geringerer Entfernung zu flach, in beiden Fällen auch verzerrt. Entwirft man eine Zeichnung ähnlich Fig. 14, in welcher jedoch der mittlere zu OO_1 gehörige Teil fortgelassen wird, da die Augendistanz ja gleich der Verschiebung des Fokus FF_1 ist, so kann in grösserer oder geringerer Entfernung von den beiden letztgenannten Punkten, in welchen die Augen des Beobachters gedacht werden müssen, ein K geometrisch ähnliches Bild nicht entstehen. Das Gleiche geht aus Fig. 13 hervor. Auf den Originalplatten liegt bei dem zweiten Verfahren der Fusspunkt des Fokalabstandes stets 3,25 cm seitlich vom Bildmittelpunkte. Da bei der Verkleinerung dieser Betrag in gleicher Weise wie die Platte, bei den verschiedenen Bildern also in ungleichem Masse verkürzt wird, kann für das virtuelle Bild das Auge nur dann in den Ort des Fokus gebracht werden und perspektivisch richtige Wahrnehmungen vermitteln, wenn die Halbbilder so weit vergrössert werden, dass im virtuellen Bilde der bezeichnete Fusspunkt wieder 3,25 cm vom Bildmittelpunkte entfernt ist. Das ist nur der Fall, wenn die Halbbilder durch Linsen auf die Grösse der Originalbilder gebracht werden, wobei sie in die Entfernung rücken, welche dem Fokalabstande gleich ist, und der Konvergenzwinkel der Sehachsen durch excentrische Stellung der Linsen mit der Entfernung des körperlichen Bildes, also auch mit der Accomodation in Einklang gebracht werden kann.

Werden strenge Anforderungen an ein methodisches Verfahren gestellt, so müssen bei dem hier besprochenen sämtliche Originalbilder verkleinert werden, da erst durch die Stereoskop-

linsen das virtuelle Bild auf die Grösse des Objektes gebracht wird, und eine Darstellung in anderer als der natürlichen Grösse unter dieser Methode nicht unterzubringen ist. Ihre Anwendbarkeit unterliegt somit einer geringen Einschränkung insofern, als kleine anatomische Präparate von der Behandlung nach diesem Verfahren ausgeschlossen sind und ebenso ein Fokalabstand unter 25 cm nicht angewandt werden kann, da Fokalabstand und Entfernung des körperlichen Bildes vom Beobachter einander gleichgemacht werden müssen, eine Sehweite von weniger als 25 cm im Stereoskop jedoch wegen der immerhin bedeutenden Akkomodation und Konvergenz lästig ist und daher nicht in Betracht kommen kann.

Plattenbreite cm	Fokalabstand cm	Verschiebung der Röhre cm	Verkleinerung	Cameraauszug	Entfernung der Originalplatte vom Objektiv	Bildabstand im Stereoskop cm	Excentricität cm
18	26,54	6,5	$^1/_{2,77}$	1,36	3,80	9,58	1,835
20	31,2	6,5	$^1/_3$	1,33	4,—	10,125	1,56
24	40,5	6,5	$^1/_{3,7}$	1,27	4,70	10,94	1,2
25	42,7	6,5	$^1/_{3,847}$	1,26	4,80	11,1	1,14
30	54,24	6,5	$^1/_{4,615}$	1,22	5,60	11,75	0,899
40	76,8	6,5	$^1/_{6,154}$	1,16	7,20	12,5	0,632
50	104,—	6,5	$^1/_{7,69}$	1,13	8,70	13,5	0,485

Erscheint bei dieser Methode ein einheitlicher Abstand der Halbbilder vom Auge erwünscht, so entspricht jedem Fokalabstande eine besondere Linse, wird jedoch die Brennweite der letzteren einheitlich gewählt, so kann das körperliche Bild nur durch die Verschiedenheit des Abstandes in die erforderliche Entfernung gebracht werden. Ich habe den letzteren Weg als den einfacheren gewählt. Die vorstehende Tabelle enthält die von mir angewandten Zahlen, die, wie bei der ersten Methode, nur ein einzelnes Beispiel bieten können, während thatsächlich vielerlei Wege möglich sind. Da ich mich des vorliegenden Verfahrens schon früher als der ersten Methode bediente, hatte ich es auf die Linsen eines gewöhnlichen Stereoskopes, welche 15 cm Brennweite besassen, eingerichtet. Das Gesichtsfeld der 15 cm-Linse ist ziemlich klein. Wo die Zahlen der Tabelle Anwendung finden, kann daher die Bildhöhe nur etwa 9,5 cm, die Höhe der Platten also nur das $1^1/_2$fache der Breite betragen. Die letzte Kolumne der Tabelle giebt die Strecke an, um welche die optische Achse jeder Linse seitlich vom Mittelpunkte der Pupille verschoben werden muss.

Die Umrechnung der Tabelle auf andere Bedingungen wird erleichtert, wenn man berücksichtigt, dass die Nenner der Brüche der 4. Kolumne sowohl das Verhältnis der Plattenbreite zur Breite der Halbbilder, als auch das Verhältnis des Fokalabstandes zum Bildabstande (reduzierten Fokalabstande) angeben, da diesem Verfahren wie dem vorigen die Proportion zu Grunde liegt:

$$\frac{\text{Fokalabstand}}{\text{Bildabstand}} = \frac{\text{Plattenbreite}}{6{,}5}.$$

In der angegebenen oder einer analogen Weise lassen sich die bei der 2. Methode unzweifelhaft entstehenden Schwierigkeiten heben. Man kann diese jedoch, allerdings unter Verzicht auf vollkommene Korrektheit, auch ausser Acht lassen; denn auch in diesem Falle wird im Stereoskop, wenn auch kein durchaus naturwahres Bild, so doch ein solches gesehen, welches von der Tiefenlage eine genügende Anschauung giebt. Das methodische Verfahren nähert sich jedoch alsdann einem willkürlichen. Die Regulierung der Abstände und der Röhrenverschiebung nach einer Tabelle, welche man seinen Absichten entsprechend aufgestellt hat, ist aber ebenso einfach, wie ein weniger planmässiges Vorgehen, und die Erfolge werden den anfänglich vielleicht etwas beengenden Regeln bald die Anerkennung sichern.

3. Obwohl nach dem später zu beschreibenden Verfahren die Stereoskopbilder nach dem Waschen der Originalplatten in wenigen Minuten gebrauchsfertig hergestellt sein können,

wird die hierzu erforderliche Zeit nicht immer zu Gebote stehen, so dass die Originalplatten selbst als stereoskopische Halbbilder benutzt werden müssen. Sie werden leicht mittels ebener Prismen zum körperlichen Bilde vereinigt, wenn sie nebeneinander an einem Fenster so aufgestellt sind, dass sie die bei der Aufnahme dem Fokus zugekehrte Seite dem Beschauer zuwenden, und der Abstand von den Augen gleich dem Fokalabstande gemacht wird. Ist für ein Crownglasprisma die Ablenkung des Lichtes in der Hauptstellung gleich der Hälfte des brechenden Winkels, so werden Prismen von etwa 20° bis 24° eine genügende Orientierung ermöglichen.

Dass die nach der ersten der beschriebenen Methoden hergestellten Aufnahmen bei solchem Verfahren das Objekt zuweilen in etwas übertriebener Tiefenausdehnung wiedergeben, wurde bereits erwähnt. Soll der richtige Anblick hervorgebracht werden, so muss die Augendistanz des Beobachters gleich der Strecke sein, um welche der Fokus der Röhre verschoben wurde. Es müsste also ein Telestereoskop benutzt werden, welches in Fig. 15 schematisch abgebildet ist. Nahe den Augen $a\ a_1$ des Beobachters befinden sich die zu einander rechtwinkelig stehenden ebenen Spiegel S, seitlich von diesen und mit den reflektierenden Flächen ihnen zugekehrt sind die um ihre vertikale Mittellinie drehbaren Planspiegel T so angebracht, dass sich deren Abstand von S beliebig abstufen lässt. Ein durch dieses Instrument betrachteter Gegenstand erscheint so, als befänden sich die Augen in $\alpha\ \alpha_1$, wobei $\alpha T = a T$, letzteres auf der gebrochenen Sehachse gemessen. Von einer praktischen Verwendung des wenig handlichen Apparates wird man gern absehen.

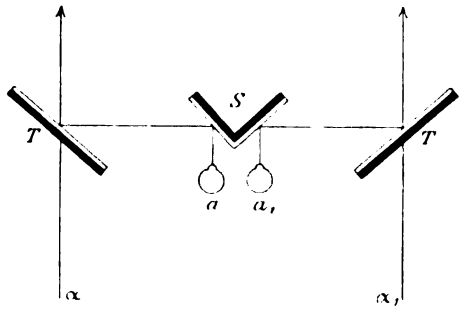

Fig. 15.

Wünscht man die nach der telestereoskopischen Methode hergestellten Aufnahmen nicht so stark zu verkleinern wie es für das Linsenstereoskop erforderlich ist, so lässt sich bei vollkommen korrekten Verfahren für die grösseren Aufnahmen eine Breite der Halbbilder von 13 cm erzielen, wenn die Platten nur halb so stark verkleinert werden, wobei der Bildabstand doppelt so gross bleibt als in der Tabelle angegeben ist (30 cm). Der Abstand der entferntesten Teile des körperlichen Bildes vom Auge beträgt bei Anwendung ebener Prismen von 24° brechendem Winkel 30 cm. Es ist aber ersichtlich, dass ein solches Verfahren in der Regel keine wesentlichen Vorteile bieten kann, weil die im Linsenstereoskop ermöglichte Vergrösserung fortfällt, und die durch die Prismen herbeigeführte Verzeichnung (parallel der brechenden Kante verlaufende gerade Linien erscheinen nach der Basis hin konvex), sowie die allerdings zu beseitigende Farbenzerstreuung stören.

Ein vortreffliches Hülfsmittel, um die Originalplatten ohne jedes optische Instrument zu einem körperlichen Bilde vereinigt zu sehen, bietet die Betrachtung mit gekreuzten Sehachsen, auf welche noch weiter unten zurückzukommen sein wird. Vollkommen korrekt kann jedoch die auf diese Weise erzielte Wahrnehmung nicht sein, weil sich die Augen des Beobachters nicht am Orte des Fokus für beide Platten befinden. Sind die letzteren sehr gross, so wird man sie ausserdem aus einer grösseren Entfernung betrachten als der Fokalabstand bei der Aufnahme war, um eine allzustarke Konvergenz zu vermeiden, weil die mit dieser gewohnheitsmässig verbundene energische Accommodation das Bild unscharf erscheinen lässt. In Rücksicht auf letzteren Umstand wird es zuweilen zweckmässig sein, die Accommodation durch eine Konkavlinse gleichsam zu beschäftigen, worauf das körperliche Bild vollkommen scharf gesehen wird. Misst man die Entfernung der Augen von den Platten, jedoch so, dass vom rechten Auge zur links stehenden Platte und umgekehrt gerechnet wird, und teilt diese Strecke nach dem Verhältnis der Augendistanz zum Abstande der Plattenmittelpunkte, so giebt der Zähler des erhaltenen Bruches die Entfernung des körperlichen Bildes von den Augen an, und der Nenner ist die durch die Konkavlinse zu beschäftigende Accommodations-

breite, wodurch die Linse leicht berechnet wird. Meist wird diese zwischen 2 und 4 Dioptrieen liegen. Hält man sie in der gefundenen Entfernung mitten vor beide Augen an die Stelle, wo sich das körperliche Bild in der Luft befindet, und konvergiert und accommodiert auf ihre Fläche, so erscheint das verkleinerte Bild innerhalb der Linse und kann mit dieser bewegt werden. Auch kann man sich einer nach vorn konisch zulaufenden 25 bis 30 cm langen Röhre aus Karton bedienen, durch welche man unter Konvergenz auf die vordere Öffnung binokular hindurchsieht. Diese einfache Vorrichtung wirkt alsdann ähnlich dem Steinhauserschen Stereoskop und kann vorn mit einer Konkavlinse versehen werden. Auf solche Weise stereoskopisch zu sehen bietet nichts Befremdliches, da die Augen hierbei die Stellung haben, welche sie stets beim Fixieren naher Gegenstände einnehmen. Für kleine Stereoskopbilder ist das Verfahren allerdings zwecklos, wurde auch von Steinhauser nur für seine stereoskopischen Wandtafeln, also für grosse Bilder empfohlen.[1])

Es ist kaum erforderlich, noch hervorzuheben, dass beim Versuch stereoskopisch zu sehen, stets die Verbindungslinie der Bildmittelpunkte und diejenige der optischen Mittelpunkte beider Augen einander parallel und im allgemeinen horizontal gerichtet sein müssen.

4. Dass für stereoskopische Aufnahmen am Lebenden in der Regel eine Wechselkassette am zweckmässigsten ist, aber auch eine Schiebekassete angewandt werden kann, bei welcher die jeweilig nicht benutzte Plattenhälfte durch Walzblei geschützt wird, ist oben schon angedeutet worden. Mit Hülfe eines sicher funktionierenden Schlittens kann, soweit es sich um Aufnahmen von anatomischen Präparaten handelt, bei unveränderter Stellung der Röhre auch das Objekt um die Strecke, welche bei der 1. oder 2. Methode für die Verschiebung des Fokus angegeben ist, seitlich verschoben werden.

Ebenfalls für Untersuchungen am Lebenden ungeeignet, doch immerhin erwähnenswert wäre ein Verfahren, welches in der Mikrophotographie mit Erfolg angewandt worden ist und für die Röntgenphotographie deshalb beachtenswert erscheint, weil es ein rein mechanisches und schnelles Arbeiten gestattet, wenn viele gleichartige Aufnahmen nacheinander gemacht werden müssen. v. Babo machte 1861 den Vorschlag, die beiden stereoskopischen Einzelbilder unter Drehung des Objektträgers um eine dem Objekttische parallel verlaufende Achse herzustellen. Er konstruierte auch eine einfache Wippe, welche nach beiden Seiten eine Drehung um 5° gestattete. Ähnliche Vorrichtungen wurden später von Moitessier und in wesentlich vervollkommneter Art von Fritsch angewandt.

Für die Röntgenphotographie müssen Objekt und Platte in gleicher Weise gedreht werden, wobei das Präparat seine Lage zur Ebene der Platte nicht ändern darf. Eine stereoskopische Wippe ist für den vorliegenden Zweck leicht zu improvisieren und besteht im wesentlichen aus einer um eine horizontale Achse drehbaren Wechselkassete. Die Achse muss in der Höhe der lichtempfindlichen Schicht der Platte liegen und die Platte halbieren, während das Objekt genau in der Mitte der Platte liegt. Soll nach den für die erste Methode aufgestellten Grundsätzen unter Anwendung der in der Tabelle angeführten Zahlen verfahren werden, so ist der halbe Drehungswinkel, also der Winkel, um welchen die Platte aus der horizontalen Mittellage nach beiden Seiten gedreht werden muss, für alle Aufnahmen gleich und beträgt 6° 10′ 35″. Der halbe Winkel nimmt jedoch mit wachsendem Fokalabstande ab, wenn die zweite Methode angewandt wird, und muss alsdann für jede Entfernung besonders bestimmt werden. Seine Tangente ist die halbe Strecke, um welche der Fokus verschoben werden müsste, dividiert durch den Fokalabstand.

Die genaue Abmessung des letzteren bietet bei diesem Verfahren einige Schwierigkeit, weil die Entfernung nicht auf die horizontale Mittellage der Platte, sondern auf ihre Lage nach der Drehung bezogen werden muss, während andererseits die Röhre so eingestellt bleibt,

[1]) Steinhauser, die theoretische Grundlage für die Herstellung der Stereoskopenbilder, Wien 1897.

dass bei horizontaler Lage der Platte ein vom Fokus auf sie gefälltes Perpendikel durch den Halbierungspunkt der Drehungsachse geht. Da der Abstand des Fokus von letzterer bei beiden Aufnahmen und in jeder Lage der Platte unverändert bleibt und gleich der Hypothenuse eines rechtwinkligen Dreiecks ist, dessen Katheten der Fokalabstand und die Hälfte der Strecke, um welche der Fokus verschoben werden müsste, sind, lässt sich die angedeutete Schwierigkeit leicht dadurch beseitigen, dass man die Röhre in der so bestimmten Entfernung bei horizontaler Lage der Platte senkrecht über der Mitte der Drehungsachse einstellt.

Wird die Wippe improvisiert, so kann die Hebung der Kante der Kassette durch Unterlagen eines Holzklötzchens bewerkstelligt werden, dessen Höhe die kleinere Kathete eines leicht zu bestimmenden rechtwinkligen Dreiecks ist. Bei dem geringen Neigungswinkel ist eine Verschiebung des Präparates auch ohne Befestigung in der Regel kaum zu befürchten, doch ist eine sichere Verbindung des Objektes mit der Kassette leicht zu bewerkstelligen.

5. Mehr als Merkwürdigkeit möchte ich anführen, dass unter gewissen Voraussetzungen noch auf eine weitere Art stereoskopische Röntgenbilder hergestellt werden können, wobei statt zweier Aufnahmen nur eine erforderlich ist. Ein Blick auf Fig. 2 wird zeigen, dass die beiden Projektionsbilder der geraden vierseitigen Pyramide symmetrisch sind, oder dass die eine Figur das Spiegelbild der anderen ist. Diese Eigenschaft können die Halbbilder nur dann haben, wenn der abzubildende Körper durch eine Ebene in zwei symmetrische Hälften zerlegt werden kann und so aufgestellt wird, dass zu dieser Ebene auch die Projektionszentren oder die Augen des Beobachters eine symmetrische Lage haben. Ist auf einer photographischen Platte das Bild Fig. 2 *l* vorhanden, so entsteht *r*, wenn die Platte, welche vorher die Schicht dem Beschauer zukehrte, nun von der Glasseite aus betrachtet wird, wobei nur rechts und links, nicht aber oben und unten vertauscht wird. Eine Symmetrieebene ist dadurch gekennzeichnet, dass die Verbindungslinien der entsprechenden Punkte beider Körper oder Körperhälften auf ihr senkrecht stehen und von ihr halbiert werden. Fig. 1 besitzt vier solcher Ebenen, welche durch die Halbierungspunkte gegenüberliegender Grundkanten oder durch einander entsprechende Diagonalen der Grundflächen gelegt werden können. Das menschliche Skelet kann in Bezug auf die Sagittalebene als annähernd symmetrisch betrachtet werden. Sehen wir wegen der Lage der Eingeweide vom Rumpfe und aus praktischen Gründen vom Kopfe des Lebenden ab, so wäre ein hierauf basierendes Verfahren immerhin für das Becken und für beide oberen sowie für beide unteren Extremitäten denkbar, doch müssen merkliche Asymmetrieen im Bau oder in der Lagerung beider Körperhälften sowie krankhafte Veränderungen oder Fremdkörper fehlen.

Die eine erforderliche Aufnahme kann nach der ersten oder zweiten Methode hergestellt sein. Von der Platte können in übereinstimmendem Massstabe zwei verkleinerte Bilder hergestellt werden, indem einmal die Schicht, das andere Mal die Glasseite dem Objektiv der Camera zugekehrt wird, und die beiden zu einem Stereoskopbilde vereinigten Diapositive geben zuweilen einen so vollkommenen körperlichen Eindruck, dass sie die Art der Herstellung nicht vermuten lassen. Da ein solches Verfahren jedoch für die stereoskopische Technik an sich wertlos ist, lässt sich das ihm zu Grunde liegende Prinzip einem anderen Zwecke dienstbar machen.

Es ist nicht erforderlich, das Spiegelbild des ersten Halbbildes auf photographischem Wege anzufertigen, es kann vielmehr auch so hervorgerufen werden, dass das eine stereoskopische Halbbild, welches ein symmetrisches Objekt darstellt, binocular betrachtet wird, während vor ein Auge ein bildumkehrendes Prisma (rechtwinkliges Crownglasprisma) gehalten wird, durch welches man parallel der totalreflektierenden (Hypothenusen-)Fläche so hindurchblickt, dass diese der Sagittalebene parallel ist. Man sieht alsdann zwei Bilder, welche sich zu einander wie Spiegelbilder, im vorliegenden Falle auch wie zusammengehörige stereoskopische Halbbilder verhalten. Werden sie durch eine geringe Drehung des Prismas zur Deckung

gebracht, so entsteht ein körperliches Bild wie im Stereoskop. Zuweilen erweist es sich als störend, dass der obere und untere Teil des durch das Prisma gesehenen Bildes infolge Parallelverschiebung der von den genannten Stellen zum Auge konvergierenden Lichtstrahlen vergrössert erscheint, weshalb man zweckmässig das Bild aus einiger Entfernung betrachtet. Wird das Prisma vor das andere Auge gehalten, im übrigen aber in gleicher Art verfahren, so erhält das neue körperliche Bild ein dem ersten entgegengesetztes Relief.

Betrachtet man in der beschriebenen Weise beliebige Röntgenbilder, welche von symmetrischen Objekten herrühren, aber keine stereoskopischen Halbbilder sind, vielmehr mit centrischer Einstellung des Fokus aufgenommen wurden, so wird man stets ein körperliches Bild sehen, wenn auch meist nur ein Basrelief, dessen Tiefe mit der Entfernung vom Beobachter etwas zunimmt (Versuch I c). Der Grund für diese Erscheinung ist, dass die beabsichtigte Einstellung der Röhre bei der Aufnahme nicht gelingt, häufig auch die beiden Hälften des abzubildenden Körperteils keine symmetrische Lage zur Platte haben, das Objekt also etwas gedreht ist, sodass sich auch die gewöhnlichen Aufnahmen normaler Skeletteile wie stereoskopische Halbbilder verhalten, welche mit sehr geringer Verschiebung des Fokus oder nach IV 4 unter geringer Drehung der Wippe hergestellt sind. Es ergiebt sich hieraus nicht allein, dass das bisherige Instrumentarium ein nur ungenaues Arbeiten ermöglicht, sondern auch, dass in den Fällen, in welchen aus den Bildern eine Asymmetrie der Skeletteile abgeleitet werden muss, eine solche, wie bekannt, zum Teil auf die angeführten durch das Aufnahmeverfahren bedingten Abweichungen zurückzuführen ist. Sind diese letzteren die vorwiegende Ursache, so wird zuweilen ein ausgezeichnetes stereoskopisches Bild gesehen, während wirkliche Asymmetrieen des Skelets, soweit ich mich bisher überzeugen konnte, kaum je so regelmässig sind, dass sie eine sich über das ganze Bild oder über grössere Abschnitte desselben erstreckende parallaktische Verschiebung vortäuschen könnten, sodass alsdann statt eines einheitlichen Reliefs ein Zerrbild entsteht, indem einzelne Knochenteile etwas weiter vortreten, andere mehr zurücktreten als dem thatsächlichen Verhalten entsprechen kann.

6. Wer zu wissenschaftlichen Arbeiten eine grössere Anzahl von Stereoskopbildern zu durchmustern hat, wird sich sehr bald eines Stereoskopes nicht mehr bedienen, sondern die Vereinigung der Halbbilder unter Verringerung der Konvergenz oder bei parallelen Blickrichtungen als zur Orientierung ausreichend erachten, wenngleich, wie bereits nachgewiesen, unter solchen Bedingungen die nach den früheren Methoden hergestellten und auf die vor den Augen excentrisch verschobenen Linsen angewiesenen Aufnahmen keine vollkommen richtigen Wahrnehmungen ermöglichen. In den Tafeln zeigt dieses am besten der Arm Fig. 11, dessen frontaler Durchmesser bei parallelen Blickrichtungen deutlich vergrössert erscheint. Beiläufig sei bemerkt, dass dieser Arm (Leichenpräparat) auch in Fig. 10 abgebildet ist. Er war mit einem Geschoss versehen, um an ihm bei einer Gelegenheit die Lagebestimmung zu üben. Das Geschoss blieb vier Wochen liegen, während welcher das Präparat bei gebeugtem Ellbogengelenk in Alkohol aufbewahrt wurde. Nach der Herausnahme des Geschosses genügte die geringe Menge der zurückbleibenden Bleisalze, um, abgesehen von der bei der Streckung des Gelenks eingetretenen Verschiebung, die ursprüngliche Lage des Projektils im stereoskopischen Bilde Fig. 11 wiedererkennen zu lassen, während das einzelne Halbbild nur einen unkenntlichen Schatten zeigt.

Fällt bei Verzicht auf ein Stereoskop das Zusammenrücken der virtuellen Halbbilder fort, so muss dieser Vorgang, wenn korrekte Verhältnisse bestehen bleiben sollen, durch grössere Annäherung der Halbbilder ersetzt werden. Da diese alsdann bei der Breite von 6,5 cm sich teilweise überdecken würden, ohne dass wir imstande wären, die für die Herstellung und Betrachtung solcher Bilder aufzustellenden Bedingungen auf die Röntgenphotographie zu übertragen, bleibt nur übrig, die Breite zu verringern. Bei unbewaffnetem Auge kann aber der Bildabstand (reduzierter Fokalabstand) nicht kleiner als 25 cm genommen

werden, sodass, wenn die geringe Breite nur durch stärkere Verkleinerung der Bilder erzielt wird, die Notwendigkeit sehr grosser Fokalabstände eintritt. Schon hieraus ergiebt sich, dass dieses Verfahren nur für kleine Objekte geeignet sein kann. Ich habe es zur Untersuchung embryonaler Skeletteile, soweit diese eine Bildbreite von nicht mehr als 3,25 cm beanspruchten, angewandt und ausreichend gefunden, und bin dabei nach der ersten der beschriebenen Methoden so vorgegangen, dass ich Bildabstand und Fokalabstand = 25 cm nahm und den Fokus um 3,25 cm verschob, wobei das körperliche Bild für die mittlere Augendistanz in 50 cm Entfernung liegt und auf das Doppelte vergrössert erscheint. Auch mit der unter vier beschriebenen Wippe oder dem Schlitten gelangt man hier zu guten Resultaten.

Will man in ähnlicher Art nach der zweiten Methode vorgehen, so müssen die Originalbilder stets verkleinert und die gegenseitige Entfernung der korrespondierenden Bildpunkte für jeden Fokalabstand besonders bestimmt werden, damit das körperliche Bild in richtiger Entfernung und in natürlicher Grösse wiedergegeben wird. Im Allgemeinen wird man der Herstellung so schmaler Bilder nicht viel Wert beimessen können.

V. Die Fertigstellung der Stereoskopbilder.

Nach obigen Ausführungen über das Verfahren bei der Aufnahme erscheinen noch einige praktische Erörterungen von Nutzen. Wenn schon die einzelne Röntgenaufnahme zu mancherlei Täuschungen Anlass geben kann, so mahnt sie doch an sich schon als ein blosses Flächenbild zu vorsichtiger Beurteilung. Dem körperlichen Bilde im Stereoskop aber wird leicht grösseres Vertrauen geschenkt, da der Eindruck so natürlich erscheinen kann, dass wir Lage- und Formverhältnisse klar und zweifelsfrei zu sehen glauben. Und doch lässt sich gerade bei Herstellung der verkleinerten Bilder, wenn auch bei der Aufnahme korrekt verfahren ist, der Körperteil umgestalten und modellieren leichter als Thon. Wir können eine rechte Extremität photographieren und im körperlichen Bilde nachweisen, dass es eine linke war, aus einem normalen Situs der Eingeweide kann ein verkehrter werden, aus einem Geschoss in der rechten Schädelhälfte ein solches in der linken, aus der Rückenlage eine Bauchlage mit normalem oder perversem Situs, wir können das ganze Objekt oder Teile desselben breiter oder schmäler erscheinen lassen, als den natürlichen Verhältnissen entspricht, einen Teil des Objektes aus der Bildebene herausheben und dem Beschauer näher bringen, einen anderen Teil zurücktreten lassen, ja wir vermögen zu bewirken, dass die abgebildeten Körperteile Bewegungen ausführen. Bedenkt man ausserdem, dass durch das Verfahren bei der Aufnahme die Möglichkeit gegeben ist, das Objekt zum Basrelief abzuflachen oder auch seine Tiefe erheblich über die normale zu steigern, was für einzelne Fälle sogar vorteilhaft sein kann, und dass, wie schon unter I angedeutet, die Vorstellung von der Lage, Gestalt, Entfernung und Grösse des dargestellten Gegenstandes durch die Art der Betrachtung der Bilder modifiziert wird, so kann es kaum einer weiteren Begründung bedürfen, dass grösste Vorsicht und genaue Kenntnis der Bedingungen, unter welchen die Aufnahme und die Fertigstellung der Bilder erfolgte, notwendig ist, wenn stereoskopische Röntgenbilder mehr als eine allgemeine Anschauung von der Tiefenlage geben sollen, und dass es geboten erscheint, nach objektiven Kriterien zu suchen, welche über die wichtigsten Fragen Auskunft geben, gleichzeitig aber eine korrekte Herstellung der Bilder erleichtern. Die in allen diesen Punkten in Betracht kommenden Möglichkeiten sind so mannigfaltig, dass hier nur auf das Hauptsächlichste eingegangen werden kann.

Das einfachste und empfehlenswerteste Verfahren zur Herstellung der verkleinerten Stereoskopbilder besteht wohl darin, dass die Originalplatten nebeneinander in einiger Entfernung von einem hellen Hintergrunde, etwa einer mit Pauspapier verhängten Fensterscheibe unter gleichmässiger Beleuchtung bei nicht zu grellem Lichte senkrecht aufgestellt und mittels der Camera auf das gewünschte Format verkleinert werden. Hierdurch entsteht ein stereoskopisches Diapositiv, welches auf der Schichtseite mit der erforderlichen Aufschrift und mit einem Deckglase versehen werden kann und so orientiert sein muss, dass es von der Schicht-

seite aus betrachtet, richtig erscheint. Es können in gleicher Weise mehrere Aufnahmen hintereinander gemacht oder von dem ersten Diapositiv durch Kontakt ein Negativ und von diesem Papierbilder oder weitere Diapositive hergestellt werden, wobei statt der Diapositivplatten gewöhnliche photographische Platten anwendbar sind und langsame aber kräftige Entwicklung zu empfehlen ist. Auch die Originale zu den beiliegenden drei Tafeln sind in dieser Art hergestellt. Zunächst die Platten zu kopieren, die Kopieen neben einander richtig aufzukleben und von ihnen in der Camera ein verkleinertes stereoskopisches Negativ herzustellen, erfordert mehr Zeit, auch müssen alsdann, wenn das Verfahren nicht noch weiter kompliziert werden soll, im allgemeinen die Platten bei der Aufnahme mit der Glasseite der Röhre zugekehrt werden. Für die Anfertigung der Diapositive hingegen ist es gleichgültig, welche Seite der Platten oben lag, so dass am besten die Schicht dem Fokus zugewendet wird.

Die Kolumnen 5 und 6 der bei der ersten und zweiten Methode aufgeführten Tabellen ermöglichen eine schnelle und annähernd richtige Aufstellung der Camera. Die Zahlen ergeben mit der Brennweite des benutzten Objektivs multipliziert den Cameraauszug und den Objektabstand. Doch wird man ausserdem durch Messung den Grad der Verkleinerung kontrollieren, wobei es zweckmässig ist, vorher einen kleinen Massstab in die Schicht der Platte einzugravieren oder einen solchen etwa nach Art des von mir benutzten Index bei der Aufnahme mit abzubilden. Hat die Verkleinerung den erforderlichen Grad, so müssen auf der Mattscheibe der Camera die von den entferntesten Teilen des Objektes herrührenden korrespondierenden Bildpunkte eine Entfernung von 6,5 cm voneinander haben, und die Originalplatten daher so aufgestellt sein, dass auf ihnen die Entfernung der bezeichneten Punkte so viel mal 6,5 cm beträgt, wie die Originalbilder breiter sind als 6,5 cm, ein Betrag, der also naturgemäss mit der Plattenbreite übereinstimmt. Ist bei den Aufnahmen kein Versehen vorgekommen, so wird die bezeichnete Entfernung vorhanden sein, wenn die Platten dicht nebeneinander stehen, so dass sie sich berühren. Erhielten aber bei der Wechselkassette beide Platten keine vollkommen übereinstimmende Lage, so kann es vorkommen, dass man sie nachträglich beschneiden muss, um die erforderliche Annäherung zu ermöglichen. Auch bei der Schiebekassette kann es vorkommen, dass die Plattenhälften später voneinander getrennt werden müssen, um ihren Abstand zu vergrössern, wenn die Verschiebung in der Kassette zu klein war, oder dass aus der Mitte ein Streifen herausgeschnitten werden muss, um den Abstand zu verringern, wenn die Verschiebung in der Kassette zu gross war. Die Entfernungen auf der matten Scheibe bedürfen einer genauen Kontrolle, wobei eine Schiebeleere oder Zirkel und Nonius anwendbar sind. Da aber die bei der Aufnahme der Platte unmittelbar anliegenden Objektpunkte in der Regel Weichteile sind und unsichtbar bleiben, so wird man, wie in Fig. 8 der Tafel II am oberen und am unteren Rande der Platten zweckmässig kleine Metallmarken, Schriftzeichen oder Massstab mit abbilden, welche wie das Objekt während beider Expositionen in unveränderter Lage verbleiben. Wird dann nach den Schattenbildern dieser Zeichen auf den Platten wie auf der Mattscheibe oben und unten die Entfernung der korrespondierenden Bildpunkte bestimmt, so ist man sicher, richtig verfahren zu haben, soweit dieses überhaupt möglich ist. Wenn die Abstände zu weit bemessen werden, so müssen auch andere Bedingungen für die Betrachtung im Stereoskop aufgestellt werden, weil sonst die Objekte zu breit erscheinen, während sie bei der entgegengesetzten Abweichung zu schmal aussehen. Ist die Entfernung korrespondierender Bildpunkte von Objektteilen gleicher Tiefenlage im oberen und unteren Abschnitte der Halbbilder verschieden, so wird durch die Annäherung eine positive, durch den grösseren Abstand eine negative, parallaktische Verschiebung in Bezug auf die übrigen Punkte gleicher Tiefe vorgetäuscht, wodurch der betreffende Teil des Objektes im ersteren Falle schmäler und näher gelegen, im anderen Falle entfernter und breiter erscheint, so dass nicht nur die Lage des Objektes unrichtig wiedergegeben, sondern auch die normalerweise mit der Annäherung verbundene scheinbare Vergrösserung und die mit der Entfernung eintretende Verkleinerung in das Gegenteil umgekehrt wird. Am

augenfälligsten wird dieses Verhalten durch folgenden einfachen Versuch demonstriert. Zwei getrennte stereoskopische Halbbilder werden am obersten Teile zweier Pendel so aufgehängt, dass sie gleichzeitig in entgegengesetzter Richtung in ihrer Ebene und parallel der Frontalebene des Beobachters langsam und mit nicht zu grosser Amplitude hin und herschwingen. Das körperliche Bild führt alsdann deutliche Schwingungen in sagittaler Richtung aus, welche mit den angegebenen Formveränderungen verbunden sind und bequemer mit gekreuzten Sehachsen beobachtet werden, wobei ihre Richtung in die entgegengesetzte übergeht.

Wichtig für die Herstellung der Bilder ist auch, dass die Verbindungslinien korrespondierender Bildpunkte genau horizontal gerichtet sind. Ein Verstoss hiergegen erschwert dem weniger Geübten die Deckung der Halbbilder in hohem Grade. In einigen Stereoskopen lässt sich der Fehler durch Drehung der Prismen oder Verschiebung einer Linse nach oben oder unten nachträglich ausgleichen, doch kann eine hinreichende Korrektion auch ohne solche Vorkehrungen dadurch erzielt werden, dass man den Kopf nach der Seite des tiefer stehenden Halbbildes hin etwas neigt oder dieses Halbbild etwas höher hält als das andere.

Um die folgenden wichtigen Massnahmen stets sicher zu beherrschen, ist es zweckmässig, sich im Anfange eine Bilderserie herzustellen, wie solche in Tafel I, Fig. 1—4, 5 und 6 und Tafel III, Fig. 12—15 wiedergegeben sind.

Der abgebildete Schädel dient bei Kursen als Phantom zur Einübung der Lagebestimmung. Für den vorliegenden Zweck wurde ein Metallstück in die linke Fissura orbitalis superior eingeführt, so dass es nach vorn etwas in die linke Orbita hineinragt, ein zweites von oben her an der rechten Seite des Keilbeinkörpers in den Sulcus caroticus eingeschoben, ein drittes, welches beweglich ist, befindet sich im rechten Antrum Highmori und ein viertes in der Zahnreihe des linken Oberkiefers zwischen dem ersten Prämolaris und dem Rudiment des zweiten. Es wurden alsdann auf je zwei getrennten Platten nach der ersten Methode drei stereoskopische Aufnahmen gemacht[1]), während welcher der Schädel für Fig. 1—4 mit dem Gesichte, für Fig. 5 und 6 mit dem Hinterkopfe und bei Fig. 12—15 mit der rechten Seite dem Fokus der Röhre zugekehrt war, also die bei stereoskopischer Betrachtung von Fig. 1, 5 und 12 erkennbare Lage hatte. Bei allen drei Aufnahmen befand sich die Schichtseite der Platte oben.

Mit den drei Paaren von Originalplatten kann auf folgende Weise verfahren werden:

a) Da auf der matten Scheibe der Camera ein umgekehrtes Bild entsteht, so wird die Kontrolle erleichtert, wenn dieses in ein aufrechtes verwandelt wird, die Originalplatten also so umgekehrt werden, dass sie auf dem Kopfe stehen. Da ferner die Camera auch die rechte und linke Bildseite vertauscht, muss bei jeder Originalplatte vorher rechts und links vertauscht werden. Dieses geschieht, falls die Schicht dem Fokus zugekehrt war, so, dass bei der Reproduktion die Glasseite dem Cameraobjektiv zugewendet wird. Endlich muss, da beide Platten auf dem Kopfe stehen, die rechte Platte sich links, die linke rechts befinden. Wie hinsichtlich des Massstabes der Verkleinerung und der korrespondierenden Bildpunkte zu verfahren, ist oben schon angegeben. Wird nun das Bild auf der Mattscheibe im durchfallenden Lichte stereoskopisch geprüft, entweder mit Hilfe von zwei Prismen oder Linsen oder durch den vorderen Teil eines Stereoskops, so erweist sich die rechte und linke Seite vertauscht, das Relief aber richtig, man erblickt also in der Durchsicht Fig. 3 und 14. Das entwickelte Diapositiv aber erweist sich von der Schichtseite aus betrachtet als Fig. 1, 5 und 12, von der Glasseite aus dagegen wieder als Fig. 3 und 14. Ist also auf einem Diapositiv ein Irrtum in der Orientierung der rechten und linken Seite vorgekommen, so lässt sich von ihm zwar durch Kontakt kein Negativ gewinnen, vielmehr müsste ein solches mittels der Camera hergestellt

[1]) Für Tafel I: Plattenbreite 24 cm, Fokalabstand 56 cm, Verschiebung des Fokus 12 cm, Massstab 1 : 3,7, 3 cm-Index;
für Tafel III, Fig. 12—15: Plattenbreite 30 cm, Fokalabstand 69 cm, Verschiebung 15 cm, Massstab 1 : 4,6, 3 cm-Index.

werden, doch ist der Fehler im übrigen nicht schwerwiegend, da an dem Diapositiv durch die Aufschrift kenntlich gemacht werden kann, dass es von der Glasseite aus betrachtet werden muss.

b) Die Originalplatten werden einzeln um ihre Längsachse gedreht und an ihrer früheren Stelle belassen. Hierdurch kommt die Schichtseite nach vorn und, während bei a) die Objektpunkte auf beiden Platten nach der gemeinsamen Mittellinie verschoben waren, liegt jetzt eine parallaktische Verschiebung nach aussen vor, obwohl die Platten nicht miteinander vertauscht wurden. Der Grund ist vielmehr der, dass durch die Umdrehung aus jeder Platte ihr Spiegelbild geworden ist, also die gleiche Erscheinung vorliegt, welche nach IV, 5 bei Anwendung des totalreflektierenden Prismas beobachtet wird. Das Bild auf der Mattscheibe erweist sich in der Durchsicht als pseudoskopisch und zeigt rechte und linke Seite vertauscht, gleicht also Fig. 4 und 15, wird auf dem richtig betrachteten Diapositiv zu Fig. 2, 6 und 13, bleibt somit bei richtiger Orientierung der Seiten pseudoskopisch. Da hierbei die ursprünglich dem Beschauer zunächst gelegenen Teile des Objektes zu den entferntesten gemacht werden, müssen nun jene, nicht die in der Ebene der Platten liegenden Teile des Objektes im Diapositiv von Halbbild zu Halbbild gemessen einen Abstand von 6,5 cm erhalten. Um die erforderliche Annäherung der Originalplatten zu ermöglichen, werden diese in der Regel zu beschneiden sein.

c) Die rechte Platte wird mit der linken vertauscht, die Schicht bleibt dem Objektiv zugekehrt. Korrespondierende Bildpunkte der dem Fokus der Röhre näher gelegenen Objektteile haben wie bei a eine Verschiebung nach der gemeinsamen Mittellinie. Die matte Scheibe zeigt in der Durchsicht Fig. 1, 5 und 12, das entwickelte Bild ist jedoch Fig. 3 und 14, besitzt zwar ein richtiges Relief, aber eine verkehrte Anordnung der Seiten, ist also nur von der Glasseite aus betrachtet richtig. Die Abstände müssen wie bei a reguliert werden.

d) Beide Platten werden um ihre vertikale Achse gedreht, bleiben aber an derselben Stelle wie bei c, verhalten sich also so, wie wenn bei a beide miteinander vertauscht worden wären. Die korrespondierenden Bildpunkte haben eine a entgegengesetzte Verschiebung, es entsteht ein pseudoskopisches Bild, weshalb die Abstände wie bei b reguliert werden. Die matte Scheibe zeigt in der Durchsicht Fig. 2, 6, 13, das entwickelte Bild ist Fig. 4 und 15, in welchen vorn und hinten, sowie rechts und links vertauscht ist. Das von der Glasseite aus betrachtete Diapositiv ist jedoch wieder Fig. 2, 6 und 13.

Aus diesen vier Versuchen ergiebt sich als kurze Regel, dass bei Anfertigung der Diapositive das Bild auf der matten Scheibe in der Durchsicht betrachtet zwar das richtige Relief, aber eine Vertauschung der rechten und linken Seite aufweisen muss, dass die Originalplatten dem Objektiv die Seite zukehren müssen, welche bei der Aufnahme vom Fokus abgewendet war, und dass die korrespondierenden Bildpunkte eine Verschiebung nach der Mitte oder der Berührungsstelle beider Platten haben sollen.

Im Diapositiv existieren Bilder wie Fig. 3, 4, 14, 15 eigentlich nicht, da sie, wie angegeben, durch einfaches Umdrehen zu Fig. 1, 2, 12, 13 werden; auch die Pseudoskopie lässt sich nach Trennung der Halbbilder korrigieren. Wird jedoch statt einer Platte ein Stück Bromsilberpapier in die Kassette der Camera eingesetzt, um statt des Glasbildes ein Positiv auf Papier hervorzurufen, so lässt sich ein fehlerhaftes Bild nur, wenn es bei verkehrter Orientierung der Seiten gleichzeitig, wie Fig. 4 und 15 auch pseudoskopisch ist, durch Trennung und Vertauschung der Halbbilder richtig stellen. Verfolgt man nun genau die unliebsamen Wanderungen der Fremdkörper in den Bilderreihen, so wird man objektive Merkmale wünschen, welche darüber Aufschluss geben, ob ein einzelnes Bild ein korrektes ist oder nicht. Solche Kriterien sind leicht und unzweideutig anzubringen und schon oben erwähnt. Metallmarken, wie der Index und in Fig. 8 die bei der Aufnahme mit abgebildeten Schriftzeichen, welche der Platte auflagen, schweben beim pseudoskopischen Bilde vor dem Objekte in der Luft, Buchstaben und Ziffern, welche so auf die Umhüllung der Platten gelegt wurden, wie sie vom

Fokus aus gesehen hingeschrieben werden müssten, oder welche in gleicher Art nach der Aufnahme in die Schicht eingraviert wurden, wie in einigen Bildern die Massstäbe und die Wertangabe des Index, erscheinen bei unrichtiger Anordnung der Seiten in Spiegelschrift. So ist Fig. 8 als ein korrektes, Fig. 7 dagegen als ein verkehrtes Bild der rechten Schulter unzweideutig durch die Schriftzeichen charakterisiert. In der Stereoskopie ist die Vertauschung der rechten und linken Körperseite, wobei im übrigen auch aus einer einzelnen Extremität diejenige der anderen Seite wird, wohl sicher als ein Fehler zu betrachten, während es beim einfachen Röntgenbilde im allgemeinen wohl nicht als so schwerwiegend angesehen werden muss, wenn man, um für besondere Zwecke möglichste Bildschärfe zu erzielen, die Platten mit der Schicht dem Fokus zugekehrt und durch einfaches Kopieren im Rahmen Spiegelbilder erhält, statt in solchen Fällen in der Camera auf Bromsilberpapier zu kopieren oder auf photographischem Wege ein richtiges Negativ herzustellen oder abziehbare Platten zu verwenden. Diese Spiegelbilder lassen sich als solche durch die in der geschilderten Art angebrachten Schriftzeichen leicht kennzeichnen, so dass die Abweichung vom korrekten Verfahren wenigstens sofort ersichtlich ist und bei Verwertung des Bildes berücksichtigt werden kann. Der Vorschlag jedoch, die Schriftzeichen auf einfach begossenen Platten so anzubringen, dass sie auch bei Vertauschung der Seiten auf der Kopie in richtiger Schreibweise erscheinen, würde Irrtümer wohl nicht immer mit Sicherheit ausschliessen, denn es ist vorzuziehen, wenn das Bild selbst und möglichst unabhängig von Erläuterungen dem Beschauer alles Erforderliche über seine Herstellung sagt.

Die pseudoskopische Darstellung der Objekte kann, sofern nicht gleichzeitig die Seiten vertauscht sind, bei Körperteilen von grosser Tiefe zuweilen die Übersicht erleichtern, weil die am deutlichsten abgebildeten Punkte des Objektes dem Auge näher gebracht werden, und man nicht mehr die Empfindung hat, als müsse man, um sie zu erkennen, durch die bei korrekter Darstellung vor ihnen liegenden undeutlicheren Abschnitte des körperlichen Bildes hindurchblicken. Aber die pseudoskopischen Bilder haben eine ganz verkehrte Perspektive, geben daher eine unrichtige Vorstellung von den Grössenverhältnissen und beweisen deutlicher als das einzelne Bild, dass es eigentlich unrichtig ist zu sagen, ein Röntgenbild stellt das Objekt von der Seite gesehen dar, mit welcher es der Platte anlag. Am besten zeigt dieses ein Vergleich der Fig. 12 bis 15. Der bei der Aufnahme mit der linken Seite der Platte anliegende Schädel ergiebt im pseudoskopischen Bilde (Fig. 13 und 15) ein erhebliches Missverhältnis in der Grösse seiner rechten und linken Seite; ebenso lässt aber das unnatürlich klein erscheinende Gesicht in Fig. 6 und das mit dem stark vergrösserten Gesicht nicht harmonierende Hinterhaupt in Fig. 2 und 4 die Fehler der pseudoskopischen Darstellung zu Tage treten. Auch das Injektionspräparat Fig. 9 zeigt bei Betrachtung mit gekreuzten Sehachsen eine unnatürlich voluminöse ventrale Region bei sehr schmalem Rücken.

Diese Umstände tragen dazu bei, dass es nicht angängig ist, eine besondere Methode der Stereoskopie auf die Betrachtung kleiner Bilder mit gekreuzten Sehachsen zu begründen, denn hierzu müsste zunächst die Anordnung stets wie in Fig. 4 und 15 getroffen werden, so dass die Bilder für die Betrachtung durch Prismen oder Linsen wegen Umkehr der Seiten und des Reliefs unbrauchbar wären.

Die Grundsätze für eine richtige Betrachtung der in den Tafeln enthaltenen Figuren sind schon erörtert. Aus den Ausführungen geht auch hervor, dass bei Registrierung der Aufnahmebedingungen durch eine Vorrichtung nach Art des hier benutzten Index allgemein ersichtlich ist, nach welcher Methode Stereoskopbilder hergestellt und wie sie mittels leicht bestimmbarer Linsen zu vereinigen sind, um eine korrekte Anschauung von den Lage-, Form- und Grössenverhältnissen zu bieten. Dieser ersten und wichtigsten Aufgabe der Stereoskopie können, von Fehlern im Verfahren und mangelnder Übung des Beobachters abgesehen, mancherlei nicht vorherzusehende Schwierigkeiten entgegentreten. In Tafel III, Fig. 12—15 wird man die Beobachtung machen, dass es nur schwer gelingt, eine genaue Anschauung von

der relativen Lage der zwischen Unterkiefer und Schläfengrube ausgespannten Drahtspiralen und des dreieckigen Metallstückes in der linken Fissura orbitalis superior zu erhalten. Die vier Bilder der Spiralen sind fast parallel, und auf dem rechten Halbbilde geht die rechte, offenbar vordere, auf dem linken dagegen die hintere linksseitige durch die Mitte des dreieckigen Fremdkörpers. Da sich den Augen hierin ein besonders auffälliges Merkmal bietet, werden diese nicht zusammengehörigen Stücke leicht vereinigt, so dass eine Spirale in gleicher Tiefe mit dem Fremdkörper und eine andere weiter nach vorn zu liegen scheint. Fixiert man jedoch scharf die oberen oder unteren Enden der Spiralen, so gelingt die richtige Vereinigung besser, weil die nicht zusammengehörigen Bilder unterschieden werden können. Ähnliche Erscheinungen bietet in denselben Figuren der kreisförmige, die Schädelkappe abtrennende Sägeschnitt.

Handelt es sich hierbei nun auch um seltene, übrigens vollkommen vermeidbare Vorkommnisse, so wird doch auch aus anderen Bildern hervorgehen, dass die Stereoskopie nicht immer eine ganz sichere anatomische Lokalisation gestattet, und man wird sich, da dieses im einzelnen Falle schwer vorauszusehen ist, bestreben, der sinnlichen Wahrnehmung auf andere Weise zu Hilfe zu kommen. In den einzelnen Halbbildern sind die einander entsprechenden Teile leicht unterscheidbar. Ihr Abstand voneinander muss, wie aus der unter I angegebenen Formel für die stereoskopische Parallaxe hervorgeht, um so geringer sein, je mehr sich die Punkte dem Fokus oder dem Beobachter nähern, so dass durch einfache Messung, oft schon durch das Augenmass die Reihenfolge in der Tiefenlage sichergestellt werden kann. Genauer werden die Ergebnisse durch Berechnung aus der genannten Formel, wobei sich die Glasbilder den Papierkopien überlegen erweisen, da letztere wegen ihrer Dehnbarkeit und der Möglichkeit der Schrumpfung, wie die photographische Litteratur und die tägliche Beobachtung lehrt, die Grössenverhältnisse nicht immer richtig wiedergeben können. Bei der Berechnung muss man sich vergegenwärtigen, dass die Halbbilder in Rücksicht auf die Verwendung von Linsen weiter auseinander gezogen wurden, als bei streng mathematischer Konstruktion und bei Verzicht auf Linsen zulässig wäre. Bei der zweiten der beschriebenen Methoden ist der für die Berechnung richtige gegenseitige Abstand der korrespondierenden Bildpunkte der entferntesten Teile des Objektes für jeden Fokalabstand naturgemäss verschieden, während er nach der ersten Methode für alle Aufnahmen gleich gemacht werden kann. Für die Figuren der Tafeln beträgt, wie schon bei Fig. 14 erörtert, der Abstand der Bildmittelpunkte oder der Bildpunkte der entferntesten Objektteile, wie der Buchstaben in Fig. 8, eigentlich 3,25 cm, so dass schon für diese die Parallaxe ebenfalls 3,25 cm und die sich aus ihr nach der Formel ergebende Entfernung von einer parallel der Bildebene durch die Augen des Beobachters gelegten Ebene 30 cm beträgt. Von den gemessenen Abständen korrespondierender Bildpunkte sind somit bei den Figuren der Tafeln stets 3,25 cm zu subtrahieren. Wünscht man nun die etwas weitläufigere Berechnung mittels Koordinaten zu vereinfachen, so denke man sich durch die zu bestimmenden Punkte des körperlichen Modells des Objektes Ebenen parallel der Bildebene gelegt. Die Parallaxe, also die um 3,25 cm verringerte und dann von 6,5 cm subtrahierte, von Halbbild zu Halbbild mit dem Nonius genau gemessene Entfernung korrespondierender Bildpunkte, ergiebt mit Hülfe der Formel die senkrechten Abstände jener Ebenen von den Augen des Beobachters, die Differenzen dieser Abstände sind die Entfernungen der Ebenen voneinander. Letztere Beträge dividiert durch die Brüche in Kolumne 7 der bei der ersten Methode angegebenen Tabelle sind die der Wirklichkeit entsprechenden Werte, welche man aus der Formel auch unmittelbar nach der Subtraktion erhält, wenn, wie Fig. 14 zeigt, für die Augendistanz die Verschiebung des Fokus eingesetzt wird. Noch ist die Lagebestimmung für zwei Dimensionen des Raumes auszuführen. Zieht man zwischen beiden Halbbildern die gemeinsame Mittellinie, welche von den Fusspunkten der Fokalabstände gleiche Entfernung hat, und misst die Abstände korrespondierender Bildpunkte von dieser Mittellinie, so fallen die Masse verschieden aus für alle Objektpunkte, welche von einer durch den dargestellten Körperteil gelegten mittleren Ebene

nach rechts oder links liegen. Die Differenz der auf beiden Halbbildern gemessenen Entfernung dividiert durch den entsprechenden Bruch aus Kolumne 4 der Tabelle ergiebt die scheinbare seitliche Entfernung des zu bestimmenden Punktes von der zuletzt bezeichneten Ebene; die wahre Entfernung ist kleiner und zwar so viel mal kleiner als die scheinbare, wie der schon bestimmte Abstand der Ebene des Punktes vom Auge kleiner ist als der Fokalabstand bei der Aufnahme. In Bezug auf eine horizontale durch beide Halbbilder gezogene Mittellinie, welche im allgemeinen durch die Fusspunkte der Fokalabstände gehen muss, wird in gleicher Weise verfahren. Die unvermeidlichen Messfehler, welche bei Benutzung der verkleinerten Bilder hohe Werte erlangen und Abweichungen bis zu etwa $^1/_{10}$ von den wirklichen Ausdehnungen des Objektes hervorrufen können, werden verringert, wenn den Berechnungen die Originalplatten zu Grunde liegen. Aber an der Ungenauigkeit der Berechnung tragen nicht die Messungen allein die Schuld, sondern auch die Fehler, welche durch die beklagenswerte Unvollkommenheit des Instrumentariums hervorgerufen werden. Doch sind die Fehler beiderlei Art nicht der Stereoskopie allein, sondern, wie feststehen dürfte, jedem Verfahren der Lagebestimmung eigen. Manchem der letzteren ist die Stereoskopie beträchtlich überlegen, da sie nicht allein die Möglichkeit einer Berechnung, sondern vor allem eine vorzügliche Anschauung selbst sehr verwickelter Beziehungen bietet, wie solche z. B. in Fig. 9 vorliegen. Wie die Stereoskopie auf anderen Gebieten der Medizin in neuester Zeit Verbreitung und Anerkennung gefunden hat, wird sie sich auch im Röntgenverfahren einen gesicherten Platz erwerben, und jeder Untersucher, der nur einige Übung im stereoskopischen Sehen erlangt hat, wird sich der Methode gern und mit grösstem Vorteil bedienen.

Aus dem Neuen Allg. Krankenhause, Hamburg-Eppendorf. Abteilung von Dir. Prof. Dr. Rumpf.

Periostitis bei Lepra.

Von

Dr. **de la Camp.**

(Hierzu Tafel IV.)

Dass bei der Lepra tuberosa und den Mischformen der Lepra neben den mannigfachen Erkrankungen der Haut und innerer Organe und Organkomplexe auch Veränderungen am Skelett und zwar besonders an den langen Röhrenknochen sich finden, ist seit längerer Zeit bekannt. Positive Bacillenbefunde (Sawtschenko) im Knochenmark und Periost charakterisierten die Erkrankung als lepröse. Während nun aber bei Lues, Tuberkulose, ferner bei chronisch einwirkenden Schädigungen chemischer Art (Quecksilber, Phosphor etc.), sodann bei den infolge chronischer ulcera cruris langsam entstandenen Knochenhaut- und Knochenverdickungen, -entzündungen, -nekrosen etc. mit Hilfe des Röntgenverfahrens Studien über die Entwickelung dieser pathologischen Vorgänge angestellt sind, ist dies meines Wissens hinsichtlich der Lepra noch nicht geschehen. Drei Gründe dürften massgebend sein: 1. die an und für sich geringe Zahl in Behandlung kommender Lepröser bei gleichzeitigem Vorhandensein der Apparate; 2. das procentualiter augenscheinlich nicht häufige Vorkommen von Knochenhaut- und Knochenerkrankungen bei Lepra; 3. der notwendige Fortfall aller jener chronisch entstehenden Verdickungen, wie sie, analog dem gewöhnlichen ulcus cruris, überall da beobachtet werden, wo aus zerfallenen Lepromen entstandene ulcera bis auf das Periost selbst oder in dessen unmittelbare Nähe reichen, also vor allem an der Tibia und den Fingerknochen. In Fig. 1 sind die Hände des Kranken, dessen Photographie gleichfalls beigefügt ist, im Röntgogramm dargestellt. Während auf der Photographie die Hände sich im ganzen verdickt und die Finger durch

mannigfache, zeitlich und örtlich verschiedene lepröse Eruptionen zu wurstförmigen Gebilden mit Verlust oder Verkümmerung der Nägel verunstaltet zeigen, lässt das Röntgenbild folgendes erkennen: Verdickung fast aller Phalangealknochen, vornehmlich gürtelartig in der Diaphysengegend, so dass von der normalen Taille wenig übrig bleibt. An einzelnen Stellen erkennt man noch deutlich, dass diese Verdickung vom Periost ausgegangen ist, da man hier noch das vermehrte Periost vom Knochen differenzieren kann. Die verdickten Knochen erscheinen auffallend strukturlos, die Nagelglieder merkwürdig hell. Diese Helligkeit der Endgliederknochen ist wohl durch die stetig fortschreitende Verstümmelung, die sich ihrerseits auf Grund einer Gewebsresorption bekanntlich bei der Lepra mutilans entwickelt, bedingt, also durch progressive Atrophie. Die Undeutlichkeit der Struktur in den Mittelhandknochen und Grundphalangen ist zum Teil sicher durch die lepröse Infiltration und Metamorphose der Haut hervorgerufen. Weder auf dem Schirm noch auf verschiedenen anderen Platten erhielt ich bei sonst vorzüglichen Röhren schärfere Strukturbilder. Dies sind also chronisch sich entwickelnde, durch tiefgreifende ulcera verursachte Verdickungen des Periosts und fernerhin auch der Corticalis, die wir nicht als solche zum Krankheitsbild der Lepra rechnen dürfen. Mit diesen Knochendifformitäten ebenso wie mit chronischen Verdickungen der Tibien war der Kranke bereits behaftet, als er im April 1898 ins Eppendorfer Krankenhaus auf die Abteilung meines Chefs, Herrn Prof. Dr. Rumpf, kam. Die weiter unten mitgeteilten periostalen Veränderungen stellten sich klinisch jedoch ganz anders dar. Zu erwähnen ist noch, dass er an den Handknochen und den Schienbeinen niemals Schmerzen gehabt hat. Weiterhin dürfte es zweckmässig sein, die Krankengeschichte, vornehmlich mit Bezug auf die klinischen Äusserungen der Knochenveränderungen, kurz mitzuteilen. Bei weiteren vier Fällen von Lepra tuberosa, resp. Mischformen von Lepra tuberosa und anaesthetica habe ich keine derartigen Befunde erheben können.



Fig. 1.

P. B., bei der Aufnahme ins Eppendorfer Krankenhaus 15 Jahre alt, ist in Brasilien geboren. Seine Mutter ist dort an einer unbekannten Krankheit gestorben, soll aber nicht leprös gewesen sein. Hingegen litt seine Grossmutter an Lepra. Von dieser wurde er als 2jähriges Kind oft, wenn er schrie, ins Bett genommen. Der Kontakt mit den leprösen Unterschenkelgeschwüren ist wohl zweifellos die Infektionsquelle gewesen. Er hatte vor seiner Aufnahme ins Krankenhaus in Charlottenburg bei seiner Stiefmutter gewohnt und war hier schon auf die verschiedenste Art behandelt worden. Vom Februar bis Ende Juni 1897 erhielt er 26 von 0,3—3,25 g steigende und wiederum bis 1,5 g fallende Dosen von Carrasquilla-Serum. Vom Oktober 1897 bis April 1898 weitere 16 Injektionen Serum (in die Nates) von je nach der mehr oder minder heftigen Reaktion wechselnder Stärke. Daneben wurde er mit Bädern von Latschen-Öl behandelt. Verschiedentlich wurden auch Finsensche Lichtbestrahlungen und zwar wiederholentlich am selben Tage appliziert. Abgesehen von einzelnen Remissionen hatte jedoch der Krankheitsprozess eine entschieden progrediente Tendenz. (Eine höchst genaue, über 150 Quartseiten lange Krankengeschichte, die Herr Dr. Buzi führte, und deren Kenntnisnahme freundlichst gestattet wurde, giebt über diese ganze Zeit eingehendsten Aufschluss.) Bei der Aufnahme ins Eppendorfer Krankenhaus liess sich ganz kurz folgender Status aufnehmen: Typisches Bild einer vorgeschrittenen Lepra tuberosa. Ausgesprochene Facies leonica (vergl. Photographie). Zahlreiche Leprome jüngeren und älteren Datums über den ganzen Körper verstreut, besonders im Gesicht, an den Händen und den Beinen, speciell den Unterschenkeln. Perforation des Septum narium. Lungen und Herz frei. Im Kehlkopf hochgradige Ver-

dickungen der Intraarytaenoidalpartien. Stimmbänder nur zum kleineren Teil sichtbar. Leber und Milz erheblich vergrössert. Universelle Drüsenschwellungen. An verschiedenen Nerven, speciell dem Ulnaris, spindelförmige Verdickungen. Die Hände werden auf dem Röntgenschirm untersucht und zeigen die oben angegebenen Veränderungen. An den Unterschenkeln fällt die Verdickung der Tibien, die sich übrigens schon durch Palpation unschwer erkennen lässt, auf, Fibulae von normaler Struktur und Konfiguration. Während der ersten Monate seines Krankenhausaufenthalts folgten sich nun wiederholt Eruptionen neuer Lepraknoten, jedesmal verbunden mit erheblicher Störung des Allgemeinbefindens und atypischem, intermittierendem (zwischen 38 und 40°), plötzlich mit der Eruption einsetzendem und lytisch abklingendem Fieber. Unterhalten wurde dies Fieber oft noch dadurch, dass verschiedene Leprome vereiterten und eröffnet werden mussten. Fast immer gelang es mir, aus diesem Eiter Leprabazillen in grosser Menge, ebenso wie stets aus dem Nasenschleim zu erhalten. Sämtliche Kultivierungsversuche aus Eiter, Blut oder frischen eröffneten oder exstirpierten Lepromen blieben negativ. Im Februar 1899 erkrankte

Fig. 2.

Fig. 3.

nun der Patient, ohne dass es zu einem neuen Nachschub kam, unter Schüttelfrost und beträchtlichen Fieber. Das einzige Symptom waren starke ziehende Schmerzen in den Beinen, speciell den Unterschenkeln, die vornehmlich beim Versuch das Bett zu verlassen auftraten, und wenn der Kranke die Beine aus dem Bett hängen liess (erschwerter Blutabfluss). Nach kurzer Zeit liessen die Schmerzen und das Fieber nach. Bei der darauf vorgenommenen Röntgenuntersuchung zeigte sich nun das auf Fig. 2 dargestellte Bild, auf das ich weiter unten eingehen möchte. In ganz gleicher Weise waren beide Beine befallen. Die Periostitis bildete sich nicht zurück, wurde manifest (Fig. 3). Etwa 1 Jahr später, im Januar

1900, ging der Kranke infolge allgemeiner und visceraler Lepra zu Grunde, ohne dass es nochmals zu beträchtlicheren Fiebersteigerungen oder Erscheinungen von seiten der Knochen gekommen wäre.

Bei der Sektion, die im übrigen das erwartete Bild einer hochgradigen tuberösen und visceralen Lepra ergab, wurden nun zur weiteren Untersuchung die Schien- und Wadenbeine herausgenommen. Das Knochenmark wurde frisch untersucht; es zeigte keine Abweichung von der Norm, enthielt keine Bazillen. Aus Tibia und Fibula wurden Stücke aus den pathologisch veränderten Partien entkalkt und zur mikroskopischen Untersuchung benutzt. Zwei Knochen wurden maceriert und dienten zur makroskopischen Betrachtung und zur weiteren Röntgenuntersuchung.

Wenn wir nun auf die in der Krankengeschichte angeführten Daten zurückgreifend die Entstehung der frischen Periostitis an der Fibula betrachten, so lässt das dieselbe darstellende Röntgenbild folgendes erkennen: Während die Tibia die vorher konstatierten chronischen Verdickungen zeigt und sich die Corticalis gar nicht von dem gewucherten Periost abgrenzt, es sich also um eine Osteo-Periostitis chronica handelt, zeigt die Fibula ein anderes Bild. Genau kann man hier die Konturen der Corticalis und die Grenze zwischen ihr und den periostalen Auflagerungen verfolgen. Die Tibia reicht direkt mit dem Teil, der chronisch periostitisch verändert ist, unter die Haut, auf der sich tiefgreifende, sie fast erreichende lepröse Geschwüre befinden. An ihrer Hinterseite scheinen sich keine Veränderungen etabliert zu haben. Die Tibia ist in toto säbelscheidenartig mit der Konvexität nach vorn verkrümmt. Die Fibula, die allseitig von Muskeln und sonstigem Gewebe geschützt ist, in deren Nähe kein einziges Geschwür der Hautoberfläche greift, zeigt mithin einen ganz anders gearteten Typus einer Periostitis: erstens einer akuten, die sich vornehmlich im unteren und an der Grenze des unteren und mittleren Drittels entwickelte, die zweitens unter Fieber und erheblichen Schmerzen entstand. Ein infektiöser Charakter ist ihr mithin nicht abzusprechen, und das infektiöse Agens aus den von Leprabazillen wimmelnden, Lymph- und Blutbahnen eröffnenden Lepromen abzuleiten, liegt auf der Hand. Wäre der Kranke in dieser oder der nächsten Zeit zum Exitus gekommen, so hätte sich zweifellos auch am mikroskopischen Präparat das Bild der frischen Periostitis demonstrieren lassen. — Ein weiteres nach Monaten aufgenommenes Röntgenbild (Fig. 3) zeigt nun diese Periostitis der Fibula fortbestehend und zwar an beiden Unterschenkeln gleichmässig. Die Konturen gegen die Markhöhle sind schärfer abgesetzt; Auflagerungen und Corticalis sind weniger deutlich voneinander zu trennen. Die Flecken, welche das Bild im übrigen darbietet, rühren von den weitgehenden Hautveränderungen und Blutschorfen her; der Fleck auf dem oberen Drittel der Fibula, den man als Knochenheerd ansprechen könnte, ist nicht ein solcher, wie sich bei der Sektion erwies, sondern entspricht wahrscheinlich auch einem zufällig so liegenden Leprom.

An dem etwa ein Jahr nach der ersten Röntgenaufnahme erhaltenen Knochen (vergl. die Photographien Fig. 4 und 5) sieht man nun die periostitischen Auflagerungen sowohl an Tibia, wie Fibula konsolidiert, immerhin aber mit einem gewissen Unterschied. Während die Tibia auf dem Sägeschnitt den betroffenen Partien entsprechend eine homogen verdickte Corticalis und auf der Oberfläche und zwar nur an der vorderen Kante osteoporotische Auflagerungen zeigt, ist die Fibula spindelförmig, allseitig, weicher verdickt und zeigt nicht in dem Masse eine bimsteinartige Oberfläche. Die Auflagerungen der Tibia sind den direkt einwirkenden Schädlichkeiten zweifelsohne zuzuschreiben, der Prozess an der Fibula muss andersartig entstanden sein.

Eine gleiche Differenz erblickt man an den Röntgenbildern, die die von den Weichteilen entblössten, in Fig. 6 ganzen, in Fig. 7 durchgesägten Knochen zum Gegenstand haben. An der Tibia sieht man deutlich das Knochengebälk sich in die gewucherten, neugebildeten Teile der vorderen Kante hinein erstrecken, — die neugebildeten Partien sind eben ein Teil der Corticalis selbst geworden. An der Fibula ist dies keineswegs zu konstatieren; in den matt und strukturlos erscheinenden verdickten Periostpartien ist nichts von einer derartigen Umwandlung zu sehen. Dieser Befund wird durch Präparate bestätigt, die von den beiden Knochen aus makroskopisch pathologischen Partien stammen. Nach Entkalkung derselben sieht man

an den gefärbten Schnitten der Tibia neugebildetes Knochengewebe mit gleichzeitiger endostaler Knochenbildung am alten Knochen; an denjenigen der Fibula die Knochenneubildung bei weitem nicht in dem Masse ausgesprochen und vorgeschritten, teilweise noch als Übergang knorpelartiger Gewebe.

Wenn somit schon klinisch, ätiologisch, ferner makroskopisch und mikroskopisch die beiden Prozesse an den einander naheliegenden Knochen sich recht verschieden verhielten, so musste naturgemäss eine Untersuchung auf Leprabazillen eine entscheidende Klärung bringen können. Leider ist es mir nun nicht gelungen, in den etwa ein Jahr alten periostitischen Auflagerungen noch Leprabazillen nachzuweisen. In manchen Fällen gelingt es leicht, vor allem natürlich während frischer Entzündungsvorgänge, Bazillen zu finden; aus Knochengewebe, das aber wegen Decalcinierung einer langwierigen Prozedur unterworfen werden muss, können Bazillenhaufen auch leicht herausgeschwemmt werden. Überdies finden sich bekanntlich die Erreger eines pathologischen Vorgangs oft nicht mehr, wenn dieser eine Modifikation erfahren hat; ich erinnere nur an das Verschwinden der Pestbazillen aus vereiternden Bubonen, und ebenso den öfters erhobenen negativen Befund von Leprabazillen in vereiterten Lepromen. — Auch bei der primären Periostitis tuberculosa können oft Tuberkelbazillen nicht gefunden werden. Ich stehe demnach nicht an die, in diesem Falle vorliegende Periostitis der Fibula ätiologisch dem Leprabacillus zuzuschreiben, und zwar erstens auf Grund der mitgeteilten klinischen Beobachtung und anatomischen Beforschung und zweitens auf Grund differentialdiagnostischer Erwägungen.

1. könnte Lues in Betracht kommen. Der Patient war vom zweiten Jahre an krank. Coitum non fecit. Von hereditärer oder acquirierter Lues konnte auf dem Sektionstisch nichts gefunden werden. — Ausserdem finden sich meist luetische Veränderungen an den Tibien, sehr selten an den Wadenbeinen.

2. Tuberkulose: Es giebt bekanntlich eine seltenere primäre und eine häufigere sekundäre, von den Gelenken oder dem Knochen ausgehende, Periostitis. Erstere führt in kürzerer Zeit zur Mitbeteiligung des Knochens, während der Dauer eines Jahres aber wohl stets zu kariösen Zerstörungen.

3. Aktinomykose und Rotz führen zur peripheren Caries, Nekrose, resp. zur Vereiterung.

4. Ebensowenig kann von einer akuten infektiösen Periostitis die Rede sein. (Staphylococcus pyogenes aureus.)

5. Andere Infektionen (Gonorrhoe etc.) fehlten.

6. Denkbar wäre noch die Entstehung der Periostitis fibulae von anderen Toxinen oder Mikroorganismen aus, die von den ulcerierten Lepromen in die Blutbahn gelangten. Nehmen wir aber diesen Weg an, so ist das Naheliegendste doch, den Erreger der Leprome selbst, der hier stets in ungeheurer Menge angetroffen wurde und eben unter anderem auch Periostitiden bekanntermassen hervorruft, als Ursache anzusprechen.

Überhaupt findet sich, soweit ich die Litteratur übersehe, äusserst selten eine akut mit Fieber einsetzende Periostitis der Fibula. Der Grund, weshalb in meinem Falle nur die Fibula erkrankte, mag in der Nähe und der Menge des virulenten Materials (drei Wochen daher öfters leichte Temperatursteigerungen bis 38°) liegen. Tibien und Fingerknochen setzten möglicherweise in ihrer bereits veränderten Form einen grösseren Widerstand entgegen.

Der Hauptzweck dieser Abhandlung war der, die Entstehung einer Periostitis bei Lepra zu verfolgen und deren Endresultate mitzuteilen. —

Nicht im Zusammenhang mit obigem sei mir noch verstattet kurz mitzuteilen, dass eine therapeutische Röntgenbestrahlung, wie sie ja bei Lupus unter Umständen gute Erfolge bietet, bei Lepra ohne Einfluss bleibt. Lange Zeit habe ich die Hände eines Leprösen täglich bestrahlt, ohne, wie gesagt, zu einem Resultat zu kommen. Der Grund mag an dem ständigen Herbeischaffen neuen infektiösen Materials aus anderen Körpergegenden liegen.

Zur Radiographie der Lungenkrankheiten.

Von

Professor Dr. **J. K. A. Wertheim Salomonson** in Amsterdam.

(Hierzu Tafel V, Fig. 1.)

Journalnummer C 352. Fräulein L., 21 Jahre alt, kommt zur Konsultation wegen erheblicher Schmerzen der beiden Arme und Atrophie der Handmuskulatur. Bei der Untersuchung stellt sich bei einer Wurzelneuritis als Nebenbefund eine deutliche Phthisis pulmonum heraus.

Der auffallend lange, schmale Thorax mit stark herabhängenden Schultern und sehr langem Halse wird bei ruhiger Atmung symmetrisch bewegt. Bei angestrengter Respiration bleibt die rechte Seite zurück. Die rechte Supraklavikulargegend ist eingesunken. Die rechte Spitze steht 1 cm tiefer als die linke. Über der linken Lungenspitze nicht ganz lauter Perkussionsschall. Rechts supraklavikulär gedämpfter Schall mit an verschiedenen Tagen fast verschwindendem tympanitischem Beiklang. Auch im ersten rechten Interkostalraum leichte Dämpfung. Die Lungenlebergrenze im siebenten Interkostalraum. Perkussionsverhältnisse sonst normal. Auch das Herz normal.

Auskultatorisch rechts Bronchialatmen mit vereinzelten klingenden Rasselgeräuschen. Links abgeschwächtes Atmen, etwas hauchend, gewöhnlich ohne Ronchi.

Bei der Röntgendurchleuchtung zeigt sich zuerst bloss ein deutlicher Schatten rechts.

Einige Tage später wurde beigehende Radiographie angefertigt, die an der linken Seite einen sehr geringen, aber unverkennbaren Schatten und rechts einen deutlichen Schatten und in der Mitte desselben einen hellen, beinahe runden, scharfbegrenzten Fleck zeigte. Bei der am nächsten Tage vorgenommenen Kontrollaufnahme zeigten sich auf dem allerdings etwas zu dünnen Negativ die nämlichen Abweichungen der Norm. Auch konnte bei der Durchleuchtung die helle Stelle rechts in der Mitte eines Schattens gesehen werden, sowohl von der Rückseite als von der Vorderseite, sogar mit der anterior-posterioren Beleuchtung etwas besser.

Eine sechs Monate später angefertigte Aufnahme zeigte nur rechts einen unscharf begrenzten Schatten und eine Andeutung einer ringförmigen inneren Begrenzung, die etwa der früheren hellen Stelle entsprach.

Die physischen Erscheinungen der Lungenaffektion hatten sich in der Weise verändert, dass die Rasselgeräusche vollständig verschwunden waren. Rechts war noch Bronchialatmen, links noch hauchendes Exspirium zu hören; auch waren die Perkussionsverhältnisse nicht verändert.

Der helle Fleck mit dunkler Umrandung dürfte wohl nur von einer Kaverne herrühren können.

Wassermann hat schon im Jahre 1897 (Wiener Med. Woch. Nr. 4) bei der Durchleuchtung einer pneumonisch infiltrierten Lunge, die nach der klinischen Beobachtung eine Kaverne enthielt, eine helle Stelle mit dunkler Umgebung gesehen, die er als das radioskopische Bild dieser Kaverne betrachtet.

In Frankreich wurde von Bouchard an die Académie des Sciences eine Mitteilung gemacht über die Sichtbarkeit der Kaverne.

Béclère (Les Rayons X et le diagnostic de la Tuberculose, pag. 73) publiziert in seiner interessanten Monographie eine gelungene Radiographie, die im Thoraxbilde mehrere Kavernen aufweist. Dieselbe wurde von Radiguet angefertigt und soll in der mir nicht zugänglichen Dissertation des Herrn Mignon zuerst reproduziert sein. Béclère widmet in seinem schon genannten Werke einige Seiten der Kavernendiagnostik mittelst der Radiographie, die sich zum Teil der Mitteilung Bouchards anschliesst. In geistvoller Weise wird erörtert, warum man nur selten bei grösseren Kavernen den als charakteristisch beschriebenen Befund eines dunklen Schattens mit heller Stelle zu sehen bekommt. Es gehört dazu das Zusammentreffen einer ganzen Reihe von Bedingungen, die wohl nur in seltenen Fällen zu gleicher Zeit vorhanden sein dürften.

Ausserdem wurde vor drei Monaten die Radiographie einer Lungenkaverne von Dr. Levy-Dorn in der Deutschen med. Wochenschrift veröffentlicht.

Auch nach meiner Erfahrung geben die meisten Lungenkavernen bloss einen mehr oder weniger dunklen Schatten — sei es, dass die Füllung dazu Veranlassung giebt, sei es, dass die Umgegend dabei zu stark infiltriert oder wenigstens undurchlässig ist.

Die anatomischen Verhältnisse machen es unwahrscheinlich, dass regelmässig ein heller Fleck als Zentrum eines Schattens auftreten könne, wenn eine kavernenhaltige Lunge durchleuchtet wird. Jedenfalls ist die Aussicht auf eine radiographische Diagnostik, wenn die Kavernen in den mittleren oder unteren Lungenpartien sich befinden, eine weit geringere als bei den oberen Lungenpartien, obgleich die Möglichkeit nicht ausgeschlossen ist.

Ein seltener Fall von Polydaktylie.

Von

Professor Dr. **J. K. A. Wertheim Salomonson** in Amsterdam.

(Hierzu Tafel V, Fig. 2.)

Polydaktylie ist durchaus keine seltene Erscheinung. Die verschiedenen Formen sind sehr gut bekannt und beschrieben. Vereinzelt werden jedoch neue Formen gefunden, oder wenigstens Formen, die nur wenig bekannt sind. Dies dürfte auch der Fall sein mit dem im folgenden beschriebenen Patienten.

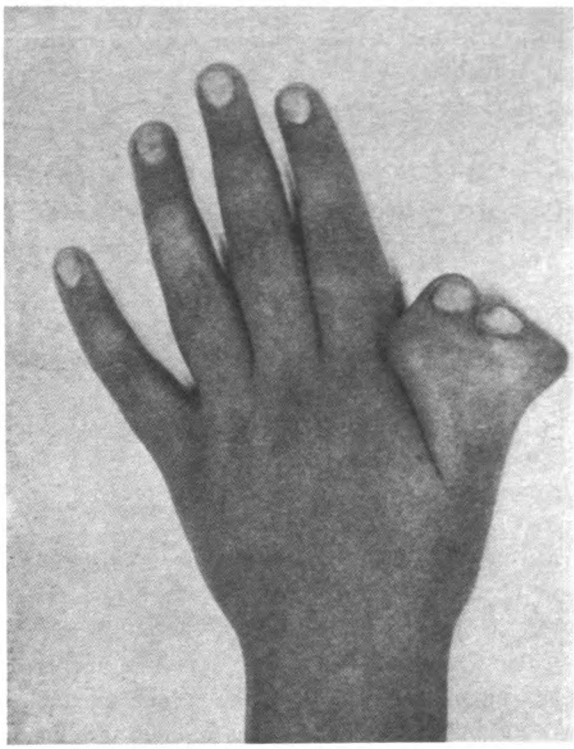

M. K. Journalnummer 492—1900. M. G. 14 Jahre alt. Stammt aus gesunder Familie, in der Difformitäten bisher nicht vorgekommen sind. Seine Eltern, vier Grosseltern, sämtliche Onkel und Tanten, seine Geschwister haben wenigstens keine Fälle von Missbildung aufzuweisen. Über weitere Familienglieder war keine Nachricht zu erhalten. Die Eltern sind nicht verwandt.

Der Knabe hat eine Missbildung der linken Hand, während er sonst körperlich und geistig vollkommen normal entwickelt ist.

Aus dem Metacarpus des linken Daumens, der vielleicht etwas verbreitert erscheint, entspringen zwei Grundphalangen, auf denen die Endphalangen aufsitzen. Die Grundphalangen schliessen zusammen einen Winkel von ca. 100° ein. Die Endphalangen bilden beinahe in derselben Ebene jeder einen Winkel von etwas weniger als 80° mit der zugehörigen Grundphalanx, so dass eine ungefähr rautförmige Figur gebildet wird. — Beide Endphalangen tragen einen kleinen, jedoch ziemlich wohlgebildeten Nagel. — Das System der vier Phalangen ist nahezu gänzlich miteinander verwachsen und bildet scheinbar ein breites plattes kolbenförmiges Ganzes, in dem sich zwischen den Nägelchen eine seichte, bis 6 mm tiefe Incisur befindet.

Die beiden Endphalangen können sich in der Ebene der Raute einander etwas nähern und also leicht flektiert werden, offenbar unter Einfluss des Flexor pollicis longus. Bewegung eines einzelnen

Phalangen unabhängig vom zweiten ist jedoch nicht möglich, so dass wahrscheinlich bloss ein einzelner Flexor pollicis longus mit zwei Sehnen besteht. Die Sehnen lassen sich bei der Kontraktion leicht durchfühlen und verlaufen nahezu wie die kürzere Diagonale. Die Extensorsehnen sind bloss am Fusse des Metacarpus durchzufühlen. Der Abductor longus und Extensor brevis funktionieren vollständig normal. Die Extensionswirkung des Extensor longus ist nur angedeutet vorhanden und beschränkt sich auf eine kraftlose Extension über $1^1/_2$ mm Weglänge nach vorhergegangener Flexion. Dagegen ist die Wirkung des Extensor longus als Antagonist des Opponens kräftig, und so hat sich diese Funktion offenbar auf Kosten der eigentlichen Extensorwirkung entwickelt.

Die Endphalangen sind also spontan wie auch passiv um ein geringes beweglich, während die Grundphalangen gegeneinander unbeweglich sind.

Bei der Röntgenuntersuchung zeigte sich nun dieser Fall von Polydaktylie als ein ganz ungewöhnlicher, da die beiden Grundphalangen bloss eine einzige Epiphyse besitzen. Die Epiphyse ist viel breiter als eine normale und besteht aus einer von unten leicht konkaven ovalförmigen Knochenscheibe, die an der distalen Seite eine Crista trägt in der Richtung der kürzeren Achse. Diese Christa macht aus der Oberfläche zwei Facetten, an die die Diaphysen der Grundphalangen anschliessen. Die beiden Grundphalangen sind weiterhin über eine kurze Strecke knorpelig verbunden.

Es dürfte dieser Fall von theoretischem Interesse sein für den Begriff der Entwickelung einzelner Formen der Polydaktylie, speciell von jenen Formen, bei denen die Phalanx sich in ganz unerwarteter Weise spaltet, während die proximalen Partien knöchern vereinigt sind.

Allerdings lässt sich aus dem radioskopischen und klinischen Befunde nicht mit Gewissheit erörtern, ob nicht auch die Epiphyse ursprünglich zweiteilig angelegt worden ist. Wir dürfen nach einer genauen Röntgenuntersuchung bloss sagen, dass der mittlere Teil der Epiphyse — wo sich die Crista befindet — jedenfalls der am wenigsten durchlässige ist, und dass auch die Tiefendimension gerade an diesem Punkte die grösste ist. Auch in der Struktur, die auf dem Originalnegativ vollständig vorhanden ist, lässt sich nichts finden, das für eine ursprüngliche Zweiteilung spricht.

Besteht also allerdings die Möglichkeit einer ursprünglichen Zweiteilung der Epiphyse, so ist sie doch auf Grund der Beobachtung unwahrscheinlich, und vorläufig wenigstens dürften wir den Fall betrachten als eine Polydaktylie, bei der zwei Diaphysen eine einzige Epiphyse besitzen.

Aus dem medizinischen Röntgen-Institut zu Kiel.

Kehlkopfverknöcherung nachgewiesen am Lebenden.

Von

Dr. **Behn** in Kiel.

(Hierzu Tafel V, Fig. 3—5.)

Am 12. Juni 1900 wurde mir eine 29 Jahre alte Patientin überwiesen, damit ich den Versuch mache, ob ein am hinteren Kehlkopfeingang festgestellter Tumor sich mit Hilfe der Röntgenstrahlen darstellen lasse.

Ich wählte zur Durchleuchtung eine Gundelach-Röhre und regenerierte sie so weit, dass das Handschattenbild Nr. 3—4 der Albers-Schönbergschen Härte-Skala[1]) ergab.

Eine Schleussner Platte (9×12) in Papier wurde auf der rechten Halsseite mit der Hand fixiert (damals waren die Schmerzen beim Schlucken hauptsächlich rechts).

Auf 30 cm Entfernung wurde mit Wehnelt-Unterbrecher fünf Sekunden die Röhre zum Leuchten gebracht. Während der Exposition wurde der Atem angehalten.

[1]) Diese Zeitschrift Bd. III, Heft 4.

Entwickelt wurde mit Rodinal 1 : 15. Sublimatverstärkung.

Auf der Platte fanden sich nun scharf umschriebene hellere Partien, die ich anfangs mit dem Tumor in Verbindung zu bringen geneigt war, bald jedoch, als ich die Scheierschen Bilder von Kehlkopfpräparaten[1]) damit verglich, für Verknöcherungen hielt. (Fig. 3 auf Tafel V.)

Die Patientin starb am 17. Juli und wurde mir Gelegenheit gegeben, auch das Präparat (Kehlkopf, Speiseröhre und seitliche Halsteile) zu röntgographieren.

Am 23. Juli wurde mit derselben Röhre bei gleicher Qualität derselben und bei 35 cm Entfernung 15 Sekunden exponiert.

Das Präparat lag einmal mit der linken Seite (der Tumor, ein Oesophaguscarcinom, das das Larynxinnere intakt liess, sass hauptsächlich links), dann mit der hinteren Seite der Platte auf. (Fig. 4, 5 auf Tafel V.)

Interessant ist, wie man beim Vergleich des dritten Bildes die Verknöcherungsschatten als solche des Unterhorns und der Schildknorpelplatten, der Ringknorpelplatte und der Aryknorpel zerlegen kann.

Aus dem medizinischen Röntgen-Institut zu Kiel.

Einrichtung zur Aufzeichnung des mit senkrechtem Röntgenstrahl hergestellten Herzschattens auf die Körperoberfläche zum Vergleich mit Perkussionsbefunden.

Von

Dr. **Behn** in Kiel.

Durch die Verwendung von senkrecht auffallenden und parallel zu einander liegenden Röntgenstrahlen ist man in der Lage, die Herzschattenfigur mehr als bei Verwendung von divergenten Strahlen der wirklichen Grösse entsprechend festzustellen.

Es ist das Verdienst von Moritz[2]) (München), dieses Prinzip in praktischer Weise bei seinem Apparat zur Geltung gebracht zu haben.

Ich habe mir eine etwas andere Einrichtung anfertigen lassen, die nach den Versuchen, die damit gemacht wurden, gute, vergleichbare Resultate liefert und die für ein geringes herzustellen ist.

Bei dem Moritzschen Apparat wird Röhre und die den senkrechten Röntgenstrahl kennzeichnende Bleimarke bewegt, der zu Untersuchende ruht.

Bei meiner Versuchsanordnung werden durch seitliche und Höhenverschiebungen des Thorax des zu Untersuchenden (in einer zum Röntgenstrahl senkrechten Ebene) die einzelnen Punkte des Herzschattens bestimmt. Wenn dies nicht ausreicht, werden Röhre, Bleiblende und Bleimarken, die ihre Stellung zu einander nicht verändern, in einer Ebene verschoben.

Moritz fixiert die Grenzen des mit dem senkrechten Röntgenstrahl hergestellten Herzschattens auf Pauspapier auf dem Schirme, ich stelle die Marken auf dem Körper des zu Untersuchenden selbst her.

Die Folge der einzelnen Teile ist: Röhre, Bleiblende, Bleiring, Körper, event. Farbtupfer, Bleiring, Leuchtschirm (vergl. Fig. 1).

Die Einrichtung zur Feststellung des senkrechten Röntgenstrahls lässt sich leicht durch Lösen der Schraube A in der Höhe verstellen. Der Ausschnitt der Bleiblende sowie die Bleiringe haben 2,5 cm Durchmesser. Die Ringe sind vermittelst einer Seidenschnur, die an einem

---

[1]) Diese Zeitschrift Bd. I, Heft 2, Seite 59.

[2]) Münch. med. Wochenschrift 1900, Nr. 29.

Ende befestigt, am andern Ende ein Gewicht trägt, so aufgehängt, dass sie leicht in der Höhe zu verschieben sind (Fig. 2).

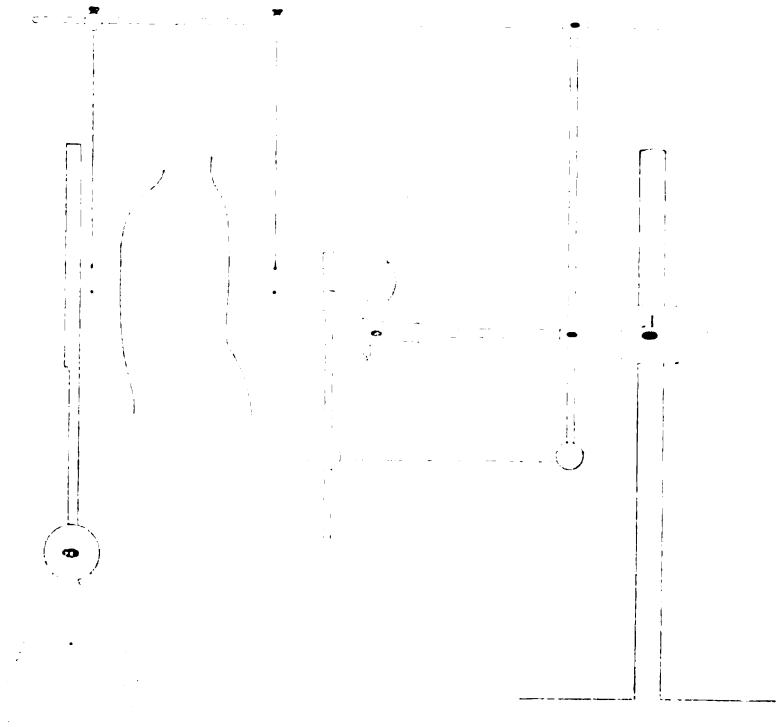

Fig. 1.

Fig. 2.

Der senkrechte Röntgenstrahl wird nun zunächst eingestellt, so dass die Schatten des Bleiblendenausschnittes und der beiden Ringe auf dem Schirm konzentrische Kreise bilden. Eventuell kann nun der der Röhre zunächst hängende Ring entfernt werden. Dann wird die zu untersuchende Person zwischen die Ringe gestellt, so zwar, dass die dem Untersucher zugewandte Körperoberfläche parallel zum Leuchtschirm liegt.

Zum Markieren benutze ich einen Farbtupfer, den Fig. 3 veranschaulicht. Eine kleine Holzleiste ist in der Mitte ausgeschnitten. In dem Ausschnitt bewegt sich ein Messingdraht, der an dem einen Ende ein Röhrchen trägt, an dem anderen etwas abgebogen ist (Griff). In dem Punkte, wo die Abbiegung beginnt, liegt die Achse, in der der Draht aufgehängt ist. Bei a findet sich eine Spiralfeder, bei b ein Widerlager. Das Röhrchen wird mit etwas Watte, die mit Farblösung getränkt ist, beschickt. Durch Druck auf den Griff tritt das eine Ende des Röhrchens aus der Leiste hervor.

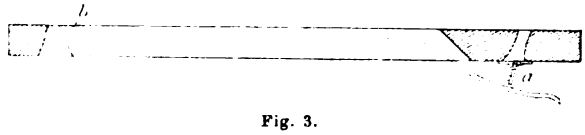

Fig. 3.

Da man bei der Durchleuchtung durch das Röhrchen hindurchsehen kann, ist ein genaues Markieren der Schattengrenzen ermöglicht.

Mit Hilfe dieser Einrichtung ist es leicht, die durch Perkussion gewonnenen Grenzen mit den durch Röntgenstrahlen erhaltenen Schattengrenzen zu vergleichen und zwar direkt auf der Körperoberfläche nebeneinander aufgezeichnet. —

Nachdem obige Zeilen schon druckfertig vorlagen, kam mir ein Vortrag von Levy-Dorn[1]) (Berlin) in die Hände, der auch im Interesse des Vergleiches mit den Perkussionsbefunden für „röntgoskopische Hautfiguren“ eintritt; denn „das uns aber am meisten interessierende Projektionsfeld ist nicht der Schirm, sondern die Körperoberfläche“.

[1]) Deutsche med. Wochenschrift 1900, Nr. 35, 36.

Ich habe inzwischen mehrfach Gelegenheit genommen, die Lage des durch meine Einrichtung festgelegten senkrechten Röntgenstrahls und eines solchen mit der Levy-Dornschen sehr bequemen Röhrchen-Methode gewonnenen, zu vergleichen. Die Resultate decken sich fast genau.

Bei meiner Methode ist es möglich, den Schirm in der Höhe zu verschieben ohne nötig zu haben, von neuem den senkrechten Röntgenstrahl zu markieren.

Wesentlich für die Genauigkeit bei der Levy-Dornschen und meiner Methode ist es, dass die zum Aufzeichnen benutzte Körperoberfläche senkrecht zum Röntgenstrahl liegt und seitliche Drehungen vermieden werden.

Uber einige Verbesserungen im Betriebe des Induktionsapparates — mit besonderer Berücksichtigung der Anwendung des Wehnelt-Unterbrechers im Röntgen-Laboratorium.

Von

Dr. **B. Walter** in Hamburg.

Von den früher gebräuchlichen Stromunterbrechern für Induktionsapparate unterscheidet sich derjenige von Wehnelt durch eine so grosse Reihe hervorragender Eigenschaften, dass der von allen Seiten her an uns herangetretene Wunsch nach einer möglichst weitgehenden Anwendung desselben in der Röntgenpraxis durchaus gerechtfertigt erscheint. Denn selbst wenn wir von seiner ganz erstaunlichen Leistungsfähigkeit, sowie von der Einfachheit und Übersichtlichkeit seiner Konstruktion absehen, so muss schon die eine Eigenschaft, dass derselbe bei richtiger Anordnung eine fast unbegrenzte Zeit hindurch mit fast absoluter Sicherheit arbeitet, ihn stets als das Ideal aller Unterbrecher erscheinen lassen. Ergiebt sich doch daraus unter anderem die grosse Annehmlichkeit, dass man denselben beliebig weit vom Operationszimmer entfernt aufstellen kann, sodass demnach weder der Operateur noch der Patient durch das Unterbrechungsgeräusch belästigt wird, da man dann während der Operation höchstens ein leises Knistern der Röntgenröhre vernimmt.

Wenn nun aber trotz aller dieser Vorzüge der neue Unterbrecher doch noch keinen rechten Eingang in die Praxis gefunden hat, so ist daran die Thatsache schuld, dass derselbe den älteren Apparaten dieser Art gegenüber, wovon natürlich vor allen der Quecksilberunterbrecher in Frage kommt, doch auch einige Nachteile besitzt, mit deren Beseitigung sich eben die nachfolgenden Zeilen in erster Linie beschäftigen. Diese Nachteile wurzeln fast sämtlich in dem Umstand, dass der Wehneltunterbrecher, wenn er die volle Funkenlänge des Induktors geben soll, nicht bloss die Anwendung einer Primärspule von sehr geringer Selbstinduktion[1]) sondern auch zugleich die einer sehr hohen Betriebsspannung verlangt; und die Nachteile, welche aus der Vereinigung dieser beiden Faktoren entspringen, bestehen, wie wir später noch genauer sehen werden, hauptsächlich darin, dass einmal die Regulierung der Wirkung mit ganz erheblichen Schwierigkeiten verknüpft ist, dass ferner zweitens bei einem solchen Betriebe ein ganz ausserordentlich starker Verbrauch an elektrischer Energie und endlich drittens auch ein solcher an Röntgenröhren stattfindet. Schon der erstgenannte Umstand ist im Interesse eines geordneten Betriebes von so schwerwiegender Bedeutung, dass er uns geradezu zwingt, für den regulären Betrieb einer gewöhnlichen Röntgenröhre auf die Anwendung der beiden oben genannten Faktoren und damit also auch auf die Erreichung der grössten Funkenlänge des

[1]) Diese Grösse, die man auch als das „magnetische Moment" der Spule bezeichnen kann, hängt bekanntlich von der Grösse ihres Eisenkernes und der Zahl ihrer Drahtwindungen ab.

Induktors zu verzichten, eine Notwendigkeit, die natürlich die zweite nach sich zieht, dass man bei der Anwendung des neuen Unterbrechers auch ein entsprechend grösseres Induktorium zur Verfügung haben muss.

Es hat sich demnach die beim ersten Erscheinen des neuen Unterbrechers vielfach ausgesprochene Ansicht, dass man bei der gewaltigen Leistungsfähigkeit desselben von nun an im Röntgenlaboratorium mit sehr viel kleineren Induktorien auskommen werde, geradezu in ihr Gegenteil verkehrt. Eine Handaufnahme freilich kann man mit Hilfe des neuen Unterbrechers auch schon bei Anwendung eines ganz kleinen Induktors innerhalb weniger Sekunden machen, eine Beckenaufnahme dagegen wird auf diesem Wege niemals gelingen und zwar einfach deshalb nicht, weil dazu eine Röhre gehört, für welche, wenn sie überhaupt im Gange erhalten werden soll, eine elektrische Spannung notwendig ist, der zum mindesten eine Funkenlänge 15—20 cm entspricht. Wie ich nun aber bereits in meiner ersten Arbeit über den Wehneltunterbrecher (Band II, dieser Zeitschrift, S. 181) auseinandergesetzt habe, erhöht dieser nicht etwa die grösste Funkenlänge eines Induktoriums, sondern es bedarf vielmehr, wenn er überhaupt diese Länge geben soll, der Innehaltung der beiden, bereits erwähnten Bedingungen, von denen die Benutzung einer Primärspule von ganz bestimmter und zwar verhältnismässig sehr geringer Selbstinduktion die wesentlichste ist. Bei Anwendung einer derartigen Spule tritt nun aber, wenn es sich um kleinere Induktorien unter 30 cm Funkenlänge handelt, der oben zuerst erwähnte Übelstand, dass die Regulierung der Leistung des Induktors in diesem Falle mit ganz ungeheuren Schwierigkeiten verknüpft ist, in noch viel stärkerem Masse hervor als bei grösseren Apparaten, sodass die Besitzer derartiger Instrumente — und dazu dürften unter anderen auch die meisten Schulen gehören — meines Erachtens besser thun, auf die Anschaffung einer solchen, besonders für den Wehneltunterbrecher konstruierten Primärspule gänzlich zu verzichten und den letzteren, wenn sie ihn im Betriebe vorführen wollen, lieber in Verbindung mit der gewöhnlichen für den Quecksilber- oder Platinunterbrecher bestimmten Spule des Apparates zu benutzen. Dabei wird dann allerdings der letztere nicht mehr seine volle Funkenlänge geben und also auch zum Betriebe einer härteren Röhre untauglich sein, aber man gewinnt dafür den grossen Vorteil, dass sich dann die Leistung des Instrumentes, wenn man den Platinstift der Anode des Unterbrechers nicht allzu kurz nimmt, durch Einschaltung entsprechend grosser Widerstände, beliebig weit herabsetzen lässt, sodass man demnach auf diese Weise eine jede beliebige, weiche Röhre mit vollkommener Sicherheit betreiben kann und daher auch nicht in die Notwendigkeit versetzt ist, sich speziell für diese Zwecke eine kostspielige Wasserkühlröhre anzuschaffen.

Kehren wir indessen zum Röntgenlaboratorium zurück, so gilt es hier natürlich, ebensogut Becken- wie Handröhren zu betreiben, und es würde demnach, wenn man sich auch hier mit einem Induktorium von 20—25 cm Funkenlänge behelfen wollte, für die erstere Röhrenart jedenfalls die Anwendung jener besonders für den Unterbrecher abgestimmten Primärspule notwendig werden, ein Betrieb, der bei Beachtung der weiter unten folgenden Vorschriften zwar nicht gerade unmöglich erscheint, bei dem aber die drei oben erwähnten Nachteile des neuen Unterbrechers sich doch noch in sehr unangenehmer Weise geltend machen würden. Von diesen will ich nun zunächst den zuletzt genannten, der sich auf den Verbrauch an Röntgenröhren bezieht, etwas ausführlicher besprechen, ein Punkt, der auch bei der Anwendung aller übrigen Unterbrecher eine grosse Beachtung verdient, und zwar um so mehr, als der Verbrauch an Röhren in ökonomischer Hinsicht offenbar viel mehr ins Gewicht fällt, als z. B. der an elektrischer Energie.

Der Verbrauch an Röntgenröhren rührt nun bekanntlich daher, dass dieselben im Laufe des Betriebes allmählich immer luftleerer werden, ein Übelstand, der wieder dadurch hervorgerufen wird, dass von dem Platinblech der Antikathode allmählich immer mehr Teilchen gegen die Glaswand der Röhre hin zerstäubt werden, wo dieselben dann eine immer grösser werdende Bindungskraft auf den Gasinhalt der Röhre ausüben. Diese Platinzerstäubung findet einmal sogar während des regelrechten Stromdurchganges durch die Röhre statt, aus Gründen, die

ich schon früher einmal (Band II dieser Zeitschrift, Seite 149) näher erörtert habe, und die ich hier um so weniger zu wiederholen brauche, als wir gegen diesen in der Natur der Sache liegenden Übelstand jedenfalls kaum durch eine andere Betriebsweise der Röhre etwas ausrichten dürften. Zweitens wird aber eine Zerstäubung des Platins der Antikathode auch dann stattfinden, wenn wir durch eine fehlerhafte Schaltung unserer Apparate dem sekundären Schliessungsstrome des Induktors eine so hohe Spannung geben, dass er das Vakuum der Röhre zu durchschlagen vermag. Für diesen Strom nämlich wird die Antikathode der Röhre direkt zur primären Kathode, ein Umstand, mit dem bekanntlich stets eine sehr lebhafte Zerstäubung des Platinmetalles derselben verbunden ist. Auf die Vermeidung dieser letzteren Möglichkeit haben wir daher im Interesse der Haltbarkeit unserer Röhren sowohl bei der Konstruktion wie auch beim Betriebe des Induktors die grösste Aufmerksamkeit zu richten.

Es wächst nun aber, wie ich sofort näher begründen werde, die Spannung des sekundären Schliessungsstromes eines Induktors direkt proportional mit der Grösse der angewandten Betriebsspannung und ferner in nahezu umgekehrtem Verhältnis mit der Grösse der Selbstinduktion der Primärspule.

Was zunächst die theoretische Begründung dieses Satzes angeht, so haben wir uns dazu nur zu vergegenwärtigen, dass die Grösse einer induzierten Spannung stets von der Geschwindigkeit abhängt, mit welcher das induzierende magnetische Feld zu- oder abnimmt, so dass also in unserem Falle die sekundäre Schliessungsspannung um so grösser werden wird, je schneller das magnetische Feld unseres Induktors unmittelbar nach der Schliessung des primären Stromes ansteigt. Die primäre Betriebsspannung ist nun aber gewissermassen als eine Druckkraft anzusehen, welche den elektrischen Strom in die primäre Spule hineinpresst, während andererseits der Selbstinduktionskoëffizient dieser Spule sozusagen das magnetische Trägheitsmoment derselben darstellt, welches die Geschwindigkeit des Anwachsens dieses Stromes zu verringern strebt, zwei Anschauungsweisen, auf Grund derer der oben dargelegte Satz nunmehr sofort einleuchten dürfte.[1])

Derselbe lässt aber ferner auch eine sehr einfache Bestätigung durch den Versuch zu. Man hat nämlich zu diesem Zwecke nur die Pole der sekundären Spule des Induktors mit einer Funkenstrecke zu verbinden und dann die grösste Länge desjenigen Funkens zu bestimmen, welche man — einmal bei der Anwendung mehrerer, verschieden hoher Betriebsspannungen und zweitens bei der mehrerer Primärspulen von verschieden grosser Selbstinduktion — jedesmal im Augenblicke der Schliessung des primären Stromes erhält. Dabei hat man aber ferner jedesmal durch vorherige Widerstandsregulierung dafür zu sorgen, dass der primäre Strom nach der Schliessung immer einen ganz bestimmten Wert erreicht, denn es steigt die Länge des gesuchten Schliessungsfunkens, wie eben diese Versuche zeigen, unter Umständen auch nicht unerheblich mit der Grösse dieser Stromstärke.

In der folgenden Tabelle I sind zwei derartige zusammengehörige Versuchsreihen angeführt, die mit einem 60 cm-Induktor angestellt wurden. Als Betriebsspannung E_0 benutzte ich dabei jedesmal der Reihe nach 37, 110 und 220 Volt, während der Einfluss der verschiedenen Selbstinduktion der Primärspule dadurch festgestellt wurde, dass ich eine der später noch genauer zu beschreibenden Spulen „mit veränderlicher Selbstinduktion“ anwandte und dann diese letztere Grösse bei der einen Versuchsreihe doppelt so gross wählte als bei der andern. In der

[1]) Aus der genaueren mathematischen Theorie des Schliessungsstromes, die allerdings auch noch auf eine Reihe vereinfachender Voraussetzungen angewiesen ist, ergiebt sich, dass die Grösse der sekundären Schliessungsspannung $E_2 = E_0 \sqrt{\frac{L_2}{L_1}}$ wird, wo E_0 die primäre Betriebsspannung und L_1 und L_2 die beiden Selbstinduktionskoëffizienten der primären und sekundären Rolle des Induktors sind. Es würde also hiernach E_2 genau proportional mit E_0 und umgekehrt proportional mit der Quadratwurzel aus L_1 wachsen, eine Forderung, die, wie die später im Texte angegebenen Versuche zeigen, auch thatsächlich bis zu einem gewissen Grade der Annäherung erfüllt ist.

folgenden Tabelle sind diese beiden Selbstinduktionskoëffizienten bezw. mit $L_1 = 2$ und $L_1 = 1$ bezeichnet.

Tabelle I.

Abhängigkeit der Länge des sekundären Schliessungsfunkens eines 60 cm-Induktors von der Betriebsspannung E_0 und dem Selbstinduktionskoëffizienten L_1 der primären Rolle.

a) Maximale Stärke des primären Stromes = 10 Ampère.

$E_0 =$	37	110	220	Volt
$L_1 = 2$	10	27	60	mm
$L_1 = 1$	18	50	100	„

b) Maximale Stärke des primären Stromes = 20 Ampère.

$E_0 =$	37	110	220	Volt
$L_1 = 2$	10	32	92	mm
$L_1 = 1$	18	62	140	„

Die Zahlen der Tabelle geben die Länge des Schliessungsfunkens in mm an; und man sieht demnach, dass beispielsweise bei einer Betriebsspannung von 220 Volt, sowie unter Benutzung der geringsten Selbstinduktion ($L_1 = 1$) in dem Falle, wo der primäre Strom bis zu einer Grösse von 20 Ampère ansteigen kann, der Schliessungsfunken eine Länge von 14 cm erreicht, eine Schlagweite, die mehr als genug ist, um ihm von der Antikathode aus den Durchgang durch die härteste Röntgenröhre zu sichern. Wegen der freien Stellung dieser Elektrode tritt nämlich der Strom von hier aus weit leichter in die Röhre ein als beispielsweise von der Kathode her.

Es ist demnach klar, dass bei einer solchen Betriebsweise ein regelmässiger Durchgang des Schliessungsfunkens durch die Röhre und daher auch ein schnelles Altern der letzteren stattfinden muss — und zwar wird es dabei ziemlich gleichgültig sein, mit welchem Unterbrecher wir arbeiten. Bei Anwendung der doppelten Selbstinduktion dagegen beträgt — selbst unter Beibehaltung der 220 Volt — die Länge des Schliessungsfunkens unter denselben Umständen nur noch ungefähr 9 cm, und wenn man berücksichtigt, dass man in diesem Falle — wegen der doppelten Zahl der Windungen der Spule — mit 10 Ampère dasselbe magnetische Feld hervorruft, wie früher mit 20, so sinkt die Länge des Schliessungsfunkens nach Tabelle Ia) sogar auf ungefähr 6 cm herab. Es übt daher schliesslich die Vergrösserung der Selbstinduktion auf das doppelte ungefähr dieselbe Wirkung auf die Verkleinerung der Länge des Schliessungsfunkens aus, wie die Verminderung der Betriebsspannung auf die Hälfte, denn auch bei 110 Volt Spannung und 20 Ampère maximaler Stromstärke beträgt nach Tabelle I b) die Länge jenes Funkens für die geringere Selbstinduktion ungefähr 6 cm.

Von meinen weiteren Versuchen in dieser Richtung möchte ich nur noch erwähnen, dass sich für $E_0 = 220$ Volt und $L_1 = 1$ bei Vergrösserung der maximalen Stromstärke auf 30 Ampère sogar vereinzelte Schliessungsfunken von über 20 cm Länge aus dem Induktor entnehmen liessen, und dass in diesem Falle, wenn man nicht gerade einen gut abgestimmten Quecksilberunterbrecher anwandte, die Funkenlänge bei der Schliessung stets erheblich grösser war als bei der Öffnung.

Noch überzeugender aber als alle diese Versuche mit Funken dürften gerade für den Röntgenpraktiker diejenigen sein, welche man in ähnlicher Weise wie oben direkt mit einer Röntgenröhre anstellt, da man nämlich dann das stärkere oder geringere Auftreten des Schliessungsstromes leicht an dem Aussehen der letzteren beobachten kann, sobald man nur einmal die Aufmerksamkeit auf die entsprechenden Vorgänge gerichtet hat. Den Charakter derselben erkennt man am besten, wenn man einfach den Strom des Induktors in entgegengesetzter Richtung durch die Röhre schickt: es zeigen sich dann bekanntlich darin allerlei unregelmässige phosphorescierende Ringe und Flecke, Erscheinungen, die man nunmehr auch bei der normalen Schaltung des Induktors leicht wieder erkennen wird, und zwar natürlich um so besser, je grösser die Schliessungsspannung des Induktors bei der betreffenden Betriebsweise wird. Man kann sich daher auf diese Weise dieselben Schlussfolgerungen, zu welchen die Versuche der Tabelle I führten, noch einmal unmittelbar durch das Aussehen der Röntgenröhre selbst vor

die Augen führen, eine Versuchsreihe, die zweifellos einen erheblich stärkeren Eindruck auf den Beobachter machen dürfte als alle unsere Deduktionen.

Wir kommen mithin zu dem Resultat, dass wir im Interesse der Haltbarkeit unserer Röhren dahin streben müssen, einerseits mit einer möglichst geringen Betriebsspannung und andererseits mit einer Primärspule von möglichst hoher Selbstinduktion zu arbeiten. Betrachten wir nun aber von diesem Standpunkte aus die verschiedenen Unterbrecher, so muss derjenige von Wehnelt als der denkbar ungünstigste erscheinen, da derselbe, wie wir oben sahen, zur Erreichung der grössten Funkenlänge des Induktors gerade das Gegenteil der beiden obigen Forderungen verlangt; aber auch bei den übrigen Unterbrechern kann man in der Erfüllung der letzteren nicht beliebig weit gehen, da man nämlich hierbei bald dahin gelangen würde, dass infolge des immer langsamer werdenden Ansteigens des primären Stromes — welches ja der Zweck jener Massregeln war — dieser Strom auch eine immer längere Zeit gebraucht, um denjenigen Wert zu erreichen, welchen er notwendig haben muss, wenn der Induktor bei seiner Unterbrechung die gewünschte Funkenlänge geben soll. Wir würden also schliesslich hierbei in die Lage kommen, entweder die einzelnen Unterbrechungen langsamer auf einander folgen zu lassen d. h. die Zahl der Entladungen zu vermindern oder die Stärke jeder einzelnen herabzusetzen, was beides auf eine Verminderung der Leistung des Induktors hinausläuft, während obendrein das langsamere Aufeinanderfolgen der Unterbrechungen auch noch deswegen störend wird, weil dann das Licht der Röhre ein sehr unangenehmes Flackern zeigt. Wir sind daher gezwungen, zwischen beiden Übelständen einen mittleren Weg einzuschlagen und werden daher für den gewöhnlichen Betrieb unserer Röhren diejenige Schaltung wählen, bei welcher einerseits die Zahl der Unterbrechungen noch eben gross genug ist, um ein ruhiges Licht der Röhre zu gewährleisten, also mit anderen Worten den Unterbrecher auf 30 bis 40 Unterbrechungen in der Sekunde — aber auch nicht mehr — einstellen und nun die Betriebsspannung gerade so gross nehmen, dass sie eben hinreichend ist, um bei dieser Unterbrechungszahl die einzelnen Schläge des Induktors so stark zu machen, dass die Röhre grade bis zu ihrer maximalen Leistungsfähigkeit beansprucht ist.

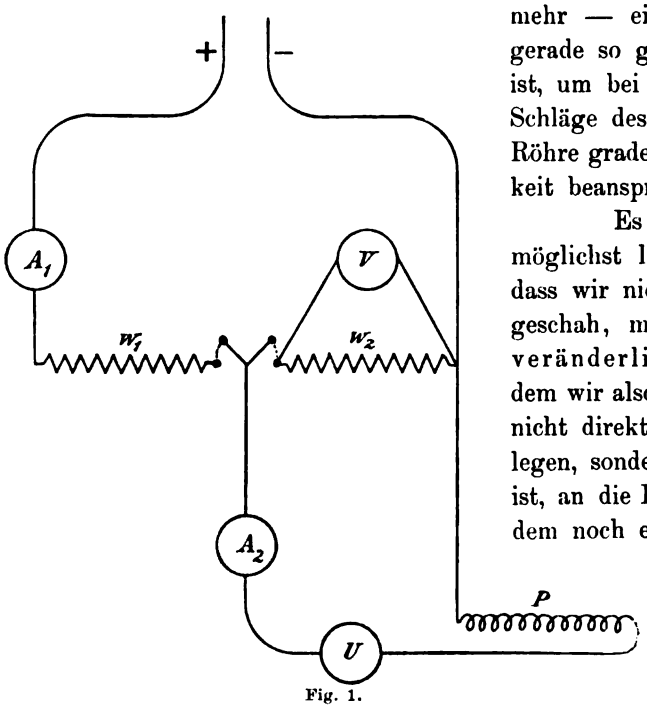

Fig. 1.

Es führt uns demnach die Rücksicht auf die möglichst lange Erhaltung unserer Röhren dahin, dass wir nicht mehr, wie dies bisher wohl meistens geschah, mit konstanter, sondern vielmehr mit veränderlicher Betriebsspannung arbeiten, indem wir also den Unterbrecher und die primäre Rolle nicht direkt an die Klemmen der Elektrizitätsquelle legen, sondern, wie in Fig. 1 schematisch angegeben ist, an die Enden eines konstanten Widerstandes W_2, dem noch ein zweiter veränderlicher Widerstand W_1 vorgeschaltet ist, und an dessen Enden zugleich das Voltmeter V liegt, welches eben die jeweilige Arbeitsspannung angiebt. Von den beiden Ampèremetern A_1 und A_2 ferner zeigt das erstere die gesamte Stromstärke, das zweite dagegen nur diejenige an, welche wir in unserem Arbeitsstromkreise verbrauchen. Das letztere Instrument könnte natürlich unter Umständen auch entbehrt werden. Die Grösse des Widerstandes W_2 richtet sich einmal nach der primären Betriebsspannung und ferner auch nach dem Strombedarf des Induktors. Beträgt die erstere z. B. 110 Volt und der letztere 2—6 Ampère, wie es ja bei den Quecksilberunterbrechern meistens

der Fall ist, so wird man W_2 etwa = 10 Ohm zu nehmen haben und von einer solchen Drahtstärke, dass der Widerstand Ströme bis zu 5 Ampère verträgt. Will man dagegen bei derselben Betriebsspannung mit dem Wehneltunterbrecher arbeiten, so wird man, da dieser unter Umständen auch grösserer Stromstärken bedarf, W_2 jetzt zweckmässig verkleinern und dürfte hier mit 5 Ohm sowie einer Belastungsfähigkeit von 10 Ampère ungefähr das Richtige treffen. Will man sich endlich drittens die Möglichkeit offen halten bald diesen bald jenen Unterbrecher zu verwenden, so wird man W_2 in zwei Abteilungen von je 5 Ohm teilen. Ferner ist es für alle Fälle zu empfehlen, vor W_2, wie es in der Fig. 1 angegeben ist, einen Ausschalter anzubringen, der es ermöglicht, unter Umständen auch mit der primären Spannung selbst zu arbeiten. Ein zweiter Ausschalter, der am besten mit W_1 verbunden wird, dient zur Abstellung des gesamten Stromes.

Die Grösse des Regulierwiderstandes W_1 ferner hängt zwar ebenfalls ganz von den Umständen ab; um aber die Anwendung desselben zu einer möglichst vielseitigen, sowie seine Abstufungsfähigkeit zu einer möglichst vollkommenen zu machen, lasse ich diese Art von Widerständen stets mit zwei Schalthebeln versehen, die in Fig. 2 schematisch abgebildet sind und von denen der eine für die grobe, der andere für die feine Einstellung dient. Es empfiehlt sich ferner, die einzelnen Teile dieser beiden Abteilungen unter einander gleich zu machen und also, z. B. bei Anwendung von je zehn Stufen auf jeder Seite die einzelnen Stufen der linken Seite gleich $^1/_{10}$ und die der rechten gleich $^1/_{100}$ des gesamten Wertes von W_1 zu machen. Auf diese Weise erreicht man nicht bloss eine sehr feine, sondern auch eine an jeder beliebigen Stelle vollständig gleichmässige Abstufung der Wirkung; und es kann daher ein solcher Widerstand nicht bloss für einen ganz bestimmten Zweck, sondern ebensogut für jeden andern dienen, vorausgesetzt natürlich, dass er die nötige Grösse (in Ohm) und die nötige Belastungsfähigkeit besitzt.[1])

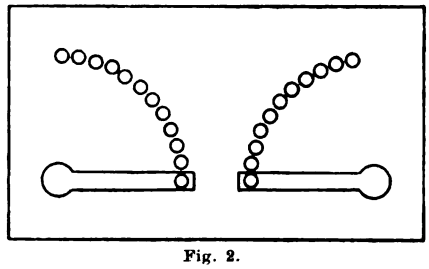

Fig. 2.

Die Handhabung eines solchen Widerstandes ferner geschieht in ähnlicher Weise wie z. B. die Einstellung eines Mikroskopes, welches mit feiner und grober Regulierung versehen ist. Man schaltet also zunächst von den gröberen Abteilungen soviel aus, bis die Röhre annähernd bis an die Grenze ihrer Leistungsfähigkeit gelangt ist, indem man eventuell, wenn man diese schon überschritten hat, den Hebel wieder um einen Knopf zurückstellt. Sodann wird mittelst des anderen Hebels derjenige Zwischenwert des Widerstandes aufgesucht, welcher den gewünschten Zustand der Röhre herstellt.

Es mag schliesslich hierzu noch erwähnt werden, dass man die beiden Widerstände W_1 und W_2, sowie auch die Messapparate und die Ausschalter der Fig. 1 am besten auf bezw. in einem fahrbaren Tische anbringt, der dann ausserdem noch eine Glühlampe mit Ausschalter, sowie drei Paar Klemmen oder besser drei Ansteckdosen trägt, die resp. die Verbindung zur Elektrizitätsquelle, zum Unterbrecher und zum Induktor hin vermitteln. Ein solcher „fahrbarer Reguliertisch" bietet nämlich zunächst die grosse Annehmlichkeit, dass man alles für die Regulierung der Röhre Notwendige an jeder beliebigen Stelle des Zimmers zur Hand hat, und ferner lässt derselbe auch in sehr einfacher Weise die Auswechselung eines jeden der oben genannten drei wichtigsten Faktoren unseres Betriebes, d. h. also der Betriebsspannung, des Unterbrechers und des Induktors, zu; ja derselbe lässt sich sogar nicht bloss im Röntgenlaboratorium, sondern überall da verwenden, wo es gilt, einen elektrischen Strom mit konstanter oder veränderlicher Spannung und mit feiner Abstufungsmöglichkeit zu verwenden.

[1]) Die Anfertigung derartiger Widerstände sowie aller übrigen, in dieser Abhandlung noch zu beschreibenden Apparate hat die hiesige Firma R. Seifert & Co. übernommen.

Während nun diese letzteren Vorschläge für den rationellen Betrieb einer Röntgenröhre mehr oder weniger für jeden Unterbrecher von Bedeutung sind, haben wir speziell für die Verwendung des Wehneltschen noch einige weitere Massnahmen zu treffen, die übrigens, wie wir später sehen werden, auch für die übrigen Apparate dieser Art — wenn auch nicht grade notwendig — so doch immerhin wünschenswert sind. Es handelt sich nämlich jetzt noch um die Beseitigung des wichtigsten Fehlers des neuen Unterbrechers, der, wie schon eingangs erwähnt, darin besteht, dass hier bei Anwendung einer Primärspule, welche speziell für den Unterbrecher mit Rücksicht auf die grösste Funkenlänge des Induktors konstruiert wurde, die Regulierung der Wirkung mit grossen Schwierigkeiten verknüpft ist. Es versagt nämlich dann der Unterbrecher bei der Einschaltung von Widerstand in den primären Stromkreis sehr leicht — und zwar um so leichter, je weicher die zu betreibende Röntgenröhre ist. Dieser Übelstand lässt sich nun zunächst bis zu einem gewissen Grade dadurch bekämpfen, dass man den Platinstift der Anode des Unterbrechers verlängert, eine Massregel, die allerdings eine erhebliche Vermehrung der primären Stromstärke nach sich zieht. Ausserordentlich viel besser jedoch wirkt in dieser Beziehung die Vergrösserung der Selbstinduktion der primären Spule des Induktors, eine Massnahme, von der man in diesem Falle um so lieber Gebrauch machen wird, als damit auch, wie wir wissen, eine Verminderung der Schliessungsspannung des Induktors und somit eine Verlängerung der Lebensdauer der Röhre verbunden ist. Andererseits müssen wir nun aber dabei den Nachteil mit in den Kauf nehmen, dass wir mit dem in Rede stehenden Unterbrecher bei Anwendung einer solchen Spule mit höherer Selbstinduktion nicht mehr die volle Funkenlänge des Induktors erhalten, ein Nachteil, der übrigens für den Röntgenbetrieb gar nicht so sehr ins Gewicht fällt, wenn wir berücksichtigen, dass wir hier auch bisher eigentlich niemals die volle Funkenlänge, sondern nur die grössere Stromstärke unserer grossen Induktorien ausgenutzt haben.

Auch die härteste der im Röntgenbetriebe brauchbaren Röhren darf nämlich keinen höheren Härtegrad haben, als dass sie nicht mit einer Funkenlänge von 15 bis 20 cm — vorausgesetzt nur, dass die einzelnen Funken die nötige Stärke haben — im Gange zu erhalten wäre; und wir werden demnach auch bei Anwendung des Wehneltunterbrechers im Röntgenbetriebe schon ein übriges thun, wenn wir die Selbstinduktion der Primärspulen unserer sämtlichen Induktorien zunächst soweit vergrössern, dass die Funkenlänge der letzteren auf etwa 25 bis 30 cm herabgeht. Ja, diese Massnahme lässt sich hier um so eher rechtfertigen, als sich eine Verstärkung der einzelnen Entladungen in diesem Falle mit ganz ausserordentlichem Erfolge einfach durch die Verlängerung des Platinstiftes des Unterbrechers erreichen lässt. Damit wäre dann zunächst für den Betrieb der harten Röhren gesorgt; für die weichen indessen genügt eine solche Erhöhung der primären Selbstinduktion noch nicht, sondern dieselben erfordern vielmehr, wenn ihre Regulierung eine gute und die Röhre selbst vom Schliessungsstrome frei bleiben soll, eine noch weitere Vergrösserung jenes Faktors; ja man kann sogar allgemein sagen, dass je weicher die Röhre, um so grösser hier aus beiden Gründen die Selbstinduktion der primären Spule des Induktors sein muss.

Alle diese Umstände versetzen uns daher in die Notwendigkeit, uns für die Anwendung des Wehneltunterbrechers in der Röntgenpraxis nach einer „Primärspule mit veränderlicher Selbstinduktion“ umzusehen, da die Benutzung mehrer solcher Einzelspulen doch zum mindesten mit sehr grossen Unbequemlichkeiten verknüpft ist. Solche Spulen lassen sich nun in der That herstellen — und zwar z. B. in der Weise, dass man die Drahtwindungen derselben in mehrere Abteilungen teilt, und nun durch eine entsprechende Umschaltevorrichtung den Strom entweder nur durch eine oder durch zwei oder noch mehr dieser Abteilungen fliessen lässt.

Mit Rücksicht auf die Einfachheit der Konstruktion hat man sich aber hier natürlich mit einer möglichst kleinen Zahl von Abteilungen zu begnügen. Nach unseren bisherigen Erfahrungen reicht nun eine dreifache Abstufung für alle Fälle aus, indem man als geringste

Selbstinduktion aus den oben angegebenen Gründen denjenigen Wert dieser Grösse nimmt, mit welcher der betreffende Induktor — mit Wehneltunterbrecher betrieben — eine Schlagweite von etwa 25—30 cm giebt, während die beiden andern Stufen bezw. die doppelte und die vierfache Selbstinduktion besitzen.

Zur Herstellung einer solchen Spule wickelt man zunächst, wie die Fig. 3 schematisch angiebt, auf den Eisenkern vier selbständige, übereinanderliegende Drahtlagen von je gleicher Windungszahl, die mit Rücksicht auf die bessere Isolierbarkeit alle in demselben Sinne gewunden werden, und deren Enden also zunächst, wie die Figur zeigt, auf beiden Seiten der Spule frei auslaufen. Diese acht Drahtenden 1, 2, ... 8 werden sodann zu den entsprechend numerierten Metallklötzen des in Fig. 4 dargestellten Umschalters geführt, der seinerseits den Zweck hat, den Strom entweder 1. durch alle vier Lagen zugleich oder 2. zunächst zugleich durch die beiden unteren und dann ebenso durch die beiden oberen, oder endlich 3. durch alle vier Drahtlagen hintereinander zu schicken. Im dritten Falle umkreist dann der Strom den Eisenkern offenbar doppelt so oft wie im zweiten und viermal so oft wie im ersten, und in demselben Verhältnis werden also bei gleicher Stärke dieses Stromes auch die magnetischen und induktiven Wirkungen, d. h. die Selbstinduktionskoëffizienten der betreffenden Schaltungen stehen. Dasselbe lässt sich natürlich auch durch eine Umschaltung erreichen, bei welcher man den Strom in dem einen Falle nur durch eine, im zweiten nur durch zwei und im dritten endlich durch alle vier Lagen hindurch gehen lässt; indessen bietet die von uns gewählte Art der Umschaltung demgegenüber den Vorteil, dass dabei stets die sämtlichen Drahtabteilungen der Rolle mit an der Stromleitung beteiligt sind, so dass demnach auch der Drahtquerschnitt entsprechend geringer genommen werden kann. Es ist dies um so höher anzuschlagen, als bei der Verkleinerung der Selbstinduktion natürlich die Anwendung einer entsprechend grösseren Stromstärke erforderlich wird, wenn nicht die magnetische und induktive Wirkung geringer werden soll.



Fig. 3.

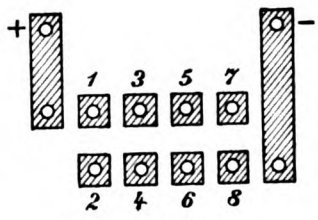

Fig. 4.

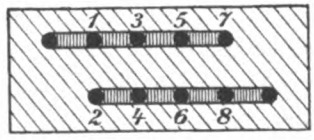

Fig. 5

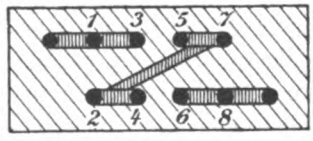

Fig. 6.

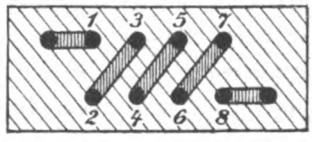

Fig. 7.

Der Umschalter der Fig. 4 besteht nun genauer aus zehn Metallklötzen, deren Anordnung sich aus der Abbildung ergiebt, und von denen, wie bereits erwähnt, die mit den Nummern 1 bis 8 versehenen mit den entsprechenden Drahtenden der Fig. 1 verbunden werden müssen. Für eine fertige Einrichtung bringt man zu diesem Zwecke den Unterbrecher passend vorn an dem Kopfe der Primärspule selbst an und kann dann die Verbindungsdrähte, welche von den vier Drahtenden des andern Endes herkommen, beispielsweise mitten durch den Eisenkern hindurchführen, in welchem Falle aber natürlich für eine entsprechende Isolation dieser Drähte zu sorgen ist. Die zehn Metallklötze des Umschalters sind ferner mit den in der Figur 4 angegebenen zwölf Stöpsellöchern versehen, von denen die zwei obersten, mit + und — bezeichneten, einfach für die Einschaltung eines den Zu- und Ableitungsdraht enthaltenden Einsteckstöpsels vorgesehen sind, der natürlich zugleich auch als Umschalter des Stromes für den Induktor dienen kann. Für die zehn unteren Löcher der Fig. 4 dagegen hat man dann noch drei besondere, in den Abbildungen 5 bis 7 dargestellte Stöpselbretter vorrätig, die aus Hartgummi angefertigt und mit den in der Abbildung stärker schraffiert dargestellten Metallschienen sowie den durch Voll-

kreise angedeuteten Stöpseln versehen sind, welch' letztere natürlich jedesmal genau in die entsprechenden zehn Löcher der Fig. 4 hineinpassen müssen.

Durch Benutzung des Brettes der Fig. 5 z. B. schaltet man die sämtlichen Drahtlagen der Spule einander parallel, da dann sowohl die geraden wie die ungeraden Ziffern der Fig. 3 sämtlich untereinander verbunden sind und mithin der Strom auf der einen Seite der Spule zugleich in alle Drähte ein und auf der andern zugleich aus allen austritt. Benutzt man dagegen das Stöpselbrett der Fig. 7, so tritt der Strom bei 1 ein, geht dann durch die unterste Drahtlage der Fig. 3 bis 2 hin, von hier durch den Verbindungsdraht an den Metallklotz 2 des Umschalters, dann vermittelst der Verbindungsschiene des Stöpselbrettes von 2 nach 3, um von hier aus durch die zweitunterste Drahtlage der Fig. 3 und so weiter durch alle vier Lagen hintereinander zu laufen. Das Brett der Fig. 6 endlich lässt, wie man ebenso leicht sieht, den Strom zunächst zugleich in die beiden unteren Drahtlagen der Fig. 3 eintreten, um ihn nach Durchlaufung derselben den beiden oberen zuzuführen, so dass also hier die Umkreisung des Eisenkernes doppelt so oft, wie beim Gebrauch des zuerst und halb so oft, wie bei dem des zu zweit beschriebenen Schaltbrettes geschieht.

In wesentlich einfacherer Form lässt sich natürlich die ganze Umschaltevorrichtung herstellen, wenn man sich mit nur zwei Abstufungen der Selbstinduktion begnügen will, in welchem Falle man natürlich auch nur zwei Drahtlagen auf die Spule der Fig. 3 zu wickeln hat. Man kommt dann nämlich mit einem einzigen Stöpsel aus, welcher in der Fig. 8 dargestellt ist, während die Fig. 9 den dazu gehörigen Umschalter zeigt, der jetzt aus den vier Metallklötzen 1—4 besteht, zu denen die entsprechend numerierten Drahtenden der primären Spule hinführen. Steckt man nämlich den Stöpsel der Fig. 8 so in diesen Umschalter, dass seine beiden äusseren Polstifte in die Löcher *R*, *R* hineinpassen, so schiebt sich der mittlere, blind endigende Stift des Stöpsels in das zwischen den Klötzen 2 und 3 liegende Stöpselloch und verbindet also die Drahtenden 2 und 3 der Spule miteinander. Es wird demnach der z. B. in 1 eingetretene Strom zuerst die untere und dann die obere Drahtlage derselben durchlaufen, so dass mithin diese beiden Lagen in diesem Falle „hintereinander“ oder „in Reihe“ geschaltet sind. Steckt man dagegen den Stöpsel der Fig. 8 so in den Umschalter der Fig. 9, dass seine beiden Polstifte in die beiden Löcher *P*, *P* kommen, so hat man hierdurch zugleich die beiden Drahtenden 1 und 3, sowie auch 2 und 4 der Spule miteinander verbunden, die beiden Drahtlagen derselben also „parallel“ geschaltet; und der mittlere Stift des Stöpsels bleibt in diesem Falle funktionslos, da er in dem zwischen den Metallklötzen 1, 2 und 3 gelassenen Zwischenraum blind endigt. Man sieht ferner noch, dass sich der Stöpsel der Fig. 8 bei jeder dieser Schaltungsweisen natürlich auch direkt als Stromwender für die Primärspule benutzen lässt, da man ihn ja zu diesem Zwecke nur jedesmal um 180 Grad zu drehen braucht.

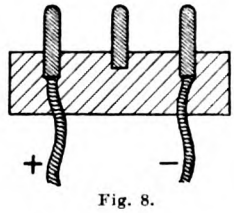

Fig. 8.

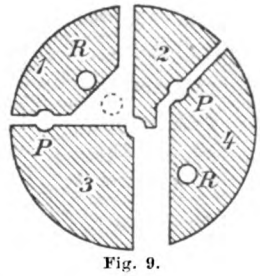

Fig. 9.

Kommen wir nunmehr auf die nähere Ausführung der Primärspule selbst, so haben wir nach Obigem zunächst darauf Rücksicht zu nehmen, dass dieselbe bei Anwendung der geringsten Selbstinduktion — also bei Parallelschaltung aller ihrer Drahtlagen — in Verbindung mit dem Wehneltunterbrecher ungefähr eine Funkenlänge von 25—30 cm geben soll, eine Bedingung zu der bei diesem Unterbrecher, wie wir wissen, eine ganz bestimmte Selbstinduktion gehört. Nun hängt aber, wie wir wissen, diese letztere Grösse von zwei verschiedenen Bedingungen ab, nämlich einmal von der Grösse des Eisenkerns und zweitens von der Zahl der Drahtwindungen der Spule; und es bleibt uns mithin selbst für die Herstellung jenes Grundwertes der letzteren noch ein ziemlich weiter Spielraum. Thatsächlich besitze ich beispielsweise für den bereits erwähnten 60 cm-Induktor zwei solche Spulen, welche beide in Verbindung mit dem

Wehneltunterbrecher ungefähr die volle Funkenlänge des Apparates geben und von denen dennoch die eine mit einem etwa dreimal so grossen Eisenkern versehen ist wie die andere, während dafür die letztere wieder eine um die Hälfte grössere Windungszahl besitzt. Das günstigste Resultat gab dabei allerdings doch die Rolle mit dem grossen Eisenkern — dieselbe lieferte nämlich bei Anwendung von 110 Volt Spannung zwischen Spitze und Platte zeitweise sogar eine Funkenlänge bis zu 65 cm, trotzdem die Polklemmen des Induktors nur 60 cm voneinander entfernt waren — so dass ich denn auch bei meinen weiteren Versuchen nur Spulen mit grossen Eisenkernen benutzt habe. Bei diesen letzteren handelte es sich nun, wie gesagt, darum, möglichst für alle im Röntgenlaboratorium gebräuchlichen Induktoren, d. h. also für alle Apparate zwischen 30 und 70 cm Schlagweite, diejenigen Ausmessungen der primären Spule zu bestimmen, bei denen alle diese Instrumente, in Verbindung mit dem Wehneltunterbrecher benutzt, eine Funkenlänge von 25—30 cm liefern, eine Aufgabe, die sich allgemein allerdings nur in ziemlich grober Annäherung lösen lässt, da natürlich auch der Charakter der sekundären Spule hierbei bis zu einem gewissen Grade in Betracht kommt. Daher sind denn auch die Angaben der folgenden Tabelle II, welche die Resultate meiner diesbezüglichen Versuche angiebt, nur als ungefähre zu betrachten.

Tabelle II.

Ungefähre Abmessungen der Primärspulen von Induktionsapparaten, wenn die letzteren in Verbindung mit dem Wehneltunterbrecher eine Funkenlänge von 25—30 cm geben sollen.

Schlagweite des Induktors in cm	30	40	50	60	70
Länge des Eisenkernes in cm	60	75	90	105	120
Durchmesser des Eisenkernes in mm	50	55	60	65	70
Zahl der Windungen	150	200	250	300	350

Für unsere Primärspule mit veränderlicher Selbstinduktion im besonderen geben also die in der letzten Horizontalreihe dieser Tabelle angegebenen Ziffern diejenige Windungszahl an, welche auf jede Lage derselben zu rechnen ist, wobei man dann nur noch darauf zu sehen hat, dass diese Windungen, um eine gleichmässige Magnetisierung des Eisenkernes zu erzielen, denselben ungefähr zu zwei Dritteln seiner Länge bedecken müssen. Dies erreicht man in allen obigen Fällen dadurch, dass man hierzu einen Draht nimmt, dessen Dicke mit Umspinnung 2,5 mm beträgt, eine Drahtstärke, die auch bei Benutzung unseres Umschalters für alle Fälle ausreichend ist. Man hat demnach, je nachdem man eine Spule mit zwei oder vier Umschaltungsmöglichkeiten wünscht, auf den betreffenden Eisenkern entsprechend zwei oder vier solcher Drahtlagen übereinander zu wickeln, die natürlich sehr gut gegeneinander zu isolieren sind. Der Induktor liefert dann, wenn man die Schaltung mit doppelter Selbstinduktion benutzt, in Verbindung mit dem Wehneltunterbrecher etwa die Hälfte der oben angegebenen Funkenlänge, während dieselbe bei Anwendung der vierfachen Selbstinduktion abermals um die Hälfte zurückgeht.

Was sodann die Anwendung dieser Primärspulen mit veränderlicher Selbstinduktion angeht, so ist nach dem Obigen klar, dass wir sowohl mit Rücksicht auf die gute Zuverlässigkeit des Unterbrechers wie auch auf die Haltbarkeit der Röhre in jedem Falle die Selbstinduktion so gross wie möglich nehmen und also erst dann zu einer geringeren Stufe dieser Grösse übergehen werden, wenn der Härtegrad der Röhre uns dazu zwingt. Für die ganz weichen Röhren, wie sie besonders für therapeutische Zwecke benutzt werden, wird man daher ausschliesslich mit dem Schaltbrett der Fig. 7 arbeiten, während für die etwas härteren Röhren, welche für die Durchleuchtung der Extremitäten dienen, schon das Brett der Fig. 6 und für die noch härteren „Beckenröhren“ endlich dasjenige der Fig. 5 nötig sein wird. Verfügt man nur über eine Spule mit zweifacher Umschaltungsmöglichkeit, die übrigens in dem Falle, wo man nur Durchleuchtungen und photographische Aufnahmen zu machen hat, vollständig ausreichend ist, so kann man sich, wenn man ausnahmsweise doch eine

sehr weiche Röhre betreiben will, auch dadurch helfen, dass man — natürlich unter Benutzung der grössten Selbstinduktion seiner Primärspule — ausserhalb des Induktors noch eine oder mehrere gewöhnliche Spulen dieser Art unmittelbar vor jener in den Stromkreis einschaltet.[1])

Die Benutzung einer Primärspule mit veränderlicher Selbstinduktion hat schliesslich ausser den genannten Vorzügen auch noch den, dass sie bei allen Unterbrechern eine genaue Anpassung des primären Strombedarfs an die Leistung des Induktors und so auch in dieser Beziehung einen möglichst ökonomischen Betrieb ermöglicht. Beim Wehneltunterbrecher speziell hat man zu diesem Zwecke, je grösser die Selbstinduktion der Primärspule ist, um so kleiner auch die Länge des Anodenstiftes des Unterbrechers zu machen, was dann eben mit einer entsprechenden Verminderung des Strombedarfes verbunden ist. Diese Stiftlänge wird deshalb bei Anwendung einer solchen Primärspule von veränderlicher Selbstinduktion für jede Abstufung dieser Grösse eine ganz bestimmte und zwar natürlich jedesmal eine andere werden, so dass es daher zu empfehlen ist, den Unterbrecher U gleich mit zwei oder drei, für die hauptsächlich benutzten Schaltungen der Spule passenden Stiften zu versehen. Dieselben kann man sogar, wenn man sich eine entsprechende Zahl von Leitungen vom Operationszimmer zum Unterbrecher hin legen lässt, direkt von ersterer Stelle aus durch einen passenden Umschalter miteinander vertauschen, der dann natürlich gleichfalls auf dem oben beschriebenen fahrbaren Reguliertisch an Stelle der dort erwähnten Ansteckdose des Unterbrechers angebracht sein muss.

Über den Unterbrecher selbst will ich nur noch erwähnen, dass man der Säure desselben das bestmögliche Leitungsvermögen zu geben, d. h. also ungefähr 23 Volumteile Säure auf 100 Teile Wasser zu nehmen hat. Es ist dies deswegen notwendig, weil es uns ja im Röntgenbetriebe, wie wir oben gesehen haben, stets darauf ankommt, mit möglichst niedriger Spannung zu arbeiten, und wir daher auch möglichst jeden unnötigen Widerstand aus unserem Arbeitsstromkreise entfernen müssen.

Bei unseren bisherigen Darlegungen hatten wir hauptsächlich diejenigen Betriebe im Auge, welche in der glücklichen Lage sind, direkten Anschluss an eine Gleichstromcentrale mit einer Spannung von etwa 65—110 Volt zu haben. Was nun die übrigen Betriebe anbetrifft, so können auch schon diejenigen, welche im Besitze einer Akkumulatorenbatterie von mindestens 20 Elementen sind, vorausgesetzt, dass die letzteren auf Stromstärken bis zu 15 Ampère eingerichtet sind, die grossen Annehmlichkeiten des Wehneltunterbrechers ausnutzen, wenn ihnen dabei freilich auch noch seine grosse Leistungsfähigkeit und damit z. B. die Möglichkeit, momentane Durchleuchtungen des menschlichen Thorax vorzunehmen, zum grossen Teil verloren geht, eine Forderung, die jedenfalls eine ganz erhebliche Vermehrung der Zahl der Zellen bedingt.

Andererseits würden wieder die Besitzer solcher Anlagen, welche direkten Anschluss an eine Gleichstromcentrale von höherer Betriebsspannung, z. B. einer solchen von 220 Volt,

[1]) Der einzige Nachteil, der den sämtlichen, nach den oben angegebenen Grundsätzen konstruierten Primärspulen anhaftet, besteht darin, dass man damit natürlich bei Anwendung des Wehneltunterbrechers nicht mehr in der Lage ist, sich darüber zu vergewissern, ob der Induktor überhaupt noch seine volle Funkenlänge giebt; dem gegenüber steht aber der Vorteil, dass man dabei auch niemals Gefahr läuft, den Induktor zu durchschlagen. Will man sich die erstere Möglichkeit verschaffen, so muss man sich zu diesem Zwecke entweder eine besondere Primärspule oder einen passenden Kondensator anschaffen, um nämlich im letzteren Falle mit einem, nötigenfalls improvisierten Quecksilberunterbrecher die Probe vorzunehmen, da der letztere nämlich, wie wir später sehen werden, mit jeder beliebigen Primärspule die volle Funkenlänge des Induktors liefern muss. Für diejenigen Betriebe dagegen, wo der Induktor in Verbindung mit dem Wehneltunterbrecher nicht bloss für Röntgenzwecke verwendet werden soll, und wo es dann auch auf die Erreichung der grössten Funkenlänge ankommt, wie z. B. für Tesla-Versuche, für Telegraphie ohne Draht u. s. w., wird man besser die in der Tabelle II angegebenen Einheiten der Windungszahlen entsprechend verkleinern und dieselben dann für die angegebenen Instrumente der Reihe nach auf ungefähr 140, 150, 160, 170 und 180 festsetzen.

haben — ein Fall, der besonders in kleinen Ortschaften häufig ist —, wenn sie den Wehneltunterbrecher direkt an die Centralenspannung anlegen wollten, mit sehr grossen Unannehmlichkeiten zu kämpfen haben, die sich, wie aus dem Obigen leicht zu entnehmen ist, besonders in einer starken Erschwerung der Regulierbarkeit des Betriebes, sowie auch in einer sehr schnellen Abnutzung der Röhren zeigen würden. Diese Nachteile, von denen der letztere übrigens auch bei jedem anderen Unterbrecher auftreten würde, lassen sich ebenfalls sehr einfach durch eine Herabsetzung der Spannung in der Weise, wie sie in Fig. 1 angegeben wurde, vermeiden, wobei aber natürlich in diesem Falle die dazu nötigen Widerstände entsprechend grösser zu nehmen sind.

Die Besitzer solcher Laboratorien endlich, welche Anschluss an eine Wechselstromcentrale haben, dürften, da ein direkter Anschluss des Wehneltunterbrechers an das Leitungsnetz mit wesentlichen Nachtheilen verknüpft ist, am besten thun, sich einen sogenannten „Umformer" anzuschaffen, d. h. eine Maschine, welche den Wechselstrom der Centrale zunächst in Gleichstrom verwandelt. Auch dieser Umformer muss dann zum mindesten wieder eine Spannung von 40 bis 50 Volt bei einer Stromstärke von 10 bis 15 Ampère liefern, eine Leistung, die allerdings wieder nur für den gewöhnlichen normalen Betrieb mit dem Wehneltunterbrecher genügt, während z. B. zur Herstellung von momentanen Brust- und Beckenaufnahmen eine erheblich grössere Maschine und zwar zum mindesten eine solche von 65 Volt Spannung und 25 bis 30 Ampère Stromstärke notwendig sein würde.

Schliesslich möge noch erwähnt werden, dass die oben beschriebenen Primärspulen mit veränderlicher Selbstinduktion auch für den Betrieb mit dem Quecksilberunterbrecher von einer gewissen Bedeutung sind, da nämlich auch hier, je mehr man die Zahl der Unterbrechungen erhöhen will, eine entsprechende Verminderung der primären Selbstinduktion notwendig wird, wenn dabei nicht die Funkenlänge des Induktors heruntergehen soll. Als Beispiel möge in dieser Beziehung erwähnt werden, dass unser 60 cm-Induktor in Verbindung mit der vierfachen Selbstinduktion unserer in Tabelle II niedergelegten Einheit — selbst bei Anwendung von 110 Volt Spannung und nach Ausschaltung sämtlichen Widerstandes — die volle Funkenlänge des Apparates nur dann lieferte, wenn die Zahl der Unterbrechungen unter 20 in der Sekunde gehalten wurde. Steigerte man dieselbe indessen mit Hilfe eines Turbinenunterbrechers der Allgemeinen Elektrizitäts-Gesellschaft in Berlin auf etwa 70—80 in der Sekunde, so musste zur jedesmaligen Erreichung der vollen Funkenlänge schon die geringste Selbstinduktion der oben beschriebenen Spule genommen werden, und sollte endlich bei Anwendung von 110 Volt Spannung der Induktor seine maximale Funkenlänge sogar 120 Mal in der Sekunde liefern, so war dies nur dadurch möglich, dass man eine Primärspule anwandte, die bei gleicher Grösse des Eisenkernes nur noch etwa 170 Windungen hatte. Es musste nämlich zu diesem Zwecke, beiläufig gesagt, dieselbe Spule angewendet werden, mit welcher der Apparat auch bei Anwendung des Wehneltunterbrechers seine volle Funkenlänge gab, und thatsächlich kam auch in diesem Falle die Leistung des genannten Quecksilberunterbrechers derjenigen des Wehnelt schon ziemlich nahe, wenn freilich auch bei letzterem die Funken doch noch etwas zahlreicher und vor allen Dingen auch erheblich kräftiger waren, als bei ersterem.

Diese Verwendung des Quecksilberunterbrechers in Verbindung mit verschiedenen Stufen einer Primärspule von veränderlicher Selbstinduktion erfordert nun aber, wenn man dabei in allen Fällen die volle Funkenlänge des Apparates erhalten will, noch die Beobachtung einer sehr wesentlichen Bedingung, der nämlich, dass man in demselben Masse, wie man die Selbstinduktion der primären Spule verkleinert, die Grösse des dem Unterbrecher beigegebenen Kondensators erhöht. Es muss mithin zu diesem Zwecke der Kondensator des Induktors mit ebensoviel Abstufungen versehen sein, wie die Spule selbst.

Die Gründe für diese Massregel sind sehr einfach. Um nämlich, trotz der geringeren

Selbstinduktion der primären Spule, dennoch bei jeder Stromunterbrechung die volle Stärke des magnetischen Feldes zu erreichen — denn von dieser hängt natürlich die Induktionswirkung in erster Linie ab —, ist es zunächst notwendig, die primäre Stromstärke entsprechend zu vergrössern, wie ja bereits mehrfach erwähnt wurde. Eine solche Vergrösserung würde nun aber weiter eine entsprechende Verstärkung des primären Öffnungsfunkens herbeiführen, wenn sich nicht eben diesem Übelstande durch die oben erwähnte entsprechende Vergrösserung des dem Unterbrecher beigegebenen Kondensators begegnen liesse.[1])

Ein weiterer Grund für die Notwendigkeit dieser Vergrösserung des primären Kondensators ergiebt sich auch noch aus der Thatsache, dass bei einem jeden mit Kondensator arbeitenden Unterbrecher jedesmal unmittelbar nach der Stromöffnung im primären Stromkreis zwischen Induktor und Kondensator regelmässige elektrische Schwingungen entstehen, die dadurch veranlasst werden, dass die in den Kondensator hineingeströmte Elektrizität nach dem Aufhören des Induktionsstromes wieder in entgegengesetzter Richtung aus dem Kondensator heraus und in die primäre Rolle zurückströmt, hier zu neuer Induktionswirkung Veranlassung giebt, die nach der Entladung des Kondensators eine abermalige Ladung desselben veranlasst u. s. w. Die Schwingungsdauer dieser Wellenbewegung, die übrigens bei unseren grösseren Induktorien zwischen $^1/_{1000}$ und $^1/_{10000}$ Sekunde liegt, hängt, wie schon aus den obigen Bemerkungen einleuchten dürfte, nur von der Grösse der Selbstinduktion der primären Spule, sowie von der Kapazität des primären Kondensators ab, und zwar ist es, wie die Theorie zeigt, das Produkt dieser beiden Grössen, welches hier allein in Frage kommt. Will man daher bei jener Verkleinerung der Selbstinduktion der primären Spule auch diese Schwingungsdauer konstant erhalten — und es ist ja begreiflich, dass dies notwendig ist, wenn die ganze Induktionswirkung des Apparates möglichst dieselbe bleiben soll —, so kann man jene Verkleinerung auch in dieser Beziehung dadurch wieder gut machen, dass man die Kapazität des Kondensators in entsprechendem Masse erhöht.

Dass übrigens diese von der Theorie angezeigten Forderungen auch in jeder Hinsicht durch die Beobachtung bestätigt werden, ergiebt sich aus den bereits oben angeführten Versuchen mit dem Turbinenunterbrecher, wonach sich die Leistungsfähigkeit desselben einfach durch Anwendung einer Primärspule von entsprechend geringerer Selbstinduktion in Verbindung mit einem entsprechend vergrösserten Kondensator ganz ausserordentlich weit steigern lässt. Allerdings zieht die Anwendung der geringeren Selbstinduktion, wie ja schon mehrfach dargelegt wurde, auch eine entsprechende Steigerung der primären Stromstärke nach sich; und man wird daher dieselbe nur dann anwenden, wenn sie eben notwendig ist, d. h. wenn es gilt, ohne Erhöhung der Betriebsspannung eine möglichst grosse Zahl von Funken maximaler Länge aus dem Induktor zu entnehmen.

Für den gewöhnlichen Betrieb dagegen, wo eine so grosse Leistung des Induktors nicht erforderlich ist, wird man auch hier — schon im Interesse des geringeren Verbrauches an Strom und Röhren — besser thun, mit möglichst grosser Selbstinduktion zu arbeiten, so

---

[1]) Genauer ist folgende Begründung. Die Stärke des primären Öffnungsfunkens hängt von der Grösse der primären Öffnungsspannung E_1 ab, für welche in unserem Falle, wie ich in Wiedemanns Annalen Band 62, Seite 300 gezeigt habe, annäherungsweise die Gleichung $E_1 = J_1 \sqrt{\frac{L_1}{C_1}}$ gilt, wo J_1 die Grösse der primären Stromstärke im Augenblick der Unterbrechung, L_1 der Selbstinduktionskoëffizient der primären Rolle und C_1 die Grösse des primären Kondensators bedeutet. Wenn man nun J_1 in demselben Masse vergrössert, wie L_1 verkleinert wurde — und dies ist ja zur Erreichung der gleichen Induktionswirkung notwendig — so würde dabei, wenn man C_1 unverändert liesse, E_1 nicht konstant bleiben, sondern wachsen, da ja L_1 unter dem Quadratwurzelzeichen steht, J_1 aber nicht. Man kann aber E_1 in diesem Falle dadurch konstant erhalten, dass man — wie im Texte angegeben — zugleich auch C_1 in demselben Masse vergrössert wie L_1 verkleinert wird; denn dann geht die gesamte Änderung unter dem Wurzelzeichen umgekehrt quadratisch mit derjenigen von J_1 vor sich und der ganze Ausdruck bleibt also konstant.

dass daher eine Primärspule mit veränderlicher Selbstinduktion, wie wir sie oben speziell für den Wehneltunterbrecher beschrieben haben, auch bei ausschliesslicher Anwendung des Quecksilberunterbrechers als eine nützliche Erweiterung des Instrumentariums angesehen werden muss. Dieselbe erfordert dann aber natürlich, wie soeben nachgewiesen wurde, auch die Anwendung eines „veränderlichen Kondensators" und zwar eines solchen mit zwei oder drei Stufen, je nachdem man eine Primärspule mit zwei oder drei Umschaltungsmöglichkeiten wählt.

Correspondenzen.

Seitens der Redaktion der Fortschritte auf dem Gebiet der Röntgenstrahlen ist eine Auskunftsstelle für alle auf die Anwendung der Röntgenstrahlen sich beziehenden Angelegenheiten eingerichtet worden. Fragen medizinischer, physikalischer oder technischer Art werden beantwortet, und soweit dieselben von allgemeinem Interesse sind, unter dieser Rubrik publiziert. Alle Anfragen sind direkt an die Redaktion Dr. Albers-Schönberg, Esplanade 38, Hamburg, zu richten.

Bemerkung zu der Bd. III Heft 6 erschienenen Arbeit von P. Sudeck, Druckentzündung im Fussgelenke etc.

Ich glaube, es sei vielen gedient, wenn falsche Auslegungen von Röntgenaufnahmen und irrtümliche Behauptungen von Originalarbeitern möglichst berichtigt werden, falls dieselben wenigstens von Bedeutung sind.

Dr. P. Sudeck, Sekundärarzt vom Neuen Allg. Krankenhaus Hamburg-Eppendorf, bringt nun — meiner Meinung nach mit Unrecht — die Behauptung, es sei nur mit stereoskopischer Aufnahme möglich gewesen, sich Klarheit zu verschaffen, ob der Knochensplitter auf die Gelenkpartie sich lagere.

Da am Fuss Aufnahmen in antero posteriorem Sinne — wie Ihre werte Zeitschrift zeigt — sehr gut gelingen und viel Klarheit ergeben, bin ich erstaunt, warum statt einer solchen Aufnahme (zur Ergänzung der seitlichen) die stereoskopische Aufnahme von nur einer Seite vorgezogen wurde.

Da schon mehrfach ganz grobe Irrtümer über Lagerung von Nadeln etc. mit Stereoskopie gemacht worden sind, so liegt es, meiner Ansicht nach, sehr viel daran, dass gerade Gutachten nur genau erprobte Röntgenbilder zu Grunde gelegt werden.

Durch eine Queraufnahme hätte Dr. S. erst nachgewiesen, ob er wirklich stereoskopisch richtig beobachtet hat.

Wenn ich auch nicht zweifle, dass der Fall so lag, wie er ihn expliziert, so halte ich doch dafür, dass seine Meinung, nur Stereoskopie habe Aufklärung bringen können, nicht zutreffend sein dürfte.

Dr. Gustav Baer, Zürich.

Bemerkung zu der Bd. III Heft 5 erschienenen Publikation von A. Wildt. Ein abnormes Sesambein auf der Rückseite des Kniegelenks.

Nachdem bereits das beim Erwachsenen an jedem zwölften Fusse als selbständiger Fusswurzelknochen vorkommende Trigonum, ja sogar die bei jedem Fusse auftretende Epiphyse des Calcaneus als mittelst des Röntgenverfahrens aufgefundene Frakturen beschrieben sind, hat nunmehr A. Wildt mittelst desselben Verfahrens die uralte „Fabella", das Sesambein in der hinteren Wand des Kniegelenks, „entdeckt".

Ich bitte die radiographierenden Kollegen, zu berücksichtigen, dass es ausser den für den Anfänger bestimmten „Lehrbüchern der Anatomie des Menschen" noch eine recht umfangreiche anatomische Fachlitteratur giebt, und dass letztere, und nicht die ersteren, massgebend dafür sind, ob etwas bereits bekannt ist oder ob es erst entdeckt werden muss. — Was nun die „Fabella" anlangt, so wird sie erwähnt in den Lehrbüchern von: Fr. Arnold, Th. Bartholinus, C. Bauhinus, Beaunis et Bouchard, J. Bell, J. G. Bernhold, Bertin, St. Blancard, J. Fr. Blumenbach, Bourgery, Boyer, Casserius, Cheselden, Cloquet, Cowper, Cruveilhier, Debierre, Diemerbrocck, Disdier, Drake, Dursy, Barth. Eustachius, G. Fallopius, Gegenbaur, Gray, A. v. Haller, Hartmann, Heister, Henle, Hildebrandt, Hoffmann, Hollstein, Humphry, Hyrtl, Jamain, C. Krause, W. Krause, Joh. Ad. Kulm, Th. Lauth, Lieutaud, H. Luschka, J. C. A. Mayer, J. Fr. Meckel, J. B. Morgagni, J. Palfin, A. Portal, Quain, Sabatier, Th. Soemmering, Spigelius, L. Testut, W. Theile, G. Thomson, A. Vesalius, J. Vesling, J. B. Winslow; eingehend behandelt in speciellen Aufsätzen von: H. Bass, P. Camper, Gillette, W. Gruber, Macalister, W. Ost, Rambaud et Renault, C. J. Trew und von mir selbst.

Strassburg i. Els., 26. X. 1900. W. Pfitzner.

Es wird jährlich im April und Oktober in Hamburg im Anschluss an die daselbst stattfindenden Fortbildungskurse für praktische Arzte der folgende **praktische Röntgenkurs** von Dr. Walter, Dr. Albers-Schönberg und Dr. R. Hahn unentgeltlich gehalten werden.

I. Teil (im kleinen Hörsaal des physikalischen Staatslaboratoriums). Dr. **Walter**:

Über Röntgenstrahlen und Röntgenapparate, verbunden mit physikalisch-praktischen Übungen. (Neben theoretischen Auseinandersetzungen werden die Konstruktion und die Handhabung der in der Röntgentechnik erforderlichen Apparate, Röhren u. s. w., sowie die sonstigen Neuerungen auf diesem Gebiete besprochen und vorgeführt werden.)

II. Teil (im Röntgeninstitut, Esplanade 38). Dr. **Albers-Schönberg**:

Vorführung der Untersuchungsmethoden mittelst Schirm und Röntgographie, verbunden mit medizinisch-diagnostischen Übungen.

III. Teil (daselbst). Dr. **R. Hahn**:

Die Anwendung der Röntgenstrahlen in der Therapie speciell in der Behandlung der Hautkrankheiten.

Vorherige Anmeldungen erwünscht. Nähere Auskunft erteilt die Redaktion der Fortschritte auf dem Gebiete der Röntgenstrahlen.

Bücherbesprechung.

Atlas der normalen und pathologischen Anatomie in typischen Röntgenbildern. Heft 4, Cart. Preis Mk. 10.— **Die topographische Anatomie der oberen Extremitäten.** Lucas Gräfe & Sillem, Hamburg 1900.

I. Die Ellenbogengelenke von Dr. R. Jedlička.

Die vorliegende Arbeit ist zu Demonstrationen für den Studierenden sowohl, wie vornehmlich für den praktischen Arzt eine wertvolle und dankenswerte Bereicherung anatomischer Darstellungen. Indem sie besonders darauf hinweist, wie vorsichtig man bei der Herstellung skiagraphischer Projektionen der Gelenke zu verfahren hat und wie man weiterhin vorsichtig sein muss in der Deutung skiagraphischer Bilder der Gelenkregionen, werden die Abbildungen — unterstützt durch die Schemata — eine rasche Orientierung, besonders beim Vergleich mit pathologischen Zuständen, leicht ermöglichen; das genauere Studium des Werkes ist jedem, der sich mit der Herstellung von Röntgenaufnahmen beschäftigt, aufs angelegentlichste zu empfehlen. Das Referat gestattet nicht, alle Einzelheiten der vorliegenden Arbeit zu besprechen; des Näheren möchte ich an dieser Stelle lediglich auf den Abschnitt eingehen, der von der topographischen Anatomie der kindlichen Ellenbogengelenke handelt. Die praktische Bedeutung dieses Teiles der Arbeit von J. wird dem praktischen Arzte, dem Chirurgen und Orthopäden besonders ins Auge fallen, weil, abgesehen von der Schwierigkeit und Schmerzhaftigkeit manueller Untersuchungen, bei pathologischen Prozessen, die direkte Durchleuchtung gerade kindlicher und jugendlicher Individuen oft nicht imstande ist, eine genaue Diagnose zu ermöglichen. Hier bringt das photographische Verfahren die volle Klarheit, vorausgesetzt, dass eine genaue Kenntnis der Wachstumsvorgänge, der Entwickelung und Ausbildung der Knochenkerne und des Skelettes bekannt sind. Zur Erkenntnis speziell dieser für die Praxis eminent wichtigen Befunde beigetragen zu haben, scheint mir ein hervorragendes Verdienst der vorliegenden Arbeit zu sein; das kindliche Skelett kann für grobanatomische Vergleiche leider nicht in demselben Masse wie das der Erwachsenen bei Difformitäten zum Vergleiche herangezogen werden.

II. Die topographische Anatomie der Hand- und Schultergelenke von Dr. G. Kratzenstein und Dr. W. Scheffer.

Während ein Teil der skiagraphischen Abbildungen (No. 1—7) der vorigen Arbeit von Präparaten (Spiritus-Präparaten mit Erhaltung der Gelenkknorpel und des Bandapparates) angefertigt sind, wurden die Abbildungen dieses Teiles des Atlas durchweg vom Lebenden gewonnen. Sie sind musterhafte Leistungen und dasselbe Lob muss der Reproduktion und Ausstattung gezollt werden. Besonders lobenswert sind die Einzeichnungen der Namen der Knochen am Rande — resp. die Erklärung der Zahlenzeichen auf der nebenstehenden Seite, was zur raschen Orientierung namentlich beiträgt.

Das zu Anfang des obigen Referates Gesagte gilt auch für den zweiten Teil. Wir sind mit der zunehmenden Ausbildung des Röntgenverfahrens in ein neues Stadium der Erkenntnis normaler und pathologischer Verhältnisse und zwar besonders bezüglich der Topographie eingetreten; es lehrt uns heute ein Bild die Anatomie einer Gegend, die sonst mühevoll auf einer Reihe von Durchschnittspräparaten dargestellt werden musste.

Unger (Leipzig).

Journallitteratur folgt wegen Raummangels in Heft 2.

Druck von Hesse & Becker, Leipzig.

Nachweis der „Kocher'schen Verbiegung" des Schenkelhalses bei der Coxa vara durch Röntgen-Strahlen

von

Oberarzt Dr. C. **Lauenstein**, Hamburg.

Mit vier Skizzen.

Die klinische Diagnose der Coxa vara im allgemeinen macht dem Arzte, der sich mit der Frage dieser Erkrankung beschäftigt hat, keine besonderen Schwierigkeiten. Der Hochstand des grossen Trochanters, die typischen Bewegungsbeschränkungen des Hüftgelenks nach der Peripherie zu, bei Erhaltung der „centralen" Bewegungen und bei völliger Abwesenheit von Kontrakturzuständen, geben dem Leiden im Gegensatz zu den entzündlichen Hüftgelenkaffektionen ein so charakteristisches Gepräge, dass es kaum möglich wäre, es zu übersehen. Sollte trotzdem eine Zweifel entstehen, so wird eine Durchleuchtung des Patienten mit Röntgenstrahlen von vorn ohne weiteres die Verkleinerung des Schenkelhalswinkels nachweisen.

Anders liegt die Sache, wenn es sich um die specielleren Verhältnisse der Difformität des oberen Femurendes handelt, insbesondere um die Verbiegung des Schenkelhalses in sich nach hinten, um diese zuerst von Kocher als charakteristisch für das ganze Krankheitsbild hingestellte Veränderung, über deren Entstehung sich erst ganz neuerdings mit der Arbeit von Manz (Die Ursachen der statischen Schenkelhalsverbiegung)[1]) ein klärendes Licht zu verbreiten scheint.

Diese Verbiegung des Schenkelhalses im Sinne Kochers, mit der Konkavität nach hinten, die mir selbst sowohl mit Coxa vara wie auch mit Coxa valga vergesellschaftet vorgekommen ist, und die Kocher als eine Art von Berufserkrankung aller derjenigen Arbeiter anzusehen geneigt war, die wie die „Käser" genötigt sind, lange mit auswärts rotierten Beinen und hinten übergebeugtem Oberkörper zu stehen, während Manz ihre Genese durch den Hinweis auf die Belastung des gebeugten, schräg gestellten Femur bei allen arbeitenden Klassen und besonders den landwirtschaftlichen Arbeitern zu erklären sucht, war bisher durch Röntgenstrahlen direkt nicht sichtbar zu machen. Es ist mir dies jedoch gelungen an einem jungen Manne, den ich diesen Sommer beobachtete und bei dem die Diagnose „Coxa vara" sich schon ohne Röntgenstrahlen mit grosser Wahrscheinlichkeit stellen liess.

Der 19jährige junge Mann, seit etwa zwei Jahren Seemann von Beruf, hatte seit $1^1/_2$ Jahren zunehmende Beschwerden bei längerem Gehen und Stehen. Er verlegte diese Beschwerden hauptsächlich an die Innenseite beider Oberschenkel, handbreit über den Knieen beginnend und sich bis in die Leistengegenden hinauf erstreckend. Auch im Gesäss verspürte er die Schmerzen, die sich langsam verschlimmerten. Im letzten Winter waren die Schmerzen am schlimmsten. Er ging zu einem Arzte, der das Leiden für „trockenen Knochenfrass" erklärte und Einpinselung von Jodtinktur sowie Massage verordnete. Darauf trat ein vorübergehender Nachlass ein. Doch im Mai 1900 stellten sich während einer Fahrt nach Norwegen, auf der er viel gehen und stehen musste, die Beschwerden wieder mit erneuter Heftigkeit ein. Seit er zurück war und sich mehr ruhen konnte, hatten die Beschwerden wieder mehr nachgelassen. Bemerkt sei noch, dass dem Patienten zu der Zeit des Beginnes seiner Hüftbeschwerden seine sämtlichen Kopfhaare anfingen auszugehen, so dass er nur einen schmalen Kranz dünner Haare an den

[1]) Beiträge zur klinischen Chirurgie. Bd. XXVIII. Heft 1.

Schläfen und im Nacken behielt. Über etwaige Erblichkeitsverhältnisse liess sich nichts anderes in Erfahrung bringen, als dass die Eltern in dem ganzen gesund wären, dass nur der Vater an Herzklopfen litte, und dass zweien seiner Brüder im Alter von 18—20 Jahren gleichfalls das Haar in ganz derselben Weise, wie ihm, ausgegangen wäre. Rhachitis sollte weder bei ihm noch bei seinen Geschwistern beobachtet worden sein.

Der kleine, eher schmächtig gebaute junge Mann mit hohem, auffällig kurzem Schädel hatte einen wackelnden „lendenlahmen" Gang. Schon nach einem Wege von fünf Minuten traten erhebliche Schmerzen in den Hüftgegenden auf. Das Stehen war ihm nur kurze Zeit möglich, er wechselte oft die Füsse und fing bald an umherzugehen. Muskulatur mässig entwickelt. Keine Zeichen überstandener Rhachitis (weder Rosenkranz noch Extremitäten-Verkrümmungen). Der ganze Kopf zeigte mit Ausnahme schmaler Zonen am Nacken und über den Ohren, wo dünne blonde Haare sichtbar waren, nur Lanugo-Bildung. An den Beinen war beim ruhigen Stehen eine auffällige Stellung, insbesondere eine stärkere Auswärtsrotation nicht zu bemerken. Der grosse Trochanter stand rechts 4, links $4^1/_2$ cm über der Nélatonschen Linie. Beide Trochanteren ragten schon für das Auge deutlich seitlich hervor. Beugung im Hüftgelenk beiderseits nur um 80 Grad möglich, Abduktion rechts um 12 Grad, links um 21 Grad möglich, Rotation rechts nach innen um 28 Grad, nach aussen um 42, links nach innen um 25, nach aussen um 38 Grad von der Parallelstellung der Füsse aus. Was die Adduktion anlangt, so ist diese auch beiderseits gehemmt, besonders rechts. Patient kann z. B. aktiv die Oberschenkel nicht kreuzweise übereinanderlegen. Nachdem er sie passiv übereinandergelegt hat, kann er eine kurze Weile so sitzen, doch treten sehr rasch Beschwerden ein, so dass er die Stellung aufgeben muss. Spreizen der Beine bei aufrechtem Stehen nur so weit möglich, dass die Condyli interni femoris 34 cm Abstand haben. Bei einer Beugung um etwa 80 Grad gelingt die Abduktion so weit, dass die inneren Oberschenkel-Knorren 50 cm voneinander entfernt sind. Die Glutaealmuskulatur ist beiderseits etwas schlaff. Die Thomassche Probe gelingt auf beiden Seiten. Auf einem Bein steht Patient sowohl rechts wie links nur unsicher, bei geschlossenen Augen ist er dazu überhaupt nicht imstande.

Die Durchleuchtung mit Röntgenstrahlen, die Herr Dr. Hahn im Institute des Herrn Dr. Albers-Schönberg Anfang August d. J. vorzunehmen die Güte hatte, bestätigte nun ohne weiteres unsere Diagnose der beiderseitigen Coxa vara.

Hals und Kopf boten beiderseits auffällige Veränderungen. Sie waren in keiner Weise mehr voneinander abgegrenzt, sondern stellten einen vom grossen Trochanter ab nach innen und unten gerichteten ovalen Wulst dar, dessen mediale Spitze bis unmittelbar an den kleinen Trochanter heranreichte.

Diese Verschmelzung von Kopf und Hals, wie sie auf der beigegebenen Skizze (No. 1) angedeutet ist, machte es uns nun wahrscheinlich, dass hier gleichzeitig die Kochersche Difformität des Halses bestehen möchte, d. h. die Verbiegung des Schenkelhalses mit der Konvexität nach vorn und der Konkavität nach hinten. Daher beschäftigte ich mich mit der Frage, ob es nicht möglich wäre, diese Halsdifformität ebenfalls auf die Platte zu projizieren.

Dabei musste es sich darum handeln, den Schenkelhals von unten zu beleuchten. Um aber von dieser Beleuchtung ein Bild auf die Platte zu werfen, mussten wir die Hüftgelenke in Beugestellung bringen. Eine Bestrahlung der Schenkelhälse in der Richtung der durch die Femurschaftachsen gelegten Ebene an dem mit dem Kreuz auf die Platte gelagerten Patienten musste die Umrisse der Schenkelhälse liefern. Da die Abduktionsfähigkeit unseres Patienten beschränkt war, aber nach Prüfung an normalen Oberschenkeln eine mittlere Abduktionsstellung am geeignetsten erschien, so machte Herr Dr. Hahn, der bereitwillig auf unsere Intentionen einging, bei einer Beugung, und bei Abduktion, wie sie den äussersten Grenzen der Bewegungsmöglichkeit entsprach, eine Aufnahme, deren Skizzen hier beigefügt sind (No. 2).

Wegen der bestehenden Verkürzung des Schenkelhalses, wie sie hier gleichfalls beiderseits in charakteristischer Weise hervortritt, und wegen der auffälligen pilzförmigen Umgestaltung

des Kopfes ist die Kochersche Difformität des Schenkelhalses weniger durch eine Verbiegung des ganzen Schenkelhalses als vielmehr durch die scharfe Krümmung des hinteren Umrisses des Schenkelhalses ausgeprägt. Bei der Art, wie der Hals in den Kopf übergeht, ist offenbar die pilzförmige Umgestaltung des Kopfes, namentlich in seinem hinteren Umfange, dem Wesen nach gleichbedeutend mit der Kocherschen Schenkelhalsverbiegung, und aus diesem Gesichtspunkte wird man hier das Fehlen der vorderen Konvexität, die ja eigentlich der hinteren Konkavität entsprechen müsste, erklären müssen.

Dass in der That das Röntgenlicht von unten gegen die Schenkelhälse gefallen ist,

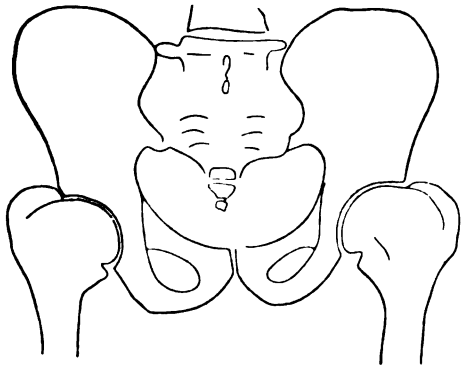

No. 1.
Coxa vara von vorn.

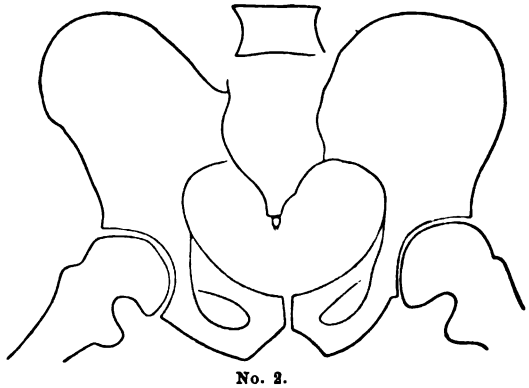

No. 2.
Coxa vara von unten.



No. 3.
Normales Femur von vorn.

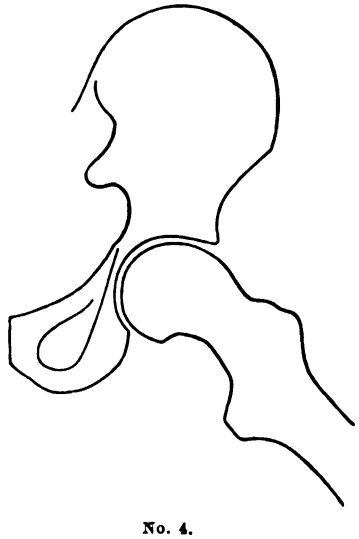

No. 4.
Normales Femur von unten.

geht wohl mit Sicherheit daraus hervor, dass das Projektionsbild der beiden Oberschenkel sich so darstellt, dass Schenkelschaft und Hals annähernd in einer Achse liegen.

Eine richtige Würdigung der in diesem Falle so charakteristischen pathologischen Formverhältnisse gewinnt man aber erst, wenn man das in derselben Körperhaltung aufgenommene Röntgenbild des normalen Femur zur Vergleichung heranzieht (siehe Skizze No. 3). Erst so fallen die Verkürzung des Halses, die Pilzform des Kopfes und namentlich die Kleinheit des Radius der Krümmung des Umrisses der hinteren Begrenzung des Schenkelhalses recht in die Augen.

Der Schenkelhals ist in unserem Falle so verbreitert, dass der an der Vorderfläche gelegene Trochanter minor sich kaum als Vorsprung abhebt, während von dem Trochanter

major, der sich nur an dem hinteren Umfange bemerklich macht, an der Vorderfläche des Halses wegen seiner Dicke keine Spur wahrzunehmen ist.

Zur Frage der Ätiologie der Coxa vara sei bemerkt, dass die Arbeiten des Seemannsberufes sich im allgemeinen nicht von den Arbeiten der Landleute unterscheiden. Es handelt sich auch hier um Arbeiten im Stehen und in gebückter Haltung, um Heben von Lasten, Schiebe- und Zugbewegungen in horizontaler wie vertikaler Richtung, alles Bewegungen, die wohl geeignet sind, sich als Ursachen der statischen Schenkelhalsverbiegung in der Richtung von oben nach unten wie von vorn nach hinten, im Manzschen Sinne, geltend zu machen.

Ob in diesem speciellen Falle für die Verdickung und Verkürzung der Schenkelhälse sowie für die steile Konkavität ihrer Hinterfläche noch ein besonderes im Seemannsleben beruhendes Moment fördernd beigetragen hat, vermag ich nicht sicher zu sagen. Die Koje (Schlafstätte) der Seeleute ist nämlich so schmal, dass die meisten Seeleute in derselben immer auf der Seite liegen. Ich könnte mir nun wohl denken, dass wenn erst eine Verkleinerung des Schenkelhalswinkels durch Belastung von oben her bis zum rechten Winkel eingetreten ist, und vielleicht auch schon eine geringe Kochersche Verbiegung des Schenkelhalses in sich, durch das Liegen auf der Seite, d. h. auf dem grossen Trochanter, diese Verbiegung noch gesteigert werden könnte.

Nach dem Ergebnisse der Röntgendurchleuchtung in diesem Falle möchte ich den Fachgenossen empfehlen, in geeigneten Fällen ebenfalls den Schenkelhals in mässiger Beuge- und Spreizstellung „von unten“ zu durchleuchten und so das Vorhandensein oder die Abwesenheit der Kocherschen Verbiegung festzustellen. Ob sich aus dieser Erkenntnis etwa noch praktische Anhaltspunkte für die operative Behandlung im Einzelfalle ergeben werden, wird die weitere Entwicklung der Frage der Coxa vara und ihrer Therapie wohl später ergeben.

Aus der orthopädischen Klinik von Dr. Peter Bade, Hannover.

Die Knochenstruktur des coxalen Femurendes bei Arthritis deformans, nebst Bemerkungen zu der Wolffschen Krahntheorie des Oberschenkels.[1])

Von

Dr. **Peter Bade**, Hannover.

(Hierzu Tafel VI.)

M. H.! Als Julius Wolff seine Studien machte, welche zur Aufstellung seines Transformationsgesetzes führten, hatte er mit mehr Schwierigkeiten zu kämpfen, als wir es heute haben, wenn wir uns ein genaues Bild von der Architektur des Knochens machen wollen. Während Wolff jeden einzelnen Knochen mit der Elfenbeinfourniersäge in Längs- und Querschnitte zerlegen und die erhaltenen feinen Knochenblättchen photographisch reproduzieren musste, haben wir dies dank dem Röntgenverfahren nicht mehr nötig. Allerdings, wenn wir in die feinsten Details der Struktur eindringen wollten, müssten wir ebenfalls dieselben Blättchen herstellen und Röntgogramme von ihnen machen. Wir würden dann bei guten Aufnahmen selbst Details im Innern der soliden Blättchen erkennen, die die einfache Photographie nicht erkennen liesse. Diese Art des Studiums der Knochenstruktur ist natürlich die genaueste. Handelt es sich jedoch darum, nur den Verlauf der massgebenden Knochenbälkchen, oder mathematisch ausgedrückt, der Zug- und Druckkurven, festzustellen, so genügt ein Röntgogramm des einfachen, präparierten, von Muskeln und Weichteilen entblössten Knochens, wie es Gocht zuerst in den „Fortschritten auf dem Gebiete der Röntgenstrahlen“, Bd. I, gelehrt hat. Die letzte Methode hat den Vorzug, dass man die schönen Knochenpräparate nicht zu zerstören braucht. Hauptsächlich aus diesem Grunde habe ich sie beim Studium der arthritischen Knochen angewandt.

*) Nach einem auf der 72. Versammlung deutscher Naturforscher und Arzte in Aachen gehaltenen Vortrage.

Das Material entstammt zum grössten Teil aus dem pathologischen Institut des Herrn Prof. Köster in Bonn. Zwei Präparate sind in der Sammlung der Bonner chirurgischen Klinik des Herrn Prof. Schede, eins in der Sammlung der Hoffaschen Klinik in Würzburg enthalten. Für die Benutzung der Präparate bin ich den genannten Herren zu grossem Dank verpflichtet. —

Bevor ich zur Beschreibung der gewonnenen Röntgogramme übergehe, will ich zunächst die Präparate makroskopisch kurz beschreiben.

Die Formen, die das coxale Femurende bei Arthritis def. zeigt, sind sehr mannigfaltig. Es lassen sich jedoch die verschiedenen Formen in zwei grosse Gruppen unterbringen.

1. Die normale Form des Femur ist im grossen ganzen gewahrt geblieben.
2. Die normale Form des Femur ist fast ganz verschwunden.

Die erste Gruppe zeigt uns hypertrophische und atrophische Formen, d. h. entweder ist das Femurende in allen seinen Teilen: Kopf, Hals, Trochanter und Schaft hypertrophisch, oder in allen seinen Teilen atrophisch. Innerhalb dieser Gruppen treten natürlich an den einzelnen Teilen Veränderungen auf, die schon einen Übergang in die zweite Hauptgruppe andeuten. So sehen wir z. B. an einem Präparat, dass der untere Abschnitt des Kopfes atrophisch geworden ist. Die normale Wölbung des Kopfes ist verschwunden, und an Stelle desselben ist eine fast rechteckige Form getreten. Andrerseits ist bei demselben Präparat der Hals nicht atrophisch, sondern hypertrophisch, kurz und gedrungen zu nennen. Noch stärker ist diese Ungleichmässigkeit der Veränderung bei einem andern Präparat, wo der Kopf ganz unförmig dick, mit kurzen, wulstigen Auswüchsen versehen ist, und der Hals atrophisch, der Trochanter fast ganz verschwunden ist. Diese Formen der Arthritis def. jedoch sind immer noch ein ziemlich ähnliches Abbild der normalen. Einen entschieden deformen Eindruck machen jedoch die Formen der zweiten Gruppe. Charakteristisch für alle ist, dass Kopf und Hals fast ganz geschwunden sind, dagegen der Trochanter major bedeutend vergrössert ist. Auch hier haben wir wieder Formen, die eine Hypertrophie und solche, die eine Atrophie zeigen. Bei beiden kann man das Resorbiertwerden des Kopfes, das Schwinden des Halses von Stufe zu Stufe verfolgen. Bald wird der Kopf an seinen Seitenflächen arrodiert, so dass nur in der Mitte eine scharfe Knochenspange hervorragt, die der Wölbung des normalen Kopfes entspricht, bald wird der Kopf von der Mitte nach den Rändern hin resorbiert, so dass die Ränder noch breit und wulstig erscheinen, während die Mitte des Kopfes flach oder schon ausgehöhlt ist. In anderen Fällen ist der Schwund des Halses derjenige Umstand, der der neuen Form ihr Gepräge giebt: der Hals fehlt und der Kopf sitzt als kleiner Zapfen zwischen Trochanter major und minor; wie bei einer intrakapsulären Schenkelhalsfraktur.

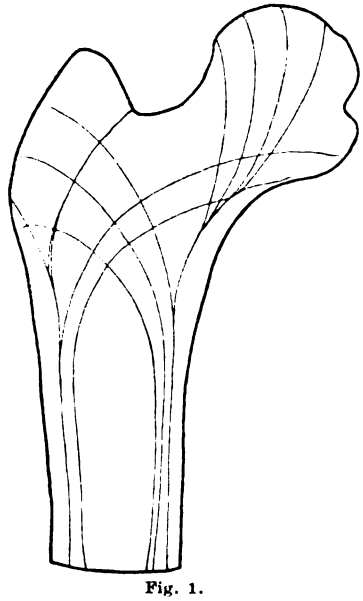

Fig. 1.

Betrachten wir nun zunächst die Struktur der ersten Gruppe, wie sie uns die Röntgogramme zeigen.

Ich werde zuerst den Faserverlauf an der Trochanterenseite, dann den an der Adduktorenseite beschreiben. Unterhalb des Trochanter major, dort wo die Knickung des Halses beginnt, sieht man, dass aus der schwarzen Masse der kompakten Substanz zentralwärts mehr und mehr helle Lücken herhorgehen. Während unterhalb dieser Stelle die Compacta von dem Markhöhlenschatten sich ziemlich scharf abgrenzte, ist dies direkt unterhalb dem Trochanter major nicht der Fall. Vorher sah man nahe der Compacta und im Bereich der Markhöhle Bälkchenzüge unregelmässiger Art, die zum Teil von der Compacta der vordern und hintern Substanz des Knochens, zum Teil aber auch von den die Markhöhle etwas ausfüllenden spongiösen Bälkchen herrühren.

Unterhalb des Trochanteransatzes jedoch entstehen grössere Bälkchenzüge, deren Richtung

eine bestimmte Tendenz hat (Fig. 1).[1]) Ein System von Bälkchen strahlt in den Hals aus, mit der Konvexität nach dem Trochanter zu. Ein anderes System verliert sich, unter einem spitzen Winkel, das vorige Bälkchensystem verlassend, im Trochanter. Das letzte Bälkchensystem ist ebenfalls leicht nach aussen konvex, nach der Halsseite zu konkav. An der Spitze des Trochanter major ist der Bälkchenschatten am dichtesten, so dass man dort die einzelnen Bälkchen nicht mehr sondern kann. An der Knickungslinie, die vom Trochanter zum Hals führt, ist ein leicht S-förmig gekrümmter Knochenschatten, der an Intensität dem der Compacta des Schaftes gleichkommt, nur nicht so breit ist; dieser Schatten ist die Projektion der medialen Kanten des Trochanter und des dazwischen liegenden Teiles vom Körper des Trochanter.

Das Grübchen, welches zwischen Trochanter und Hals liegt, markiert sich durch einen ganz hellen Schatten, in dessen Mitte man überhaupt keine Bälkchen erkennt, an dessen Rändern jedoch kleine Züge erkennbar sind, die zum Hals hinüberstreben und zwar konkav nach oben, konvex nach dem Schaft zu.

Der Hals zeigt an der Trochanterenseite die konvex nach oben verlaufenden Bälkchen des eben genannten Systems; diese sind an der Peripherie am deutlichsten, mehr nach der Mitte zu werden sie undeutlicher, dadurch dass Faserzüge von der Adduktorenseite aus die Bälkchen der Trochanterenseite schneiden. Die Fasern der Trochanterenseite verlieren sich im Kopf, und zwar strahlt ein Teil nach der Adduktorenseite des Kopfes aus, gleichsam die Basis des Kopfes bildend. Ein anderer Teil verliert sich im Kopf. Den genauen Verlauf dieser letzteren Bälkchenzüge kann man nicht erkennen, weil das Gewirr aller in den Kopf hineinstrahlenden Bälkchen ein zu grosses ist. Um dies zu entwirren, müsste man doch Knochenschliffe machen. In der Mitte des Kopfes sind jedenfalls die Knochenplättchenschatten am dichtesten, nach der Peripherie zu werden sie immer feiner und heller, bis sie schliesslich an der äussersten Peripherie ganz verschwinden.

Der Bälkchenverlauf an der Adduktorenseite ist entsprechend, das heisst: was an der Trochanterseite konkav gestellt ist, ist hier konvex gerichtet.

So haben wir denselben starken Schatten der kompakten Substanz unterhalb des Halsansatzes, die Auflösung der Compacta in einzelne Bälkchensysteme, die nach der Trochanterenseite und nach dem Kopf hineinstreben.

Die Bälkchen innerhalb des Trochanter minor lassen ihre Schatten zum Teil mit den Schatten der Compacta des Schaftes, zum Teil mit denen der Markhöhle zusammenfallen, so dass an dieser Stelle das Gewirr der Bälkchenschatten ein noch komplizierteres ist, als an der entsprechenden Stelle der Trochanterenseite. Oberhalb des Trochanter minor ist aber der Ausgangspunkt der beiden Hauptfasersysteme. Das untere strebt im Bogen konkav nach unten, den Bälkchen der Trochanterseite zu, sie in einem gewissen Winkel schneidend, der natürlich nicht annähernd bestimmbar ist, der aber jedenfalls grösser sein muss, als der Winkel, den die Fasern der zweiten Gruppe höher hinauf mit denselben Bälkchen der andern Seite bilden.

Unterhalb des Kopfes, ziemlich nahe dem Übergang vom Hals in den Kopf, ist eine kleine, etwa bohnengrosse Knochenexkrescenz, die jedoch keine Strukturverhältnisse erkennen lässt.

Endlich zieht innerhalb des Kopfes, ohne Zusammenhang mit den genannten Fasern, vielmehr sie alle von der Trochanter- nach der Adduktorseite kreuzend, ein scharf markierter Bälkchenstrang, der wahrscheinlich als die Summe der Projektionen sämtlicher an der Peripherie des ganzen Kopfes sich versammelnden Endbälkchen anzusehen ist. Es zeigt unser Bild also im wesentlichen alle Fasern, die Wolff beschreibt. Die Richtung aller ist deutlich erkennbar, nur kann man nicht mit Sicherheit sagen, unter welchen Winkeln sie sich schneiden und in welchem Winkel sie die Peripherie treffen.

Das, was von der Norm abweicht, ist erstens die kleine stalaktitenähnliche Wucherung an der Adduktorenseite, zweitens das letztgenannte Bälkchensystem im Kopfe.

Bei den atrophischen Formen dieser Gruppe sieht man annähernd dieselbe Bälkchen-

[1]) Die Textfiguren sind nach den Original-Röntgogrammen gezeichnet und auf die Hälfte verkleinert. Die Röntgogramme sind mit 30 cm Fokalabstand aufgenommen worden.

anordnung, diese sind nur auf kleinerem Raum zusammengedrängt (Fig. 2). Es fällt jedoch auf, dass einmal die Schattierung, welche für die Projektion der peripherischen Kopfbälkchen gehalten wurde, hier keine gerade Linie bildet, sondern eine unregelmässig gezackte, die nach dem Hals zu konkav geöffnet ist; eine zweite ebenso unregelmässig gezackte, konvex nach dem Hals zu geöffnete beginnt in den Endpunkten der erstgenannten. Beide zusammen bilden eine Ellipse. Hieraus ersieht man deutlich, dass es sich um die Projektion des unregelmässig gestalteten Kopfes am Ansatzpunkte an den Hals handelt. Der Kopf hat an der Peripherie seine normale rundliche glatte Wölbung nicht mehr behalten, sondern ist von Lakunen zerklüftet, von Exostosen kleinster Gestalt erhöht worden.

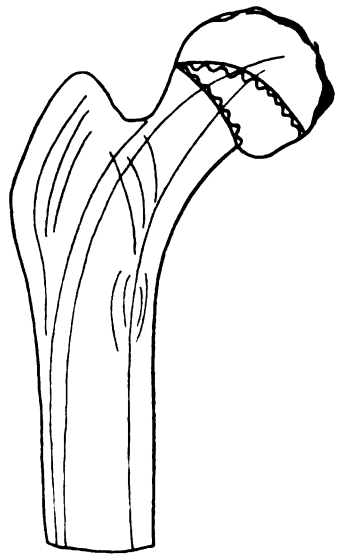

Fig. 2.

Oberhalb des Trochanter minor, an der Adduktorenseite in der Mitte des Halses verdichten sich die Bälkchen viel stärker, als in der Norm, und häufen sich zu einem Dreieck kompakter Substanz an, das seine Spitze in der Mitte des Halses, seine Basis an der Peripherie der Adduktorenseite hat.

Bei den hypertrophischen Formen haben wir das Eigentümliche, dass die Bälkchen alle auseinandergedrängt erscheinen, als wenn sich irgend eine andere Substanz zwischen die Knochenbälkchen geschoben hätte, die sie zum Quellen gebracht hätte; so ist es nicht bloss in der Substanz der Compacta des Schaftes, sondern auch zwischen den Bälkchen der Spongiosa im Hals und Kopf.

Dadurch wird der Verlauf der Bälkchen ein klarerer, und wir können sie besonders schön im Kopf verlaufen sehen. Die Bälkchen der Trochanterenseite sind zarter und enden mit ihren markanten Zügen oberhalb des Ansatzes vom Kopf, während die Fasern der Adduktorenseite stärker sind und bis fast ganz an die Peripherie des Kopfes hinstreichen (Fig. 3).

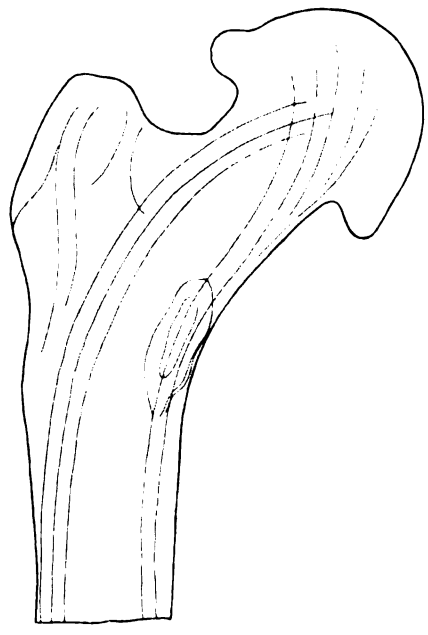

Fig. 3.

Die Faserzone, welche dem Ansatz des Kopfes an den Hals entspricht, ist hier nicht zu erkennen; vielleicht kommt das daher, dass der Kopf ziemlich tief unterminierte Ränder hat, so dass er wie ein Pilz aussieht. Als Besonderheit bei diesen Formen möge erwähnt sein, dass im Trochanter major verschiedene Lücken zu erkennen sind, in denen kompakte Substanz fehlt. Umrandet sind diese Lücken von stärkeren Bälkchen. Innerhalb des Halses befindet sich ebenfalls ein grosser dreieckiger Raum, der keine scharfen Spongiosabälkchen erkennen lässt, sondern dessen Schattenbild genau denselben Eindruck macht wie das der Markhöhle.

Im allgemeinen können wir also sagen, dass bei diesen Formen auch die innere Architektur des normalen Oberschenkels gewahrt geblieben ist. Anders ist es bei der zweiten Gruppe, in der die äussere Gestalt sich schon sehr verändert hat. Hier passt sich natürlich die Struktur der äusseren Form an, und es entstehen infolgedessen andere Bälkchensysteme, als bei der ersten Gruppe. Doch kann man einigermassen die Übergänge zwischen den einzelnen Formen bis hinab zu der ganz difformen Figur der intrakapsulären Schenkelhalsfraktur verfolgen.

Beschreiben wir den Bälkchenverlauf eines Präparates, das den Eindruck einer Coxa vara macht: An der Trochanterenseite sind die beiden Fasersysteme, welche in den Trochanter

major einerseits und in den Schenkelhals und Kopf andererseits ausstrahlen, durch eine dreieckige Zone bälkchenarmer Substanz voneinander getrennt. Es hat sich gewissermassen ein Keil zwischen die beiden Fasersysteme geschoben, sie auseinandergedrängt, so dass Kopf und Hals seitwärts vorne neigen mussten, und also die Coxa vara-Stellung zu Tage trat. Der Trochanter an sich erscheint dadurch breiter, die Rinne zwischen Trochanter und Hals nicht so tief, sondern flacher. Die Bälkchen, welche in den Hals und Kopf ziehen, sind natürlich nach unten zu viel konkaver, als die entsprechenden Bälkchen der früheren Formen (Fig. 4). Der Kopf ist an seiner ganzen Peripherie abgeplattet und arrodiert; die Fasern, die in ihn hineinstrahlen, stammen zum grössten Teil von der Adduktorenseite. Sie nehmen ihren Ursprung aus der Substantia compacta des Trochanter minor; von dieser Stelle geht ausser den Fasern, die in dem Kopf verlaufen, noch ein schmaler Zug Bälkchen oberhalb des Trochanter minor zum Trochanter major, und es entsteht durch diese beiden Fasersysteme wieder ein bälkchenarmer Raum mit Spitze nach unten, mit Basis nach den Bälkchen der Trochanterenseite des Halses zu. Denkt man sich auf diesem Bilde Kopf und Hals fort, so erhalten wir fast ein Negativ des Playfairschen Krahns.

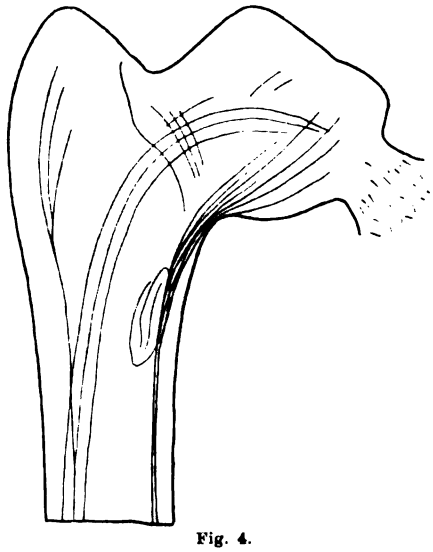

Fig. 4.

In allen den Fällen, in denen eine Schrumpfung des Halses eingetreten ist, sind Hals und Kopf gleichsam nur Anhängsel des negativen Playfairschen Krahns. Im Halse treten in diesem Fall zwei ganz neue Bälkchensysteme auf, welche dem coxalen Femurende ein ganz anderes Gepräge verleihen. Es sind dies kompakte Bälkchenzüge vom Trochanter minor zum Trochanter major an der Adduktorenseite, die gewissermassen eine Fortsetzung der Substantia compacta der Adduktorenseite vorstellen. Auf dieses Bälkchensystem rückt vom Hals her ein anderes zu, das schliesslich mit ihm verschmilzt und einen starken Faserzug zwischen Trochanter major und minor einerseits und Schenkelhals andrerseits bildet. Das vom Hals herrückende Bälkchensystem hat seine Konkavität nach dem Kopf zu, es ist entstanden durch die Zusammenpressung von Bälkchen, welche zwischen Trochanter major und minor einerseits und Hals andrerseits liegen. Bevor die Verschmelzung eingetreten ist, sieht man zwischen den beiden Bälkchensystemen Bälkchen ziehen, die aus der Substantia compacta der Trochanterenseite herzukommen scheinen. Die Zeichnung der Bälkchen oberhalb der Trochanterenlinie nach dem Hals zu ist sehr dicht und nicht zu entwirren. Man sieht nur stärkere Abteilungen von Bälkchen nach dem Kopfe zu ausstrahlen, dessen Oberfläche im einzelnen Falle glatt und abgeschliffen, im andern Falle arrodiert erscheint. Ist die Verschmelzung der Faserzüge eingetreten, so haben wir das Bild einer eingekeilten Schenkelhalsfraktur vor uns. Es fällt bei diesem besonders auf das Verhalten der Bälkchen oberhalb und unterhalb des neuen Hauptbälkchensystems. So strahlen von diesem Bälkchensystem nach dem Trochanter minor Fasern aus, die sich mit den von der Substantia compacta kommenden vereinigen. Nach oben in den Kopf ziehen Bälkchen vom selben Punkte aus fort, die zuerst nach der Adduktorenseite zu leicht konkav sind, dann den Kopf geradlinig durchsetzen und endlich nach der Trochanterenseite konkav werden, so dass sie schliesslich den Kopf überhaupt verlassen und in den Trochanter hineinziehen. Diese letzt-

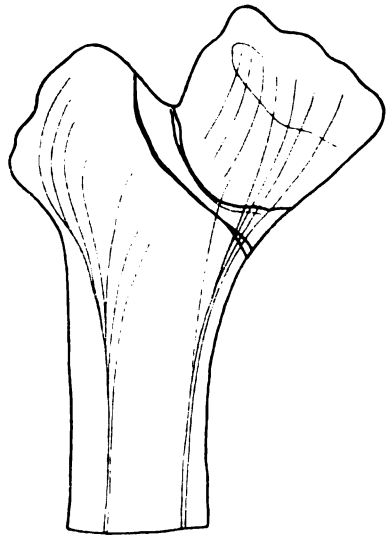

Fig 5.

erwähnten Bälkchen sind als Zugbogen aufzufassen, die aus der Substantia compacta der Adduktorenseite stammen, durch den Trochanter minor hindurchziehen, am Zustandekommen des Bälkchensystems zwischen Trochanter major und minor mitwirken und endlich nach der lateralen Seite des Trochanter major sich hinüberwenden. Bevor sie jedoch die Peripherie des Trochanter major erreichen, werden sie geschnitten von Fasern, die aus der Substantia compacta der Trochanterenseite kommen und der Trochanterwölbung parallel, also mit der Konkavität nach dem Halse zu, in die Trochanterspitze ausstrahlen. Wir haben hier also zwei sehr gut zu verfolgende Systeme von Bälkchen, die ihren Ursprung in der Substantia compacta nehmen, den Kopf durchaus nicht berühren, sondern im Trochanter major enden. Diese ausgesprochene Umkehrung vom Bilde des Playfairschen Krahns tritt natürlich meist nur bei den extremsten Deformitäten innerhalb der Arthritis deformans auf und zwar bei der hypertrophischen Gruppe. (Fig. 6, 6a, 6b). Bei der atrophischen Gruppe stark deformer Arten beobachten wir mehr

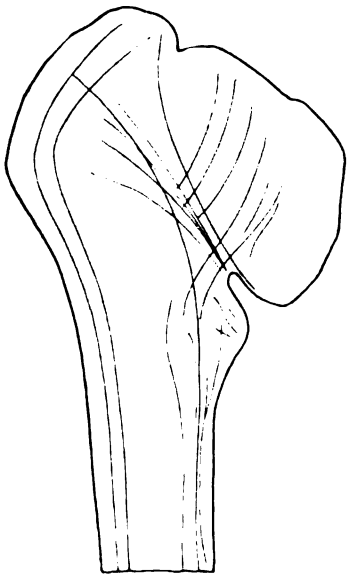

Fig. 6.



Fig. 6a.



Fig. 6b.

eine gleichförmige Atrophie von Hals, Kopf und Schaft. So haben wir Formen, in denen der Kopf eine vollkommen dreieckige Gestalt bekommt, wo zwischen Trochanter major und Kopf nur eine kleine Einsenkung vorhanden ist, die uns den Hals andeutet. Die Bälkchenanordnung dieser Gruppe ist ziemlich verworren. Man sieht an der Trochanterenseite Fasern aus der Compacta sich loslösen und zum Kopf hinüberziehen, aber der Verlauf dieser Bälkchen ist nicht ganz deutlich. Erst von der Basis des Trochanter major geht ein deutlicher Bälkchenstrang hinüber zur Peripherie des Kopfes. Dieser Bälkchenzug nimmt jedoch seinen Ursprung nicht aus der Compacta des Schaftes, sondern aus der des Trochanter major, er bildet gewissermassen die Basis desselben; von ihm aus sieht man nun rechtwinklig Bälkchen ausgehen, die sich an der Oberfläche des Trochanter major verlieren. Ein Teil dieser Bälkchen scheint aus der Compacta des Schaftes der Adduktorenseite herzustammen. Wir könnten also auch hier fast einen Playfairschen Krahn erkennen, könnten aber nicht sagen, wo Zugbogen, wo Druckbogen verlaufen, weil genau auf der Mitte der Oberfläche des Krahns sich die Zug- und Druckbogen schneiden. Es liegt der Willkür des Beschauers frei, die Last wirken zu lassen auf eine der Spitzen des dreieckigen Halses, dann haben wir annähernd Zug- und Druckbogen im Culmannschen Sinne; oder aber die Last wirken zu lassen auf die Trochanterspitze, dann hätten wir einen einfachen Balken ohne Biegung (Fig. 7).

Genau dasselbe Bild, nur in seiner Zeichnung deutlicher, liefert ein anderes Präparat, welches eine Übergangsstufe zwischen den beiden zuletzt geschilderten bildet. Hier ist der

Hals gänzlich geschwunden, der Kopf unter das Niveau des Trochanter herabgesunken. Die Architektur der Trochanterenseite hat sich ziemlich erhalten. Es lassen sich die Zugbogen von der Compacta verfolgen bis in den Kopf. Nur nahe der Peripherie wird ihr Verlauf unklar. Es lassen sich auch die Bogen der Trochanterseite, die direkt in die Trochanterspitze hineinstreichen, verfolgen. Anders ist es wieder an der Adduktorenseite. Dort, wo der Kopf gegen den Schaft am stärksten niedergedrückt worden ist, sieht man eine massige Anhäufung kompakter Substanz, von der aus einzelne Bälkchen radienartig nach allen Seiten ausstrahlen. Mehrere dickere Bälkchenzüge, vier sind deutlich zu zählen, gehen in den Kopf. Verfolgt man sie in ihrem Verlauf, so bemerkt man ungefähr in der Mitte des Kopfes eine knötchenförmige Ausdehnung kompakter Substanz, die an dem sonst regelmässigen Bilde etwas unregelmässig Neues bietet. An diesen Stellen muss die Knochenschatten werfende Substanz ebenso wie am Knickungswinkel sich stärker angehäuft haben. Aus welchem Grunde das gerade hier in der Mitte des Kopfes geschieht, ist nicht recht einzusehen. Eher verständlich ist das Anhäufen am Knickungswinkel. Ohne auf statische Verhältnisse einzugehen, kann man sich vorstellen, dass die einzelnen Knochenteilchen hier mehr zusammengedrängt worden sind und daher dichter aneinander liegen, also auch einen dichteren Schatten werfen müssen. Ausser diesen genannten Anhäufungen kompakter Substanz sieht man aber auch nach der Trochanterspitze zu stärkere Bälkchenzüge ziehen. Diese müssen die Reste der Adduktorenbogen enthalten, die man in ihrem genauen Verlaufe nicht herausfinden kann. Von ihnen ziehen nämlich einige Faserzüge in den Trochanter hinein, welche die Zugbogen wieder ähnlich schneiden wie die entsprechenden Bälkchen des vorhin erwähnten Präparates.

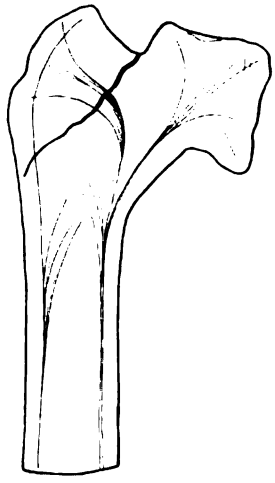

Fig. 7.

Soviel über die einzelnen Formen der Arthritis deformans des oberen Oberschenkelendes. Es ergiebt sich also:

1. konzentrische Atrophie, wo die normale Struktur gewahrt ist, wo die einzelnen Bälkchen nur näher aneinander gerückt sind,
2. konzentrische Hypertrophie, wo ebenfalls im allgemeinen die normale Struktur gewahrt, wo jedoch die einzelnen Bälkchen mehr auseinander gedrängt erscheinen,
3. ungleichmässige Atrophie und Hypertrophie, wo in ungleicher Weise Knochenschwund und Knochenanbildung vor sich geht.

Knochenschwund tritt namentlich auf:

a) an der Peripherie des Kopfes,
b) im ganzen Verlauf des Halses,
c) zwischen Trochanter major und Hals.

Knochenanbildung tritt besonders auf:

a) am Ansatz des Halses an dem Schaft zwischen Trochanter major und minor,
b) oberhalb des Trochanter minor am Knickungswinkel zwischen Hals und Schaft.

Bei der ungleichmässigen Atrophie und Hypertrophie sind die Bogen der Trochanterenseite (Zugbogen) besser erhalten geblieben, als die der Adduktorenseite (Druckbogen).

Die Konkavität der Zugbogen nimmt zu bei den Formen, die coxa-vara-ähnlich werden, sie nimmt ab bei den Formen, wo der Hals fast ganz geschwunden ist. Hier übernimmt der Trochanter die Funktion des Kopfes, es tritt ein neues Balkensystem auf, das von der Compacta der Adduktorenseite bis in den Trochanter zu verfolgen ist. Das Bild des Playfairschen Krahns ist umgekehrt: die Bogen der Adduktorenseite sind zu Zugbogen, die der Trochanterenseite zu Druckbogen geworden. —

Während ich im ersten Abschnitt dieser Studie die Struktur des durch arthritische Vorgänge veränderten coxalen Femurendes geschildert habe, sei mir gestattet, im letzten Teil

zu prüfen, ob durch die Kenntnis der pathologischen Struktur uns das Verständnis für den Aufbau des normalen coxalen Femurendes klarer wird.

Um ein wirkliches Verständnis für den Aufbau des Knochens zu gewinnen, ist meiner Ansicht nach nicht bloss das Studium des normalen und pathologischen ausgewachsenen Knochens nötig, sondern man muss auch embryologisch den sich entwickelnden Knochen studieren, und vergleichend anatomisch die entsprechenden Knochen von andern Wirbeltieren untersuchen. Erst das kombinierte Studium kann uns vollen Aufschluss geben. So lange die Thatsachen der Embryologie, der vergleichenden Anatomie mit den normalen und pathologischen Befunden nicht zur Deckung zu bringen sind, so lange können wir von keinem Gesetz, nach dem der Knochen gebaut ist, sprechen. Insofern sind meiner Ansicht nach die so wertvollen Untersuchungen von Julius Wolff noch nicht hinreichend, ein Gesetz von der Architektur des Knochens aufzustellen.

In seinem imponierend ausgestatteten Werke „Das Gesetz der Transformation der Knochen" ist bekanntlich von Julius Wolff die Theorie aufgestellt, der menschliche Oberschenkel sei nach einem Krahn gebaut. Diese Idee war schon vorher im Jahre 1867 von H. v. Meyer ausgesprochen worden. Wolff hat sie mit Hilfe des Mathematikers Culmann zu beweisen gesucht. Von den verschiedensten Seiten, so von Roux (Berliner klinische Wochenschrift 1893 No. 21), von Bähr und Albert ist der mathematische Beweis einer sachlichen, aber vernichtenden Kritik unterzogen worden. Im allgemeinen gilt aber die Wolffsche Krahntheorie heutzutage bei dem Studierenden der Medizin und dem fertigen Arzte noch als „ewiges Gesetz", wie z. B. Koenig-Wiesbaden von der Theorie im Centralblatt für Chirurgie 1894 No. 50 spricht. Das kommt daher, dass Wolff immer wieder in Vorträgen die Richtigkeit seines Gesetzes beweist, so oft, dass der Leser fast den Eindruck bekommt, er habe Angst, wenn er sich nicht selbst immer vorrede, dass sein Gesetz richtig sei, es selbst zu vergessen und den Glauben daran zu verlieren. Ausser dem mathematischen „Beweis" ist aber von Wolff am Oberschenkel selbst kein anderer Beweis erbracht worden. Embryologische und vergleichend anatomische Untersuchungen sind nicht berücksichtigt worden. Die Arbeiten, die sich auf diesem Gebiete bewegen, sprechen nun keineswegs für die Richtigkeit der Wolffschen Theorie.

Solger und Zschokke haben wohl die eingehendsten Untersuchungen hierüber angestellt. Beide kommen zu dem Schlusse, dass wir noch kein klärendes Urteil über die Architektur des Knochens fällen können. Solger sagt in seiner Abhandlung: „Der gegenwärtige Stand der Lehre von der Knochenarchitektur" l. c.: „Wir müssen uns bescheiden, einstweilen auf eine befriedigende Erklärung der Knochenarchitektur zu verzichten, und uns damit trösten, dass die Befreiung von einer falschen Theorie bisher noch immer der besseren Erforschung der Thatsachen zu statten gekommen ist, weil man die trübe Brille ablegte, durch welche man bislang die Objekte betrachtet hatte." Zschokke sagt kurz und bündig in seiner Arbeit: „Weitere Untersuchungen über das Verhältnis der Knochenbildung zur Statik und Mechanik des Vertebraten-Skeletts" (Zürich 1892): „Eine rein mechanische Erklärung für die Genesis der Knochenstruktur ist gegenwärtig noch nicht möglich."

Embryologisch und vergleichend anatomisch kann man also kein Pro in die Wagschale legen bei der Beurteilung der Wolffschen Krahntheorie. Viel eher ein Contra!

Wie verhält es sich nun mit dem mathematischen Beweis? Wolff stützt sich auf die Autorität von Culmann. Es ist natürlich klar, dass man unter dem Schutze einer solchen Autorität viel behaupten und beweisen kann. Dass Culmann selbst einmal die Krahnenkonstruktion des Oberschenkels anzweifelt, jedenfalls dem Oberschenkelknochen noch andere Beanspruchungen als die eines Krahns zuschreibt, davon sagt Wolff natürlich nichts, oder er deutet es vielmehr so an, dass der Leser die Wichtigkeit der Culmannschen Einwände nicht bemerkt. (Das Gesetz der Transformation der Knochen, Seite 21.)

Von anderer Seite, so von Korteweg, Lorenz, Ghillini, Riedinger und namentlich Bähr-Hannover ist mathematisch die Unhaltbarkeit der Krahntheorie nachgewiesen worden. Es

ist aber ganz eigentümlich, wie die Kritik über solche Arbeiten zu Gunsten Wolffs hinweggeht. So hat z. B. Ghillini eine ungemein fleissige experimentelle Arbeit über Knochendeformitäten gemacht (Deformita ossee sperimentale. Annali di ortopedia, und von Langenbecks Archiv LII, Heft 4). Die Resultate seiner an vielen Kaninchenversuchen gewonnenen Arbeit sind folgende: „Bei Entwicklung von Deformitäten im Wachstumsalter ist die grösste Bedeutung dem Wachstumsknorpel zuzuschreiben, und deshalb entwickeln sich die ersten Formänderungen in den Knochenenden in unmittelbarer Beziehung zu demselben."

„Die Deformitäten des Knochenkörpers hängen von einer funktionellen Anpassung an die Gelenkdeformitäten ab, und es sind nicht die Gelenkdeformitäten, welche eine funktionelle Anpassung an die Veränderung der Knochen darstellen." Zu diesen auf Grund vieler Experimente gewonnenen Anschauungen äussert sich Koenig (Wiesbaden) im Zentralblatt für Chirurgie No. 10 (1897) folgendermassen: „Die Ghillinische Hypothese, der (?) das Transformationsgesetz nur für die Diaphysen, nicht aber für die Epiphysen gelten lassen will, sowie Kortewegs Einwendungen haben, jeder positiven Grundlage (!) entbehrend, keine weitere Bedeutung." .... „Die Lehre von der funktionellen Pathogenese der Deformitäten wird hiermit aus einer Hypothese zu einer wohlbewiesenen, unanfechtbaren Thatsache." Es ist natürlich klar, dass, wenn einerseits so Untersuchungen, die das Gegenteil der Wolffschen Lehre beweisen, abgefertigt werden und anderseits die Hypothese Wolffs selbst zu einer „unanfechtbaren Thatsache" von dem Referenten hingestellt wird, der Leser in seinem Urteil falsch beeinflusst werden muss.

Meine eigene Ansicht dürfte aus den schon gegebenen Mitteilungen klar sein. Ich bin entschieden Gegner der Wolffschen Krahntheorie. Doch muss ich gestehen, dass ich es nicht ganz leicht geworden bin. Ich war mir bewusst, dass es für einen mathematisch und statisch durchaus nicht durchgebildeten Menschen enorm schwierig und gewagt ist, sich an dieser Frage von der Krahnengestalt des Oberschenkels zu beteiligen. Ich bin noch jetzt der Ansicht Bouviers, der einmal sagte, „man müsse ein Euklid sein, um dies zu lösen". Damit meinte er allerdings die Torsion bei der Skoliose. Noch viel mehr trifft der Satz zu für die Architektur des Oberschenkels. Den mathematischen Beweis für die Richtigkeit der Wolffschen Krahntheorie zu erbringen, halte ich für sehr schwer. Viel leichter ist der negative Beweis, die Unrichtigkeit der Theorie nachzuweisen. Bei der Durchsicht meiner Röntgogramme überlegte ich folgendermassen: Wenn die Krahntheorie der Oberschenkelarchitektur richtig ist, so muss man auch bei dem deformen coxalen Femurende einen entsprechenden Krahn konstruieren, in den sich ebenfalls Zug- und Druckbogen hineinzeichnen lassen, die mit den bei der Röntgographie der deformen Knochen gefundenen übereinstimmen. Für diese durch mathematische Zeichnung gefundenen Zug- und Drucksysteme muss sich ebenfalls die Belastungsrichtung in der die Last gewirkt haben muss, um solche Zug- und Drucksysteme zustande zu bringen, mathematisch bestimmen lassen. Weichen diese für die verschiedenen Belastungsrichtungen ganz wesentlich voneinander ab, so kann die Krahntheorie nicht richtig sein, weil der Femur beim Menschen belastet wird in einer Richtungszone, die beschränkt ist. Diese meine Überlegungen unterbreitete ich einem Statiker von Fach, Herrn Ingenieur K. Mügge, Assistent der technischen Hochschule zu Hannover. Ich bekam von ihm die Antwort, dass die Überlegung zwar richtig sei, dass es jedoch ungemein schwierig sei, die Zug- und Druckkurven annähernd richtig einzuzeichnen. Ich verzichtete deswegen darauf. Eine Betrachtung der beiden extremsten Formen führte mich ohne grosse statische Kenntnisse zum Ziele. Bei der Schilderung der deformen Arten wies ich schon darauf hin, dass schliesslich das Bild des Culmannschen Krahns sich umkehre, dass also die Bogen der Trochanterseite zu Druckbogen, die der Adduktorenseite zu Zugbogen werden. Es muss demgemäss auch die Belastungsrichtung für diesen Krahn eine ganz andere werden. Sie muss lateralwärts verschoben werden (siehe Fig. 8). Ist nun die Deformität an der andern Seite hochgradig, und das findet man sehr häufig, so stellt sich folgendes Verhältnis heraus, wie Fig. 8a zeigt. Die Belastungsrichtung ist beiderseits lateralwärts verschoben. Die Last, die also doch eine einheitliche beim Menschen ist, müsste sich halbiert haben, um

in den angegebenen Richtungen wirken zu können. Es müsste innerhalb des Menschen zwischen rechter und linker Seite ein — vacuum mirabile entstanden sein. Nun, dass das nicht der Fall ist, leuchtet ein. Aber auch die Berechnungen, die Wolff in dem dritten und vierten Kapitel seiner Arbeit anstellt, beruhen auf verschiedenen falschen Voraussetzungen und sind deshalb wertlos. Denn:

1. Die von Culmann gezeichneten Trajektorien, deren Verlauf im Oberschenkel erkennbar sein soll, setzen in sämtlichen Fasern des betrachteten Krahn- beziehungsweise Femurendes gleiche Elastizitätskoeffizienten für Zug und Druck voraus, d. h. 1 kg Druckkraft wirkt ebenso formverändernd, wie 1 kg Zugkraft. Beim Knochen aber sind die Elastizitätskoeffizienten für Zug und Druck, wie nach dem Verhalten spröder Materialien vorauszusehen und wie von Messerer (Über Elastizität und Festigkeit der menschlichen Knochen, Stuttgart 1880) nachgewiesen, ungleich. Der Knochen hält Druck viel besser aus als Zug. Ein weiblicher Humerus zerreisst bei 520 kg Zug, hält dagegen bis 800 kg Druck noch aus! Ein Femur dagegen hält bis 3100 Pfund Druck aus. Diese Zahlen werfen gleichzeitig ein Licht auf Wolffs Behauptung, „dass die Natur unendlich viel vollendeter und grossartiger baut, als es der Ingenieur vermag", indem „mit einem Minimum von Materialaufwand die zweckmässigste Form erreicht wird". Der menschliche Femur könnte unendlich viel vollendeter und eleganter gebaut sein, da er keine 3000 Pfund zu tragen hat!

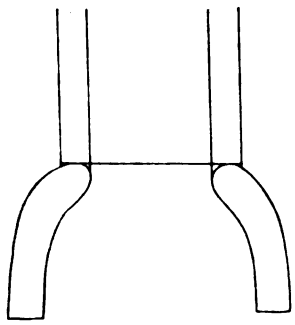

Fig. 8.

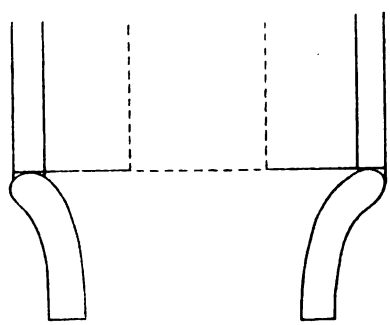

Fig. 8a.

2. Die von Wolff zur Beweisführung benutzten Verhältnisse sind nur auf statische, nicht aber auf dynamische Beanspruchungen untersucht, das trifft beim Menschen aber nicht zu. Die menschlichen Oberschenkel sind lebende, stets veränderliche Gebilde, nicht fest eingemauerte starre Gebilde. Und die Last, die auf den menschlichen Oberschenkel wirkt, ist beweglich, nicht immer genau in ein und derselben Richtung wirkend wie beim Krahn. Dadurch werden die Verhältnisse viel komplizierter.

3. Bei der Ableitung der Trajektorien im Femurende ist ein Knochenteil, der in die Betrachtung offenbar nicht hineinpasst, willkürlich weggelassen. Es würde sich aber unter Berücksichtigung des Trochanter major und minor ein ganz anderer Verlauf der Trajektorien ergeben als der gezeichnete. Denn der Verlauf der Trajektorien ist durch den Querschnitt bedingt. Die Spannung in einem Querschnitt hängt aber ab von dessen Fläche und dessen Trägheitsmoment, einer Rechnungsgrösse, die als die vierte Potenz einer Linie oder linearen Grösse erscheint. Der Querschnitt ist aber ein ganz anderer, wenn man den Trochanter major berücksichtigt oder wenn man ihn fortlässt!

4. Es Ist mathematisch bis jetzt noch ganz unmöglich, eine auch nnr angenähert zutreffende Form der Trajektorien für die zur Beweisführung benutzte Annahme zu konstruieren: der berühmte Techniker Professor Mohr, dem die neuere Elastizitätstheorie sehr viel verdankt, schreibt in dem Handbuch der Ingenieurwissenschaften Bd. II, 2. Abt., S. 255: „Eine genaue Bestimmung der Formänderungen und Spannungen bei unseren eisernen Trägern mit vollen Wandungen ist so verwickelt, dass er durch die Rechnung nicht verfolgt werden kann. Jedenfalls giebt die auf die gebräuchliche Biegungstheorie eines homogenen Balkens gegründete Theorie auch nicht einmal ein angenähertes Bild der Wirklichkeit. Es hat daher keinen Wert, auf dem bezeichneten Wege ebenso lange wie unrichtige Formeln abzuleiten!" So urteilt ein Fachmann über die Theorie, auf die Wolff sein Transformationsgesetz gründet!

Ich bin am Ende meiner Ausführungen angekommen. Wir haben gesehen, dass zur Erkenntnis von der Nichtigkeit der Wolffschen Krahntheorie eine Reihe von Thatsachen führt, dass weder der Mathematiker und Statiker, der Anatom und Embryologe, der vergleichende Anatom und Pathologe, sich mit seiner Lehre in Einklang setzen können. Wenn diese Erkenntnis unseres Nichtwissens auch nicht gerade sehr erbauend ist, so muss sie uns doch aufmuntern zu neuer Arbeit und neuem Forschen, sie muss uns verhindern, unthätig auszuruhen auf den Lorbeern anderer, die eigentlich keine sind.

Ein Bleischutz für Durchleuchtung und Photographie mittels Röntgenstrahlen.

Von

Dr. **Bruno Schürmayer** in Hannover.

Seit $2^1/_2$ Jahren benutze ich eine aufrechtstehende „Waltersche Bleikiste“ zur Verbesserung der Resultate der Durchleuchtung und Photographie mit Röntgenstrahlen. Seitdem dieselbe zum ersten Male[1]) kurz erwähnt wurde, ist sie durch nachträgliche kleine Änderungen noch brauchbarer geworden, anderseits hat der fortgesetzte Gebrauch ihre Zweckdienlichkeit noch mehr erwiesen.

In einer seiner ersten technisch-physikalischen Mitteilungen Bd. I, S. 82ff. dieser Zeitschrift hat Walter im Anschlusse an seine Betrachtungen über die diffuse Zerstreuung der Röntgenstrahlen einer Vorrichtung gedacht, welche sehr wohl geeignet erscheint, den grössten Teil dieser für die Schärfe der Bilder so nachteiligen Erscheinung auszuschalten.

Kohl hat sodann auf Grund dieser Skizzierung eine „Waltersche Bleikiste“ konstruiert, ein tunnelartiges Gehäuse, in welches der Patient zu liegen kommt. Von oben her fallen durch eine entsprechende, mit Vorbau versehene Öffnung, welche selbst wieder Blenden aufnehmen kann, die X-Strahlen ein. Da das ganze Innere des Kastens mit 2 mm dickem Blei beschlagen ist, so können sich keine oder nur geringfügige Diffusions-Erscheinungen bemerkbar machen. Nachdem ich längere Zeit mit einem aus einer Kiste gefertigten Modell gearbeitet hatte, machten sich zwei Wünsche geltend: einmal sollten die Vorteile des Bleischutzes auch der Durchleuchtung zu gute kommen; zweitens sollte es gerade hierdurch möglich werden, die Stellung der Röntgenlampe zu Objekt und Platte genau zu justieren.

Wenn man nämlich über dem Walterschen Modell die Röhre noch so genau nach Augenmass einstellt, so kommt es doch häufig vor, dass die Lichtverteilung eine ungleiche ist, indem die zu photographierenden Teile nicht senkrecht von den Hauptstrahlen getroffen wurden. Daraus resultiert auch zumeist eine unsymmetrische Wiedergabe des abzubildenden Organs.

Die ganze Frage war leicht zu lösen, indem man die Waltersche Kiste so aufstellt, dass ihre thorbogenförmigen Wandungen nicht vertikal, sondern horizontal stehen, d. h. indem man die Kiste um einen rechten Winkel vorwälzt, so dass der frühere „Boden“ und „Deckel“ nun senkrechte Wände darstellen.

Indem das Ganze durch einen Untersatz Halt bekam, liess sich der frühere „Boden“ als Thüre aufklappen, so dass der Patient hineintreten kann; indem ferner eine Einlage in dieser Thüre herauszunehmen ist, kann der in entsprechender Weise drinnen stehende Kranke auch durchleuchtet werden.

[1]) Schürmayer: Weitere Fortschr. der Theorie und Praxis der Röntgenphotogr. Internat. Phot. Monatschr. für Med. Bd. VI/VII.

Beschreibung.

Auf einem aus Tannenholz gefertigten U-förmigen Tischrahmen (welcher nach hinten also offen ist) steht die abnehmbare Holzkiste, deren Halt durch Zapfen garantiert wird. Die Maasse entsprechen etwa den von Walter angegebenen, doch ist das Tunnel etwas länger genommen; die Tischhöhe ist so gewählt, dass der vor dem zu nennenden Ausschnitt in der Thüre sitzende Beobachter bequem sehen kann, ohne sich abwärts bücken zu müssen.

Die rechte und linke Seitenwand, welche die Traggriffe von aussen angeschraubt erhielten, haben je nichts Besonderes.

Die dem Beobachter abgewendete Wand trägt eine Pyramide, in deren abgestumpftem Ende ein Schieber mit centraler Öffnung läuft, in welchen Bleiblenden einzusetzen sind.

Die dem Beobachter zugekehrte Wand hat auf einer Seite Angeln, in denen sie aufgeklappt werden kann, auf der anderen Seite eine Verschluss-Vorrichtung Der grösste Teil der Fläche dieser Thüre ist als Einlage gearbeitet und wieder herausnehmbar, so dass die Thüre selbst nur als Rahmen bestehen bleibt. (Phot. 1.)



Fig 1.

Zwischen Tisch und Kasten verläuft ein, von der abgewandten, vorderen Seite des Kastens her einzuschiebender Thorbogen; oben auf dem Kasten liegt eben ein solcher, der durch Einlage aber noch gänzlich zu schliessen ist. (Phot. 2 u. 3.)

Alle nach dem Lumen des Kastens sehenden Flächen sind mit 2 mm dickem Bleibleche beschlagen, das sorgfältig alle Ecken und Vorsprünge auskleidet, eventuell übergreift, so dass keine Spalten entstehen. (Phot. 2.)

An den Beinen des Tisch-Untersatzes verlaufen (verstellbare) Leisten, über die ein Brett gelegt wird, welches zum Aufsitzen dient, um dem Patienten, falls er nicht mehr oder minder hoch auf einer Treppe stehen soll, die richtige Höhenposition zu geben.

Mit diesem ursprünglichen Modelle wollen wir uns hier zunächst beschäftigen.

Bei einer Durchleuchtung, z. B. des Thorax, verfährt man wie folgt:

Die Röntgenlampe wird von der Pyramide entsprechend auf Stativ aufgestellt; der Schieber wird hochgezogen, eine Blende von gewünschter Weite eingelegt und so diese durch den wieder eingeführten Schieber gehalten. Man zieht die thorbogenförmigen grossen Schieber des Kastens etwas heraus; nun begiebt man sich auf die entgegengesetzte Seite, nimmt die

Füllung aus der Thüre heraus und öffnet die Thüre. Der Patient tritt ein und steht mit etwas gebeugten Knien.

Hinter diesen durch wird das Sitzbrett geschoben und auf die Träger aufgelegt; der Patient setzt sich, kleine Höhendifferenzen werden durch Kissen oder kleine Kasten, wohl auch untergeschobene Bücher ausgeglichen.

Nun wird die Thüre geschlossen, Patient rückt mit dem Rücken nahe heran. Nun werden beide Schieber, oben und unten, möglichst nahe herangeschoben, und die Durchleuchtung kann beginnen.

Durch Kontrollversuche überzeugt man sich leicht, welch grossen Einfluss dieser Bleischutz auf die Deutlichkeit des Bildes hat.

Man dreht nun den Patienten so lange hin und her, bis man ihm die beste Stellung gegeben hat, was bei der Breite des Kastens sehr gut geht. Will man von allen Seiten durchleuchten, dann hat man als Sitz einen kleinen dreibeinigen Hocker gewählt. Für gewöhnlich jedoch sind die fettreichen Personen, welche die Anwendung der Bleikiste für Durchleuchtung nötig machen, überhaupt nicht im queren Durchmesser zu durchleuchten.

Am Patienten vorübersehend kann man sich jederzeit über das Aussehen der Röntgenampe bezw. deren Antikathode orientieren.

Hat der Patient die richtige Stellung, und soll ein Bild gemacht werden, dann schliesst man die Öffnung der Thüre durch Einsatz der Füllung, schiebt von oben her die aus einem anderen Raume geholte, gefüllte Kassette und lässt sie langsam auf die beiden Trage-Zapfen in der Thüre aufstossen.

Indem der Patient sich an die Plattenseite der Kassette fest anlehnt, fixiert er die Kassette. Nach Vollendung der Aufnahme wird die Kassette wieder von oben her herausgehoben, hierauf die Thüre geöffnet (am besten, nachdem die Einlage herausgenommen ist, um die Angeln nicht zu überlasten). Der Patient erhebt sich, das Sitzbett wird seitlich herausgezogen, und Patient kann heraustreten.

Bei Aufnahme des Kopfes sitzt das betreffende Individuum etwas tiefer und legt die entsprechende Kopfseite der Kassette dicht an, der Ausschnitt des oberen Schiebers ist durch eine Einlage gedeckt, nachdem zuvor die Platte eingeschoben wurde.

Bei Beckenaufnahme steht der Patient überhaupt im Bleikasten aufrecht; lässt man die hauptsächlich bei der weiblichen Kreuz-Wirbelsäule obwaltende bezw. stärker ausgesprochene Lordose bestehen, so projiziert sich der Beckeneingang viel besser; auch tritt der Beckenring deutlicher hervor, das Innere des grossen Beckens markiert sich (falls Abnormitäten vorliegen) deutlicher, weil die Symphyse viel tiefer steht, als das Steissbein. Wünscht man aber die der liegenden Position des Beckens entsprechenden Verhältnisse, so lässt man den oberen Rumpf leicht nach vorn neigen und das ganze Kreuzbein fest an die Platte anlegen, indem die Lordose ausgeglichen wird.

Man hat gegen die aufrechte Stellung des Körpers bei Aufnahme von Röntgenphotographien Verschiedenes einzuwenden gewusst, und es wurde für die Beckenphotographie gerade das Gegenteil, nämlich die Trendelenburgische Becken-Hochlagerung vorgeschlagen.

Als ich noch mit kleineren Apparaten arbeitete, waren diese Faktoren mitunter von Bedeutung; seit ich über zwei Jahre mich eines Kohlschen, grösseren Induktors mit rot. Hg-Unterbrecher bediene, trat deren Bedeutung ganz in den Hintergrund. Etwas geltend macht sich allerdings der „Tonus“ der Muskeln des Beckens, welche in diesem Zustande nach den von mir angestellten vergleichenden Versuchen die Strahlen schwerer durchlassen. Aber eine etwas grössere Funkenlänge, oder die Wahl einer weniger „mittelweichen“ Röhre gleicht die Verhältnisse aus.

Der Einwurf, dass der Patient nicht ruhig bleibe, stellte sich als unzutreffend heraus, indem bei Erwachsenen niemals unscharfe Ränder entstanden; auch ältere Kinder stehen ruhig, mit kleineren Kindern jedoch ist selbstredend nichts anzufangen; sie zappeln aber unter Schreien

bekanntlich auch im Liegen. Doch bedarf man bei diesen einer solchen Schutzvorrichtung überhaupt nicht oder viel seltener.

Übrigens lässt sich dieser Bleikasten auch sehr wohl umdrehen, um als gewöhnliche Waltersche Kiste gebraucht zu werden, allerdings unter Aufgabe der sonst zu erreichenden Vorteile.

Selbst wenn man übrigens, um die Platte seitlich an den Thorax anzulegen, dieselbe dem Patienten unter den Arm giebt, und unter Wegnahme der Thürfüllung die Schulter heraustreten lässt (um genau auf die ein für allemal übliche Entfernung zu photographieren), bringt die Anwendung des Bleikastens Gewinn.

In Räumen, die viele Möbel enthalten, ist diese Vorrichtung zur Erzielung scharfer Bilder unumgänglich notwendig, in eigentlichen Röntgenzimmern mit kahlen Wänden scheint sie nicht so nötig zu sein. Die Herausschaffung aller nicht unbedingt nötigen Gegenstände aus dem Sprechzimmer hat auch bei mir etwas Besserung gebracht.



Fig. 2.

Übrigens scheinen sich noch andere Nebenwirkungen geltend zu machen; so bekam ich zur Zeit, als die Patienten frei und mit einer Schulter nahe der Wand sassen, jeweils einen unsymmetrischen Verlauf der Rippen dieser Seite, indem diese Brustseite in Exspirationsstellung, mit steil nach abwärts verlaufenden Rippen, erschien.

Die der Röntgenlampe zugewendete Seite des Bleikastens bedarf noch genauerer Betrachtung. (Phot. 3.)

Die Pyramide steht in der Mitte, rechts und links von derselben erscheint die Wand als durch Riegel festgehaltene herausnehmbare Coulisse gearbeitet.

Von dieser Einrichtung wird Gebrauch gemacht, wenn auf eine Platte zwei Aufnahmen unter verschiedenem Winkel gemacht werden sollen, um die Lage von Fremdkörpern in dicken Teilen, wie Brust, Abdomen und Becken, hieraus festzustellen.

Hierzu schiebt man, unter Wegnahme der z. B. rechten Coulisse, die in einem Falz laufende Pyramide um eine gewisse Strecke (ich nehme 10 cm) vom Mittelpunkte nach rechts. Die frei gewordene Coulisse schliesst den nach links entstandenen Spalt.

Nun wird photographiert; hierauf schiebt man die Pyramide wieder auf die Mitte und um 10 cm über diese hinaus, nach links, und deckt abermals den rechten Spalt mit der weggenommenen Coulisse von drüben, links.

Von hier aus wird abermals ein Bild aufgenommen; Marken bezeichnen die Stellen: „Nullpunkt“ in der Mitte, und „10 cm rechts“ bezw. „links“, wo die Pyramide stehen muss.

Hierbei ist es von unumgänglicher Notwendigkeit, dass die Röntgenlampe in ihrer Stellung unverrückbar zur Pyramide bleibe.

Es lage deshalb nahe, dieselbe auf der Pyramide zu befestigen; dies hat sich nicht bewährt, weil es schwierig ist, eine Vorrichtung daselbst anzubringen, die für alle Röhren, welche Form sie haben, passt.

Dasselbe aber wird erreicht, wenn man parallel zur Gleitebene der Pyramide in einer zweiten Rille ein Fussbrett beweglich anbringt, welches einen passenden Lampenhalter trägt. Die abgebildete Form nun lässt sich nach jeder Seite drehen und in jeder Lage ein für allemal feststellen. Da es von der Gestalt der Röhre abhängt, wo der Fusspunkt steht, kann man eine Nullteilung hier nicht verwenden; dafür ist eine Centimeter-Einteilung gewählt. Man befestigt die Lampe in entsprechender Stellung, ändert eventuell dieselbe etwas auf Grund einer orientierenden Durchleuchtung und merkt sich diese Stellung an der Teilung.

Nachdem die Pyramide verschoben ist, wandert auch die Röntgen-Röhre vom Punkte der ersten (Mittel-) Stellung 10 cm nach der einen und später nach der andern Seite, womit eine parallele Verschiebung zur ersten Lage und hiermit zur Pyramide stattfindet. Wie sich hieraus, d. h. aus der Doppelaufnahme die Lage eines Fremdkörpers bestimmen lässt, darüber wird später Näheres dargethan werden.

Am Kasten selbst können die Spalten, welche dort entstehen, wo gegen die Pyramidenseite desselben hin die Schieber verlaufen, durch herabhängende Bleistreifen geschlossen werden, nebensächliche Erweiterungen, wie sie in dieser und jeder anderen Weise nach Geschmack und Bedürfnis anzubringen sind.

Was den Unterbau betrifft, so hat derselbe derbe, nach aussen etwas geschweift oder gespreizt verlaufende Füsse, um festzustehen.

Das Ganze ist trotz der Schwere des Kastens denn auch sehr stabil und gewinnt noch mehr an Festigkeit, sobald der Patient drinnen sitzt.

Eine fernere Erweiterung dieses Prinzipes hat folgendes Aussehen: an der Vorderseite (Pyramidenseite) hängt eine, in starken Angeln drehbare Holzfläche herab und schliesst auf dem Fussboden ab.

Dieselbe ist emporzuklappen, worauf unter ihr ein Stützbrett, bezw. zwei Füsse herausgeklappt werden, wie solche an jedem Wandtische etc. etc. angebracht sind.

Auf letzterer Vorrichtung, welche zu fixieren ist, ruht das nun quer verlaufende Brett, aus möglichst fasergeradem Holze hergestellt, auf. Der eigentliche Bleikasten wird zur Seite gehoben, an seine Stelle kommt auf den Tischrahmen ebenfalls ein Holzbrett, das einen, rechts und links in die schon bestehenden einzufügenden Rahmenteil enthält. Mit je einem Haken bewerkstelligt man die Verankerung rechts und links, so dass dieser Teil als richtiger Tisch mit geschlossenem Rahmen erscheint.

An diesem zuletzt hinzugekommenen, aber fest verbundenen Rahmenteile wird nun ein mit aufklappbaren Füssen versehenes Brett, gleich dem schon erwähnten, eingehängt.

Man hat also einen einfachen Untersuchungstisch; denselben aus Rahmen mit Segeltuch-Einlage zu konstruieren, geht ebenfalls an, doch giebt dieser Stoff zu bald nach, und der Patient liegt in einer Vertiefung; auch lässt sich schwer sagen, ob die punktiert erscheinende Struktur des Segeltuches beim Durchleuchten unangenehmer empfunden wird, als die parallel verlaufende, häufig ganz zurücktretende Holzfaserung.

Indem man eventuell den Bleikasten, nach Walterscher Art, auf diesen Tisch legt, die Öffnung nach oben, hat man auch einen ganz einfachen photographischen Tisch mit den Vorzügen der liegenden Stellung des Objekts.

Soll die Kiste jedoch häufig abgenommen, wieder aufgesetzt und umgewälzt werden, dann sind in Rücksicht auf das Gewicht des Ganzen einige Vorkehrungen zu treffen, welche bei der Herstellung spielend mit anzubringen sind.

Die Ecken bezw, Kanten der Vorder (Pyramiden)- und Seitenfläche sind innen durch Winkelstützen gegen Veränderung der Winkelrichtung, zu schützen, d. h. das Ganze soll „im Winkel“ bleiben und nicht, dem Drucke nachgebend, gleich einem Pappekasten ohne Boden und Deckel, sich windschief stellen können.

Die Thüre muss in besonders starken Bandgelenken laufen und durch mehrere Haken auf der anderen Seite fixierbar, bezw. schliessbar sein.

Die Schieberthore müssen, um nicht herauszufallen, in einer Führung verlaufen, welche durch zwei Leisten herzustellen ist.

Nimmt man zum Kastengerippe ganz leichtes Tannenholz, dann empfiehlt es sich, durch Leisten, welche den Holzfaserverlauf quer überziehen, der Wand grösseren Halt zu geben, sonst können, besonders im warmen Zimmer, Risse eintreten.

Diese Nebensachen beziehen sich jedoch nicht auf das beschriebene Prinzip, sie sind nur Punkte rein technischer Art, aber dennoch von grosser Bedeutung und daher nicht zu umgehen.

Im übrigen wird ein guter Fachmann da und dort bei der Herstellung des Ganzen eine technische weitere Sicherung anzubringen wissen.

Was nun die Verwendung dieses aufrechtstehenden Bleischutzes betrifft, so waren, entgegen allen theoretischen Bedenken, die praktischen Erfahrungen nur gute. Der Schutz erstreckt sich jedoch nicht allein auf das Photogramm und zum Teil auf den Patienten, sondern vor allem auf den Untersucher bezw. Photographen, wovon man sich durch Kontrolle mit dem Fluorescenz-Schirme überzeugen kann.



Fig. 3.

Erstens hält die Blende eine Unmenge von Strahlen davon ab, auf Bild und Patienten einzuwirken, sie gelangen also auch nicht seitlich vorbei und in den Körper des Beobachters.

Zweitens treten bei der Photographie überhaupt fast keine Strahlen aus dem Kasten heraus; an ihm vorbei gelangen nur wenige und unter solch spitzem Winkel zur Vorderfläche des Kastens, dass hinter demselben ein grosses Dunkelfeld entsteht, in welchem sich der Photograph befindet.

Derselbe kann überhaupt nahe beim Patienten bleiben, ohne fürchten zu müssen, dass die ihn treffende Strahlung ein Emissionsherd für Sekundärstrahlung werde, welche bekanntlich die Platte verschleiert, worauf Walter schon einging.

Und gerade für die Photographie, wo wir neuerdings ganz unverhältnismässig grössere Energiemengen verwenden, haben alle diese Punkte eine erhöhte Bedeutung.

In der Einfachheit der Darstellung des Apparates einerseits, in seiner vielfältigen Anwendungsweise anderseits sehe ich die Bedeutung des oben beschriebenen Prinzips der Verwendung meines Modells. Auf Grund der einmal gewählten Dimensionen werden die Bilder auf 60 cm Entfernung ein für allemal aufgenommen.

Es liegt hierin der Ausdruck des Bestrebens, alle Photogramme und daher ihre Aufnahmezeiten direkt vergleichbar zu machen.

Die Wahl von 60 cm als Abstand der Platte vom Röhrenspiegel erscheint willkürlich. Leider ergab sich, dass der viel besser passende $^1/_2$ m nicht praktisch für alle Fälle passt, weil auf diese Entfernung manche Röhren noch vergrössern.

Hauptsächlich gilt dies für die näher liegenden Organe, die alsdann die Harmonie eines Bildes sehr beeinträchtigen. Nimmt man noch grössere Entfernungen, dann enthält der Kasten wieder zu viel Luft, welche das Bild beeinträchtigt, weil in derselben zu viele sekundäre Strahlungsherde entstehen.

Was die sehr anzustrebende „Normal-Entfernung" der photographischen X-Aufnahme betrifft, so hat sie eine nicht zu unterschätzende Bedeutung, anderseits keine Nachteile. Denn für dünnere Objekte kommen als Aufnahmezeiten heute nur Differenzen von Sekunden, bezw. von Sekundenbruchteilen in Betracht, wenn der Plattenabstand wächst; wir können dieselben also sehr wohl auf grösseren Abstand photographieren.

Anderseits wird die Ausrechnung der Expositionszeiten eine ungemein einfache; Donath[1]) giebt in seinem Lehrbuche folgende Formel zur Berechnung derselben:

$$Z' = z \,.\, W\left(\frac{b}{a}\right)^2$$

Hier bedeutet:

a den Röhrenabstand bei der dem Ganzen als Einheit zu Grunde gelegten Aufnahme der Mittelhandknochen;

z die Zeit, welche zu dieser Aufnahme nötig war;

b den Röhrenabstand für die zu berechnende, d. h. herzustellende Aufnahme eines anderen Organs;

W den „Durchleuchtungswiderstand" des aufzunehmenden Körperteiles, aus der beigegebenen Tabelle zu entnehmen.

Tabelle (Mittelhand = 1):

	W		W
Hand	1,0	Brustkorb	3,0—4,0
Unterarm	1,4	Brustbein	3,8
Ellenbogen	1,5	Fuss	1,4
Oberarm	1,8	Unterschenkel	1,8
Schultergelenk	3,0	Knie	2,0
Schlüsselbein	2,7	Oberschenkel	3,0—5,0
Hals	3,3	Hüftgelenk	5,0—6,0
Schädel	4,5	Becken	8,0—10,0 (15—20)

Beispiel nach Donath[1]):

Die zu einer Handaufnahme erforderliche Zeit z betrage 15 Sekunden, der Röhrenabstand von der Platte 20 cm.

Es ist zu berechnen die Exp.-Zeit für einen Brustkorb auf 40 cm.

$$Z = 15; \quad a = 20$$
$$W = 4; \quad b = 40.$$

$$Z' = z \times W\left(\frac{b}{a}\right)^2$$

$$Z' = 15 \times 4\left(\frac{40}{20}\right)^2 = 60 \times 2^2 = 240 \text{ Sek.}$$

Wird nun a und b konstant = 60, dann nimmt der Bruch die Form an

$$\left(\frac{60}{60}\right)^2 = \left(\frac{1}{1}\right)^2 = 1.$$

[1]) Donath, „Die Einrichtung zur Erzeugung der Röntgenstrahlen etc." Berlin 1899. Preis 4 M.

Man hat also nur die für die Handaufnahme nötige Exp.-Zeit mit dem Werte des Durchleuchtungswiderstandes zu multiplizieren und nach den Angaben von Albers-Schönberg die Röhre von der, für das Objekt passenden Qualität zu wählen; die Nachprüfung ergab, dass man mitunter für das Becken auch *W*: bis 15 u. 20 nehmen muss, sonst stimmten die Resultate in meinen Versuchen mit den ausgerechneten Zahlen.

Natürlich handelt es sich nur um „Näherungswerte", welche eigentlich nur je für dieselbe Person gelten; auch spricht die Qualität der Röhre mit.

Trotzdem sehe ich einen grossen Wert darin, momentan aus der Tabelle über die Exp.-Zeit orientiert zu sein, ohne lange rechnen zu müssen.

Erklärung der Abbildungen.

Photogr. 1. Bleikasten von hinten gesehen; die als Thüre aufklappbare Wand mit Einlage, welche wieder herausnehmbar ist.
An der unteren Grenze von Füllung und Rahmen die herausnehmbaren Träger für die Kassette.
Darunter der obere Teil des hinten offenen U-förmigen Untergestelles mit Sitzbrett.

Photogr. 2. Thürfüllung herausgenommen, Thüre aufgeklappt, Inneres des Bleikastens.
Oben: oberer Schieber, mit Einlage im Thorbogen. (Kopf-Photogramme.)
Darunter: innere Ansicht der Vorderwand mit Pyramide; als Abschluss derselben Schieber in dessen Lumen die Bleiblenden eingelegt werden.
Unterhalb dieser Wand: unterer Schieber mit thorbogenförmigem Ausschnitte.
Um das Ganze leichter zu machen, ist der Beschlag seitlich, hinten (Thüre und Füllung), oben und unten (Thorbogen-Schieber) nur 1 mm dick.
Gegen die Stirnseite hin und in der Pyramide jedoch ist der Beschlag 2 mm dick, was praktisch dieselben Resultate gab, aber das Gewicht wesentlich herabsetzte.

Photogr. 3. Stirnseite des Kastens mit Röntgenlampe.
Oberer Schieber etwas herausgezogen, auf dessen oberer Fläche zwei Stifte, in welche Bleistreifen einzuhängen sind, die den Spalt schliessen.
An der Vorderwand die verschiebbare Pyramide nebst Seiten-Coulissen.
Vor der Pyramide, Voltohm-Röhre β, getragen von der nach allen Seiten dreh- und verstellbaren Halte-Vorrichtung. Letztere steht auf einem Fussbrett, das in einer Schlittenbahn läuft und seitlich verschiebbar ist.
Rechts und links von dieser Bahn je ein Haken für den hier aufzuhängenden Bleistreifen.
Darunter: unterer Schieber, ebenfalls herausgezogen; auf seiner Fläche liegt dann der spaltdeckende Bleistreifen auf.
Die Voltohmröhre ist gewählt auch aus dem Grunde, um die Zweckdienlichkeit der Halteklammer auch für grosse, schwere Röhren zu demonstrieren.
Im übrigen dient dieselbe, auch bei höherer Inanspruchnahme, mir fast ständig als „photogr. Röhre", indem das Modell „γ" sogar für den elektrolytischen Unterbrecher passt.

Eine Vereinfachung und Abänderung des Verfahrens nach Davidson zur Bestimmung der Lage von Fremdkörpern im Organismus durch Doppel-Röntgenphotographie.

Von

Dr. **Bruno Schürmayer** in Hannover.

In den „Annales d'Electrobiologie etc.[1])" giebt Mackenzie Davidson London eine an Abbildungen erläuterte Beschreibung seiner Methode zur Bestimmung der Lage von Fremdkörpern auf Grund eines von zwei Punkten aus aufgenommenen Doppelbildes.

[1]) Annales d'Electrobiologie, Electrothérapie et d'Electrodiagnostic. Herausgeg. v. d'Arsonval, Tripier, Apostoli Doumer, Oudin. Paris, Felix Alcan, 108 Boulevard St. Germain, B. I. 1898 H 3

In dieser Zeitschrift ist auf das Prinzip des Verfahrens schon längst hingewiesen; um aber darthun zu können, worauf sich die Abänderungen beziehen, sei der erste Teil desselben, die Art der Bildaufnahme, nochmals kurz beschrieben.

Auf zwei senkrecht stehenden Trägern ruht eine horizontale Leiste mit Teilung; sie ist an den Trägern in der Höhe verschiebbar. An dieser Horizontalen befindet sich ein verschiebbarer gleitender Lampenträger, der die Röntgenbirne trägt.

Auf einer Tischplatte liegt eine Platte, auf welcher sich zwei Metallfäden senkrecht schneiden; die Röhre wird so eingestellt, dass der Schnittpunkt des Fadenkreuzes genau von einer Senkrechten getroffen wird, welche durch die Antikathode der Röntgenröhre gezogen erscheint, so dass sie senkrecht auf dem Fadenkreuz aufsteht.



Fig. 1.

Von diesem Nullpunkte aus kann die Röhre gleichweit je nach rechts und links mit dem gleitenden Träger verschoben werden; diese Endstellungen sind durch Klammern bezeichnet.

Auf Grund der Erfahrung nimmt D. nur 6 cm Verschiebung, um nach Kombination zweier Bilder eine stereoskopische Betrachtung vornehmen zu können.

Die in lichtdichten Umschlag gehüllte Platte wird unter das Metallfadenkreuz gelegt, darauf kommt das zu photographierende Organ zu liegen.

Man macht in linker Seitenstellung eine Aufnahme, sodann auf dieselbe Platte eine zweite, aus rechter Seitenstellung der Birne.

Man kann für das zweite Bild auch eine zweite Platte verwenden; wie man die Lage der Bilder findet, und wie man sie auf das betreffende Organ projiziert, wird unten beschrieben werden.

Unter Verwendung der von mir beschriebenen Abänderung der Walterschen Bleikiste kann man ganz leicht den im Sinne Davidsons gehaltenen Aufnahme-Apparat daran anbringen, indem die Pyramide der Stirnseite des Kastens beweglich und deren Verschiebungen ablesbar sind. (Photogr. I.)

Die Einzelheiten sind in meiner ersten Mitteilung schon besprochen.

Auch der zweite Apparat, welcher zur bildlichen Reproduktion der Lage des Fremdkörpers dient und auf Verwendung von Fäden beruht, welche den das Bild des Fremdkörpers zeichnenden Randstrahlen entsprechen, ist leicht zu konstruieren, sobald man nach meiner Angabe den Nullpunkt durch ein Senklot bestimmt. Auch darauf wird eingegangen werden.

Am einfachsten lässt sich das ganze Prinzip meines Vorgehens an den Apparaten selbst demonstrieren. Die äussere Konstruktion des Bleischutzes wird auf Grund voraufgegangener Beschreibung als bekannt vorausgesetzt, wie auch die Technik der Bildaufnahme.

Da jedoch vorausgesetzt wird, dass die Röhre auch hier so liege, wie bei Davidson, nämlich so, dass der vom Spiegel ausgehende „mittlere Leitstrahl“ senkrecht auf das Fadenkreuz treffe, so sind einige einstellende Vorrichtungen nötig.

Zunächst ist der Mittelpunkt der Thürfüllung durch Aufzeichnung der Diagonalen in den Bleimantel ein für allemal justiert.

Entsprechend der einen Geraden (Metallfaden) Davidsons hängt ein feiner mit Seide überspannter Kupferdraht in der Mitte der Thürfüllung bezw. im Thürrahmen herab. Derselbe trägt ein auf die Spitze gestelltes quadratisches Blech mit centraler Bohrung so, dass die Bohrung genau auf den Mittelpunkt der Thürfüllung trifft.

Im Lumen der Pyramide hängt ebenso an einem gleichlangen Lote eine runde Scheibe, auf der ein Kreuz aufgelötet ist. Der eine Schenkel desselben liegt in der Lotrichtung, der andere, weil rechtwinklig hierzu, verläuft in der Horizontalen.

Die Scheibe ist so aufgehängt, dass sie genau im Mittelpunkte der Blendenöffnung liegt, also konzentrisch zur Blende.

Durch „Loten" bei aufrechtstehender Kiste (was künftig Aufgabe des Herstellers sein wird) hat man diesen beiden Marken eine solche Lage gegeben, dass die durch sie gehende centrale Gerade genau senkrecht steht auf der Ebene der Thürfüllung.

Die Birne muss nunmehr so aufgestellt werden, dass der „centrale Leitstrahl" der Antikathode durch die centrale Bohrung der Marken geht. Dann wird auch dieser Strahl senkrecht zur Ebene der Thüre und mithin zu der der dorthin gelegten Platte, bezw. Kassette verlaufen.

Diese Justierung ist sehr einfach zu machen: man hält bei erleuchteter Birne einen Fluorescenzschirm in die Thürfüllung, dass die rechteckige Marke ihr aufliegt. Diese wirft einen tiefen Schatten, um denselben herum liegt ein runder, matterer Schatten, hervorgerufen durch die entferntere, runde Marke im Lumen der Pyramide. An diesem Schatten erkennt man genau das feine Drahtkreuz; (vgl. die schematische Zeichnung) dessen Schenkel müssen rechts und links mit den seitlichen Ecken des aufgehängten hochstehenden Quadrates zusammenfallen, die Senkrechten sich decken, dann liegen offenbar auch die centralen Bohrungen beider Marken in einer Geraden. Unter diesen Umständen aber muss auch diese Gerade immer senkrecht stehen zur Fläche der Thürfüllung.

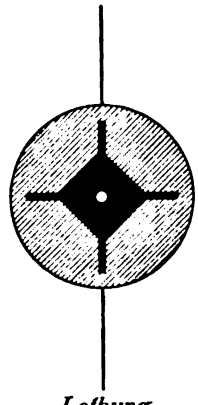

Lothung.

Steht der Kasten so, dann ist die vordere, runde Marke im Pyramidenlumen überflüssig, sie wird zur Seite gehängt oder weggenommen, um das Bild nicht zu schädigen.

Das Lot in der Thürfüllung jedoch bleibt hängen und dient als „Metallfaden" Davidsons; die centrale Bohrung bezeichnet den Nullpunkt, in dem später eine zweite Linie zu errichten ist, deren Verlauf jedoch durch die Ecken des genannten Metallquadrates genau angegeben wird.

Man schreitet zur Photographie; zunächst werden die oben und unten von der Metallmarke verlaufenden übersponnenen Drähte mittels Farbenstifts oder dickflüssiger Farbe tingiert.

Der Patient hat Platz genommen, Füllung und Kassette sind eingeschoben; auf letzterer liegt ein weisses Papier auf, um den Kassettendeckel vor Beschmutzung zu schützen.

Patient lehnt gegen die Kassette und drückt das Lot auf diese; dasselbe zeichnet sich auf seiner Haut ab.

Nun wird Pyramide und Birne zur Seite geschoben und von „10 links" eine Aufnahme gemacht, dann von „10 rechts"; man nimmt die Kassette weg und die Thürfüllung heraus.

Ehe Patient aufsteht, markiert man das Loch der Metallmarke auf seinem Rücken, Leibe, etc., kurz, auf dem durch den farbigen Strich schon gekennzeichneten, photographierten Körperteile.

Von Dermatograph-Stift oder violettem Tintenstift herrührende Zeichnung hält tagelang auf der Haut, die Zeichnung ist also immer wieder aufzufinden.

Auf der entwickelten Platte haben wir:

1) einen Streifen, entsprechend dem durch schweres Gewicht gut gespannten Metalllote.

2) in demselben liegend das aufrechtstehende Metallquadrat mit centraler Bohrung.

3) zwei mehr oder minder scharfe Bilder, welche beide den Fremdkörper, sagen wir eine Nadel, enthalten.

Nach dem Trocknen der Platte projizieren wir die natürliche Lage des Fremdkörpers auf folgende Weise.



Fig. 2.

An Stelle des metallenen Rekonstruktions-Apparates von Davidson setzen wir ein hölzernes, leicht konstruierbares reckartiges Viereck, das im rechten Winkel sich erhebt. Von einer viereckigen glatten Platte entspringen zwei senkrechte Tragleisten rechts und links, auf welche je ein graduiertes Lineal aufgeschraubt ist. (Photogr. 2.)

Oben werden beide Leisten durch eine solche, im queren Verlaufe ziehende, zusammengehalten. Auch auf ihr liegt ein graduiertes Lineal, ebenfalls, wie die andern, mit Centimeter-Teilung.

Durch einfache Klemmen rechts und links an den senkrechten Leisten festgehalten befindet sich ein viertes verstellbares Lineal gleich einer Reckstange an diesem Rahmen.

Das obere Querlineal hat in der Mitte einen Nullpunkt, von welchem ein Senkblei an Seidenfaden herabhängt.

Diese Vorkehrungen dienen dazu, die Lage des gesuchten Fremdkörpers zu bestimmen, sie genügen aber auch völlig.

Diesen Zweck erreichen wir auf verschiedene Weise, wir betrachten den einen Fall dass das hergestellte Positiv hierbei in Verwendung kommt; dasselbe sei auf Karton aufgezogen und enthalte ein Doppelbild.

Wir legen darauf ein Pauspapier und ziehen mittels Lineals eine Gerade, welche sich mit dem Bilde des Metallfadens deckt. Senkrecht hierzu, durch die Ecken des aufrecht stehenden Quadrates gehend und dessen Lochung treffend, errichten wir eine zweite Linie, womit ein Kreuz, im rechten Winkel gelegt, entsteht.

Die Pausung wird mittels Reisnägel auf dem Positiv festgesteckt und beide beiseite gestellt.

Die im Nullpunkte oben entspringende Seidenschnur trifft mittels ihrer Lotspitze den Kreuzungspunkt eines auf die Tischplatte eingeritzten zweiten rechtwinkligen Kreuzes.

Trifft dies zu, dann steht (auf Grund der so getroffenen Konstruktion) das Lot senkrecht zur Tischebene; weicht es ab, dann wird an den Schrauben des hölzernen, unter der Platte befindlichen Nivellier-Dreiecks so lange eingestellt, bis diese gewünschte Stellung vorliegt.

Jetzt legt man das Positiv mit Pause so auf, dass das Lot auch auf dessen Kreuzung der gezogenen Linien steht; durch den Nullpunkt steckt man einen Reisnagel hindurch bis in die Tischplatte.

Nun legt man ein Lineal so, dass es rechts und links an den Fusspunkten der senkrechten Pfeiler-Lineale anliegt, und dreht das Positiv so, dass dessen eine auf der Pausung gezogene Gerade mit der Kante des Lineals zusammenfällt.

Die schon eingesteckten Reisnägel werden in die Tischplatte gedrückt, das Ganze liegt fest.

Die Aufnahme sei auf 60 cm Entfernung der Spiegelmitte von der Platte gemacht.

Man klemmt das bewegliche Lineal auf Höhe „60 cm“ so ein, dass dessen obere Kante mit der Seitenteilung „60“ zusammenfällt, verschiebt dasselbe aber so weit seitlich, dass sein Nullpunkt (Halbierungspunkt) ebenfalls vom Bleilote geschnitten wird, worauf das Lot weggenommen werden kann.

Da die Exkursion der Röntgenröhre 10 cm seitlich betrug, so bringt man zunächst auf „10 cm rechts“ eine entsprechend gebaute Klemme an, aus welcher zwei Fäden so entspringen, dass sie über das Linel gehängt erscheinen. Auf der einen Seite haben sie je ein kleines Gewicht, auf der andern sind sie durch je ein Nadelöhr gezogen. Die Nadel selbst steckt in einem Korke oder Holzcylinder und stellt so ein kleines Stilett dar, dessen Spitzen die Nadelöhre bilden.

Nun stösst man das eine Stilett im linken Bilde durch die Pause hindurch in den einen Endpunkt des Fremdkörpers (z. B. des Nadelbildes), das andere Stilett in den gegenüber liegenden Endpunkt. Man drückt die Fadenenden so tief hinab, dass sie gerade auf der Papierebene aufstossen, während je ein Knoten des Fadens, der das Herausgleiten aus der Öse verhütet, als Marke dient.

Die kleinen Gewichte oben, jenseits des Lineals, spannen die Fäden je sofort an.

Vom Punkte „10 links“ aus geschieht dasselbe, unter Ziehung der Faden nach dem rechten Bilde.

Diese Fäden stellen den Verlauf der „Begrenzungsstrahlen“ dar, welche jedesmal bei der photographischen Aufnahme die Endpunkte des Fremdkörpers auf die Platte gezeichnet haben.

Vo diese Faden sich kreuzen, da lag in Wirklichkeit der gesuchte, metallische Fremdkörper (Metallnadel).

Wenn wir denselben senkrecht in die Tischebene auf das Pauspapier projizieren und die Entfernung jedes Endpunktes von den Linien des hier gezogenen Kreuzes wissen, sind wir in der Lokalisation um einen grossen Schritt weiter gekommen, bezw. damit eigentlich zu Ende.

Mittels graduierten, senkrecht stehendem Winkels ist ersteres leicht zu vollführen; wir machen am Fusse des Maasses je einen Punkt auf die Pause und schreiben in Klammer gleich den senkrechten Abstand vom Fadenkreuzungspunkte daneben.

Damit haben wir jeden Endpunkt in Beziehung zu einem rechtwinkligen Koordinatensystem gebracht; jeder derselben ist damit in der Ebene des Tisches eindeutig festgelegt und bestimmt, wenn wir von demselben aus noch je ein weiteres Lot errichten, das jede der Koordinaten des Papiers (senkrecht) trifft.

Aber in unserm Falle genügt, für unsere Zwecke, die Aufzeichnung auf die Pause schon ohne diese Senkrechten.

Wollen wir nun die wahre Lage des Fremdkörpers (Nadel) im Körper des Patienten finden, so geht dies leicht.

Wir legen unsere Pause, mit der beschriebenen Seite gegen uns, auf den, z. B. Rücken des Patienten, dass der der Lochung des Metallbleches z. B. auf seinem Rücken entsprechende Punkt mit dem Schnittpunkte des Kreuzes (= Nullpunkt des Koordinaten-Systems) zusammenfällt und die dem abphotographierten Metallfaden entsprechende Linie auf die Abzeichnung dieses Fadens auf der Haut des Patienten zu liegen kommt. Wir stossen unsern Farbestift durch die Endpunkte der Pause des Fremdkörpers und tragen diese auf der Haut des Patienten auf.

Wenn wir nun von jedem dieser Punkte aus senkrecht zur Körperoberfläche so tief eindringen, als die nebenan geschriebene Zahl angiebt, so treffen wir auf die Endpunkte des Fremdkörpers (Nadel).

Da die Dicke des betreffenden Teiles des Körpers des Patienten zu messen ist, so erfahren wir, von welcher Seite her wir am nächsten dahin gelangen.

Dieses Verfahren wird stets nur an massigen Teilen, wie Rumpf oder Kopf, in Anwendung kommen; man wird also den Verlauf der Senkrechten wohl abschätzen können.

Abänderung unter Gebrauch der photographischen Platte.

Um die photographische Platte direkt (nach dem Vorgange Davidsons) bei obengenannten Verfahren verwenden zu können, bedürfen wir einer Spiegelvorrichtung, um von unten her durch die Platte Licht werfen zu können.

Zu diesem Zwecke kann eine Einlage im Tisch herausgenommen werden, so dass nur ein Rahmen übrig bleibt. Man stellt das Ganze auf einen (Instrumenten-) Tisch mit Glasplatte und bringt darunter einen Spiegel in richtiger Stellung an.

[Davidsons komplizierterer Apparat enthält alle diese Anordnungen ein für allemal.]

Man legt die photographische Platte auf den Tischrahmen oder auf eine in denselben einzusetzende Glasplatte, mit der Schichtseite nach oben, und nach meiner Angabe weiter verfahrend darauf das Pauspapier. Hier müssen Klemmen die richtige Lage fixieren, da man Glas nicht durchstossen kann und selbst einen Film nicht opfern will. (Vgl. Photogr. 2.)

Alles übrige bleibt sich gleich; die Fäden werden durch kleine schnabelförmige Pinzetten, welche aus einem sie haltenden Metalle entspringen, auf die betreffenden Punkte eingestellt. Die Zeichnung kommt in einen andern Quadranten zu liegen, da wir hier das Bild von der Schichtseite her betrachten, die positive Kopie jedoch dasselbe so wiedergiebt, als ob wir von der Glasseite her sähen, bezw. das Fluorescenzbild des Schirmes vor uns hätten.

Dafür legen wir die Zeichnung auch so dem Patienten auf, dass die beschriebene Seite demselben zugekehrt ist.

Abänderung bei Benutzung zweier Platten.

Um die Platten auch für andere Zwecke benutzen zu können, nimmt man für jede Aufnahme wohl auch eine besondere Platte.

Ich setze den Patienten alsdann auch so, dass das Metallblech mit Faden auf einer Körperhälfte des Patienten sich abbildet, während die andere Hälfte des Bildes, bezw. Körpers, dann nichts davon enthält. Schneidet man später im Positiv den Streifen des Bildes mit Blechschatten und Fadenschatten weg, so hat man ein tadelloses Photogramm mit einem Fremdkörper, auf dem andern Abzuge jedoch liegen jene koordinaten Schatten mitten darinnen.

Um hier das Projektionsverfahren auszuführen nimmt man, am besten am Fenster, eine Pause des Fremdkörpers und der Organumrisse unter Abzeichnung und Auszeichnung des Koordinatenkreuzes.

Alsdann legt man die entsprechenden Punkte der Koordinaten der Pausung und jener des zweiten Bildes genau aufeinander und paust auch die wichtigsten Linien, sowie den Fremdkörper der zweiten Photographie durch.

Nun hat man eine Pausung von dem Aussehen, als ob man auf eine einzige Trockenplatte photographiert hätte. Im weitern verfährt man nach meiner Angabe unter Benutzung der Reisnägel und Nadelstilette.

Nur beim Auflegen der Zeichnung muss man berücksichtigen, dass man gleichsam „mittels Platte, Schicht nach oben" gearbeitet hat, die beschriebene Seite muss dem Patienten zugekehrt sein. (Vgl. die schematische Zeichnung.)

Auch hier lässt sich jedoch von den Positiven ausgehen; man schneidet das eine mittels Lineals und Federmessers genau längs der Abzeichnung des Metallfadens durch und passt dasselbe in entsprechender Lage genau auf die andere Photographie; nun verfährt man weiter, als ob ein einziges Positiv vorläge, und paust ab etc.

Die Art der Aufnahme bei Verwendung zweier getrennter Platten bedarf noch einiger Erklärung.

Man achte vor dem Anlegen der zweiten Platte darauf, dass das Metallfadensenkblei genau auf der Zeichnung auf der Haut des Patienten liegen geblieben ist.

Eventuell beugt sich der Patient etwas vornüber, der Metallfaden stellt sich genau senkrecht, nun lehnt der Rücken pp. wieder an. Die Platte wird von hinten her bei herausgenommener Füllung eingeschoben und diese erst jetzt eingesetzt.

Dieses Verfahren, wie alle andern Handgriffe, sind höchst einfach und sehen nur durch die lange, genaue Beschreibung komplizierter aus, als sie sich gestalten. Gegenüber dem Verfahren nach Davidson hat der oben geschilderte Modus folgende Vorzüge.

Davidson bedarf zweier fein konstruierter Apparate; hier genügt eine kleine Erweiterung des Prinzips der Verwendung des aufrechtstehenden Bleikastens, um den Aufnahmeteil zu liefern; der Reproduktions- bezw. Projektionsapparat ist so einfach als möglich und funktioniert dennoch möglichst genau.

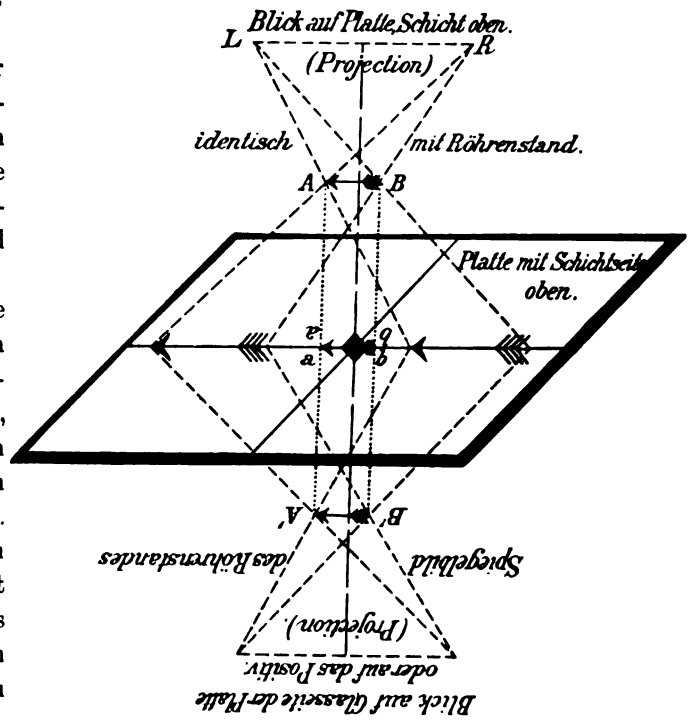

Übersicht der Projektions-Verhältnisse.

Im einzelnen kommt folgendes in Betracht:

Die Einstellung der Röhre nach Davidson, „dass die Mitte des Spiegels senkrecht über und auf dem Metallfadenkreuz steht", ist in praxi durch Augenmass unmöglich. Selbst das von mir angestellte „Loten" vor und hinter der Röhre vorbei, unter Berücksichtigung des Kugeldurchmessers der Röntgenlampe und Wahl des Mittelpunktes zwischen den Fusspunkten beider Lote als Nullpunkt, gab Abweichungen. Wir wissen nie, welcher Strahl der „Leitstrahl" (um einen Ausdruck aus der „neuern Geometrie" zu gebrauchen) ist, da der Spiegel etwas verschoben, der Mittelpunkt des Kathodenstrahlenkegels ein anderer sein kann, als der geometrische Mittelpunkt der Antikathode.

Im Bleikasten hingegen steht die durch die centrale Bohrung der Metallmarken gehende Gerade immer senkrecht auf der Ebene der Thürfüllung, bezw. auf der dort liegenden photographischen Platte.

Denn beide Bohrungen sind gleichweit vom Aufhängepunkte jedes Lotes entfernt, die Lote aber gleichlange Pendel.

Man denke sich die Verbindungslinie als starren Draht in die Bohrung gelegt. Nachdem dieselbe „ex constructione" auf genannter Fläche senkrecht steht, bleiben sie so erhalten, gleichviel ob der Kasten infolge kleiner Abweichung des Planums des Zimmerbodens gegen die Wagrechte mit seinen Wänden nicht ganz senkrecht steht.

Bringt man die Röhre nach Augenmass an richtige Stelle, so können folgende Fälle eintreten:

a) Die beiden Lote fallen im Schattenbilde zusammen, die runde (vordere) Marke steht mit ihrem Centrum höher (tiefer) als die Bohrung der hinteren (quadratischen) Marke.

Gründe:

α) Die Röhre steht zu tief (hoch), der Kasten richtig.

Abhülfe:

Höherstellung der Röhre; sobald sich die Schatten der Marken decken, geht der Leitstrahl durch die Bohrung, steht also senkrecht zur Hinterwand.

β) Die vordere Kastenwand steht zu hoch (tief), die Röhre richtig.

Abhülfe:

Die vordere Marke steht zu hoch (tief); um sie tiefer zu bekommen, muss die Röhre höher (tiefer) gestellt werden.

b) Die Höhe der Markencentren ist gleich, aber die Senkrechten fallen nicht zusammen.

Gründe:

α) Die Stirnseite des Kastens steht nicht richtig zum Leitstrahl. } was dasselbe bedeutet { Die Röhre steht zu weit links (rechts) vom Kasten.

Abhülfe: Man verschiebt die Birne so lange, bis die Marken richtig stehen.

Man sieht also, dass für die praktisch überhaupt wichtigen Möglichkeiten das richtige Aufeinanderfallen der Markenschatten, auch die richtige Stellung der Birne zum Kasten, bezw. zur Rückwand desselben — also auch zur dort liegenden Platte — garantiert ist.

Da aber durch die centralen Bohrungen, z. B. zweier Kreise, nicht so gut zu justieren wäre, haben die Marken andere Gestalt, bezw. noch weitere Hülfsmittel erhalten. Die Anwendung von freischwebenden Pendeln erscheint als der sicherste Weg zur Erreichung dieses Ziels.

Denn die gekreuzten Drahtfäden Davidsons können zu leicht aus dem Winkel kommen oder sich verschieben; sie verunstalten das Photogramm zu sehr; schliesslich ist eine der Senkrechten ja überflüssig, weil wir senkrechte Linien jederzeit leicht errichten können, wenn der Fusspunkt bekannt ist, bezw. der Schnittpunkt.

Das Loch im Diagonalenschnittpunkte (Mitte) der hinteren Marke bestimmt diesen Nullpunkt.

Es ist klar, dass die Marken andere Form haben können, dass man auch feste Kreuze etc. verwenden, dass der Kasten selbst nivellierbar sein könnte etc. etc.

Die Pendel aber wurden gewählt, weil sie von etwaiger Verziehung der Kastenwände und von der Änderung deren Winkel unabhängig sind.

Auch beim Reproduktionsapparate garantiert die Einführung des Pendels (Lotes) eine genaue Arbeit, weil jeweils der Nullpunkt auch für undurchsichtige Kartons festzustellen ist und zwar eindeutig genau.

Die Verwendung des Positivs als Unterlage, die stete Übertragung der Verhältnisse auf eine Pause, erleichtert die Arbeit und schützt die wertvolle Platte vor Beschädigung der Schichte oder gar vor Zerschlagen des Glases.

Immerhin ist auch die Verwendung des Glasnegativs ohne weiteres möglich.

Ob es leichter sein wird, bei meinem Verfahren im Falle der Verwendung zweier

getrennter Platten die zweite Platte richtig zu legen und den Patienten in der nötigen Position zu erhalten, das dürfte sich ohne weiteres beurteilen lassen und zwar zu meinen Gunsten.

Dass Patient sich ruhig verhalten muss, das erscheint bei beiden Methoden als unumgängliches Postulat; dass er es auch sitzend oder stehend kann, dafür sprechen die guten Bilder, welche, wie früher erwähnt, mit der aufrecht stehenden Bleikiste erzielt wurden.

Unter den Abänderungen der Rekonstruktion, bezw. Reproduktion der Lage der Fremdkörper sei noch der Methode gedacht, wo man bei glasklarerer Platte im auffallenden Lichte arbeitet, die Schichte nach unten bei untergelegtem weissen Papier.

Die Verhältnisse sind hier dieselben, als ob man mit dem Positiv arbeitete, alles übrige ergiebt sich von selbst.

Im übrigen ist zu bemerken, dass bei Anwendung einer Kassette die Dicke ihres Bodens in Rechnung zu ziehen ist, da die Platte dann nicht 60 cm vom Spiegel entfernt lag, sondern = (60, weniger Dicke des Kassettenbodens). Dieses Mass kennt man jedoch ein für allemal und stellt beim Reproduktionsapparate auch die Querleiste entsprechend, nämlich = (60, weniger Dicke des Kassettenbodens).

Ist der Karton des Positivs sehr dick, so stellt man das obere Lineal entweder um so viel höher (60 + Kartondicke) oder man rechnet diesen Wert bei dünnerem Karton einfach den Senkrechtenabständen zu.

Einige Abänderungen nebensächlicher Art giebt Photogr. II wieder.

Photogr. I. Bleikasten von vorn. Stellung der Pyramide und der Röhre bei einer seitlichen Aufnahme Unten: Herausgenommene Thürfüllung bezw. Einlage im obern Schieber.

Photogr. II. Ausführung der Bestimmung unter Demonstration des Apparats mit Hülfsmitteln.
Die obere, verstellbare Querleiste wird durch Klammern gehalten; um sie noch fester zu stellen, ruht sie rechts und links auf je einer Klammer auf.
Die Marken „10“ sind leicht eingekerbt, wodurch Haftklammern wegfallen; um das Zusammenrollen der Seidenfäden zu verhüten, sind ihre abwärtshängenden Enden rechts und links an einer Klammer vorübergezogen. Ferner hängen die Gewichte an einem hohlen Holzcylinder, durch dessen Lumen die Fäden gehen.
Die andern Enden der Fäden stecken mittels Nadelstilette in den Pausbildern je der gegenüberliegenden Seiten Das mittlere Justierungspendel ist hängen gelassen und steht auf dem Kreuzungspunkte der Koordinaten. An den vier Ecken des Photogramms stehen die „schnabelförmigen Halter“ der Seidenfäden für Glasplatten, mit aufgerollten Fäden und Gegengewichten, sowie schweren Bleifussplatten. Vorn rechts Nadelstilett zum Vorstechen der Löcher im Karton.
Metallwinkel, Lineal, Zirkel Nivellierdreieck.

Aus dem Röntgeninstitut von Drs. Albers-Schönberg u. R. Hahn in Hamburg.

Kritische Bemerkungen über den von Grouven in der Niederrheinischen Gesellschaft für Natur und Heilkunde in Bonn gehaltenen Vortrag über Röntgentherapie bei Hautkrankheiten.

Von

Dr. **R. Hahn**.

Grouven spricht über die therapeutische Verwendung der Röntgenstrahlen unter Demonstration von Fällen.

Mit gutem Erfolg wurden behandelt Lupus, Sycosis simplex und parasitaria, sowie Hypertrichosis und Psoriasis, ohne Erfolg Favus.

Über die Technik, die Grouven anwendet, seien noch einige Bemerkungen gestattet. Grouven sagt, die Durchschnittsentfernung betrug bei den betr. Patienten 30—50 cm vom

Spiegel, die Expositionsdauer war meistens eine halbe Stunde. Das ist nach einer Richtung hin zu viel, nach der andern zu wenig. Eine Expositionsdauer von einer halben Stunde täglich ist sicher unnötig, wenn nicht überhaupt zu viel, eine Zeit von 10—15 Minuten genügt unter allen Umständen. Freilich müsste dann die Entfernung eine wesentlich geringere sein. Wir nähern schon seit Jahren die Röhre dem zu bestrahlenden Objekt auf 10 bis höchstens 25 cm Entfernung. Bei dieser Anordnung wird sich eine Epilation auch bereits, wenigstens nach unsern doch ziemlich reichlichen Erfahrungen, sicher in drei Wochen erreichen lassen, selbst bei Favus.

Es ergiebt sich aus unserer Anordnung dann von selbst, dass man nicht mehrere Patienten mit derselben Röhre gleichzeitig behandeln kann. Es ist das schon an und für sich nicht ratsam, da die wirksamsten Strahlen die vom Spiegel direkt ausgehenden sind, es also leicht geschehen kann, dass, falls mehrere Personen unter der Röhre sitzen, keine die besonders wirksamen Strahlen treffen werden. Bei kürzerer Expositionsdauer wird man eben in derselben Zeit eine grössere Anzahl von Patienten behandeln können. Will oder muss man durchaus gleichzeitig eine grössere Reihe Patienten behandeln, so empfiehlt es sich, mehrere Röhren gleicher Qualität, also gleich weich z. B. hintereinander aufzustellen und mit Leitungsdrähten untereinander von der Anode der einen zur Kathode der andern zu verbinden, und den vom Induktor kommenden Anodendraht mit der freien Anode der Röhre Nr. 1, den Kathodendraht mit der freien Kathode Nr. 2 resp. 3 zu verbinden und dann den Apparat in Gang zu setzen. Es giebt dann jede der Röhren brauchbares Röntgenlicht.

Schliesslich können wir nur unsere Befriedigung darüber aussprechen, dass die dermatologische Station einer Universität ebenfalls mit diesem neuen Heilfaktor in der Dermatotherapie eingehende Versuche anstellt.

Aus der chirurg. Abteilung des St. Joseph-Hospitals zu Wiesbaden (Sanitätsrat Dr. Cramer).

Casuistische Beiträge.

Von

Dr. **Alban Köhler**, Assistenz-Arzt.

(Hierzu Tafeln VII und VIII.)

Röntgenbilder typischer Krankheitsfälle zu veröffentlichen, dürfte heutzutage, wo täglich tausende von Radiogrammen aufgenommen werden, eigentlich überflüssig sein. Wenn trotzdem in folgendem, wenigstens in dem ersten Teile dieser Ausführungen, den Knochentumoren, die Abbildungen einiger ziemlich häufiger Fälle zum Abdruck gebracht werden, so geschieht dies einerseits deshalb, weil ich beim Durchsehen der früheren Hefte dieser Zeitschrift und neuerer chirurgischer Schriften Bilder ähnlicher Affektionen entweder ganz vermisste oder ihre photographische Deutlichkeit zu wünschen übrig liess, andererseits deshalb, weil dieser und jener Fall in Bezug auf seine Entstehung, seinen Verlauf etc. etwas Besonderes aufzuweisen hat.

Fig. 1, 1 a und 2 zeigen bösartige Knochengeschwülste an für sie charakteristischen Stellen, nämlich am proximalen Tibia- und Humerusende. In Figur 3 und 4, 4 a sehen wir gutartige Tumoren, Exostosen, deren Sitz sich in nächster Nähe der Knorpelfuge befand: letztere ist bekanntlich der Lieblingssitz der Exostosen, deren Entstehung man sich so denkt, dass durch ein Trauma oder irgend eine andere Ursache die normale Richtung des Wachstums der epiphysären Knorpelzellgruppen eine Änderung erfahren hat und infolgedessen der Knorpel und Knochen geschwulstartig in abnormer Richtung vorwächst. — Fig. 5 stellt eine supramalleoläre Fraktur des Unterschenkels kurz nach dem Unfall dar, Fig. 6 und 7 relativ gut geheilte Diaphysenfrakturen. — Fig. 8 und 8 a endlich zeigen einen Fremdkörper im Gehirn,

der auffallende Symptome hervorgebracht hatte, Fig. 9 einen solchen im Nacken und Fig. 10 solche im Vorderarm.

Die Aufnahmen wurden vermittelst eines Hirschmannschen Apparates von 40 cm Funkenlänge mit Akkumulatorenbetrieb und Quecksilberunterbrecher auf Schleussner-Platten angefertigt. Röhren wurden solche von Hirschmann und der Allgemeinen Elektrizitätsgesellschaft benutzt. Die Aufnahmezeit variierte, je nach der Dicke des Gegenstandes, zwischen $^1/_2$ und 10 Minuten.

Enchondrom des Humeruskopfes (Fig. 1 und 1 a).

Frau H., 31 Jahr alt, war vor 10 Jahren auf der Thürschwelle ausgeglitten und im Fallen mit der linken Schulter gegen den Thürpfosten geschlagen; daraufhin 4 Wochen zu Bett gelegen, da die ganze linke Seite angegriffen gewesen sei; sodann Massage des ganzen Körpers; langsame Besserung. Im Herbst desselben Jahres stellten sich rheumatische Beschwerden der betr. Schulter ein, die schnell schlimmer wurden. Auf Einreibungen mit Kampherspiritus mitunter Milderung der Schmerzen, welche aber nie ganz schwanden und in den letzten Jahren hauptsächlich in der kalten Jahreszeit sich am fühlbarsten machten. Im Frühjahr 99 fiel der Patientin auf, dass ihr linker Arm abmagerte, nachdem im Winter vorher die Schmerzen zuweilen besonders arg gewesen waren. Sie wandte sich wieder an den Arzt. Da Massage, Faradisation, Einreibungen mit grauer Salbe keine Besserung schaffen konnten, wird eine Röntgenaufnahme gemacht, welche sofort deutlich zeigte, dass ein beträchtlicher Teil des Humeruskopfes erweicht war. Auf Grund des Röntgenbildes wurde die Resektion des Humeruskopfes ausgeführt. Das resezierte Stück wurde durchsägt und zeigte eine grössere ziemlich zirkumskripte Partie hellgrauen knorpelweichen Gewebes, welches sich mikroskopisch als Knorpelgewebe erwies. Besonders interessant war aber in diesem Falle, dass am lateralen Rande, da wo das Tuberculum majus ansteigt, sich eine alte Infraktion befand, wahrscheinlich entstanden bei dem Falle vor 10 Jahren.

Es dürfte wohl kaum einem Zweifel unterliegen, dass dieses Trauma in Zusammenhang mit der Entartung des Knochens steht, zumal die allernächste Umgebung der Infraktion die weichsten Partieen der Affektion aufweist. Alle diese Verhältnisse, die genaue Ausdehnung der Geschwulst, die verschiedenen Stufen der Erweichung und die Infraktion erkennt man am besten aus der Aufnahme Fig. 1 a, welche ein Radiogramm der einen Hälfte des exstirpierten Knochens ist.

Sarkom der Tibia (Fig. 2).

Frau B., 25 Jahre alt; vor zwei Jahren zeitweise blitzartige stechende Schmerzen im Knie, dann mitunter mehrmonatige schmerzlose Intervalle; nach einem Jahre wurden die Schmerzen einmal so heftig, dass Patientin nicht mehr auftreten konnte, dann wieder etwas Besserung, dann abermals Verschlimmerung, so dass sie mitunter zu Bett liegen musste. Seit einem Falle auf das betreffende Knie vor fünf Monaten war sie nicht mehr fähig zu gehen. Die Diagnose war auch ohne Röntgenaufnahme leicht auf Tibiasarkom zu stellen. Die Röntgenaufnahme bestätigte die Diagnose, woraufhin die Amputation des Oberschenkels vorgenommen wurde. (N. B. Seither — 11 Monate — kein Rezidiv.)

Auf dem Skiagramm erkennt man, trotzdem — wenigstens auf der Platte — Muskeln und Sehnen sehr gut hervortreten, nur eine verschwommene wolkige Struktur des sehr lichtdurchlässigen Tumors. Man vergleiche hiermit die kontrastreiche Struktur des Tumors in Fig. 1. Letzterer war relativ fest, während das Tibiasarkom fast weich wie Butter war. Infolgedessen war es auch unmöglich, post amputationem ein Strukturbild des Tumors auf röntgographischem Wege anzufertigen, um Details in dem Bau des Tumors besser zu veranschaulichen. Die mikroskopische Untersuchung ergab ein kleizelliges Rundzellensarkom.

Es seien noch zwei Fälle von Osteomen angefügt:

Osteom der Grundphalange des 4. Fingers (Fig. 3).

Patient, 20 Jahre alt, ist Steinhauer. Der betreffende Finger ist angeblich von selbst langsam dick und dicker geworden. Der Tumor war pflaumengross und ungestielt, er umgriff die Phalange fast ganz und liess sich operativ leicht mit Hammer und Meisel entfernen.

Gestieltes Osteom des Femur. (Fig. 4 und 4 a,)

Patient, 16 Jahr alt, Gymnasiast, erinnert sich keines Momentes, das die Veranlassung für betreffende Affektion abgegeben haben könnte. Der blumenkohlartig geformte Tumor sass mit nach oben spitzem Winkel ca. 4 cm oberhalb der Patella an einem 4 cm langen Stiel. Fig. 4 a ist eine Röntgenaufnahme des Osteoms nach seiner Exstirpation.

Fraktur der Tibia und Infraktion der Fibula. (Fig. 5.)

Diese Art von Unterschenkelfraktur ist zwar keine alltägliche, indessen auch keine allzuseltene. Die Tibia ist in ihrer medialen Hälfte in der Knorpelfuge gebrochen, von der Mitte ab geht die Fraktur in ca. 55 grädigem Winkel nach oben aussen, um den lateralen Rand der Tibia etwa 4 cm oberhalb der Epiphysenfuge zu erreichen. Einen Centimeter darüber ist die Fibula eingeknickt. Die Dislokation der Fragmente, im Profil gesehen (die betr. seitliche Aufnahme eignet sich nicht zur Reproduktion), war eine ganz geringe, so dass das Heilungsresultat, da die leichte Valgusstellung des Fusses durch die Gypsverbände reduziert worden war, ein recht gutes ist. Dieser Bruch war dadurch zustande gekommen, dass der Patientin, einem 16jährigen Mädchen, ein schwer Tisch auf die betr. Stelle gefallen war.

Frakturen der Tibia und Fibula (Fig. 6 und 7).

Der Bruch entstand vor nunmehr vier Jahren gelegentlich eines Unfalls. Wenn es auch Regel ist, dass bei Brüchen beider Unterschenkelknochen die Fibula immer etwas höher bricht als die Tibia, so dürfte doch die in unserem Falle ca. 15 cm betragende Differenz der Bruchhöhen (Entfernung der oberen Enden der distalen Knochenfragmente voneinander) nicht allzu häufig sein. Auffallend ist ferner die Steilheit der Frakturlinie, besonders an der Tibia. Die Fragmente derselben haben fast die Form schmaler scharfer Meissel. — Mit dieser Figur vergleiche man Fig. 7, die wir wohl als häufigste Fraktur bezeichnen dürfen.

Revolverprojektil im Gehirn (Fig. 8 und 8 a).

Fräulein D. war durch Unvorsichtigkeit eines anderen eine Revolverkugel in den Kopf gedrungen. Die Eingangsstelle befand sich ca. 2 cm nach unten und aussen vom linken Auge. Bald bildeten sich spastische Paresen der ganzen linken Seite aus, allmählich stellte sich auch etwas Schwachsinnigkeit bei der Patientin ein. Sie wollte sich gern jeder Operation unterziehen, doch wurde von einer solchen als aussichtslos abgeraten, nachdem zwei Röntgenaufnahmen den genauen Sitz der Kugel bestimmen liessen. Fig. 8 zeigt den Kopf im Profil. Am unteren äusseren Augenrande erkennt man ein paar kleine, dunkle Streifen. Jedenfalls handelt es sich hier um Metallreste, welche beim Auftreffen des Projektils auf den Knochen hier haften geblieben sind. In gleicher Höhe damit und ca. 3 cm von der hintersten Partie des knöchernen Schädels entfernt gewahrt man den auffallend grossen, wenig scharfen Schatten der Kugel. Die Verschwommenheit und die etwa das fünffache einer gewöhnlichen Revolverkugel betragende Grösse des Schattens thaten kund, dass der Fremdkörper sehr entfernt von der Platte sitzen musste. Da nun die Patientin während der Aufnahme mit der linken Wange auf der Schichtseite der photogr. Platte auflag, so musste man, trotz der rechtsseitigen Parese, annehmen, dass das Geschoss in der rechten Seite des Schädels sass. Die andere Aufnahme (Fig. 8 a), wobei Patientin mit dem Hinterkopf auflag, bestätigte die Vermutung. Auf diesem Bilde ist der Schatten des Projektils, das etwa 4 cm von der seitlichen Schädelwand entfernt ist, etwas kleiner, dunkler und schärfer abgegrenzt, es war also bei dieser Röntgenaufnahme der Platte bedeutend näher. Die Kugel sitzt somit in der rechten Schädelhälfte, die nervösen Störungen müsste man daher in der entgegengesetzten Körperhälfte erwarten. Dass sie sich in unserem Falle auf derselben Seite, also der rechten, zeigten, ist wohl dadurch zu erklären, dass die, wie feststeht, links eingedrungene Kugel die Pyramidenstrangfasern des linken Grosshirnschenkelfusses verletzt hat und erst hinter demselben die sagittale Kopfmitte kreuzte und damit in die rechte Schädelhälfte eintrat, wo sie etwa über der Mitte der rechten Kleinhirnhälfte zum Stillstand kam.

Revolverprojektil im Nacken (Figur 9).

Frau G., auf welche ein Mordversuch seitens ihres Mannes gemacht worden war, wurde unserem Hospitale zur Behandlung überwiesen. Das in Rückenlage angefertigte Röntgenbild stellte das Vorhandensein eines Geschosses in Höhe des 6. Halswirbels etwas rechts vom Processus spinosus fest. Die scharfen Grenzen des Schattens besagten, dass das Geschoss bei der Aufnahme sehr nahe der photographischen Platte gewesen sein musste, dass also sein Sitz nicht sonderlich tief sein konnte. Ein kleiner Einschnitt in Chloroformnarkose genügte, um das Projektil, welches dem Wirbelkörper anlag, leicht zu entfernen.

Nadeln im Vorderarm (Fig. 10).

Frau A. leidet seit Jahren an melancholischen und hysterischen Anfällen. In solchen Anfällen, zu welchen meist Ärger den Anlass giebt, wird sie von dem Drange befallen, sich Stecknadeln unter die Haut des linken Vorderarmes zu praktizieren. So hat sie, wie Fig. 10 zeigt, innerhalb einiger Wochen eine ganz respektable Anzahl derselben eingeführt. Die meisten waren reaktionslos eingeheilt, nur eine einzige verursachte stärkere Beschwerden, so dass Pat. chirurgische Hilfe aufsuchte. Bei dieser Gelegenheit wurde unser Bild angefertigt.

Correspondenzen.

Seitens der Redaktion der Fortschritte auf dem Gebiet der Röntgenstrahlen ist eine Auskunftsstelle für alle auf die Anwendung der Röntgenstrahlen sich beziehenden Angelegenheiten eingerichtet worden. Fragen medizinischer, physikalischer oder technischer Art werden beantwortet, und soweit dieselben von allgemeinem Interesse sind, unter dieser Rubrik publiziert. Alle Anfragen sind direkt an die Redaktion Dr. Albers-Schönberg, Esplanade 38, Hamburg, zu richten.

Röntgenausstellung 1901.

Gelegentlich der in diesem Jahre in Hamburg tagenden **73. Versammlung deutscher Naturforscher und Ärzte** wird im physikalischen Staatslaboratorium daselbst (Jungiusstrasse) eine das ganze Röntgenfach umfassende, vom 22. - 29. September dauernde Ausstellung stattfinden. Um die letztere möglichst einheitlich und vollständig zu gestalten, soll ihr das unten stehende Programm zu Grunde gelegt werden.

Im Auftrage des Komitees ist die Leitung der Ausstellung in ihrem wissenschaftlichen Teil von Dr. Albers-Schönberg, Dr. Walter und Dr. Hahn, sowie in ihrem litterarischen Teil von der Verlagsbuchhandlung Lucas Gräfe & Sillem übernommen worden.

Es wird von der gesamten Ausstellung ein Katalog gedruckt werden, für welchen die Aussteller möglichst frühzeitig ihre Notizen einsenden wollen.

Eine ausführliche kritische Besprechung der Ausstellung wird in den „Fortschritten auf dem Gebiete der Röntgenstrahlen" stattfinden.

Platzmiete wird nicht erhoben, dagegen haben die Aussteller für die Feuerversicherung selbst zu sorgen. Desgleichen haben sie, soweit es sich um grosse Apparate handelt, das Ein- und Auspacken sowie das Aufstellen selbst zu veranlassen. Letzteres kann auf besonderen Wunsch und gegen Erstattung der Selbstkosten auch von den Leitern der Ausstellung besorgt werden. Die letzteren übernehmen indessen in diesem Falle keine Verantwortlichkeit. Anmeldungen, Anfragen, Korrespondenzen etc. sind an die Redaktion der Fortschritte auf dem Gebiete der Röntgenstrahlen Dr. Albers-Schönberg Esplanade 38, Hamburg, zu richten.

Programm.

Die Ausstellung zerfällt in einen physikalisch-technischen und einen medizinischen Teil. Hiermit wird eine möglichst umfassende Auslage der Röntgenlitteratur verbunden sein. Im Bedarfsfalle wird Gelegenheit zu Vorführungen mittels Skiopticon gegeben werden.

I. Physikalisch technischer Teil.

Durch Ausstellung neuester Inductoren- und Unterbrechertypen, sowie durch Vorführung der letzteren im Betriebe soll ein Vergleich derselben untereinander ermöglicht werden. Besonderer Wert wird auch auf Apparate für Wechselstrombetrieb, Stereoskop-Apparate, sowie auf leicht transportable besonders für Kriegszwecke eingerichtete Instrumentarien gelegt werden.

Für die Aussteller stehen Gleichstrom bis zu 220 Volt und Wechselstrom von 120 Volt Spannung zur Verfügung.

Ferner sollen Röhren, besonders auch solche für hohe Beanspruchung, seitens der Aussteller im Betriebe gezeigt werden. Besonderer Wert wird auf weiche Röhren mit Vacuumregulierung, wie solche vorwiegend für Behandlungszwecke gebraucht werden, gelegt werden.

Endlich kommen auch die Hilfsapparate, wie Röhrenhalter, Bleiblenden, Kassetten, Lagerungstische, Verstärkungsschirme, u. s. w. zur Ausstellung.

II. Medizinischer Teil.

Dieser Teil der Ausstellung soll zeigen, was das Röntgenverfahren bisher in der Diagnostik und in der Therapie geleistet hat. Es sollen vorwiegend solche Bilder, Originalplatten oder Diapositive ausgestellt werden, deren Herstellung entweder mit technischen Schwierigkeiten verbunden oder deren medizinische Bedeutung besonders gross ist.

1. Aus dem Gebiet der inneren Medizin.

Herzaufnahmen. Lungenaufnahmen besonders bei Lungentuberkulose. Magen und Ösophagus. Nachweis von Gallen-, Nieren- und Blasensteinen. Echinococcenblasen. Tumoren. Gicht. Stereoscop. Bilder.

2. Aus dem Gebiet der Chirurgie.

Wirbelsäulen und Beckenverletzungen. Schädelverletzungen. Osteomyelitis. Tuberkulose. Syphilis. Tumoren der Knochen, letztere vier Erkrankungen mit besonderer Berücksichtigung der Differentialdiagnose. Schädelaufnahmen. Eiterungen im Antr. Highmori. Stereoskopische Bilder.

3. Aus dem Gebiet der Zahnheilkunde.

Anomalien im Zahnwechsel und Zahnstellung. Zahnerkrankungen. Wurzelerkrankungen. Kiefererkrankung.

4. Aus dem Gebiet der Röntgentherapie.

Bilder oder Moulagen der unbehandelten und behandelten Patienten, bei den bisher der Röntgentherapie zugänglichen Krankheiten.

Jedem Bilde muss ein kurzer Bericht angeheftet werden, welcher über die Art und Dauer der Erkrankung, Eintritt und Art der Reaktion, ferner über die Art und Weise der Behandlung Aufschluss giebt. In Bezug auf letztere ist anzugeben:

1. Qualität der Röhren (Fabrikant, ferner ob hart, mittelweich, weich oder sehr weich).
2. Art des Unterbrechers, sowie ungefähre Zahl der Unterbrechungen in der Sekunde.
3. Funkenlänge der Röhre, welche zur Anwendung gekommen ist.
4. Röhrenabstand.
5. Dauer der Einzelsitzung.
6. Gesamtzahl der Sitzungen.

Bei der Therapie zur Verwendung kommende Hilfsapparate u. s. w., Schutzmasken und Schutzvorrichtungen können ebenfalls ausgestellt werden.

Im Anschluss an die obige Mitteilung sei noch darauf hingewiesen, dass im ausserordentlichen Etat des preussischen Kultusministeriums für 1901 die Universitäten reichlich bedacht worden sind. Es besteht danach im besonderen das Bedürfnis, die Kliniken und die physikalischen Institute der Universitäten mit Röntgenapparaten auszurüsten und die vorhandenen zu vervollkommnen. Es sollen nämlich den betr. Instituten ausser den bereits hierzu zur Verfügung stehenden Mitteln in diesem Jahre noch Zuschüsse gewährt werden und sind zu diesem Zwecke 20 000 Mk. in den Etat von 1901 eingestellt worden.

In der Annahme nun, dass die genannten Institute gerade in diesem Jahre ein besonders lebhaftes Interesse an einer, einen Vergleich ermöglichenden Ausstellung der anzuschaffenden Apparate haben werden, wird an dieselben ein Abdruck dieser Anzeige gesandt werden, ebenso aber auch an alle irgendwie in Betracht kommenden Fabrikanten derartiger Apparate.

Es seien schliesslich beide Teile noch einmal darauf aufmerksam gemacht, dass alle Apparate in Funktion vorgeführt werden sollen.

Es wird jährlich im April und Oktober i. A. der Oberschulbehörde in Hamburg im Anschluss an die daselbst stattfindenden Fortbildungskurse für praktische Ärzte der folgende **praktische Röntgenkurs** von Dr. Walter, Dr. Albers-Schönberg u. Dr. R. Hahn unentgeltlich gehalten werden.

I. Teil (im kleinen Hörsaal des physikalischen Staatslaboratoriums). Dr. **Walter:**

Über Röntgenstrahlen und Röntgenapparate, verbunden mit physikalisch-praktischen Übungen. (Neben theoretischen Auseinandersetzungen werden die Konstruktion und die Handhabung der in der Röntgentechnik erforderlichen Apparate, Röhren u. s. w., sowie die sonstigen Neuerungen auf diesem Gebiete besprochen und vorgeführt werden.)

II. Teil (im Röntgeninstitut, Esplanade 38). Dr. **Albers-Schönberg:**

Vorführung der Untersuchungsmethoden mittelst Schirm und Röntgographie, verbunden mit medizinisch-diagnostischen Übungen.

III. Teil (ebendaselbst). Dr. **R. Hahn:**

Die Anwendung der Röntgenstrahlen in der Therapie speziell in der Behandlung der Hautkrankheiten.

Vorherige Anmeldungen erwünscht. Nähere Auskunft erteilt die Redaktion der Fortschritte auf dem Gebiete der Röntgenstrahlen. (Esplanade 38.)

Dr. Unnas Dermatologicum in Hamburg. (Heussweg 13, Eimsbüttel.) Am 1. Januar 1901 wird das bisher mit der Unnaschen Klinik verbundene dermatologische Laboratorium räumlich von derselben getrennt, zugleich erheblich vergrössert und weiteren Lehrzwecken dienstbar gemacht.

Die Herren Dr. Abel, Cohn, Delbanco, Herz, Leistikow, Smilowski, Troplowitz und Unna werden sich an der Abhaltung regelmässiger Demonstrationskurse beteiligen, als deren Gegenstände:

Normale Anatomie, Physiologie, Histotechnik, allgemeine Pathologie, Histopathologie, Mykopathologie, experimentelle Pathologie, Mikrophotographie, sowie Hygiene der Haut,

Klinik und Diagnose, allgemeine Therapie, spezielle Therapie, Pharmakologie, Pharmakotechnik, Makrophotographie, Geschichte der Hautkrankheiten

zunächst in Aussicht genommen sind.

Es werden jährlich zunächst zwei sechswöchentliche Kurse und zwar von:

Anfang Februar bis Mitte März,

Ende September bis Mitte November

abgehalten.

Ausserdem werden das ganze Jahr hindurch Arbeitsplätze für solche Herren vergeben, welche selbständige Arbeiten auf dem Gebiete der Dermatologie auszuführen beabsichtigen. Das chemische Laboratorium steht unter Leitung von Herrn Dr. phil. Troplowitz.

Die Zuhörer und Laboranten haben freien Zutritt zur Poliklinik und Bibliothek von Dr. Unna.

Preisbewerbung um die beste Röntgenröhre.

Die Röntgengesellschaft in London hat eine goldene Medaille für den Hersteller der besten Röntgenröhre für Röntgographie und Schirmuntersuchung ausgesetzt. Die Bewerbung ist international. Die Jury wird vom Präsidenten der Gesellschaft gewählt. Die Namen der Preisrichter werden in der Times am 1. März veröffentlicht.

Die zum Wettbewerb bestimmten Röhren sind bis zum 1. Mai 1901 mit der Bezeichnung „Tube for Competition" an die Röntgen-Society. 20. Hanover Square London W. zu senden. Die Verpackung muss den vollen Namen und die Adresse des Absenders tragen.

Wegen näherer Bedingungen wolle man sich an F. Harrison Low. M. B. Hon. Sec. 12. Sinclair Gardens West Kensington London. W. wenden.

Vereine und Kongresse.

Wissenschaftliche Ärztegesellschaft in Innsbruck 1900.

10. Februar. v. Hacker stellt einen fünfjährigen Knaben vor, bei welchem er wegen einer schlecht geheilten **supracondylären Humerusfraktur** das über der Ellenbeuge vorstehende obere Bruchstück abtrug und dann die supracondyläre Osteotomie mit Erfolg ausführte. Einen zweiten ähnlichen Fall eines achtjährigen Mädchens operierte er 17. Oktober 1898 bloss durch schiefes Abtragen des vorragenden oberen Bruchstückes. Diese Art der fehlerhaften Heilung in der pathognomonischen Dislokationsstellung der supracondylären Extensionsfraktur des Humerus stellt demnach einen bemerkenswerten Typus vor. Charakteristisch ist der Knochenvorsprung in der Ellenbeuge, der in die Diaphyse des Humerus nach aufwärts sich fortsetzt, das Fersenartige der Ellenbogenspitze, die Beschränkung der Beugung durch direktes Anstossen der Vorderarmknochen, sowie eine nicht bedeutende Verkürzung des Oberarmes von 1—2 cm. Aus den R. Photographien beider Fälle vor und nach der Operation geht hervor, dass bei dem Mädchen mehr das vorstehende obere Bruchstück das Hindernis der Beugung bildete, während bei dem Knaben das untere mit dem oberen Bruchstück des Humerus einen so stark nach vorne vorspringenden Winkel bildete, dass nur durch die Osteotomie die Möglichkeit einer stärkeren Beugung erreicht werden konnte. Die Bilder zeigen auch, dass bei dieser Verletzung bei Kindern offenbar an der Rückseite des Humerus das Periost nicht durchreisst, wodurch die Bruchstücke in einer Winkelstellung verbleiben und keine stärkere Dislocatio ad longitudinem und ad latus entsteht. Werner (Hamburg).

Ärztl. Verein, Hamburg. 19. XI. 00.

Hahn demonstriert eine Anzahl Patienten, die in dem Röntgeninstitut von Albers-Schönberg und Hahn mit Röntgenstrahlen behandelt worden sind. Das Interesse, das dieser Art der Behandlung von Hautkrankheiten entgegengebracht werde, sei entschieden im Ansteigen. Im Vordergrunde des Interesses stehe nach wie vor die Behandlung des Lupus. Vortragender ist im Laufe der Zeit dazu gekommen, den Lupus zunächst mit Röntgenstrahlen vorzubehandeln, etwaige besonders hartnäckige Reste oder cirkumskripte Recidive nach Finsens Methode in Angriff zu nehmen, wenn die Patienten zu der immerhin eine erhebliche Dauer in Anspruch nehmenden Kur die nötige Zeit haben. Wenn die Zeit nicht vorhanden,

wird Elektrolyse oder das Holländersche Verfahren angewendet. Das letztere eignet sich, wie an einem Falle dann demonstriert wird, vorzüglich für die Erkrankungen der Schleimhäute. Des weiteren sind mit Röntgenstrahlen behandelt worden Ekzem, Psoriasis vulgaris, Lupus erythematosus, Rosacea. Favus, Sycosis parasitaria et non parasitaria und Hypertrichosis. Sowohl das akute wie das chronische Ekzem werden von den Röntgenstrahlen günstig beeinflusst. Da die akuten Ekzeme ja in den meisten Fällen mit andern Mitteln zur Heilung gebracht werden können, wird man sich darauf beschränken, das chronische Ekzem auf diese Weise zu behandeln. H. demonstriert einen Fall, in dem es gelang, ein seit der frühesten Jugend bestehendes Ekzem beider Hände bei einem jungen Mädchen von 17 Jahren mit sechs Bestrahlungen vollkommen zu heilen. Die Ekzeme reagieren im allgemeinen sehr schnell auf die Bestrahlung, besonders verschwindet das mit ihnen vielfach vergesellschaftete Jucken sehr schnell und prompt. Die Psoriasis plaques werden ebenfalls sehr günstig beeinflusst. Die Schuppen fallen bereits nach den ersten vier bis sechs Bestrahlungen ab, ohne dass die für die Psoriasis plaque charakteristische Blutung auftritt. Was das Auftreten von Recidiven anbetrifft, so sind die behandelten Fälle noch nicht lange genug unter Beobachtung, um ein definitives Urteil abzugeben. Von den Lupus erythematosusfällen verliefen zwei günstig, der andere entzog sich der Beobachtung. In zwei Fällen von Rosacea wurde ein vorzüglicher Dauererfolg erzielt. Die Rötung der Nase und der angrenzenden Partien verschwand und ist seit Monaten nicht wiedergekehrt. Die grössten Triumphe feiert jedoch die Röntgentherapie bei denjenigen Erkrankungen der Haut, die sich an eine Erkrankung der Haare anschliessen, wo also, um jene zu heilen, diese entfernt werden müssen. Es sind dies also Fälle von Favus, Sycosis parasitaria, Sycosis non parasitaria und die Hypertrichosis. Bei den beiden Favusfällen, die behandelt wurden, heilten die bestrahlten Partien im Gegensatz zu den unbestrahlten ab. Sycosis parasitaria heilt prompt unter der Behandlung. Schon nach wenigen Sitzungen fielen bei dem demonstrierten Fall die wallnussgrossen Knoten ab, die Haare verschwanden, die Entzündung ging zurück. Nachdem die leichte Excoriation, die durch die Bestrahlung auf der Haut hervorgerufen war, abgeheilt war, war auch die Affektion verschwunden. In allen Fällen von Sycosis non parasitaria wurde ein vorzüglicher Erfolg erreicht. Die Fälle waren 2 bis 20 Jahre alt. In dem demonstrierten Fall bestand die Affektion 6 Jahre. Auf beiden Wangen, am Kinn, auf der Oberlippe staken die Haare in den entzündeten Follikeln, die dazwischen liegenden Hautpartien waren gerötet und infiltriert. Nach 23 Bestrahlungen trat eine Dermatites mit geringer groschengrosser Excoriation am Kinn auf, die zur Sistierung der Behandlung zwang, Nach Abheilung derselben waren Kinn und Wangen vollkommen glatt und von normalem Aussehen während die Oberlippe noch geringe Rötung zeigte. Die Erfolge der Epilation sind unfehlbar. Es ist diejenige Wirkung, die man unter allen Umständen vorhersagen und garantieren kann. Mag die Elektrolyse für einzeln stehende Haare und kleine Naevi geeignet sein, zur Entfernung ausgedehnter Behaarungen ist sie durchaus ungeeignet. Abgesehen davon, dass die Patientinnen durch die häufigen Sitzungen äusserst nervös werden und sich vor dem beim Stromschluss auftretenden Schmerz immer mehr fürchten, so scheint auch, dass durch die Elektrolyse zwar das einzelne Haar zerstört wird, die Haare in der Nachbarschaft in ihrem Wachstum aber nicht nur nicht gehindert, sondern sogar befördert werden. Auch lässt sich eine Narbenbildung bei der Elektrolyse nicht vermeiden. Bei der Röntgenbestrahlung ist die Behandlung vollkommen gefahrlos und schmerzlos wenn man die durchaus zu beherrschenden stärkeren Reaktionen vermeidet. Es können grössere Flächen auf einmal behandelt werden. Die Haare werden bei den gewöhnlich nach 2 bis 4 Monaten auftauchenden Recidiven schwächer, sie werden schneller zum Ausfall gebracht und wachsen schliesslich überhaupt nicht mehr wieder. Die Haut bleibt glatt, ohne jede Narbe oder sichtbare Veränderung. **Autoreferat.**

Journallitteratur.

Wiener klin. Wochenschrift No. 38 u. 39.

Schiff u. Freund. **Der gegenwärtige Stand der Radiotherapie (nach einem auf dem XIII. internationalen dermatologischen Kongress in Paris gehaltenen Vortrag).** Schiff u. Freund glauben wieder einmal ihre Priorität in Bezug auf die therapeutische Anwendung der Röntgenstrahlen wahren zu müssen. Unseres Wissens sind, was beide Autoren an dieser Stelle nicht bemerken und womit sie sich derselben Unterlassung schuldig machen, die sie Ullmann vorwerfen, die Röntgenstrahlen gleichzeitig und unabhängig von ihnen zur Therapie des Lupus von Kümmell in Hamburg verwandt worden. Kümmell machte sich die Beobachtungen zu nutze, die bei den zahlreichen diagnostischen Aufnahmen im Eppendorfer Krankenhause gemacht wurden, die, wie auch von vielen andern Seiten bekannt gegeben wurde, einen deutlichen, mehr oder minder entzündlichen Einfluss auf die Haut erkennen liessen. Es war doch nun wirklich keine gar zu grosse geistige Leistung, dass Schiff u. Freund daraus immer und

immer wieder Veranlassung nehmen, ihre Priorität dieses Gedankens zu betonen, diese, Hyperämien, Entzündungen etc. der Haut hervorrufenden Strahlen dort zu verwenden, wo man bei Erkrankungen der Haut durch andere Methoden solche hervorrufen wollte, ebensowenig, wie es etwas Besonderes war, die X-Strahlen, deren Eigenschaft Haarausfall zu bewirken, mit eine der ersten war, die beobachtet wurde, nun bei derartigen Krankheiten zu verwenden, die zur Heilung der Entfernung der Haare bedürfen. Wir wollen Schiff u. Freund ihr Verdienst um die Radiotherapie gewiss nicht schmälern, im Gegenteil, wir erkennen es voll und ganz an, sehen es aber weniger darin, dass sie als die ersten die Röntgentherapie für diese und jene Hautkrankheit als die ersten empfohlen haben wollen, sondern darin, dass sie mit Konsequenz auch gegen Autoritäten wie Kaposi und Bergmann unermüdlich die therapeutische Wirksamkeit der Röntgenstrahlen betont und immer wieder mit neuen Beispielen belegt haben. Wir hoffen, dass der Prioritätenstreit, nachdem beide ihre Priorität auch vor einem internationalen ärztlichen Publikum kräftig reserviert haben, nunmehr definitiv erledigt ist und dass man in den Arbeiten der beiden um die Röntgentherapie so verdienten Forscher hinfort die leidigen Bemerkungen über ihre Prioritätsansprüche vermissen wird. Mit den Indikationen, die Schiff u. Freund für die Röntgentherapie aufstellen, kann sich jeder, der sich eingehend mit der Röntgentherapie beschäftigt und eigene Erfahrung besitzt, nur einverstanden erklären. Die Anwendung findet statt bei Dermatosen, die durch Parasiten hervorgebracht sind, bei Hautaffektionen, bei denen die Entfernung von Haaren ein wesentliches Moment für die Heilung darstellt und beim Lupus erythematodes. Wir möchten diesen Indikationen aus unserer eigenen Erfahrung und der anderer hinzufügen, dass auch Psoriasis vulgaris und Neuralgien z. B. im Occipital und Trigeminusgebiet günstig beeinflusst werden. Die Methode der Behandlung, „die Dosierung der X-Strahlen" wie Schiff u. Freund sie anwenden, entspricht wohl dem, was im Laufe der Zeit jeder, der sich mit der Radiotherapie beschäftigt, herausgefunden hat, nämlich mit möglichst wenig Ampère zu behandeln. Die Anzahl Volt und Unterbrechungen spielen wohl eine geringere Rolle. Haben wir doch eine ganze Reihe Patienten bei einer Spannung von 110 Volt unter Anwendung des elektrolytischen Wehneltunterbrechers also mit wesentlich höheren Unterbrechungszahlen mit gleichem Erfolg behandelt wie bei Anwendung des Quecksilber- oder Turbinenunterbrechers. Schiff und Freund schützen die gesunde Haut mit Bleimasken, wir verwenden seit Jahren mit Stanniol beklebte Pappmasken, die den Vorteil haben, wesentlich leichter und handlicher zu sein, ausserdem sind sie billiger, so dass jeder Patient sich unschwer seine eigene Maske anschaffen kann, was ja im Interesse der Sauberkeit und wegen einer eventuellen Infektionsgefahr z. B. mit Sycosis entschieden wünschenswert ist. Die von Freund angestellten Untersuchungen, die zweifellos ergeben haben sollen, dass bei der Behandlung von Hautaffektionen mit der Röntgenbestrahlung die stillen Entladungen der an der Röntgenröhre angesammelten Spannungselektricität eine überaus wichtige Rolle spielen und dass die Röntgenstrahlen selbst keine physiologische Bedeutung haben, sowie die übrigen von Freund gefundenen Ergebnisse, bedürfen wohl noch einer eingehenden Nachprüfung.

Deutsche med. Wochenschrift. 1900. No. 34.

Sträter: **Welche Rolle spielen die Röhren bei der therapeutischen Anwendung der Röntgenstrahlen?** Str. hat bei seinen therapeutischen Bestrahlungen gefunden, dass ein grosser Unterschied in der Wirkung der X-Strahlen auf die Haut zu konstatieren ist, je nachdem harte oder weiche Röhren benutzt werden. Im letzteren Falle zeige die Haut bereits nach wenigen Sitzungen Rötung, also Reaktion, während bei Anwendung von harten Röhren die Reaktion erst viel später oder gar nicht auftrete. Je nachdem man nun in der Epidermis liegende pathologische Prozesse beeinflussen oder eine Tiefenwirkung erzielen wolle, müsse man sich im ersten Falle einer weichen, im zweiten einer weniger weichen Röhre bedienen, während ganz harte Röhren für die Behandlung unzweckmässig seien. Obwohl auch wir bei der therapeutischen Anwendung der X-Strahlen schon seit Jahren auf die Qualität der Röhre geachtet haben, können wir uns doch nicht auf Sträters Standpunkt voll und ganz stellen, wenngleich wir zugeben müssen, dass in der That die Beschaffenheit der Röhre eine Rolle, und zwar eine nicht unwesentliche, spielt. Jedenfalls wird hinfort noch eingehender das Verhältnis der Qualität der Röhre zu ihrer Wirksamkeit auf die Haut zu studieren sein. Hahn (Hamburg).

Archives d'Electricité médicale expérimentales et cliniques. VIII. Jahrgang 1900.

No. 91. 15 Juli. 1. Marie und Ribaut: **Nouvelles recherches sur les mesures de distances en stéreoscopie et plus particulièrement en radiographie stéreoscopique.** Die Verfasser erörtern zunächst die Theorie ihrer Untersuchungsmethode und beschreiben dann einen von ihnen konstruierten Stereometer, in welchen die von verschiedenen Punkten aus aufgenommenen Bilder gelegt und durch Schrauben und Rahmen so aneinander genähert werden, dass sie bei stereoskopischer Besichtigung sich decken. Der in der Arbeit illustrierte Apparat scheint handlich und zweckdienlich zu sein.

2. Béclère: **Sur une machine statique propre á l'examen radioscopique au domicile des malades.** B. hat als Stromquelle für R. Untersuchungen „statische Maschinen" versucht und hat damit so glänzende Erfolge erzielt, dass er sich daran gemacht hat, diese Elektrisiermaschinen handlich und transportabel zu konstruieren. So hat er es durchgesetzt, eine einfache Drehmaschine als Strom-

quelle zu erhalten, die in einer Kassette leicht tragbar ist; die Kassette wird bei der Aufstellung als Isolator gebraucht. Das R. Licht, das mit solchen Apparaten erzeugt wird, genügt nicht nur vollkommen, um gute Bilder zu erzeugen, sondern es zeichnet sich durch eine grosse Konstanz seiner Intensität aus. Die Intensität ist ihrerseits wieder regulierbar.

3. Bergonié bringt die Illustration eines grossen Fremdkörpers — **umgebogenes Flintenprojektil** — in der Handfläche.

No. 92. 15. August. **Kongressnummer.**

Association française pour l'avancement des sciences.

Auf dem vom 2.—9. August 1900 in Paris abgehaltenen Kongress wurde die Umwandlung der Unterabteilung für medizinische Elektricität in eine eigene Abteilung beschlossen. Die wissenschaftlichen Sitzungen fanden in Abwesenheit des erkrankten Prof. d'Arsonval unter der Leitung des Vicepräsidenten Leduc statt. Dem Bureau gehörten ferner Marie (Toulouse) als stellvertretender Leiter und Bergonié und Michaud als Schriftführer an. Die Zahl der gehaltenen Vorträge und der stattgehabten Demonstrationen und Vorführungen von Experimenten ist sehr gross. Es kann hier nur auf einzelne hingewiesen werden und nur in Kürze die Vorträge, die sich speziell mit R.-Strahlen befassten, referiert werden.

Sitzung vom 6. August 1900.

Bernard und Ruotte: **Sur un cas de dermite radiographique.** Der vorgestellte Fall betrifft einen jungen Soldaten, der eine Fraktur der ersten Rippe erlitten hatte. Die Tube stand bei der R. Untersuchung etwa 15 cm von der Haut entfernt, die Expositionsdauer betrug 35 Minuten, die Stromquelle war ein Ruhmkorff mit einer Funkenlänge von 25 cm. Die Umgebung war durch eine $^1/_2$ cm dicke Aluminiumplatte geschützt. Neun volle Tage vergingen, ehe sich etwas Pathologisches zeigte. Dann entstand ein brauner Fleck, die Epidermis begann zu schuppen; es entwickelte sich dann rasch eine Nekrose, die nicht nur die Cutis, sondern auch die Subcutis betraf. Die Vernarbung war, wie in allen ähnlichen Fällen, ungemein langsam; nach sechs Monaten hatte die Wunde noch eine Ausdehnung von Fünffrankstückgrösse.

Béclère: **Instrumentation radiographique du médecin de campagne.** B. demonstriert die bereits besprochene transportable statische Maschine. Bei dieser Demonstration erörtert B. das Verhältnis zwischen Tubenwiderstand und Funkenlänge. Bis zu 12 cm Funkenlänge wächst der Widerstand gleichmässig; lässt man die Funkenlänge noch weiter anwachsen, so nimmt der Widerstand ab. Die Messung geschieht mit dem früher schon erörterten Spintermeter.

Béclère: **Sur un nouveau diaphragme à iris pour la radioscopie.** Um das durch eine R.-Tube beleuchtete Feld zu beschränken, hat B. eine aus zwei schiefwinklig sich schneidenden, in einander beweglichen Bleiplatten konstruierte Blende angefertigt. Die einzelne Bleiplatte hat V-Form. Durch Schrauben lässt sich das Lumen, das also immer ein Viereck ist, vergrössern bezw. verkleinern. Durch ein vorher angebrachtes Fadenkreuz lässt sich die Lage des „Normalstrahls" bestimmen. — Der genauen Bestimmung des „Normalstrahles" gelten auch die Auseinandersetzungen des folgenden Redners Guilleminot, der seine bereits publizierten theoretischen und praktischen Erörterungen noch um eine weitere Zahl von Verbesserungen vermehrt hat.

Morin: **Remarques sur quelques points de l'acroissement du système osseux.** Verfasser hat an einer grossen Zahl verschiedenalteriger Subjekte das Wachstum und die Entwickelung der Knochen studiert. Und zwar hat er das Hand- und Fussskelett des Kindes vom Embryo bis zum 15. Lebensjahre verfolgt. Für den Metacarpus I existiert, wie auch für die anderen, ein primärer Knochenkern, der peripherwärts liegt. Dieser macht erst im dritten Lebensjahre dem Knochenkern, der sich basal entwickelt, Platz. Dies geschieht bei der Hand etwas später als am Fusse. Bei der Schulter sind im Alter von $3^1/_4$ Jahren die zwei Knochenkerne des Humeruskopfes bereits so weit entwickelt, dass zwischen ihnen die Erkennungslinie fehlt. Die Entwickelung der Knochenkerne in den Beckenknochen ist recht kompliziert und sehr wechselnd. Es besteht hier offenbar ein Zusammenhang mit dem individuell verschiedenen Längenwachstum des Einzelnen. Die mündlichen Erörterungen wurden von einer grossen Zahl von Demonstrationen begleitet.

Morin: **Retard de l'ossification dans la ceinture pelvienne dans la luxation congénitale.** M. zeigt R.-Bilder, an denen man die Knochenverletzungen und Wachstumsveränderungen feststellen kann, die sich im Gefolge einer kongenitalen Hüftluxation entwickeln. Die Hauptmomente sind: Stillstand bezw. Zurückbleiben der Entwickelung der luxierten Seite, bedingt durch Wachstumsbehinderung des aufsteigenden Sitzbeinastes und des absteigenden Schambeinastes. Ausserdem Atrophie des Femurkopfes und mangelhafte Pfannenbildung.

Lalanne u. Régis: **Diagnostic radiographique des fractures spontanées dans la paralysie générale.** Spontanfrakturen sind in einer grossen Zahl von Nervenkrankheiten nichts Ungewöhnliches. Bei der progressiven Paralyse, die mit einer so gewaltigen Umwandlung des gesamten Nervensystems einhergeht, waren Spontanfrakturen bisher selten erwähnt. Dem ist aber keineswegs so; vielmehr lässt sich bei nach dieser Richtung hin angestellten Untersuchungen eine ganze Anzahl unerkannt gebliebener,

mehr oder minder lange vorher stattgehabter Frakturen bei Paralytikern erkennen, die eben darum Spontanfrakturen sind, weil Ursache und Wirkung nicht im richtigen Verhältnis stehen. Die Verfasser glauben sogar, dass in manchen Fällen Spontanfrakturen, also eine auffallend leichte Brüchigkeit der Knochen, ein prämonitorisches Symptom im frühesten Anfangsstadium der Krankheit bedeuten.

Scheier: **Sur le développement de la tête démontré par la radiographie.** S. demonstriert eine ausgezeichnete Kollection von Kopfaufnahmen, die teils am Skelett, teils an Leichen, teils an Lebenden gemacht sind. 25 cm Funkenlänge. Expositionszeit 1—4 Minuten, je nach der Art des Falles. Er demonstriert die Entwickelung der Zähne, des Ohrs, besonders der Semicirkularkanäle und der Schnecke. Letztere Bilder sind angefertigt, nachdem die Ohrhöhle mit Metalllegierungen ausgegossen war. Dann zeigt S. den Aufbau des Knorpelgerüstes des Kehlkopfes und erörtert die statischen Gesetze, denen die Natur in diesem Kunstwerk folgt.

Die Nachmittagssitzung des 8. August wurde der Besichtigung der Apparate und Modelle der Allgemeinen Elektricitätsgesellchaft, der Firma Siemens & Halske und Hirschmann in der Ausstellung gewidmet. Werner (Hamburg).

Congrès international d'Electrologie et de Radiologie médicales.

Sitzung vom 28. Juli 1900.

Grunmach-Berlin. **Sur les progrès réalisés dans les siences médicales à l'aide de l'actinoscopie et de l'actinographie.** Mit Bezugnahme auf das zum Moskauer internationalen Kongress 1897 erstattete Referat über seine mittelst der X-Strahlen erzielten, diagnostischen Erfolge unterzog G. in Paris auf dem Kongress für Radiologie zunächst die für die Röntgenforschung notwendigen, technischen Hilfsmittel einer eingehenden Kritik, um alsdann über seine bis jetzt auf dem Gesamtgebiet der Medizin durch die Aktinoskopie und die Aktinographie gewonnenen Resultate ausführlich zu berichten. — Wie bisher, empfahl G. auch auf diesem Kongress zu diagnostischen Zwecken möglichst grosse, mit der centralen Lichtleitung verbundene Induktoren von 50 bis 60 cm Funkenlänge und zur Steigerung der Lichtwirkung bei der Aktinoskopie sowie zur Abkürzung der Expositionszeit bei der Aktinographie ganz besonders den elektrolytischen Unterbrecher. Zum Dauerbetriebe mit diesen Apparaten bewährte sich in hohem Grade leistungsfähig die von G. konstruierte Vakuumröhre mit kühlbarer Autikathode durch zirkulierendes Wasser und mit regulierbarem Vakuum. Denn mit dieser Röhre und den genannten Apparaten erhielt G. nicht nur bei der Durchstrahlung äusserst helle und scharfe Bilder in der Ruhe und Bewegung auf dem Fluroescenzschirm, sondern auch auf einseitig begossenen Schleussnerplatten schon in einem Moment von den Brustorganen des Erwachsenen und in 10 bis 12 Sekunden von den Bauchorganen ausgeprägte, kontrastreiche Aktinogramme. Zu so kurzen Expositionen und so scharfen Bildern von inneren Organen verhalfen in günstigster Weise die von G. erprobten, mit ihrer Schichtseite auf die Plattenschicht gelagerten Verstärkungsschirme. Um möglichst absolute Werte für die Grösse der Organe z. B. für die Herzgrenzen zu gewinnen, erläuterte G. zu diesem Zwecke den Vorzug seines bewährten Normalstativs, welches den Focus der Vakuumröhre sowie den vor diesem eingestellten Bleifaden zugleich mit der vorgesetzten Irisblende nach allen Richtungen zu verschieben und so die Herzgrenzen so genau als möglich festzustellen gestattete. Zur Sicherung der Diagnose in schwierigen Fällen von Substernaltumoren und Aortenaneurysmen sowie von Geschwülsten und Divertikeln des Ösophagus empfahl G. nicht allein die Aktinoskopie in den verschiedenen Brustdurchmessern, auch in den diagonalen mit Hilfe seines Normalstativs und der Irisblende, sondern noch die darauf folgende Aufnahme zweier sogenannter, stereoskopischer Aktinogramme in den genannten Durchmessern. Dabei beschrieb G. das von ihm erprobte Verfahren zur Gewinnung solcher Bilder mittelst besonderer Stative und Kassettenfutterale sowie zur Herstellung der verkleinerten Aktinogramme von den grossen Negativen für das Stereoskop mit Hilfe des elektrischen Lichts. Nach ausführlicher Schilderung seiner durch die Aktinoskopie gewonnenen Ergebnisse demonstrierte G. zum Beweise für seine auch durch die Aktinographie erzielten Erfolge zahlreiche, instruktive Diapositive aus den verschiedensten Gebieten der Medizin und hob bezüglich der Herstellung solcher Diapositive von 18 : 24 cm, sowie noch kleinerer stereoskopischer Bilder besonders den Vorzug der Platten von Perutz in München hervor. Dagegen erwiesen sich ihm zur Gewinnung grosser Diapositive von 40 : 50 cm nur die schon mit Mattschicht versehenen Platten von Guilleminot in Paris am meisten leistungsfähig. Aus der Betrachtung seiner mittelst der X-Strahlen bisher festgestellten Resultate ergab sich der wirkliche Fortschritt in der Diagnostik durch die neueste Untersuchungsmethode. (Autoreferat.)

Sitzung vom 30. Juli 1900.

Schiff und Freund geben ein ausführliches Referat über den **gegenwärtigen Stand der Radiotherapie.** (cf. Referat der Wiener klinischen Wochenschrift.) An das Referat schloss sich eine lebhafte Diskussion, in der von allen Rednern der über jeden Zweifel erhabene therapeutische Wert der R.-Strahlen auf gewisse Hauterkrankungen, sowie bei Neuralgieen betont wurde. Es wurden ferner die oft erörterten Erklärungsversuche, unter welchen physikalischen Umständen Dermatitis, Haar-

ausfall, Haarwachstum u. s. w. auftreten, von neuem aufgetischt und eingehend erörtert, ohne dass die Versammlung zu einem definitiven Entscheid kam.

Stenbeck-Stockholm: **Deux cas de cancroide guéris par les rayons de Roentgen.** Analog der Lupusbehandlung hat S. auch das Kankroid mit X-Strahlen behandelt. Im ersten Falle handelte es sich um ein tiefes Epitheliom der Nase, im zweiten um ein typisches oberflächliches E. Die Bestrahlungen wurden täglich vorgenommen. Die an Photographien demonstrierten Resultate scheinen sehr gut zu sein.

Destot-Lyon: **De la radiographie dans les fractures méconnues.** Redner betont die Notwendigkeit eingehender anatomischer Studien zum Zwecke der Interpretation der R.-Bilder. Mangels solcher Kenntnisse ist weder der Chirurg, der nicht im stande ist, R.-Bilder zu lesen, noch der Radiograph, der sich damit begnügt, gute Bilder zu machen, im stande, aus der R.-Untersuchung den Nutzen zu ziehen, den diese Methode hat. Unter den früher übersehenen oder nicht genauer präcisierten Brüchen stehen an Zahl vor allem die Brüche des Fussskelettes im Vordergrund. Er bespricht die sogen. Marschgeschwulst, die sich zumeist bei Leuten, deren Fuss zu sehr gekrümmt ist, Leuten, die man digitigrades nennen könnte, vorfindet und zumeist einen Bruch des zweiten oder dritten Metatarsus darstellt. Scaphoidbrüche ereignen sich beim Fall auf die Füsse, meist in Verbindung mit Talusfrakturen. Ungemein häufig bricht der Calcaneus; teils sind es Rissbrüche, teils Splitterbrüche. Sie lassen sich leicht diagnostizieren, und man braucht das R.-Bild nur als Bestätigung der Diagnose. Talusfrakturen hat Redner 39 mal gesehen. Der gewöhnliche einfache Bruch sitzt am Collum, er stellt den häufigsten Modus dar und entsteht durch Fall auf die Füsse. Ein zweiter Typus ist der malleoläre, die Kombination von Malleolar- und Talusbruch. Bei einer dritten Form beobachtet man Calcaneusbruch als Begleiter des Talusbruchs. Endlich unterscheidet Redner noch den scaphoideen Typus, bei welchem der Talus sich ins Scaphoid einkeilt. Dieser letztere ist der prognostisch ungünstigste. Im weiteren Verlauf des Vortrages werden die selteneren Formen der Brüche der Malleolen geschildert und endlich kurz auf einige Verletzungen der Handwurzelknochen eingegangen.

Destot-Lyon: **Sur certains procédés de mensuration en radiographie et en radioscopie.** Vortragender beschreibt die von ihm und Fabre angegebene Beckenmessung mit Röntgenstrahlen. Das Verfahren ist bereits früher genauer referiert.

Destot et Sauve: **Radiocinématoscopie.** Unter diesem nicht gerade glücklich gewählten Namen erörtert D. eine Methode der stereoskopischen R.-Untersuchung. Er benutzt zwei Maschinen und einen besonderen Commutator, der es gestattet, gleichzeitig beide Apparate abwechselnd arbeiten zu lassen. Das Verfahren hat den grossen Vorzug, dass die Lage des Untersuchungsobjektes bei der Herstellung beider Bilder die gleiche bleibt.

Sitzung vom 31. Juli 1900.

Béclère: **Sur le diagnostic des affections thoraciques à l'aide des rayons de Roentgen.** B. bespricht der Reihe nach die Untersuchung der Organe der Brusthöhle. Die radioskopische Untersuchung des Herzens gestattet besser als die Perkussion, die Lage, die Form, das Volumen und die Ausbreitung des Herzens zu bestimmen. Verlagerungen und Bewegungen des Herzens lassen sich studieren. Die Entscheidung, ob Geräusche extrakardialen Ursprung haben, lässt sich bisweilen erzielen. Perikarditische Ergüsse, Insufficienz, Hypertrophie sind zu diagnostizieren.

Aorta thoracica: Diagnose der geringen Erweiterungen, sowie der ausgesprochenen Aneurysmen.

Oesophagus: Mittels eingeführter Metallsonden lassen sich Strikturen sowie Neubildungen, endlich auch Divertikel und ähnliches feststellen.

Mediastinum: Die R.-Untersuchung ermöglicht die Erkennung von Drüsenschwellung und von Neoplasmen. Wichtig ist die verschiedene Krümmung-Ausbuchtung und -Einziehung, je nachdem ein pleuritischer Erguss oder eine mit Volumsverminderung der Lunge einhergehende Oblitteration einer Pleura vorhanden ist. Durch die Verlagerung des Mediastinums ist ferner eine Stenose eines Hauptbronchus diagnostizierbar.

Lungen und Pleura: Fast alle mit Verdichtung des Lungengewebes einhergehende, isolierte oder diffuse Prozesse sind im R.-Bilde kenntlich. Anormale Höhlenbildung (Kavernen, Abscesse, Echinococcusblassen etc.) sind mit Röntgenstrahlen erkannt. Abgesackte pleuritische Ergüsse, trockene Pleuritiden lassen sich unterscheiden. Die verschiedene Stellung der Zwerchfellhälften ist für viele Prozesse in den Lungen ein wichtiges diagnostisches Symptom.

Endlich gestattet die Untersuchung der Rippen die Erkenntnis von Brüchen, von Tumoren, von Tumormetastasen, Periostitiden u. s. w.

Redard-Paris: **De la radiographie, principalement de la radiographie stéréoscopique dans l'étude des luxations congénitales de la hanche.** R. empfiehlt aufs wärmste, kongenitale Hüftluxationen in stereoskopischen R.-Bildern zu studieren, weil man nur mit dieser Methode eine Vorstellung von dem Sitz des Femurkopfes und seinen Beziehungen zur Hüftgelenkpfanne erhält und damit ein wesentlicher Richtweg angezeigt wird, in welcher Weise die Reposition erfolgen soll.

Brunner-Warschau: **Nouvelle méthode de radiographie directe.** Die R.-Strahlen sind im stande, Glas zu durchdringen; B. legte daher bei seinen Aufnahmen die Kranken auf die gläserne (nicht sensible) Fläche der Platten und erhielt ebenso gute, direkt zur Projektion mit dem Skiopticon benutzbare Bilder, wie mit der alten Methode, die erst die Herstellung von Diapositiven erfordert.

Eid-Cairo: **Radiographie de la limité inférieure du foie et des calculs du rein.** Redner demonstriert verschiedene Aufnahmen: das Bild eines Kindes, bei dem man oberen und unteren Leberrand scharf erkennt, einen Fall von röntgographischer Bestimmung der Magengrenzen (Kohlensäure-Aufblähung) u. a. m.

Mignon-Nizza: **Examen du médiastin par les rayons X.** Bei dem Studium der Erkrankungen und der anatomischen Beziehungen des Mediastinums zu den Nachbarorganen ist die Radioskopie von unschätzbarem Wert. Durch die Untersuchung von vorn — examen antérieur — lässt sich die Entwickelung der Thymus studieren. Die Tumoren des vorderen Mediastinums machen bisweilen im Verhältnis zu ihrer Grösse sehr geringe klinische Symptome. Die R.-Untersuchung ist daher unerlässlich. Dass das Herz und die Aorta ascendens im Vordergrunde des diagnostischen Interesses stehen, ist eine alte Thatsache. Das examen postérieur findet Verwendung vor allem beim Studium der die Lungenwurzel umgebenden Organe: die Bronchialdrüsen, ihre einfache oder tuberkulöse Schwellung, eventuelle Verkalkung, endlich von ihnen ausgehende Tumoren wie Lymphadenome, Sarkome und Carcinome geben oft scharf umschriebene Schatten. Das examen latéral oblique, das von den wenigsten Autoren benutzt wird, giebt Aufschluss über alle Vorgänge zwischen Sternum und Wirbelsäule. Man erkennt ein hinter dem Herzen gelegenes helles Dreieck, dessen Gipfel manchmal bis zur hellen Partie hinaufgeht, die der Pharynx auf der Platte hinterlässt, ausserdem ein viel kleineres Trigonum antero-supero-cardiale. Besonders das erstere ist in pathologischen Fällen von Interesse.

Daguerre-Bignon: **Sur quelques progrès réalisés dans la pratique radiographique.** D. beschreibt eine Reihe kleinerer praktischer Verbesserungen der Technik.

Béclère-Paris: **Sur la détermination du rayon normal et l'installation des diaphragmes pour radioscopie.** Der bereits früher skizzierte Apparat besteht im wesentlichen aus zwei sich kreuzenden Metalldrähten, deren Bild sich auf dem Schirm wiederfindet. Der Kreuzungspunkt giebt den Verlauf des Normalstrahls an.

Die Schlusssitzung vom 1. August brachte eine grössere Zahl von Vorträgen über die physiologischen Eigenschaften und die therapeutischen Eigenschaften der hochgespannten Wechselströme und damit verwandte neue Behandlungsmethoden. Hervorzuheben wäre die Beobachtung, dass in der Behandlung des Lupus eine Kombination der Radiotherapie mit der Anwendung hochgespannter elektrischer Ströme gute Dauerresultate ergeben soll.

XIII. internationaler medizinischer Kongress zu Paris (2—9. August 1900).

Sektion für Chirurgie.

v. Bergmann-Berlin: **Über Fortschritte in der Behandlung der Frakturen seit Einführung der Untersuchung mit R.-Strahlen.** Genauere Erkenntnis der Bruchformen und Veränderungen an der Bruchstelle verdanken wir dem Studium mit R.-Strahlen. Die knöcherne Vereinigung der Bruchenden hindern eine Reihe von Vorkommnissen. Die gewöhnlichste Form ist die Einklemmung von Muskeln zwischen die Bruchenden. Dies Hindernis kann man leider durch R.-Untersuchung nicht mit einer ein Einschneiden auf die Bruchstelle rechtfertigenden Bestimmtheit nachweisen. Wir können es nur vermuten, wenn wir im Schirmbilde einen Zwischenraum zwischen den aneinander im Sinne einer Dislocatio ad longitudinem verschobenen Knochenflächen sehen und dieser helle Zwischenraum bei den verschiedensten Stellungen, die wir dem gebrochenen Gliede geben, immer der gleiche bleibt. — Andere lokale Ursachen einer ausbleibenden knöchernen Konsolidierung zeigen uns die R.-Strahlen deutlich: insbesondere an den Gelenkbrüchen und den Brüchen der kleinen Knochen. B. bespricht in dieser Kategorie die Patellarfrakturen: drei Hindernisse der Heilung erkennt man bei diesen durch die Radioskopie: 1. die auffallende Ungleichheit der beiden Fragmente bei den meisten Querfrakturen; das obere Fragment ist sehr gross, das untere oft sehr klein. Jede Aneinanderfügung, ausser der durch Silber- oder Broncealuminiumnähte, muss in solchem Falle misslingen. — 2. Die beiden Bruchstücke bei der Querfraktur sind oft noch weiter geteilt, besonders an ihren Seitenwänden, und kleine von den Bruchflächen abgesprengte Knochensplitter haben sich zwischen die Fragmente geschoben. Sie müssen herausgenommen oder fortgeschoben werden, um die für eine knöcherne Konsolidation notwendige Zusammenfügung zu bewerkstelligen. — 3. Es dreht sich das eine Fragment, meist das untere, so um seine Querachse, dass die Bruchflächen sich gar nicht mehr berühren, sondern die Bruchfläche des einen Fragments auf die äussere Fläche des anderen stossen würde, wenn man sie durch die getrennte Haut zusammenschöbe. Zur genauen Koaptation ist es notwendig, die Bruchstücke direkt anzufassen und zurecht zu drehen. — Auf Grund von 25 genau studierten Fällen empfiehlt B. die Operation als generelle Methode der Behandlung von Patellarfrakturen. Ferner bespricht B. die Frakturen des unteren

Radiusendes, die je nach Sitz, Form und Art der Verschiebung der Bruchfragmente verschieden behandelt werden müssen. Die Frakturen der Knochen des Tarsus und Metatarsus haben sich als ungemein häufig herausgestellt. Distorsionen, Kontusionen und entzündliche Schwellung waren Diagnosen, die man vor der Anwendung der R.-Strahlen häufig stellte. Entsprechend behandelte man mit Massage und vermehrte damit noch die Verschiebung der Fragmente. Jetzt wird man nach richtiger Erkenntnis der Brüche durch die R.-Strahlen die für ihre Heilung notwendige Ruhestellung ihnen gönnen. Den Vortrag illustrierte eine grosse Zahl von Aufnahmen.

Maunoury-Chartres: **La radiographie dans l'étude des fractures et luxations.** Der Korreferent bestätigt die enorme Umwälzung, die das Studium der Frakturen durch die R.'sche Entdeckung erfahren hat. Er bespricht die Vorwürfe, die man dieser Untersuchungsmethode gemacht hat, erwähnt die häufigen falschen Interpretationen der R.-Bilder, Fehler, die nicht der Methode, sondern dem Untersucher zur Last gelegt werden müssen. Um eine genaue Vorstellung von der Stellung der Bruchenden zu einander zu gewinnen, empfiehlt es sich, Aufnahmen in zwei verschiedenen Winkeln vorzunehmen. Meist werden Frontal- und Sagittalaufnahmen genügen. Stereoskopische Aufnahmen sind naturgemäss noch instruktiver. Bei allen Frakturen, auch jenen, die der klinischen Diagnose keine Rätsel aufgeben, sind R.-Bilder von Wert, ganz besonders aber bei folgenden Formen: Fraktur des Humeruskopfes, oft für periarthritische Prozesse, Ankylosen gehalten; Frakturen des unteren Radiusendes, die oft von Handwurzelbrüchen begleitet sind; Frakturen der tibiotarsalen Gelenkverbindung: bei diesen ist nur die Radioskopie im stande, uns genauen Aufschluss über die Beziehungen des Talus zum Sulcus peroneus zu geben, ein bezüglich der Prognose und der Behandlung gleich wichtiges Moment; Talusfrakturen, die noch bis vor kurzem als selten galten; endlich Metatarsusbrüche, die das dunkle Krankheitsbild der „Marschgeschwulst" erklären und verdeutlichen. M. bespricht ferner die Entwickelung des Callus, über dessen Wachstum die Radioskopie wissenswerten Aufschluss giebt. M. macht u. a. darauf aufmerksam, dass bei Schrägbrüchen der Tibia der Callus lange unsichtbar bleiben kann, obwohl die Konsolidierung vollkommen erscheint. — Bezüglich der Behandlung der Frakturen leistet die Radioskopie gleichfalls Hervorragendes. Weniger als die Frakturen haben die Luxationen von der R.-Untersuchung profitiert. Vornehmlich lässt sich die wichtige Frage, warum manche Luxationen so schwer reluxierbar sind und warum manche sich so häufig wiederholen, nicht zur Genüge entscheiden. Nur das Studium der kongenitalen Hüftluxation und deren Behandlung hat wesentlich von der R.-Untersuchung profitiert.

Tuffier-Paris: **Réduction des fractures par la radiographie. Influence des appareils sur cette réduction.** Während $1^1/_2$ Jahre hat T. an 200 Frakturen R.-Studien gemacht und ist zu der Erkenntnis gelangt, dass unsere Apparate die Frakturen nur unvollkommen einrichten. Sie beeinflussen nur die Richtung der Fragmente, leisten aber nicht für eine exakte Adaption Gewähr. Um das zu beweisen, braucht man nur in einem achttägigen Zwischenraume zwei Aufnahmen einer mit Extension behandelten Fraktur zu machen, oder, was noch einfacher ist, den Callus zu betrachten. Ist der Callus sehr voluminös, so sind die Bruchenden nicht in vollkommen guter Vereinigung. Und doch ist die vollkommene Koaptation unerlässlich für ein gutes funktionelles Ergebnis. Viel wichtiger als die genaue Anpassung ist eine gute Richtung der Fragmentenden. Trotzdem sind besonders die Oberschenkelbrüche weit davon entfernt, gute Resultate zu geben. T. hat besondere Instrumente konstruieren lassen (durch die Firma Collin-Paris), Frakturen in ihrer eingerichteten Stellung festzuhalten, nachdem er sie durch die Naht vereinigt hat. Dies Verfahren hält er für das sicherste und für das einzige, das eine Entfernung von fibrösen oder muskulösen Interpositionen zwischen die Fragmente ermöglicht. Vor allem für die Frakturen des Ellenbogens und des Kniegelenks wird die Naht die einzige Therapie sein. Mit Apparaten und Verbänden allein wird man hier nicht auskommen, da Weichteile und Haut gangränescieren würden, bevor eine Konsolidation eingetreten ist.

Loison-Paris: **Des indications fournies par la radiographie dans les traumatismes articulaires et juxta-articulaires.** L. demonstriert eine Serie von verschiedenen R.-Bildern, vor allem bestimmt, die Nützlichkeit der R.-Untersuchung für die exakte Diagnose der artikulären und juxtaartikulären Verletzungen zu zeigen.

Ollier-Lyon: **Démonstration de l'ostéogenèse chirurgicale par la radiographie. Nouveaux documents sur la structure des néarthroses et l'organisation des extrémités reproduites après les résections articulaires.** Vor der R.-Entdeckung war man bezüglich der Kenntnis der Aneinanderheilung resecierter Knochenenden lediglich auf Tierexperimente angewiesen. Diesen wichtigen Wachstumsvorgang hat O. jetzt radioskopisch an Menschen studiert und demonstriert eine grosse Zahl von instruktiven Röntgenbildern resecierter Ellenbogen, Schultern und Handgelenke.

Stechow-Berlin: **Über diagnostische Fortschritte in militärärztlicher Anwendung der X-Strahlen.** St. beschreibt zunächst die seit Februar 1896 bei der deutschen Armee in ständigem Gebrauch befindlichen R.-Laboratorien, von denen jedes Armeekorps über eins verfügt. Erfahrungen mit transportablen R.-Einrichtungen sind noch zu wenig gesammelt, um zu einem definitiven Urteil zu gelangen. R. bespricht die Technik der Aufnahmen und erläutert die je nach Art des zu durch-

leuchtenden Körperteils individuelle, verschiedene Methode. Für den Fuss beschreibt er eine einfache Methode, die Volarfläche des Fusses stets unter dem gleichen Winkel aufzunehmen und somit direkt vergleichbare Bilder zu erhalten, ein unschätzbarer Vorteil, um die Architektur des Fussskelettes zu studieren und die Marschfähigkeit des Individuums zu erkennen. Bezüglich der trotz R.-strahlenuntersuchung schwierigen Entfernung von Fremdkörpern empfiehlt er, in die Incisionswunde einen sterilisierten metallischen Körper zu bringen und dann nochmals zu durchleuchten. Aus der Stellung des temporär eingeführten „fakultativen" Fremdkörpers zu dem Gesuchten erhält man wichtige Aufschlüsse über die Lage des letzteren.

Annales de la Société Belge de Chirurgie. VIII. Jahrgang 1900.

No. 6. Juni 23. Gallet: **Deux cas de chirurgie pleuropulmonaire.** Ein ausführlicher Vortrag von Verneuil über „la chirurgie pleuropulmonaire" veranlasste eine lebhafte Diskussion, in der Gallet unter Demonstration von zwei Kranken und den zugehörigen Röntgenaufnahmen darauf aufmerksam machte, dass mit der Röntgendurchleuchtung mit Sicherheit zu entscheiden sei, welche Operation den betreffenden Kranken von den Folgen einer ungeheilten Empyem-Resektion befreite. Erweist sich die Lunge der erkrankten Seite als völlig komprimiert und absolut luftleer, so ist die Scheede'sche Operationsmethode am Platze, findet sich noch lufthaltiges Lungengewebe, so kommt man mit der weniger eingreifenden Delorme'schen Methode zum Ziel.

Presse médicale. 1899, 23. Dezember S. 177.

Variot und Chicotot: **Remarques sur la radioscopie des organes thoraciques et observations radioscopiques pour servir au diagnostic différentiel de la bronchopneumonie et de la pneumonie franche chez les enfants.** Die Verfasser empfehlen die Anwendung der R.-Untersuchung bei den Pneumonien der Kinder. Die Differentialdiagnose zwischen Pneumonie und bronchopneumonischen Prozessen, besonders in den Unterlappen, ist absolut leicht, und die R.-Untersuchung giebt jedenfalls sicherere Aufschlüsse als Perkussion und Auskultation.

La Radiographie. IV. Jahrgang 1900.

No. 41. Juni—Juli. Testaz: **Brulure grave par les rayons X.** Der mitgeteilte Fall ist eine bemerkenswerte Mahnung, Untersuchungen mit R.-strahlen nur von fachmännischer Seite ausführen zu lassen. Ein Schweizer Eisenbahnbeamter benötigte für ein Unfallsgutachten die R.-Aufnahme eines Tibienbruches. Der „Extra-médical", an den er sich zu diesem Zwecke wandte, machte im Laufe von zwei Tagen 7 Aufnahmen von je 25 Minuten Dauer bei einem Röhrenabstande von einem(!), drei und fünf cm. Am folgenden Tage wurde die Haut über der aufgenommenen Partie weinhefefarben, dann entwickelte sich eine anfangs kleine, langsam tiefer greifende und bis zu Fünffrankstückgrösse wachsende Ulceration, die im Laufe der nächsten Wochen einen Umfang von 20 : 10 cm einnimmt, schmierig grauen Belag zeigt und den Patienten monatelang arbeitsunfähig macht. Trotz Ruhe und genauester antiseptischer Behandlung hat sich die Brandwunde im Laufe von zwei Jahren nur bis zu einer Grösse von 12 : 5 cm verkleinert. Die geringe Heilungstendenz ist das Charakteristikum aller R.-Verbrennungen.

Archives of the Roentgen Ray. Bd. V. No. 1, August 1900.

Das Archiv enthält neben den üblichen Sitzungsprotokollen der Röntgen-Society in London eine ausgezeichnete Auswahl von Tafeln, von denen die Radiogramme von Nierensteinen, Fraktur beider Schlüsselbeine und einer Katze, die eine Hutnadel verschluckt hat, hervorzuheben sind.

5. April: Wolfenden und Forbes-Ross: **The effects produced in cultures of microorganisms and of tubercle bacilli by exposure to the influence of an X-ray tube.** Die interessanten Resultate der ausgedehnten Experimente der beiden Forscher liefern einen bemerkenswerten und sehr wichtigen Beitrag zu unseren Kenntnissen über den Einfluss des R.-Lichtes auf das Bakterienwachstum. Während die Annahme, dass gleich dem Sonnenlicht auch den Kathodenstrahlen baktericide oder wenigstens Wachstum hemmende Eigenschaften zukämen, sich bisher immer mehr Bahn brach, sind die Vortragenden zu dem entgegengesetzten Resultat gekommen. Sie haben mit Kressesamen, mit Hefepilzen und mit zwölf verschiedenen Sorten von Bakterien und Kokken experimentiert und haben in ungemein kritischer, skeptischer Weise ihre Experimente angeordnet, um Trugschlüsse zu vermeiden. Allen nur denkbaren Einwänden haben sie zu begegnen versucht, und man kann der Arbeit nur Anerkennendes nachrühmen. Um dies zu skizzieren, sei referiert, dass sie folgende 7 Möglichkeiten, die bei R.-bestrahlung irgend einen, sei es hemmenden, sei es fördernden Einfluss auf das Bakterienwachstum ausüben können, zunächst jede für sich, dann in Kombination besprechen: 1. Die X-Strahlen als solche, 2. Kathodenstrahlen, 3. Störungen des „elektrischen Feldes", 4. Die Produktion von Ozon oder anderer atmosphärischer Veränderungen, 5. Temperaturanstieg als Wachstumsförderer, 6. Veränderungen chemischer oder anderer Art in den Nährböden, 7. Das von der Tube ausgehende Licht. Die Resultate — auf die Experimente selbst einzugehen, fehlt der Raum — haben die Autoren in folgenden Schlusssätzen niedergelegt: 1. Es ist unmöglich, bei noch so langer Exponierung mittels Vakuumröhren durch X-Strahlen das Wachstum von Bazillen oder Kokken aufzuhalten. 2. Ein solches Resultat würde in direktem Widerspruch stehen zu der Beobachtung, dass die germinativen Eigenschaften von Körnern (verschiedene Samen) durch Röntgen-

belichtung gesteigert werden, dass ferner fermentative Prozesse beschleunigt werden (Hefewachstum und die dadurch bedingte Gärung, Sauerwerden der Milch u. s. w.). 3. Die gleichen stimulierenden Eigenschaften verleiht die Röntgenbestrahlung auch den niedersten Mikroorganismen, den Bazillen; sie äussern sich in einer auffallenden Veränderung ihres biologischen und physiologischen Charakters, dergestalt, dass das Aussehen, die Länge und Dicke der Bakterien, ihre Gruppierung und eventuelle Sporenbildung eine völlig andere wird. 4. Beobachtet man bei bestrahlten Kulturen ein Absterben, so ist das lediglich als Erschöpfungszustand aufzufassen, indem das excessive Wachstum, das anfänglich auftritt, eine spätere Weiterentwickelung nicht mehr gestattet. Diese Beobachtungen gelten insbesondere auch für Tuberkelbazillen, die sich durch Bestrahlung wesentlich verändern; die Autoren beschreiben die Veränderungen, die die einzelnen Bazillen zeigen; es werden kurze, fette, glasige, homogene Stäbe, die eher wie Anthrax- oder Colibazillen aussehen, als wie Tuberkelbazillen, sie sind ganz gleichmässig gefärbt und zeigen keine „Punktierung"; endlich scheinen sie Sporen oder Pseudosporen zu bilden. Dazwischen finden sich unveränderte Bazillen, die normales Aussehen haben. Baktericide Eigenschaften sind demnach dem R.-Licht abzusprechen. Worauf beruhen nun die guten Resultate, die die Radiotherapie beim Lupus erzielt? Sind es lediglich Wirkungen auf das Gewebe des Patienten, irgend welche Form von Nekrose, die den Nährboden für die Bazillen verändern, oder sind es doch Wirkungen auf die Bazillen selbst?

3. Mai. Delpratt Harris: **On a form of focus-tube which is selfheatig.**

Chisholm Williams: **A new X-ray film „Christoid".**

7. Juni. Rémy: **New Apparatus for localization.**

Wimshurst: **Influence Machines.**

5. Juli. Gardiner: **Note on the Coloration of Glass by Roentgen's and other Radiations.** Lokalization by Professor Barrel's Method.

Sämtliche Vorträge betreffen Verbesserungen der Technik und sind ohne die dem Text beigegebenen Illustrationen unverständlich.

British medical Journal. 1900. 19. Mai.

William White: **Über die Bedeutung der R.-Strahlen in gerichtsärztlicher Hinsicht.** Die American surgical association suchte, um für die Verwertung der Röntgenographie in gerichtsärztlicher Beziehung feststehende Normen zu gewinnen, durch Umfrage bei ihren Mitgliedern die bisher erzielten Erfolge und Erfahrungen zu sammeln. Das Komitee kam unter Verwertung des vorliegenden Materials zu folgenden, allgemein angenommenen Schlussfolgerungen: 1. Die allgemeine Anwendung der R.-Strahlen bei Frakturen giebt bisher keine genügenden Vorteile, um sie zu einer obligatorischen zu machen. Selbst Geübten kann es vorkommen, eine vorhandene Fraktur zu übersehen oder irrtümlich das Vorhandensein einer solchen anzunehmen. 2. Schädel-, Wirbel- und Beckenfrakturen werden oft, aber nicht immer erkannt. Bei der Feststellung der Diagnose oder Therapie auf Grund des R.-Bildes ist gerade hier grösste Vorsicht am Platze. 3. Der Versuch der Diagnose einer bestehenden Deformität aus der Photographie allein führt häufig irre. 4. Die Beurteilung normaler Callusbildung oder bindegewebiger Verwachsung mit Kalkimprägnation ist auf diesem Wege allein eine sehr unsichere, die R.-Untersuchung kann nur als Unterstützungsmittel der Diagnose dienen. 5. Verbrennungen infolge R.-Bestrahlung sind in der Mehrzahl der Fälle zu vermeiden; doch giebt es besonders empfindliche Individuen, bei denen dieselben sehr leicht zu stande kommen. 6. Für die Diagnose von Fremdkörpern sind die R.-Strahlen von grösster Bedeutung, hinsichtlich der Lokalisation kamen, besonders früher, leicht Irrtümer vor. Die Methoden der Fremdkörperbestimmung dürften wohl immer mehr ausgebildet werden. 7. Hinsichtlich der gerichtsärztlichen Verwertung gelten die verschiedensten Normen in den einzelnen Staaten. 8. Es ist sehr zu empfehlen, dass sich alle Chirurgen mit den Methoden des R.-Verfahrens vertraut machen.

Werner (Hamburg).

Druck von Hesse & Becker in Leipzig.

Die Brüche der Mittelfussknochen als Ursache des Fuss- oder Marschgeschwulst.

Von

Stabsarzt Dr. **Meiser** in Hannover.

(Hierzu Tafel IX u. X.)

Die Fuss- oder Marschgeschwulst ist eine häufiger bei marschierenden Truppen, seltener bei Zivilpersonen beobachtete Fusserkrankung, die infolge anstrengenden Marschierens und Exercierens äusserlich mit schmerzhafter Anschwellung der Weichteile über den Mittelfussknochen in der Nähe der Zehen in die Erscheinung tritt. Obgleich in ihren Symptomen schon lange bekannt (Breithaupt 1855), ist die wahre Ursache der Verletzung — ein Bruch eines oder des anderen Mittelfussknochens — erst seit etwa 1897 gefunden, und die Unsicherheit in der Erkenntnis des zu Grunde liegenden Übels in früherer Zeit erklärt den mehrfachen Wandel in der Krankheitsbezeichnung, die man dem Leiden beilegte, wie Sehnenscheidenentzündung, Syndesmitis metatarsea, Fuss- oder Mittelfussoedem, Knochenhautentzündung, Marschgeschwulst u. s. f.

Es existiert nur eine kleine Reihe dieses Thema behandelnder Arbeiten von A. Kirchner, Stechow, Schulte, Riddershausen, Muskat, Thiele, Brisson und Chapetot, die mit mehr oder weniger kleinen Abweichungen von einander alle zu dem gleichen Hauptresultat kommen, dass der sogenannten Marsch- oder Fussgeschwulst in den allermeisten Fällen ein Bruch oder wenigstens eine Infraktion, ein Knickbruch eines oder mehrerer Mittelfussknochen zu Grunde liegt.

Wenn ich den abweichenden Standpunkt einzelner, wie Kirchner, Schulte und Stechow, kurz skizzieren soll, so treffe ich damit zugleich den einzigen strittigen Punkt, der überhaupt in der ganzen Frage der Fussgeschwulst vielleicht noch besteht: Kirchner und Schulte legen in allen Fällen der Fussgeschwulst einen Knochenbruch zu Grunde, Stechow hält dies gleichfalls für die Regel, nimmt aber in einzelnen Fällen eine Knochenveränderung ohne Bruch an. Kirchner behauptet, die Diagnose eines Mittelfussknochenbruches beim Vorhandensein der bekannten Erscheinungen, der teigigen Schwellung der Weichteile, des lokalisierten Druckschmerzes, der später auftretenden knöchernen Verdickung sei leicht und ohne Zuhilfenahme der Röntgenstrahlen in jedem Fall zu stellen, Stechow hält sie für schwer und für fast unmöglich und unsicher ohne Röntgenstrahlen.

Dass direkte Gewalten oder indirekte gröbere Schädigungen der Mittelfussknochen, z. B. ein unglücklicher Sprung über einen Graben, ein Umknicken des Fusses bei einem Fehltritt oder Auftreten auf einen Stein und dergl. einmal die Ursache eines Mittelfussknochenbruches werden kann, hat auch wohl vor den Veröffentlichungen jener niemand bezweifelt, dass aber allein Märsche von längerer Dauer unter der bekannten feldmarschmässigen Belastung ohne jegliche bewusste Gewalteinwirkung einen Bruch zu setzen imstande sein sollen, wurde anfangs fast mit Kopfschütteln aufgenommen.

Ohne vorläufig auf die Resultate der oben genannten Arbeiten näher einzugehen, wende ich mich gleich der Schilderung der Ergebnisse zu, die ich durch Röntgenaufnahmen bei einer Reihe einschlägiger Fälle habe feststellen können.

Von den beiden hiesigen Infanterie-Regimentern habe ich sämtliche Fälle von Fussgeschwulst, die aus der Zeit der diesjährigen Sommer-Felddienstübungen und dem letzten

Manöver stammen, so wie ich ihrer habhaft werden konnte, ohne Rücksicht auf die Zeit, die seit dem Bruch bezw. seit der eingetretenen schmerzhaften Schwellung verstrichen war, röntgographiert. Äusserlich zeigten die einen noch eine frische teigige Schwellung unmittelbar hinter den Metatarso-Phalangealgelenken, teils mit, teils ohne Verfärbung der Haut, einzelne verstrichene Sehnen am Fussrücken, andere schon eine umschrieben fühlbare Knochenverdickung, meist nur an einem Metatarsus, nur wenige boten Crepitationsgefühl, alle aber den bekannten Bruchschmerz, der stets so bestimmt lokalisiert wurde, dass der verletzte Mittelfussknochen stets vorher zu ermitteln war.

Obwohl ich glaube, dass die angefertigten Platten und Bilder in ihrer Deutlichkeit nichts zu wünschen übrig lassen, ist es mir nicht in allen Fällen gelungen bei frischer Verletzung sofort eine Bruchlinie oder Knochenveränderungen nachweisen zu können. Nur bei einem Drittel der von mir untersuchten Fälle (9 von 27) war eine feine, oft nur bei Aufmerksamkeit sichtbare, quer oder etwas schräg durch den Knochen laufende Zickzacklinie (Fig. 1) oder wenigstens an der einen Seite des Knochenschaftes eine Einknickung oder eine Spaltbildung (Fig. 2a) erkennbar. Gleichartige Bilder mit unwesentlichen Abweichungen boten sich mehrfach bei ganz frischen Brüchen, bei denen nach der Angabe der Patienten jede gröbere Verletzung, unglücklicher Sprung, Umknicken u. s. w. ausgeschlossen werden, und nur der lange anstrengende Marsch als Ursache der Schwellung und des Bruches gelten kann.

In der Regel jedoch zeigten die photographischen Aufnahmen ein anderes Bild, und zwar einen mehr oder weniger starken, entweder kugel- (Fig. 3b) oder spindelförmigen (Fig. 4) Kallus, der in seinem grösseren Durchmesser nach rechts und links oft bis fast an die benachbarten Mittelfussknochen heranreichte. Der Schatten der Kallusmasse auf der Röntgenplatte wechselt nach dem Alter des Bruches und der bereits abgesetzten Knochensubstanz vom feinsten Hauch (Fig. 5) bis zum homogenen undurchdringlichen Nebel. Eine Verschiebung der Bruchenden (Fig. 6) war nur in vereinzelten Fällen sichtbar, ebenso nur in seltenen Ausnahmen eine Bruchlinie durch den Kallus hindurch wahrzunehmen möglich. Ein Bild eines solchen Falles, kugelförmigen Kallus mit noch sichtbarer Bruchlinie und ganz geringer Verschiebung zeigt Fig. 7.

Hat man nun eine Reihe solcher Bilder mit kugel- oder spindelförmigem Kallus gewonnen und sich gewöhnt diese Kallusbildung als die Regel und Vorbedingung für die Diagnose von Mittelfussknochenbrüchen anzunehmen, und es treten dann bei frischeren Fällen Bilder auf, wo trotz aller durch die äussere Untersuchung festgestellten typischen Krankheitszeichen (Schwellung, Knochenverdickung, Bruchschmerz) die Röntgenplatte keine Abweichung, keinen Kallus, keine sichtbare Bruchlinie, keine Knochenverschiebung aufweist, so ist man natürlich zu der Annahme geneigt, endlich einmal einen Fall von Fussgeschwulst vor sich zu haben, der nicht durch einen Knochenbruch bedingt ist.

Nimmt man sich aber die Mühe zu warten und nach einiger Zeit (nicht vor Ablauf von 10 Tagen) die Aufnahme zu wiederholen, so findet man auch in diesen Fällen eine Kallusbildung in derselben Form und Ausdehnung wie bei den einwandsfreien Brüchen. Vergl. Fig. 2a u. 2b und Fig. 3a u. 3b, (die Fig. a und b sind von denselben Personen gewonnen, nur liegt zwischen den Aufnahmen eine Zeit von drei Wochen).

Sollte jemandem das röntgographisch erhaltene Bild der eben beschriebenen typischen, kugelförmigen Kallusbildung zur Stellung der Diagnose auf Bruch nicht genügen, so muss man fragen: „Was für ein Krankheitsprozess könnte bei Ausschluss eines Bruches sonst noch vorliegen?“ Einzig und allein könnte es eine Periostitis sein, die man sich vielleicht durch anhaltenden Reiz, dauernden Muskelzug, Bänderzerrung u. s. w. entstanden vorstellen könnte. Gegen die Annahme einer Periostitis liesse sich aber anführen, dass sie so starke und vor allen Dingen kugelförmige Knochenverdickungen, die den Schaft auf seine dreifache Dicke brächten, überhaupt nicht hervorzurufen pflegt, wenigstens findet man an keinem anderen Röhrenknochen des Skeletts etwas Gleichartiges wieder (Fig. 8); eine Periostitis vermag zwar eine Knochenverdickung hervorzurufen, dann aber entsteht eine diffuse, mehr oder weniger

weit über den Schaft der Länge nach ausgedehnte, flache Knochenauftreibung, aber immer nur an begrenzten Teilen der Peripherie, niemals um den ganzen Röhrenknochen herum.

Sehen wir auf der Röntgenplatte eine derartige Kallusbildung, die sich wie eine Kugel (Fig. 9) oder Spindel (Fig. 10) um den Knochenschaft herumlegt, so müssen wir, gleichgültig, ob auf der Platte eine Bruchlinie zu sehen war oder nicht, uns auch entschliessen, in den Fällen der letzteren Art ebenfalls eine Kontinuitätstrennung des Knochens allerdings schon in der Form ihrer Heilung anzunehmen; der Grund, dass eine Bruchlinie manchmal deutlich erkennbar ist, bisweilen aber unsichtbar bleibt, liegt darin, dass manchmal das Periost gleichzeitig mit einreisst und die Bruchenden auseinander treten lässt, ein andermal erhalten bleibt und den eingeknickten, aber in seine gewohnte Lage zurückgefederten Knochen in seiner Form erhält. Kommen diese Fälle frühzeitig zur Untersuchung mit Röntgenstrahlen, so kann, da eine Kallusbildung vor dem 10. Tage nach der Verletzung nicht sichtbar gemacht werden kann, das Röntgenbild auch die Wahrscheinlichkeitsdiagnose „Bruch" nicht bestätigen.

In einer kleinen Zahl von Fällen liegt nun der Fussgeschwulst, trotz der sonst ganz gleichen Bedingungen und Verhältnisse, kein Bruch, sondern wirklich nur eine Periostitis der Mittelfussknochen zu Grunde.

Der Grund, warum die Mittelfussknochen, gleich starke Beanspruchung und Belastung vorausgesetzt, in der Mehrzahl brechen, in einigen Fällen aber Widerstand leisten, liegt wohl nur darin, dass die Biegsamkeit, Elastizität und deshalb die Widerstandsfähigkeit der Knochen bei verschiedenen Personen eine verschiedene ist. Und während unter den geschilderten Verhältnissen der Mittelfussknochen in der Regel bricht, ruft bei anderen, allerdings in seltenen Fällen, der dauernde Reiz nur an der Knochenhaut pathologische Erscheinungen hervor.

Dann entstehen aber ganz andere Röntgenbilder als vorher; die Platte zeichnet keine kugelförmigen Kallusbildungen, sondern lang ausgedehnte, flache, manchmal über die halbe, manchmal über die ganze Diaphyse vom Köpfchen bis zur Basis reichende, glatte Knochenauflagerungen, durch welche die cylindrische Form des Knochens im Ganzen erhalten bleibt. Der Knochen erscheint in seiner Rindenschicht an einer Seite, entweder an der Innen- oder an der Aussenseite, etwas verbreitert, in seiner Markhöhle der ganzen Länge nach aber unversehrt. Man kann diese langgedehnten Verdickungen nur deuten als verknöcherte Entzündungsprodukte, die durch Reizung der Knochenhaut zustande gekommen sind (Fig. 11 u. 12).

Es hat zuerst Stechow auf diese Abart hingewiesen und auch einige derartige Fälle beschrieben; unter meinen 27 Fällen von Fussgeschwulst sind 25 unzweideutige Brüche, ein ausgesprochen deutlicher und ein weniger markanter Fall von Periostitis.

Was nun die Schwere des Bruches im Vergleich zu Brüchen anderer Röhrenknochen anbetrifft, so unterscheiden sich diese, ja nicht durch direkte Gewalt, sondern indirekt durch Überlastung entstandenen von den anderen dadurch, dass der Knochen trotz der nachgewiesenen Bruchlinie in seiner Form fast unverändert erscheint, es findet abgesehen von der dünnen Trennungslinie, die röntgographisch nicht einmal immer sichtbar gemacht werden kann, entweder keine oder nur geringe Verschiebung der Bruchenden ad latus und ad longitudinem statt, und der Ausgang ist immer eine restitutio ad integrum (Fig. 13). Der Grund hierfür liegt teils in dem Mangel der direkten Gewalt, teils in dem mehr oder weniger vollständigen Erhaltenbleiben der straffen Knochenhaut, die trotz kleiner Risse den Knochen zusammenhält. Auch der Schmerz, der mit dem Bruch einhergeht, ist geeignet eine Verschiebung der Bruchenden zu verhindern, da der Patient nach eingetretenem Bruch die normalen Stützpunkte des Fusses sofort verlegt und nun z. B. die Ferse oder den äusseren Fussrand zum Auftreten und Abstossen benutzt, wie man es ja oft bei der marschierenden Truppe beobachten kann. Durch diesen Wechsel der Stützpunkte werden die gebrochenen Knochen geschont und die Bruchenden auch vor Verschiebungen bewahrt.

Ein anderer Grund für die geringe Verschiebung der Bruchenden kommt kaum in Betracht. Das Naheaneinanderliegen der Mittelfussknochen, ihre feste Fixierung innerhalb der

Muskeln, Sehnen und Bandapparate kann allein eine Verschiebung nicht hindern, das lehren uns Verletzungen, die unter dem Einfluss direkter Gewalten entstanden sind. Eine derartige Verletzung veranschaulicht uns ein Bild, das von einer Mittelfussquetschung eines Artilleristen aus dem letzten Manöver herrührt (Fig. 14), das uns über die Möglichkeit der Verschiebung der Bruchenden bei Brüchen der Mittelfussknochen nicht im Zweifel lässt.

Alle bisher gesammelten Erfahrungen stimmen darin überein, dass die zahlreichsten Brüche am zweiten, demnächst am dritten und seltener am vierten Metatarsus vorkommen. Der erste Metatarsus kommt nicht in Betracht, denn er vermag wegen seiner Stärke jeder bei der Infanterie in Frage kommenden Belastung zu widerstehen. Von Brüchen des fünften Metatarsus habe ich in den bisher bekannten Veröffentlichungen gleichfalls nur einen Fall bei A. Kirchner finden können, der Grund dafür liegt in den gleich zu besprechenden statischen Verhältnissen des Fusses beim Gang; ich bin zufällig in der Lage, auch das Röntgenbild eines Bruches des fünften Metatarsus vorlegen zu können. Das Bild zeigt einen ganz frischen Bruch, noch ohne jede Kallusbildung, und stammt her von einem Herrn mit sehr feinen Fussknochen, der beim Spazierengehen infolge eines schiefen Trittes auf die Trottoirkante mit dem linken Fuss nach aussen umknickte und diesen feinen Bruch des fünften Metatarsus in der Nähe der Basis davontrug. Das Bild enthält, obgleich die Aufnahme genau drei Wochen nach der Verletzung stattfand, keine Spur von knöcherner Kallusanlage. (Fig. 15.)

Zur Aufklärung der Fragen: „Wie erklären wir uns die Entstehung von Brüchen an den Mittelfussknochen bei Ausschluss jeder gröberen Verletzung nur allein durch fortgesetztes Marschieren bei feldmarschmässiger Belastung?“ und: „Warum ist nach früheren Veröffentlichungen übereinstimmend der zweite Mittelfussknochen der gefährdetste und danach der dritte und sodann der vierte?“ bedürfen wir einer genauen Kenntnis des Baues der Mittelfussknochen und der statischen Verhältnisse des Fusses beim Gang und insbesondere bei der Abrollung vom Erdboden. Die Mittelfussknochen mit Ausnahme des ersten sind schlanke cylindrische Röhrenknochen mit je einer Verdickung vorn und hinten und einem sich von der Basis nach dem Köpfchen hin allmählich verjüngenden Schaft, der am Halse seine dünnste Stelle hat. Ausserdem haben sie der normalen Wölbung des Fusses entsprechend eine konvexe Wölbung an der Fussrücken- und eine konkave Höhlung an der Fusssohlenseite. Bezüglich der Länge der einzelnen Mittelfussknochen möchte ich schon hier bemerken, dass, wie man sich am Skelett und bei der Betrachtung eines Röntgenbildes leicht überzeugen kann, der längste von allen der zweite, demnächst der dritte und dann der vierte ist, und dass, wenn man das Köpfchen des ersten mit dem des fünften durch eine gerade Linie verbindet, die Köpfchen der mittleren drei über diese Linie nach vorn herausragen.

Es ist dies ein wichtiger Punkt, dem schon Kirchner, Stechow und Schulte Wert beilegten, den aber Riddershausen als gleichgültig beiseite stellte.

Wird ein Fuss einen Schritt vorgesetzt, so findet er unter normalen Verhältnissen seine Stützpunkte am Fersenhöcker, am Köpfchen des ersten und dem des dritten, nicht wie man früher allgemein glaubte, am Köpfchen des fünften Metatarsus.[1]) Die Mittellinie des Fusses, vom Fersenbein nach der dritten Zehe gezogen, trägt die Hauptlast des fortschreitenden Beines bezw. Fusses, welcher vor dem Umfallen nach aussen und innen seitlich durch je zwei Metatarsen gestützt wird. Bei der Vollendung des Schrittes bis zum Moment der Abwicklung und Abstossung des Fusses vom Erdboden tritt nun die aussen von der Mittellinie gelegene Fusshälfte bei weitem weniger in den Vordergrund als die innere Hälfte; denn der vordere Stützpunkt des Fusses verschiebt sich, je mehr die Last des Körpers auf den ruhenden Fuss übertragen wird, von dem Köpfchen des dritten Metatarsus allmählich über das Köpfchen des zweiten zu dem des ersten hinüber, und der Abstoss des Fusses vom Erdboden erfolgt allein mit dem Köpfchen des ersten Metatarsus.

[1]) v. Meyer, Statik und Mechanik des menschlichen Fusses. 1886.

Wer beim Gehen einmal Acht geben möchte auf diese Verhältnisse, wird sehr bald empfinden, dass beim Aufsetzen des vorgeschobenen Fusses das dritte Metatarsusköpfchen, beim Abstoss das erste allein in Frage kommt und, dass nach vollendetem Schritt das Köpfchen des zweiten immer einen Moment lang in der Lage gewesen war, die Last des Körpers von dem des dritten auf den des ersten zu übertragen.

Die äussere Fusshälfte, was hier auch noch der Vollständigkeit halber erwähnt werden soll, kommt weniger beim Gehen als beim längeren Stehen, beim Stillstehen bis zur Ermüdung, in Betracht, sie verbreitert die Grundfläche nach aussen und entlastet die mehr beim Gang in Anspruch genommene innere Fusshälfte.

Schauen wir uns nun einige Röntgenbilder an, die durch Aufnahme von der Innenseite nach der Aussenseite (äusserer Fussrand der Platte angelegt) gewonnen sind und die das Knochengerüst des Fusses im Stadium der vollendeten Abrollung bezw. des Abstosses zeigen, so sehen wir, wenn wir auf die Richtung der Mittelfussknochen Acht geben, dass im Moment des Abstosses, besonders wenn der Schritt recht ergiebig gross gewählt wird, die Mittelfussknochen fast senkrecht zum Erdboden gerichtet sind, mithin die volle Last des Körpers in diesem Augenblick tragen, und dass die Köpfchen der Metatarsalknochen sich so aus der Gelenkverbindung mit der Grundphalange der Zehen herausgedreht haben, dass sie nicht mehr mit der unteren, sondern mit ihrer vordersten Wölbung dem Erdboden zugekehrt sind und demselben um so näher stehen, je länger der einzelne Knochen ist. Der zweite Mittelfussknochen, der über die Verbindungslinie des ersten mit dem fünften Metatarsalköpfchen am weitesten vorspringt, ragt demnach auch am tiefsten herunter; in der Seitenansicht wird die Rundung des Köpfchens unterhalb der des ersten Metatarsus deutlich sichtbar und die Distanz zwischen dem Köpfchen und dem Erdboden (d. h. die schützende und den Druck mildernde Fettschicht der Fusssohle) ist bei dem zweiten Mittelfussknochen am geringsten. Der dritte und erste stehen ungefähr gleich tief, eher der dritte noch etwas tiefer, der vierte und namentlich der fünfte treten dann jeder etwas weiter zurück.

Berücksichtigen wir nun, dass bei dieser Haltung des Fusses im Moment des Abstosses vom Erdboden das Gewicht des Körpers von oben fast senkrecht auf die Mittelfussknochen in der Richtung ihrer Längsachse auf die Basen drückt, dass die Köpfchen von unten her durch den Widerstand leistenden Erdboden einen Gegendruck in der gleichen Richtung erfahren, der den von oben her schon wirkenden Druck verdoppelt, so können wir die Mittelfussknochen vermöge ihres oben geschilderten Baues einer Wagenfeder vergleichen, deren beide Enden nach der Mitte hin zusammengedrückt werden, oder vergleichen einem Bogen, der bei starker Überspannung an seiner schwächsten Stelle einknickt.

Und wie ein überspannter Bogen an seiner konvexen Seite bricht, an der konkaven nur einknickt, so bricht der Mittelfussknochen an der Fussrückenseite und zwar meist an seiner schwächsten Stelle, am Halse, sobald die bei stundenlangen Märschen wohl an die 10 bis 20 000 Male geprüfte Elastizität der Mittelfussknochen an der Grenze ihrer Leistungsfähigkeit angelangt ist.

An der Fussrückenseite wird deshalb die teigige Schwellung, die Hautverfärbung, der örtlich scharf begrenzte Druckschmerz und die knöcherne Verdickung sicht- und fühlbar, während die Fusssohlenseite keinerlei Veränderungen zeigt.

Der zweite Mittelfussknochen als der längste und der mit dem Köpfchen dem Erdboden nächste ist der am meisten in Anspruch genommene und deswegen am häufigsten verletzte. Durch Ungleichheiten des Erdbodens, schlechtes Strassenpflaster, Ackerfurchen, Wagenspuren, steinige Wege können sonst mehr zurücktretende Mittelfussknochen unter gleich günstige Bedingungen gestellt werden wie der zweite, indem ihre Köpfchen plötzlich und dem Marschierenden oft unerwartet einem stärkeren Druck von unten ausgesetzt werden.

Die Zahl der von mir beobachteten Fälle ist zu klein, um daraus massgebende Schlüsse ziehen zu können. Trotzdem muss ich es als auffallend bezeichnen, dass ich nicht den zweiten

sondern den dritten Mittelfussknochen am häufigsten gebrochen fand; unter meinen 27 Fällen war nur elfmal der zweite, aber dreizehnmal der dritte Mittelfussknochen gebrochen. Dieses Resultat dürfte eigentlich nichts Überraschendes bieten, denn beim Vergleiche der einzelnen Mittelfussknochen bezüglich ihrer Stärke bleibt der dritte regelmässig hinter dem zweiten zurück. Bei einer Anordnung der Mittelfussknochen nach ihrer Stärke behaupten der erste und zweite ihren gewohnten Platz, der nächststärkste ist dann, abgesehen von vorkommenden Ausnahmen, der fünfte, dann erst der dritte und vierte, welche beiden auch oft gleich stark sind.

Die Stärke der Knochen spielt aber nicht die Hauptrolle bezüglich der Ätiologie des Bruches, sondern ihre Länge und der verschiedene Tiefstand der Köpfchen bei der Abrollung des Fusses; dennoch kann sie nicht ganz gleichgültig sein, und der Umstand, dass der dritte Mittelfussknochen stets schwächer gefunden wird als der zweite, dürfte für die Häufigkeit seiner Brüche gewiss mit in Frage kommen.

Was die übrigen angeht, so fand ich niemals einen Bruch am vierten, einmal einen am fünften, einmal war der zweite und dritte und einmal der zweite, dritte und vierte gleichzeitig getroffen. Der letztere, schon bereits erwähnte Fall, rührte her von einer schweren Quetschung.

Der Sitz des Bruches befand sich, wie vorauszusehen war, am häufigsten an der dünnsten Stelle des Mittelfussknochens, am Halse, und zwar lag der Bruch bezw. der ringförmige Kallus 16mal im vorderen, sechsmal im mittleren und dreimal im hinteren Drittel. (Fig. 16.) Zweimal bestand eine als Knochenhautentzündung zu deutende, langgestreckte, glatte, die ganze Diaphyse auf einer Seite einnehmende Knochenverdickung.

Ich befinde mich mit meinen Resultaten in Übereinstimmung mit Kirchner und Stechow, während nach Schultes Bericht unter seinen 53 Fällen der Knochenring fast durchweg im mittleren Drittel sass, und nur in 4 Fällen mit einem Teile in das vordere Drittel hineinreichte.

Ausserdem ist mir aufgefallen, was bei der kleinen Zahl der Fälle ja auch wieder zufällig sein kann, dass ich die Erfahrung, die schon Stechow machte, bestätigen konnte, dass nämlich die Brüche der Mittelfussknochen häufiger am linken als am rechten Fuss gefunden werden. Unter 27 Fällen waren 16mal die Knochen des linken Fusses die verletzten.

In keinem Fall fand ich beide Füsse gleichzeitig ergriffen, nur ein einziger Füsilier hatte im Sommer den linken dritten und im Herbst den rechten dritten Mittelfussknochen gebrochen.

Zum Schluss glaube ich eine in der Deutschen militärärztl. Zeitschr. 1900, Heft 11 veröffentlichte Arbeit: „Warum kommt die Fussgeschwulst beim Militär am meisten vor?“ von Dr. R. Sleeswijk in Alkmaar (Holland) nicht unerwähnt lassen zu dürfen, welcher sich bemüht, die Ursachen der Fussgeschwulst und ihre grössere Häufigkeit beim deutschen Soldaten gegenüber Zivilpersonen in dem Tragen von Stiefeln mit kaum biegsamer, „eisenbeschlagener“ Sohle und in dem militärischen Gange mit „thunlichst gestreckten Knieen“ zu suchen. Seine Schlussfolgerungen beruhen aber offenbar auf falschen Voraussetzungen, denn einmal ist die benagelte Sohle unseres Soldatenstiefels keineswegs bloss „kaum biegsam“, und zweitens fehlt auf Übungs-, Felddienst- und Manövermärschen, in deren Verlauf die Mittelfussknochenbrüche fast ausschliesslich beobachtet werden, jeder Zwang eines unnatürlichen Marschierens mit gestreckten Knieen.

Meines Erachtens kommt die Fussgeschwulst nur deswegen häufiger beim Soldaten vor, weil er häufiger als der Zivilist in die Lage kommt, anstrengende Märsche mit feldmarschmässiger Belastung mitmachen zu müssen, und weil er nicht wie jener es in der Hand hat, sich seinen Weg auszusuchen und bei eintretendem Ermüdungsgefühl seinen Marsch zu unterbrechen.

Wäre ferner die Annahme richtig, dass die Beuge des Stiefels (Pauzat's Oberlederfalte) ein Hypomochlion für den sich abwickelnden Fuss abgäbe, unter welchem die Mittelfussknochen

bei der Abrollung einknickten (siehe S. 556 a. a. O.), so müsste der Einbruch des Knochens an der Plantarseite zuerst und hauptsächlich erfolgen. Das steht aber im Gegensatz zu den bisherigen Erfahrungen, nach denen die Hauptveränderungen sich an der Dorsalseite abspielen.

Ergebnisse:

1. Jeder typischen Fuss- oder Marschgeschwulst liegt in der Regel ein Knochenbruch zu Grunde. Die Marschgeschwulst ist das typische Symptomenbild eines Bruches.

2. Der Bruch der Mittelfussknochen erfolgt durch Überlastung und über ihre Elastizitätsgrenze hinausgehende Beanspruchung.

3. Am meisten gefährdet sind der zweite und dritte Mittelfussknochen, der vierte kommt selten, der erste und fünfte kaum je in Betracht.

4. Je länger der einzelne Mittelfussknochen, je tiefer sein Köpfchen im Stadium der Abrollung des Fusses steht, und je schwächer er ist, um so häufiger treten Brüche an ihm auf.

5. Die Reihenfolge der Mittelfussknochen, nach der Stärke angeordnet, ist: 1., 2., 5., 3., 4., nach der Länge: 2., 3., 4., 5., 1.

6. Der Knochen bricht wie ein überspannter Bogen an seiner konvexen Seite, d. h. Fussrückenseite.

7. Nur in einem Drittel aller Fälle war bei Brüchen eine Bruchlinie, Spalt oder Knick sichtbar. Das erhaltene Periost verhindert eine Trennung und Verschiebung der Bruchenden.

8. Der Bruch sitzt meist an der dünnsten Stelle der Mittelfussknochen am Halse, im vorderen Drittel.

9. Kallusbildung ist in der Regel nicht vor 10 Tagen, oft nicht vor 3 Wochen auf der Röntgenplatte sichtbar. Kugel- und Spindelkallus sind der Ausdruck eines geheilten Bruches.

10. In seltenen Fällen mit dem gleichen Symptomenbilde hat die Elastizität des Knochens einen Bruch verhindert. Dafür ist die Knochenhaut stärker betroffen. Es entstehen dann langgestreckte, flache, glatte, über die ganze Länge der Diaphyse ausgedehnte Knochenverdickungen.

11. Wegen der seltenen und geringen Verschiebung der Bruchenden erfolgt durchschnittlich eine restitutio ad integrum.

Erklärung der Figuren:

Fig. 1. Schräger Zickzackbruch im mittleren Drittel, (16 Tage alte Verletzung).
Fig. 2a. Spalt an der Aussenseite des zweiten Metatarsus kurz vor der Mitte, (12 Tage alt).
Fig. 2b. Derselbe Fuss, drei Wochen später. Mächtiger Kugelkallus um die Mitte des zweiten linken Metatarsus.
Fig. 3a. Anscheinend normale Platte, ohne sichtbare Bruchlinie, (13 Tage alt).
Fig. 3b. Derselbe Fuss, drei Wochen später, Kugelkallus um den Hals des zweiten linken Metatarsus.
Fig. 4. Spindelformiger Kallus am dritten rechten Metatarsus, (4 Monate alt).
Fig. 5. Schwacher Spindelkallus in der Mitte des linken dritten Metatarsus, (22 Tage alt).
Fig. 6. Bruchlinie durch die Basis. Rotation des vorderen Bruchendes um die Längsachse nach innen, (frische Verletzung).
Fig. 7. Zickzackbruch. Geringe Verschiebung der Bruchenden, sichtbar durch den kugelförmigen Kallus am linken zweiten Metatarsus, (3 Wochen alt).
Fig. 8. Kugelkallus am Halse des zweiten linken Metatarsus, ins mittlere Drittel hineinreichend. Bruchlinie sichtbar. Kallus reicht an den dritten Metatarsus heran, (28 Tage alt).
Fig. 9. Kugelkallus im mittleren Drittel des rechten zweiten Metatarsus, (38 Tage alt).
Fig. 10. Spindelförmige Kallusbildungen um den zweiten und dritten Mittelfussknochen gleichzeitig, (4 Wochen alt).
Fig. 11. Langgestreckte Knochenverdickung durch Periostitis, vom Kopf bis zur Basis reichend, am zweiten linken Metatarsus, an der Grosszehenseite, (20 Tage alt).
Fig. 12. Dasselbe am zweiten rechten Metatarsus, (16 Tage alt).
Fig. 13. Kugelkallus am Übergang vom vorderen zum mittleren Drittel. Heilung ohne jede Knochenverschiebung, (20 Tage alt).

Fig. 14. Bruch des zweiten, dritten und vierten Metatarsus am Übergang vom vorderen zum mittleren Drittel, durch direkte Gewalt entstanden, (4 Wochen alt).

Fig. 15. Bruch des linken fünften Metatarsus kurz vor der Basis. Feine Bruchlinie, noch kein Kallus, (3 Wochen alt).

Fig. 16. Bruch im hinteren Drittel des dritten rechten Metatarsus, feiner Kallus an der Innen- und Aussenseite. Einknickung an der Innenseite noch sichtbar, (15 Tage alt).

Ein weiterer Beitrag zur Lehre von der Polydaktylie.[1])

Von

Privatdozent Dr. **Joachimsthal** in Berlin.

(Hierzu Tafel XI Fig. 1 u. 2.)

Im Juni v. Js. wurde meiner orthopädisch-chirurgischen Poliklinik ein drei Tage altes Mädchen wegen des beiderseitigen Vorhandenseins von sechs Fingern und sechs Zehen überwiesen. Die überzähligen Teile gliederten sich den Händen in der Weise an, dass lediglich aus Weichteilen bestehende Stümpfe die Verbindung mit der Ulnarseite der zweiten Kleinfingerglieder herstellten. Die supernumerären Zehen standen in Verbindung mit sechs vollkommen ausgebildeten Mittelfussknochen. Die zweite bis fünfte Zehe waren durch Syndaktylie mit einander verbunden.

Nach Entfernung der überzähligen Finger, die eine Teilung in drei Phalangen erkennen liessen, wurden Nachforschungen nach ähnlichen Verbildungen in der Familie des Kindes angestellt. Diese ergaben zunächst, dass bei dem Vater gleichfalls Polydaktylie an Händen und Füssen bestanden hatte. In früher Jugend waren ihm sechste Finger, die neben den kleinen ihren Platz hatten, entfernt worden. Diese letzteren liessen bei der nunmehr von mir vorgenommenen Untersuchung beiderseits eine abnorme Breite ihrer Endglieder und der auf denselben sitzenden Nägel erkennen. An den Füssen fiel neben einer besonders

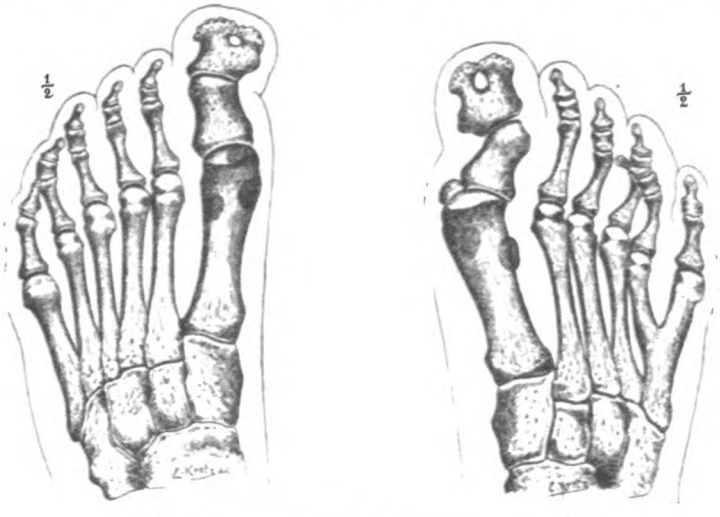

Fig. 3.

Fig. 4.

markanten Verbreiterung der zweiten Grosszehenphalangen das Vorhandensein voll ausgebildeter sechster Zehen auf. Dieselben waren unter dem Stiefeldruck etwas abgeplattet und verschoben, wie wir es ja auch häufig an normalen Füssen zu sehen Gelegenheit haben.

---

[1]) cf. Georg Joachimsthal: die angeborenen Verbildungen der oberen Extremitäten Hamburg 1900 Abschnitt Polydaktylie und Derselbe: Verdoppelung des linken Zeigefingers und Dreigliederung des rechten Daumens. Berl. klin. Wochenbl. 1900 Nr. 38.

Unter den zehn Geschwistern unserer kleinen Patientin war die gleiche Anomalie bei sechs beobachtet worden. Von denselben war nur noch ein zwölfjähriger Knabe am Leben.

Hände und Füsse des Vaters hatte ich Gelegenheit mittels des Röntgen-Verfahrens zu untersuchen. Die dabei gewonnenen interessanten Bilder (Tafel XI, Fig. 1 u. 2) mögen an dieser Stelle kurz besprochen werden. Rekonstruktionszeichnungen der Dorsalansichten derselben, die auf freundliche Veranlassung des Herrn Prof. Pfitzner in Strassburg von dessen vortrefflichem Zeichner Herrn E. Kretz hergestellt sind, werden das Verständnis wesentlich erleichtern.

An beiden Füssen (Tafel XI, Fig. 1 u. Textfig. 3a u. b) bestehen sechs gut entwickelte Zehen. Die Mittelfussknochen sind links (siehe Textfig. 3a) gleichfalls um einen vermehrt. Metatarsale III u. IV artikulieren hier mit dem Cuneiforme III, Met. IV u. V mit dem Cuboides. Rechterseits (siehe Textfig. 3b) besteht ein Metatarsale V bipartitum. Die Trennung des einheitlichen Knochens in zwei Gabeln geschieht etwa in der Mitte. Wie wir dies häufig schon an der normalen kleinen Zehe finden (Pfitzner[1]) und es nach Pfitzners[2]), meinen eigenen, wie sonstigen Erfahrungen bei Doppelbildungen der fünften Zehe die Regel zu sein scheint, (ich werde des genaueren auf diese Verhältnisse in meiner demnächst erscheinenden Bearbeitung der angeborenen Verbildungen der unteren Extremitäten zurückkommen), erweist sich die fibulare Zehe als zweigliedrig, im Gegensatz zu dem Vorhandensein von drei Phalangen an dem tibialen Nachbarn.

An den Halluces bestehen, neben eigentümlichen, deutlich auf den Bildern hervortretenden Verschiebungen, Verdoppelungen der Endglieder, deren distale Abschnitte in je zwei Zinken auslaufen. Bemerkenswert ist daneben das Vorhandensein von drei Sesambeinen. (Dieselben sind auf den Rekonstruktionsbildern durchscheinend gezeichnet.) Also auch hier schon, nicht erst an den Endgliedern, besteht eine Verdoppelung.

Was die Hände betrifft (Tafel XI, Fig. 2 u. Textfig. 4), so finden wir hier eine ähnliche Neigung zur Gabelung an den kleinen Fingern. Die Spaltung in zwei Teile beginnt schon an den distalen Abschnitten der zweiten Phalangen. Die ulnare Zinke ist namentlich linkerseits schmäler als der radiale Teil. An dieser Stelle schliessen sich an die beiden Ausläufer der Mittelglieder zwei getrennte Endphalangen, während rechterseits zunächst ein gemeinsames Basalstück folgt, und eine nochmalige Trennung erst in dem peripheren Teile der Schaufel eintritt.

Berücksichtigt man, dass an den Händen des Kranken, wie oben erwähnt, in frühem Alter weitere überzählige Teile entfernt worden sind, so bestanden auch hier, wie jetzt noch an den Füssen, Anlagen zu je sieben Fingern.

Über Explosionen im Quecksilberunterbrecher.

Von

Professor Dr. **J. K. A. Wertheim Salomonson** in Amsterdam.

Bei einem übrigens vorzüglichen 35 cm-Induktorium aus der Werkstätte von Rochefort in Paris, und später auch bei einem Kohlschen 50-cm-Induktorium wurde das ruhige Arbeiten sehr beeinträchtigt durch fortwährende Explosionen im Quecksilbergefäss des Unterbrechers. Änderung des „technisch" reinen Quecksilbers gegen chemisch reines, Umtauschung der bedeckenden Flüssigkeit, Gebrauch von Alkohol, methyliertem Spiritus, Petroleum zeigten nicht den geringsten Einfluss, und nach wie vor wurde die Flüssigkeit herumgeschleudert. Da zeigte sich, dass durch Einschaltung eines kleinen Widerstandes in den Kondensator-Kreislauf das Übel mit einem Schlag gehoben war.

---

[1]) Pfitzner, Die kleine Zehe. Archiv für Anat. u. Physiol. Anat. Abteil. 1890.

[2]) Derselbe, Ein Fall von beiderseitiger Doppelbildung der fünften Zehe. Morphol. Arbeiten, Bd. 5. No. 2.

Im II. Bande der Fortschritte S. 189 beschrieb später Hirschmann eine Einrichtung, die dienen sollte, um bei grösseren Induktorien einen regulierbaren Kondensator zu umgehen. „Durch einen in die Kondensatorleitung eingestellten, eigenartig konstruierten Widerstand wird es in einfachster Weise ermöglicht, die Ladezeit und dadurch gewissermassen die Kapazität zu vergrössern, resp. zu verringern; man erreicht es so in vollkommener Weise, dass sowohl bei geringen Spannungen, die der Induktor zu liefern hat, der Unterbrecher mit dem geringsten Geräusch arbeitet als auch bei der höchsten Spannung der Kapazität soweit gesteigert werden kann, dass auch bei dieser der Öffnungsfunke minimal wird."

Bei dem Rochefortschen Induktor war ein regulierbarer Kondensator vorgesehen. Ohne eingeschalteten Widerstand konnte jedoch in keiner Weise den Explosionen vorgebeugt werden, mit welcher Kapazität auch gearbeitet wurde. Bei dem Kohlschen Induktor konnte ebensowenig das Übel gehoben werden durch Anhängung eines regulierbaren Kondensators statt des dem Apparate beigegebenen, trotzdem die Regulierbarkeit auf 0,001 MF genau vorgenommen werden konnte. Es musste also die Erklärung Hirschmanns, der meint, dass die Verlängerung der Ladungsdauer den Explosionen vorbeugt, als nicht zutreffend betrachtet werden.

Ich glaube eine andere Erklärung für die fragliche Erscheinung geben zu können, die wenigstens mit der Beobachtung in vollständiger Übereinstimmung ist. In dem Augenblick, wo der Unterbrecherstift das Quecksilber verlässt, sinkt die Stromstärke nicht sofort auf Null herab, sondern es muss zuvor noch eine Quantität Energie $= \frac{1}{2} L J^2$ (L = Selbstinduktionskoëffizient der primären Rolle, J = Stromstärke), die in der primären Rolle in der Form eines magnetischen Feldes aufgespeichert ist, ausgeglichen werden. In dem Stromkreis befindet sich jetzt auch der Kondensator, in den ein Teil dieser Energie sich ergiesst. Bekanntlich stellen sich dabei elektrische Schwingungen ein. Wir können diese Schwingungen mathematisch in folgender einfachen Gestalt ausdrücken: $i = A e^{-\frac{Rt}{2L}} \sin Bt$, in der A und B abhängig sind von dem Widerstand, der Selbstinduktion, der Kapazität und der Stromstärke. Die Formel zeigt regelmässige Schwingungen (Glied sin Bt), die jedoch infolge des Dämpfungsfaktors $e^{-\frac{Rt}{2L}}$ regelmässig die Amplitude vermindern. Der Ausdruck $\frac{2L}{R}$ heisst die Zeitkonstante des induktiven Stromkreises und bestimmt das Verhältnis der Amplitude der Schwingungen in den einzelnen Perioden. Je kleiner die Zeitkonstante, desto stärker werden die Schwingungen gedämpft.

Was geschieht bei der Unterbrechung? Im Augenblick, wo der Stift das Quecksilber verlässt, setzt sofort die erste Schwingung ein, die eine erhebliche Potentialdifferenz an den beiden Enden des Stromkreises an der Unterbrechungsstelle hervorruft. Diese elektrostatische Spannung gleicht sich als Funke aus. Das Zustandekommen des Funkens wird noch dadurch begünstigt, dass unmittelbar vor der Unterbrechung schon eine örtliche Widerstandsvermehrung an der späteren Unterbrecherstelle und somit eine lokale Temperatursteigerung entsteht. Hat doch in diesem Augenblicke noch keine Herabsetzung der Stromstärke stattgefunden, da die Widerstandszunahme ausgeglichen wird durch die elektromotorische Kraft der Induktion $= -L\frac{di}{dt}$, welche bei der Negativität des Wertes $\frac{di}{dt}$ sich zu der treibenden EMK hinzusetzt. Der Unterbrechungsfunken also beginnt sogar vor oder doch wenigstens in demselben Augenblick, dass keine metallische Verbindung zwischen Stift und Quecksilber mehr besteht, und setzt sich fort, bis die erste Hälfte der ersten Schwingung vollständig vorüber ist, und die Kurve der Stromstärke die Nulllage passiert.

In dem Stromkreise setzt sich die Schwingung noch fort, und nach einer Viertelperiode zeigen Quecksilberoberfläche und Stift aufs neue Spannung, jedoch umgekehrter Polarität. Jetzt hängt es von verschiedenen Umständen ab, ob eine Ausgleichung der Spannung in der Form eines Funkens stattfindet oder nicht. Setzen wir den Fall, dass thatsächlich ein

Funken auftritt. Aber dann haben wir alle Bedingungen vor uns zur Demonstration des berühmten Experimentes „von der mechanischen Wirkung des Funkens". Lässt man einen Funken durch eine Flüssigkeit überschlagen, dann wird fast immer die Flüssigkeit mit grosser Gewalt auseinandergeschleudert. Selbst offene mit Wasser gefüllte Gläser werden oft zersprengt, wenn ein kräftiger Entladungsschlag zwischen zwei Metallkügelchen unter Wasser übergeht.

Wenn man diesen Versuch wirklich ausführt, bemerkt man, dass die Erscheinung optisch und akustisch eine genaue Übereinstimmung zeigt mit den Explosionen im Unterbrechergefäss. Offenbar genügt dies allein nicht, um auf eine Identität zu schliessen, und anzunehmen, dass es sich bei den Explosionen wirklich um einen zweiten Funken nach $^3/_4$ Periode handelt.

Wir können jedoch nachweisen, dass Umstände, die fördernd auf das Zustandekommen eines zweiten Funkens wirken, auch leicht zu Explosionen Veranlassung geben und umgekehrt.

Damit ein zweiter Funken sich bilden kann, muss eine genügende P. D. an der Unterbrecherstelle vorhanden sein. Dies geschieht bei hohen Stromesintensitäten. Alles was zu besonders hoher primärer Stromstärke Veranlassung giebt, verursacht leicht Explosionen, z. B. die maximale oder übermaximale Beanspruchung des Induktoriums oder auch Kurzschluss der sekundären Klemmen, wobei infolge der Herabsetzung der primären Selbstinduktion die primäre Stromstärke übermässig heranwächst.

Auch wirkt übermässige Vergrösserung des Kondensators in ähnlicher Weise. Hat Walter doch experimentell nachweisen können, dass die Schwingungen bei Vergrösserung des Kondensators sich stärker ausprägen.

Umgekehrt wirkt die Einschaltung eines kleinen Widerstandes in den Kondensatorstromkreis stark dämpfend auf die Schwingungen, infolge der Herabsetzung der Zeitkonstante. Einschaltung von 0,2 bis 0,3 Ohm verursacht bei manchen Apparaten schon eine Verdoppelung der Dämpfung. Ich habe es sogar vorteilhaft gefunden, zugleich die Kapazität zu vergrössern und Widerstand einzuschalten, wobei bei der gleichen Stromstärke die Funkenlänge um beinahe 8 % erhöht werden konnte.

Aus dem Landkrankenhause in Gotha.

Zur Diagnose eines Falles von Lithopädion mit Hilfe des Skiagramms.

Von

Dr. **Ernst Marshall,** Assistenzarzt.

(Hierzu Tafel XI, Fig. 3.)

Für die Diagnose der Abdominaltumoren hat die Radiographie bisher nicht die gleichen Dienste geleistet wie für das Erkennen intrathorakaler Geschwülste. Während sich im Skiagramm gegenüber den leicht zu durchstrahlenden Lungen Tumoren der Brusthöhle umso schärfer abheben je weniger lufthaltig sie sind, liegen für das Abdomen die Verhältnisse weit ungünstiger. Denn hier erschweren bekanntlich der panniculus adiposus, eingeschlossene Kotmassen und die kräftige Muskulatur eine kontrastreiche Wiedergabe ganz ausserordentlich. Die besten Resultate erzielte man bei Konkrementen der Niere, von denen namentlich die aus kohlensaurem Kalk zusammengesetzten gute Bilder ergaben. Ihnen nahe stehen in dieser Hinsicht solche Tumoren, die bei längerem Bestehen sich gern mit Kalksalzen zu imprägnieren pflegen, so vor allem Myome und jene seltenen Geschwülste, die die Residuen einer alten extrauterinen Schwangerschaft sind, die sogenannten Steinkinder.

Ein solches gelangte im hiesigen Landkrankenhause zur Beobachtung und wurde erst mit Hilfe des Skiagramms richtig gedeutet.

Die 69jährige Frau R. wurde am 20. XII. 1899 mit den Symptomen eines weit fortgeschrittenen Rückenmarkleidens (Myelitis) dem Hause überwiesen. Bei der Untersuchung der völlig dementen Patientin fiel im Abdomen ein steinharter, etwa Kokosnuss grosser Tumor auf, der das kleine Becken völlig ausfüllte. Über die Dauer des Bestehens waren keine Angaben zu erhalten. Patientin war seit 45 Jahren verheiratet, hat aber nie Kinder gehabt. Leider konnte bei dem schlechten Kräftezustand der an totaler incontinentia alvi et urinae leidenden Patientin eine innerliche Untersuchung nicht vorgenommen werden, sonst hätte vielleicht eine Beweglichkeit des Tumors, die durch die Bauchdecken nicht sicher zu konstatieren war, nachgewiesen werden können. Noch weniger konnte unter so ungünstigen äusseren Verhältnissen bei Lebzeiten der Kranken an eine Untersuchung mit Röntgenstrahlen gedacht werden. Eine solche erfolgte erst an der Leiche der am 9. V. 1900 verstorbenen Frau.

Das Skiagramm (Rücken der Leiche auf der Platte) zeigt den Tumor recht deutlich, der im Inneren, im Negativ weit klarer als auf dem Abzug, eine Reihe von Differenzierungen aufweist, die ihn ohne weiteres als Lithopädion erkennen lassen. Zur besseren Orientierung diene eine rein schematisch gehaltene Skizze des Photogramms. Das annähernd kreisförmige Bild der Geschwulst zerfalle in vier Quadranten:

Im rechten oberen Quadranten fällt sofort ein scharf umschriebener halb kreisförmiger Schatten auf, der dem im Profil gesehenen Hirnschädel entspricht (H). In beiden unteren Quadranten, grösstenteils im linken, erblicken wir eine Reihe von oben nach unten verlaufenden leicht gekrümmten Schattenstreifen (R), die als Rippen zu deuten sind. Sie werden in querer Richtung von einem Schatten (E_1) gekreuzt, den wir als einen grösseren Extremitätenknochen (humerus) ansehen. Der im linken unteren Quadranten mehr peripher gelegene mit E_2 bezeichnete Schatten, stellt jedenfalls das Skelett des Unterarms (Radius und Ulna) vor. Sehr deutlich ist links oben das Endteil der Wirbelsäule (W) zu erkennen, an der ohne weiteres Wirbelkörper und Fortsätze zu differenzieren sind.

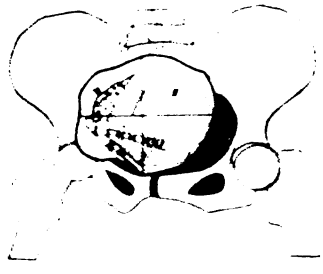

Der durch die Sektion gewonnene, von einer dicken Kalkkruste vollständig umschlossene Tumor, der untrennbar mit den linken Adnexen verwachsen war, wurde ebenfalls photographiert. Das Bild, sozusagen ein idealer Sagittalschnitt durch das Lithopädion, lässt aufs schärfste alle Einzelheiten erkennen, so dass eine nähere Beschreibung überflüssig ist.

Die Geschwulst wurde an Professor Martin nach Greifswald geschickt, von wo aus eine genaue Beschreibung noch erfolgen soll.

Die Expositionszeit für die Beckenaufnahme betrug 9 Minuten bei 56 cm Abstand, für die Geschwulst allein 8 Minuten bei 35 cm Abstand. Zur Verfügung stand ein Induktor von 40 cm Schlagweite und ein Motorquecksilberunterbrecher.

Fremdkörper in der Lunge und ihr Nachweis mit Hilfe der Röntgenstrahlen.

Von

Dr. **Gustav Spiess,** Frankfurt a. M.

(Hierzu Tafel XII, Fig. 1—3.)

Es gehört nicht zu den Seltenheiten, dass ein Patient den Arzt aufsucht und darüber klagt, dass er Schmerzen im Halse, Druck oder sonstige Beschwerden fühle, seitdem er dies oder jenes gegessen habe. Zuweilen sei gleich beim Verschlucken ein heftiger Erstickungs- oder Hustenanfall aufgetreten, der aber nach einiger Zeit vorübergegangen sei. Manchmal wird genau angegeben, dass es eine Fischgräte, dass es ein Knöchelchen gewesen sei; oft fehlen aber

auch hierüber jede genauere Angaben. Bestimmter lauten die Berichte, wenn ein Fremdkörper im Munde gehalten und dieser verschluckt wurde, so eine Nadel, was Schneider mit Vorliebe thun, so Hemdenknöpfe oder auch falsche Zähne.

Da ich in letzter Zeit mehrmals Gelegenheit hatte, nach solchen „verschluckten" Gegenständen zu suchen, will ich dieselben hier, soweit sie sich auf die Lunge beziehen, kurz skizzieren.

Es handelt sich darum, einen Fremdkörper zu suchen, der durch die Mundhöhle in das Körperinnere gelangt ist.

Die Wege der Weiterwanderung sind damit gegeben. Es kommen in Frage der Pharynx und der Ösophagus, der Larynx und der Tracheo-Bronchialbaum.

Die Besichtigung der oberen Luftwege durch Laryngoskopie und hintere Rhinoskopie stösst meist auf keine unüberwindlichen Hindernisse; die Digitalexploration wird in fraglichen Fällen wesentliche Hilfe bieten. Ebenso ist die Sondierung des Ösophagus meist ohne besondere Schwierigkeiten auszuführen. Anders verhält es sich mit der Untersuchung der Trachea und des Bronchialbaumes. Kann man auch in geeigneten Fällen bis zur Bifurkation sehen, so ist dies doch nicht immer möglich. Man ist für die Lunge auf indirekte Diagnose angewiesen. Findet sich in einem Lungenlappen aufgehobenes oder sehr abgeschwächtes Atmen, so kann man annehmen, dass der zuführende Bronchus durch einen Fremdkörper verlegt sei. Treten später noch weitere percutorisch und auskultatorisch nachweisbare Symptome hinzu, dann wird die Diagnose sehr wahrscheinlich, aber auch nicht mehr als wahrscheinlich.

In diesen Fällen kann die Untersuchung mit Röntgenstrahlen die Diagnose bestätigen, wenn die Bedingungen dafür gegeben sind.

Dieselben sind, dass der Fremdkörper genügend gross ist, um einen Schatten zu erzeugen, dass seine Konsistenz überhaupt einen sich von der Umgebung abzeichnenden Schatten giebt.

In nur einem der vier kurz zu erwähnenden Fälle wurden diese Bedingungen erfüllt.

Im ersten Falle, bei welchem ein Hühnerknöchelchen aspiriert worden war, konnte mit Röntgenstrahlen in der verdichteten Lungenpartie absolut nichts entdeckt werden. Patient ist Kollege und abgesehen von den für ein Corpus alienum sprechenden physikalisch nachweisbaren Veränderungen, ist seinen Angaben auch absulut Glauben zu schenken. Seit mehreren Jahren ist eine Änderung nicht eingetreten; das Allgemeinbefinden des Kollegen hat sich eher etwas gebessert, der Befund ist der gleiche geblieben.

Fall 2 betrifft eine Dame, welche beim Essen einer Forelle das sogenannte „Forellenschweinchen" aspiriert hatte. Starke einseitige Bronchitis im Unterlappen das einzige Symptom. Mit Röntgenstrahlen nichts nachweisbar. Nach langen Wochen trat Selbstheilung ein, indem das Knochenstückchen ausgehustet wurde.

Fall 3. Ebenfalls ein aspiriertes Knochenstückchen. Einseitige starke Unterlappenbronchitis, keine Dämpfungserscheinungen, obgleich der Unfall vor 18 Monaten erfolgt ist. Röntgendurchleuchtung und Photographie negativ. Diagnose sehr wahrscheinlich.

Fall 4 zeichnet sich dadurch von den ersteren aus, dass er nicht nur den Fremdkörper mit Durchleuchtung nachweisen liess, sondern auch therapeutisch direkt beeinflussbar erschien.

Patient Sp. hatte vor $6^1/_2$ Jahren beim Ankleiden einen Hemdenknopf im Munde gehalten, als er plötzlich durch einen Hustenstoss veranlasst, denselben „verschluckte". Röntgenstrahlen kannten wir damals noch nicht und so ward aus dem aufgehobenen Atemgeräusch im Unterlappen die Diagnose auf Fremdkörper im zuführenden Bronchus gestellt. Die vorgeschlagene und sofort von anderer Seite vorgenommene Tracheotomie war erfolglos. Nach der Entdeckung der Röntgenstrahlen kam Anfang des Jahres 1899 Patient abermals zur Untersuchung und nun konnte nach mehrfachen Fehlversuchen der Knopf photographiert werden. (Fig. I.)

War sein Vorhandensein nunmehr sicher und seine Lage annähernd zu bestimmen,

so kamen zwei Wege in Betracht, auf welchen er entfernt werden konnte: entweder durch Operation von aussen oder durch Eingehen in die Luftwege nach Killians Methode der Bronchoskopie.

Letzteren Weg schlug ich ein, tracheotomierte den Patienten und führte ihm ein langes Rohr bis in den linken Bronchus ein, von der Trachealwunde ca. 20 cm tief. (Fig II.)

In einer peribronchitischen Abscesshöhle lag der Knopf, den ich nicht nur mit Sonde und Zange fühlen konnte, dessen Fussplatte ich auch mehrmals direkt gesehen habe. Leider hatte der Knopf, nach Durchwanderung der Bronchialwand, letztere bis auf ein kleines Loch wieder hinter sich zugehen lassen, und selbst wenn er mit der Zange gefasst werden konnte, gelang es nicht, die grössere Fussplatte durch das Loch durchzuziehen. Fig. III zeigt die eingeführte Zange direkt beim Knopfe in der kleinen Abscesshöhle liegend.

Die Extraktion gelang nicht und Patient musste seinen Leiden erliegen.

Hätten wir vor sieben Jahren schon die jetzige Methode beherrscht, dann würde Patient sicher zu den Geheilten gehören, denn nur die unglückselige Lage war daran schuld, dass ein Gelingen geradezu ausgeschlossen erschien. Die Bronchoskopie als solche ist unter ausreichender Cocainanästhesie durchaus nicht angreifend, so dass ich drei, vier, ja mehr Sitzungen in der Woche machen konnte, und das etwa sechs Monate lang.

Die Röntgenstrahlen bieten uns also auf diesem Gebiete nicht nur den unendlichen Vorteil, einen Fremdkörper festzustellen, sondern auch die Instrumente im Körperinnern beobachten zu können und ihre gegenseitige Lage zu bestimmen.

Über den Nachweis von kleinen Nierensteinen mittels Röntgenstrahlen.[1])

Von

Dr. **Albers-Schönberg.**

M. H. Unbestreitbar zu den schwierigsten, dafür aber zu den dankbarsten Aufgaben der Röntgographie gehört der Nachweis von Konkrementen im Körper. Die Gallensteine entziehen sich z. Zt. der Untersuchung, indes die Nieren- und Blasensteine wesentlich bessere Chancen gewähren. Auf Grund einer Arbeit von Ringel, Central-Bl. f. Chirurgie 1898, No. 49, hat sich die Meinung gebildet, dass die Phosphatsteine ihrer Durchlässigkeit wegen nicht durch Röntgenstrahlen nachzuweisen seien, dass man also diese ganze Gruppe von Konkrementen von der Untersuchung ausschliessen müsse. Diese Ansicht ist indessen nicht lange unwiderlegt geblieben, denn Wagner zeigte in einer Mitteilung aus der chirurgischen Klinik in Breslau, dass gerade die Phosphatsteine sich sehr günstig verhielten, indessen sich die reinen harnsauren Steine weniger auf der Platte abzeichneten. Die Praxis hat Wagner Recht gegeben, denn inzwischen sind viele Publikationen erschienen, welche den positiven Nachweis von Phosphatsteinen melden.

Treten wir der Frage des Nierensteinnachweises theoretisch näher, so müssen wir uns zunächst darüber klar sein, dass wir nur dort Eindrücke auf der photographischen Platte erhalten, wo es sich um Gegenstände handelt, welche ein von ihrer Umgebung verschiedenes Absorptionsvermögen für die Röntgenstrahlung haben. Wir sehen das Herz und die Aorta, weil dieselben in der Umgebung der Lungen liegen und zwar deshalb, weil das lufthaltige Lungengewebe wesentlich durchlässiger ist als das Herz und die blutgefüllte Aorta. Würden die Lungen das gleiche Absorptionsvermögen wie die Kreislaufsorgane haben, dann könnten wir von den letzteren nichts differenzieren. Das gleiche gilt von den Knochen, welche nur deswegen so deutlich zur Anschauung zu bringen sind, weil ihr Absorptionsvermögen grösser ist als das

[1]) Vortrag im ärztl. Verein in Hamburg am 5. III. 01.

der umgebenden Muskulatur etc. Selbstverständlich spielen diese Verhältnisse auch bei dem Nachweis von Nierensteinen eine bedeutende Rolle, denn dieselben können sich nur dann auf der Platte markieren, wenn ihr Absorptionsvermögen grösser ist, als das der sie umgebenden Nieren. Aus den Untersuchungen von Walter und Voller hat sich nun aber ergeben, dass das Absorptionsvermögen eines Körpers für die Röntgenstrahlung ausser von seiner Dichte in erster Linie von dem Atomgewicht seiner elementaren Bestandteile abhängt. Das heisst, dass von zwei chemischen Elementen dasjenige mit höherem Atomgewicht auch stets den grösseren Bruchteil derselben X-Strahlung zurückhält. (Walter.)

Da nun die organischen Verbindungen vorwiegend Kohlenstoff, Sauerstoff, Wasserstoff und Stickstoff, sämtlich Elemente von niedrigem Atomgewicht, enthalten, so ist es ohne weiteres klar, weshalb wir von Weichteilen des Körpers, also auch von reinen Gallensteinen, keine oder mangelhafte Bilder erhalten. Erst das Hinzutreten anorganischer Salze wie z. B. bei den Knochen, erhöht das Absorptionsvermögen und gewährt dadurch die Darstellungsmöglichkeit auf der photographischen Platte. Prüfen wir also die Nierensteine auf das Atomgewicht ihrer Bestandteile, resp. auf ihr Absorptionsvermögen, so ergiebt sich, dass, gleiche Dichte der zu vergleichenden Steine vorausgesetzt, die Phosphatsteine bezüglich ihres Atomgewichtes am günstigsten dastehen.

Neutrales	Calcium-Phosphat	Atomgew. 310
	Calcium-Oxalat	„ 128
	Calcium-Carbonat	„ 100

In der That sind aber die oxalsauren Steine bei weitem die dichtesten und somit kommt ihnen das höchste Absorptionsvermögen zu. An zweiter Stelle stehen die Phosphatsteine. Die ungünstigsten Verhältnisse bieten die harnsauren Steine. Dass letztere jedoch in einzelnen Fällen dennoch darzustellen sind, erklärt sich durch den vielfach in harnsauren Steinen vorhandenen Kalk. Xanthin und Cystinsteine dürften demnach die ungünstigsten Chancen bieten. Um also theoretisch das Absorptionsvermögen der Steine festzustellen, bedarf es der Kenntnis ihres specifischen Gewichts und des Atomgewichtes ihrer einzelnen Bestandteile.

Woher kommt es nun, dass trotz der theoretisch günstig erscheinenden Chancen doch noch relativ oft Misserfolge bei der Untersuchung auf Nierensteine erzielt werden? Es liegt dieses vorwiegend in der mangelhaften Technik.

Wenn man einen Patienten mit dem Rücken auf die photographische Platte legt, die Röhre auf die Nierengegend einstellt und nun eine gewisse Zeit bestrahlt, so kann man unter Umständen, bei günstig liegenden Verhältnissen evtl. vorhandene Nierensteine auf der Platte erhalten. Ich habe Ihnen hier eine solche Platte aufgestellt, auf der Sie links neben der Wirbelsäule eine Reihe von Konkrementschatten und zwar von anscheinend ziemlich grossen Konkretionen sehen. Rechts ist nichts mit Sicherheit zu differenzieren und doch werden Sie sich gleich davon überzeugen, dass hier eine ganze Reihe allerdings kleiner Steine von noch nicht Linsengrösse vorhanden ist.

Der Grund, weshalb diese kleineren Steine sich nicht auf der Platte markiert haben, ist der, dass die Röntgenstrahlen im Gewebe des menschlichen Körpers nach allen Richtungen diffundiert werden und zwar ist diese Diffusion um so erheblicher, je dichter die Schicht der zu durchdringenden Weichteile ist. Bei einem Körperteil von geringer Dicke wie z. B. bei der menschlichen Hand ist diese Diffusion annähernd gleich Null. Die die Hand senkrecht durchsetzenden Strahlen treffen unmittelbar die der Hand untergelegte photographische Platte und rufen auf derselben ein ungemein scharfes Knochenbild, welches alle Feinheiten der Struktur zeigt, hervor. Wesentlich anders sehen die Beckenbilder aus, von Struktur ist dort meist wenig zu erblicken, die ganzen Platten erscheinen vielfach leicht grau verschleiert, ein Phänomen, welches wir bei den Nierensteinaufnahmen in erhöhtem Masse beobachten. Diese Verschleierung entsteht durch die Diffusion der R.-Strahlen im menschlichen Gewebe. Die der Platte aufliegenden Körperteile — also in vorliegendem

Falle die Nieren und die sie umgebenden Weichteile — werden nicht nur senkrecht durch die Strahlung getroffen, sondern durch die diffundierten Strahlen ausserdem von allen Seiten, wodurch der scharfe Schattenwurf aufgehoben, die Platten verschleiert und etwaige Steine undeutlich werden oder ganz verschwinden.

Durch Umänderung und Ausgestaltung des zuerst von Walter angegebenen Bleiblendenverfahrens ist es mir nun gelungen, einen Apparat zu konstruieren, welcher diese Diffusion wesentlich beschränkt und dadurch die Möglichkeit gewährt, auch kleine Konkremente, welche mit den alten Methoden überhaupt nicht sichtbar waren, zur deutlichen Darstellung zu bringen. Das Prinzip dieses Apparates besteht darin, dass aus dem zu untersuchenden Körper, in diesem Falle also aus der Nierengegend, kleine Partien herausgeblendet und für sich untersucht werden. Hierbei ergiebt sich nun die Thatsache, dass das Bild um so schärfer ausfällt, je enger die zwischen Röhre und Patienten gebrachte Blende gewählt wird und je näher sich dieselbe der photographischen Platte befindet, mit anderen Worten, dass die die Platten verschleiernde diffundierte Strahlung durch die Blenden so wesentlich verringert wird, dass die Verschleierung grösstenteils aufgehoben wird und dadurch schärfere Bilder entstehen können. Da nun jeder Blendenweite bei gleichem Abstand der Blende von der photographischen Platte ein bestimmter Belichtungskreis entspricht, so ergiebt sich von selbst, dass, falls der zu röntgographierende Gegenstand grösser ist als der Belichtungskreis, nur eine Aufnahme nicht ausreichen würde, um alle Teile des ersteren auf der Platte zu sehen. Wir müssen demnach einzelne Teile des zu untersuchenden Objektes auf Einzelplatten bringen, deren Summe dann zum Schluss das Gesamtbild ergiebt.

Ich verfahre demnach bei der Untersuchung des Patienten folgendermassen:

Da es a priori sehr schwer zu sagen ist, wo die event. Nierensteine liegen werden, ob in der Niere selbst, ob im Nierenbecken, ob im Ureter u. s. w., so untersuche ich einen Bezirk, dessen Grenzen die Wirbelsäule, die vorletzte Rippe, die crista ossis ilei und die freie Körperseite bilden, also mit anderen Worten eine Fläche von ca. 16 cm^2. Innerhalb dieses Quadrates liegen sicher die event. Steine mit Ausnahme der bereits im Becken liegenden Ureterensteine, welche nicht in den Rahmen dieser Untersuchung hineinfallen.

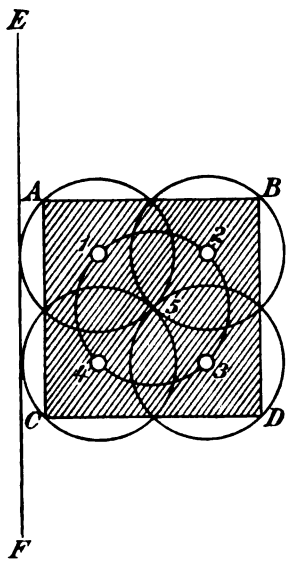

Fig. 1.

Bei einem Blendendurchmesser von $2^1/_2$ cm, einem Blendenabstand von der Platte von 30 cm decken 5 Belichtungskreise diese Fläche von 16 cm^2 vollständig.

Im Anfange bin ich nun auf folgende, etwas umständliche Weise verfahren:

Zunächst wurde unter ungefährer Einhaltung der oben beschriebenen anatomischen Grenzen dem Patienten ein Quadrat von 16 cm mit Fettstift auf die Rückenhaut gezeichnet und in dem Quadrat die Punkte 1—5, die Centren der eben erwähnten 5 Belichtungskreise, markiert. Mittels eines mit Wasserwage versehenen Tasterzirkels wurden diese 5 Punkte auf die Bauchhaut übertragen. Nunmehr wurde Patient in Rückenlage gebracht und ihm eine Platte vom Format 13/18 derartig untergelegt, dass der Mittelpunkt der Platte genau unter Punkt 1 (Rückenpunkt) zu liegen kam. Jetzt wurde der Mittelpunkt der Bleiblende senkrecht über den dem Punkt 1 entsprechenden Punkt 1 auf der Bauchhaut bei 30 cm Abstand von der Platte eingestellt und zum Schluss die Röhre bei der Platte parallel gestellter Antikathode über der Blende centriert Es befanden sich also Mittelpunkt der Antikathode, Centrum der Blende, Bauchpunkt 1, Rückenpunkt 1 und Mittelpunkt der Platte senkrecht übereinander. Nachdem nunmehr exponiert und entwickelt war, zeigte die Platte den Beleuchtungskreis Nr. 1, womit $^1/_4$ des Quadrates abgesucht war. Die übrigen Dreiviertel

wurden genau in gleicher Weise röntgographiert. Da nun aber ein event. Stein zufälligerweise genau auf Punkt 5, dem Schnittpunkt sämtlicher 4 Beleuchtungskreise, hätte liegen können, so wurde auch noch eine 5. Platte genommen und auf Punkt 5 centriert.

Dieses Verfahren hatte indessen gewisse Nachteile, welche einerseits darin bestanden, dass die Centrierung sämtlicher Punkte sehr schwer war, andererseits darin, dass die Untersuchung sehr zeitraubend war. Ich habe die Methode i. F. d. durch Herstellung eines für alle Fälle brauchbaren Blendenapparates vereinfacht. Auf ein Brett von 60 cm^2 wurden in den 4 Ecken 4 Streben errichtet, über welche ein zweites gleich grosses Brett geschoben und in jeder Lage festgestellt werden konnte. Auf dem untern Brett wurde die Mittellinie markiert und neben dieselbe das bekannte □ von 16 cm mit den 5 Belichtungskreisen so eingezeichnet, dass die Mittellinie die Tangente der Kreise 1 und 2 bildete, cf. Fig. 1. Die Centra der 5 Kreise wurden nun geometrisch auf dem beweglichen zweiten Brett festgestellt und aus demselben mit einem Durchmesser von $2^1/_2$ cm ausgesägt. Wenn also dieses Gestell auf dem Untersuchungstisch steht, so braucht man nur das obere Brett abzuheben, den Patienten mit der Nierengegend auf das Quadrat $ABCD$ zu legen, das Brett wieder überzuschieben, die Bleiblenden auf das zunächst zu benutzende Loch zu legen (natürlich muss das Bleistück, welches die Blende enthält, genügend gross sein, mindestens 24/30), eine Platte auf den mit dem betreffenden Blendenloch korrespondierenden Mittelpunkt des auf Platte 1 eingezeichneten Belichtungskreis zu legen und die Röhre senkrecht über dem Blendloch einzustellen.



Fig. 2.

Es findet jetzt 5maliger Wechsel des oberen Blendenloches und 5maliger Wechsel der Platte statt und die Untersuchung ist beendet.

Um dem Patienten die Platten ohne Schwierigkeiten geometrisch genau unterzuschieben, bedarf es nur einiger Orientierungslinien auf dem unteren Brett, deren Konstruktion sich aus der Kassettengrösse unmittelbar ergiebt. In Fig. 2 sind die Linien sowie das Quadrat nicht zu erkennen. Es empfiehlt sich ferner, die Mittellinie durch eine dünne aufgenagelte Leiste zu markieren, gegen welche die Kassette beim Unterschieben stösst. Hierdurch wird ein Überschreiten der Mittellinie verhindert. Um die Röhre genau senkrecht über dem betreffenden Blendenloch einzustellen, sind Visierstäbe, je 4 für jedes Loch, an den Seiten des oberen Brettes angebracht. Man visiert also einmal die Quer- und einmal die Längsachse der Röhre, was in wenig Sekunden geschehen ist. Würde man den Patienten genau mit der Wirbelsäulenachse

auf die Mittellinie legen, dann wäre die Folge, dass von der Wirbelsäule unter Umständen nichts in die Belichtungskreise hineinfiele, was nicht richtig wäre, da die Proc. transversi als Textobjekt für die richtige Belichtung sichtbar sein müssen. Es empfiehlt sich also, den Patienten etwas über die Mittellinie hinüber zu legen. Das ganze Verfahren ist so ungemein einfach, dass man nach einigen Versuchen leicht damit fertig werden wird. Um sich zu üben, klebe man einem Patienten Bleiplättchen auf die Rückenhaut und röntgographiere denselben in beschriebener Weise, man wird sich dann leicht über die Blendenwirkung klar werden.

Je nach dem zu untersuchenden Fall kann man die Blendenweite und die Plattengrösse variieren. Es ist nämlich nicht in allen Fällen absolut nötig, 5 Aufnahmen zu machen, bisweilen werden bei grösserer Blendenweite 3 genügen. Am schwersten bleibt unter allen Umständen die Untersuchung korpulenter Personen, bei welchen sicher stets die meisten Misserfolge zu verzeichnen sein werden.

Dass sich dieses Blendensystem natürlich auch für Ureteren und Blasensteine eignet, ist selbstverständlich und ist in einem solchen Falle nur die Lage des Patienten zu ändern.

Es wird sich das Blendenverfahren, welches eigentlich eine den Bedürfnissen der Praxis angepasste und verbesserte Anwendung der Walterschen Bleikiste ist, ausserordentlich ausgestalten lassen. Auf die verschiedensten Gebiete angewandt, leistet es hervorragende Dienste, so z. B. bei der Untersuchung des Hüftgelenkes, der Augenhöhle, der Wirbelsäule, kurz bei allen schwer zugänglichen Skelettteilen, ferner bei der bekannten Holzknechtschen schrägen Durchleuchtung des Thorax.

Bezüglich verschiedener anderer zu beobachtenden Regeln verweise ich auf meine Publikation in Bd. III, Heft 6: Zur Technik der Nierenstein-Aufnahmen.

Beitrag zur Diagnostik und Therapie der Struma.

Von

Dr. **Carl Beck,** Professor der Chirurgie in New-York.

(Hierzu Tafel XII, Fig. 4.)

In den meisten Fällen lassen sich die einzelnen Kropfformen nicht schwer von einander unterscheiden. Der Gallertkropf zeigt einzelne gröbere, nicht fluktuierende Knoten, der cystische dagegen ist kugelig und durch Fluktuation ausgezeichnet. Die parenchymatöse Form erkennt man im allgemeinen an ihrer gleichmässigen grobkörnigen Struktur.

Tritt sklerotische oder hyaline Entartung des Bindegewebes ein, so bilden sich im Lauf der Zeit Kalkdepositen. Fibröse und myxomatöse Strumen können auf diese Weise zum Teil petrifizieren. Auch einzelne Cysten können verkalken. Auf solche Formen pflegt man aus den resistenten Gewebsmassen zu schliessen, während man die vaskulösen aus der Pulsation, dem Bruit und der Kompressibilität vermutet:

Es giebt jedoch eine Anzahl von Fällen, in welchen die Feststellung des Kropftypus weder durch Inspektion oder Palpation, noch durch das Laryngoskop möglich ist. Für die Therapie ist jedoch diese Frage, wie wir weiter unten sehen werden, von entscheidender Bedeutung. Für den erfahrenen Beobachter giebt die Einführung der Nadel bezüglich der Dichtigkeit der Gewebe in manchen Fällen Auskunft. Stösst die Nadel auf eine Kalkablagerung, so ist das Gefühl der Knirschung deutlich wahrzunehmen, und dementsprechend kann die Diagnose leicht gestellt werden.

In der neueren Zeit schien es mir jedoch viel einfacher (vgl. „Allgemeines über den Kropf und seine Behandlung", New-Yorker Medizinische Monatsschrift, Oktober 1900), die Frage

der Zusammensetzung durch die Röntgenstrahlen zu lösen, und ist es mir unter den im Lauf der letzten vier Jahre beobachteten Fällen gelungen, bei den sehr häufigen cystischen und fibrösen Formen die Kalkablagerungen als sehr deutlich markierte Schatten darzustellen. Wo immer ich dieselben fand, nahm ich von der Injektionstherapie von vornherein Abstand.

Bei einer 32jährigen Multipara (Ungarin), welche an einer männerfaustgrossen Struma litt, hatte ich die Diagnose Kolloidkropf gestellt und mich demgemäss für die Injektionstherapie entschieden. Beim Einstechen der Nadel hatte ich das Gefühl, als ob ich in einen flüssigen Herd gelangte. Als nach fünfmaliger Einspritzung eine kaum nennenswerte Verkleinerung eingetreten war, nahm ich eine Untersuchung mit Röntgenstrahlen vor. Erst probierte ich kurze Expositionen (mit dunkler Knochenschattierung) und erzielte keine Kontraste; später exponierte ich länger bei stärkerer Durchleuchtung, und gelang es mir nun, zwei deutlich markierte Kalkherde darzustellen. Dieselben hatten beide eine rundliche Form und befanden sich mehr als einen Zoll tief von der Hautoberfläche entfernt. Es handelte sich also um einen Cystenkropf mit Kalkbildung, so dass die Injektionsbehandlung aussichtslos erschien. Ich riet deshalb zur Exstirpation.

Bei einer 57jährigen Galizierin (siehe nebenstehende Fig. u. Taf. XII, Fig. 4) gelang es mir, einen sehr deutlich ausgesprochenen, apfelgrossen Kalkherd in ihrer fibrösen Struma darzustellen (Fig. 4).

Man scheint im allgemeinen der Ansicht zu sein, dass diese Kalkheerde sich bloss im vorgerückten Alter finden; die Röntgenstrahlen liessen mich jedoch dieselben wiederholt bei Individuen von 28 bis 36 Jahren beobachten und zwar vorzugsweise bei Frauen, unter denen wiederum die, welche mehrere Kinder geboren hatten, prädominierten.

Der Cystenkropf zeigt im Frühstadium weniger deutliche, aber immerhin noch wohl erkennbare rundliche oder elliptische Schatten, später oft diffuse Kalkherde.

Es leuchtet nun ein, dass eine genaue Differentialdiagnose von grossem Werte für die einzuschlagende Art der Therapie ist. Die follikulären und kolloiden Formen eignen sich besonders für das Einspritzungsverfahren.

Es ist geradezu erstaunlich, dass dasselbe angesichts des hohen Prozentsatzes von Heilungen sich einer so geringen Popularität rühmen darf. Vielleicht ist dies dadurch zu erklären, dass früher, als Luton und Lücke die Injektionsmethode zuerst empfahlen, ausschliesslich Jodtinktur hierzu verwandt wurde; dass man sich ferner viel zu wenig von anatomischen Rücksichten bei der Technik leiten liess und auf aseptische Kautelen naturgemäss gänzlich verzichtete. Ich erinnere mich mehrerer Fälle, welche ich als Novize seiner Zeit mit Jodinjektionen behandelte und die mir infolge ausgedehnter Eiterungen keinen geringen Schrecken einjagten. Da man den Jodreiz allein für die intensive Reaktion verantwortlich hielt, so wurde Ende der siebziger Jahre der Spiritus substituiert und kann ich bezeugen, dass kleine follikuläre Strumen bei dieser Behandlung gänzlich verschwanden.

Es ist natürlich, dass mit dem Aufkommen des Jodoforms auch Versuche mit dieser

ausgezeichneten Droge bei der Struma gemacht wurden und wählte man als Vehikel Glycerin, sowohl als Öl und Spiritus. Ich hatte Gelegenheit, schon im Jahre 1880 günstige Resultate mit Jodoformäther zu erzielen und demonstrierte ich seitdem wiederholt Patienten, welche durch die Jodoformätherinjektion gänzlich geheilt wurden. Dabei bemerke ich, dass mit Ausnahme von intensiver Schmerzempfindung und Schwindel keine üblen Symptome von mir beobachtet wurden. Das letztere Symptom trat auch nur ganz ausnahmsweise ein.

Der Jodoformäther erzeugt keine Gewebsnekrose wie die Jodtinktur, sondern regt eine intensive fibrinöse Ausscheidung an, das Parenchym schrumpft, und an seine Stelle tritt Bindegewebe.

Die durch die Einspritzung hervorgerufene Reaktion macht sich klinisch durch ein sehr ausgeprägtes Schmerzgefühl geltend. Hält man den Finger fest auf die Injektionsstelle, unmittelbar nachdem man die Nadel zurückgezogen hat, so ist der Schmerz bedeutend geringer. Ich erkläre mir dies dadurch, dass der Jodoformäther dann nicht in Kontakt mit der Stichwunde der Haut kommt, resp. nicht nachträufeln kann, und somit die empfindlichen Hautschichten verschont, während er, im Parenchym aufgesogen, keine empfindlichen Gewebe trifft. Ist die Reaktion gering, so kann man schon nach weiteren drei Tagen die Injektion wiederholen. Tritt dagegen deutlich wahrnehmbare Schwellung ein, so wartet man mit der Wiederholung bis nach Ablauf derselben.

Zuweilen ereignet es sich, dass eine Gewebsnekrose in der äusseren Haut eintritt. In einem solchen Falle ist die Anwendung antiseptischer Fomentationen anzuraten. Sobald die ersten Anzeichen der Exfoliation sich bemerkbar machen, trägt man die nekrotischen Hautpartikel ab.

Das Hineinstechen in ein grosses Gefäss ist eine grosse Kalamität. Ich habe dieselbe zum Glück nicht erlebt und es scheint mir, dass dieselbe nur unter ganz besonderen Umständen oder bei grober Fahrlässigkeit passieren kann. Im allgemeinen wird man, wenn man sich nur an die Mitte der Geschwulst, resp. der Geschwulstlappen hält, kaum ein grösseres Gefäss treffen. Man achte auch darauf, dass beim Schlucken die eingestochene Nadel auf und nieder gleitet. Zur Vermeidung von Nebenverletzungen muss auch die Geschwulst während des Einspritzungsaktes fixiert werden.

Als Instrument dient mir eine einfache Pravazsche Spritze, aus welcher ich jedes Mal ungefähr zwanzig Tropfen einer saturierten Lösung von Jodoform in Äther injiziere. Die Nadel muss sehr stark sein, einmal damit sie nicht abbricht, und dann damit sie über ein genügend weites Kaliber verfügt, welches nicht leicht verstopft werden kann.

Dass man sich der grössten Reinlichkeit befleissigen muss, ist eigentlich selbstverständlich. Die Asepsis ist thatsächlich eines der wesentlichsten Momente einer reaktionslosen Therapie. Eine Injektion beansprucht die Dignität einer chirurgischen Operation und muss demgemäss von einer absolut chirurgischen Perspektive aus betrachtet werden. Mit anderen Worten: Einer Injektion müssen dieselben aseptischen Kautelen vorausgehen, nämlich Sterilisieren der Spritze, besonders der Nadel, der Hände des Chirurgen und des Operationsfeldes (gründliche Absteifung, Spiritusabreibung und Sublimatabspülung). Das Operationsfeld muss ausserdem mit Jodtinktur bepinselt werden in Rücksicht auf die intrakutanen Bakterien, welche beim Einstich sehr leicht in das Parenchym weiter verschleppt werden könnten. Das Jod hat eine gewisse Fernwirkung und vernichtet teils die intrakutanen Bakterien, teils hemmt es deren Weiterentwickelung.

Man kann die Lokalbehandlung noch durch die Darreichung von Jodpräparaten oder noch besser von Jodothyrin unterstützen.

Wo immer jedoch die Röntgenstrahlen das Vorhandensein von Kalkherden nachgewiesen haben, ist von der Injektions- und Organtherapie nichts zu erwarten und sollte dann das Messer in seine Rechte treten, vorausgesetzt, dass der Eingriff durch vorhandene Beschwerden sich rechtfertigen lässt. Die Asepsis sowohl wie das moderne Rüstzeug einer ausgebildeten Technik haben der Exstirpation ihre meisten Schrecken genommen, und die prophy-

laktische Ligatur der grossen Schilddrüsengefässe, das schrittweise Vorgehen und der Auslösungsmodus der Kropfknoten haben die früher so sehr gefürchtete Blutungsgefahr bedeutend herabgesetzt.

Zur Frage der lichttherapeutischen Leistungsfähigkeit des Induktionsfunkenlichtes nebst Angabe einiger Versuche über die bakterienfeindliche Wirkung der Becquerelstrahlen.

Von

Dr. med. **H. Strebel**, München.

I.

Ich habe in meiner „vorläufigen Mitteilung über die baktericide Wirkung der unsichtbaren Strahlen des Induktionsfunkens“ die Bemerkung eingeflochten, dass meine Versuche ergeben haben, „dass bei Anordnung eines Linsenfiltersystems nach Finsen nach Durchgang von Lichtstrahlen durch das System die eigentlich ultravioletten Strahlen schon im Apparat total absorbiert waren.“ Ich entnehme nun den ärztlichen Zeitschriften das Untenstehende[1]) und habe darauf folgendes zu erwidern: Herr Dr. Bang hätte vielleicht besser gethan, die definitive Veröffentlichung meiner Versuche abzuwarten, er hätte dann gesehen, dass ich das, was ich geschrieben habe, auch vertreten kann. Herr Dr. Bang hat offenbar aus meiner kurzen Mitteilung herausgelesen, dass ich mich im Gegensatz zu Finsen setzen wolle und dass mir daran liege, dessen Methode zu entwerten. Dies liegt mir jedoch völlständig fern. Im Gegenteil, wenn sich Herr Dr. Bang die Mühe machen will, No. 50 und 51 der Wiener klinischen Rundschau zu lesen, in welcher eben eine von mir schon vor 4 Monaten geschriebene Arbeit „Einige lichttherapeutische Fragen“ enthalten ist, so wird er finden, dass ich Finsens Wert vollständig anerkenne und nur von einer strengen Befolgung der Vorschriften Finsens Erfolg

[1]) „Zu der Entdeckung des Herrn Dr. Strebel in München schreibt Dr. med. Sophus Bang, Laboratoriumsvorsteher des Finsen-Instituts in Kopenhagen, folgendes: „Herr Dr. H. Strebel sagt in seiner „vorläufigen Mitteilung über die baktericide Wirkung der unsichtbaren Strahlen des Induktionsfunkens,“ dass seine Versuche ergeben haben, „dass bei Anordnung eines Linsenfiltersystems nach Finsen nach Durchgang von Lichtstrahlen durch das System die eigentlich ultravioletten Strahlen schon im Apparat total absorbiert waren.“ — Ich erlaube mir dazu zu bemerken, dass ein solches Resultat mit dem Finsenschen Lichtsammelapparat unbedingt nur durch fehlerhafte Versuchsanordnung erreicht sein kann. Welche Fehler man bei der Anwendung dieses Apparates begehen kann, wäre zu weitläufig, hier aufzuzählen, ich will nur darauf hinweisen, dass erstens nicht einzusehen ist, warum Bergkrystall und destilliertes Wasser — die einzigen hier verwendeten Stoffe — die ultravioletten Strahlen im Finsen-Apparat zurückhalten sollten, wenn sie doch bekanntlich sonst für diese Strahlen äusserst permeabel sind; zweitens — und hauptsächlich — haben uns unzählige Versuche, sowohl physikalische wie bakteriologische, von dem bisher sonst unerreichten grossen Reichtum an ultravioletten Strahlen überzeugt und wir sind auf dem hiesigen Lichtinstitut immer bereit, dieses dem Besucher zu demonstrieren. In Bezug auf dem Reichtum an bakterientötenden Strahlen kann ich mitteilen, dass es Professor Finsen gelungen ist, mit seinen Lichtsammelapparaten Bakterien in einer Sekunde abzutöten; wenn Herr Dr. Strebel angiebt, Prodigiosus in 20 Minuten töten zu können, steht also seine Methode im Augenblick in Bezug auf bakterientötende Wirkung 1200 mal hinter der Finsenschen zurück. Selbst gewöhnliches unkonzentriertes Bogenlicht übertrifft die Methode des Herrn Dr. Strebel — ganz abgesehen von den eventuellen zukünftigen Verbesserungen derselben, woran ich gern glaube — indem, wie ich im zweiten Hefte der „Mitteilungen aus Finsens medizinischem Lichtinstitut, Kopenhagen 1899“ nachgewiesen habe, unkonzentriertes Bogenlicht bei einer Stromstärke von 35 Ampère und 50 Volt in einem Abstand von 28 cm bei richtiger Versuchsanordnung schon in 3—5 Minuten, unter gewissen Verhältnissen sogar in einer Minute oder weniger den Prodigiosus abtöten kann. Ich verweise übrigens auf genannte Arbeit, die in kurzer Zeit in deutscher Übersetzung erscheinen wird ....“

für Lupusheilung erwarte. Ich sympathisiere auch nicht mit der Ansicht mancher, welche auf Grund bestimmter Daten Finsen überhaupt das Recht der Priorität im Lichtheilverfahren absprechen wollen, sondern ich erkenne an, dass Finsen der erste gewesen ist, welcher das Lichtheilverfahren resp. lokale Lichtbehandlung in wissenschaftlicher Weise zur Diskussion gestellt und — das ist die Hauptsache — unanfechtbare Heilerfolge in systematischer Reihenfolge aufzuweisen hat. Andrerseits ist es aber nur natürlich, dass, wenn ein Fortschritt in irgend welcher Richtung zu verzeichnen ist, am alten System etwas gerüttelt wird, wenn es nicht angeht, den Streit durch Kompromiss zu schlichten. Finsen selbst sagt in einer Arbeit, dass derjenige sich um das Lichtheilverfahren verdient mache, der eine Verbesserung in der Produktion der ultravioletten Strahlen bringt. Ist diese Verbesserung leistungsfähig und hält sie der Kritik stand, so kann es doch nur im Interesse der Wissenschaftlichkeit liegen, dieselbe anzuerkennen, woher sie auch kommen mag. Zunächst aber hat ja meine Methode die Feuerprobe in der Praxis noch nicht bestanden und bleibt deshalb Finsen immer noch im Recht.

Was nun das rein Sachliche anlangt, so habe ich den von Herrn Dr. Bang bemängelten Satz allerdings dahin zu berichtigen, dass ich sage, es werden die ultravioletten Strahlen bei Anwendung eines Linsenfiltersystems früherer Art (Glaslinsen und gefärbtes Wasser) schon im Apparat selbst total absorbiert. Dies ist leicht zu beweisen; denn schon durch ein dünnes Mikroskopierdeckglas werden die Wellenlängen von 390 μ ab vollständig ausgelöscht, von 4 Millimeter dickem Glas von 400 μ ab. Um so mehr muss dies der Fall sein bei dem mehrere cm Dicke betragenden Glasmaterial des Linsensystems und des Glaskompressoriums. (Nachweis mit Quarzprisma und Fluorescenzschirm.) Da nun Finsen auch mit seinem früheren Glaslinsensystem Heilungen von Lupus und Abtötung von Bakterien erreicht hat, so ist es doch klar, dass nach Absorption der ultravioletten Strahlen nur mehr die optischen Strahlen das abtötende Prinzip enthalten, um so mehr, als beim Menschenversuch auch noch die Epidermis als neuer Absorptionspanzer dem Eindringen winziger Reste von ultravioletten Strahlen den Garaus machten. Bei Verwendung von Bergkrystall und destilliertem Wasser im neuen Linsensystem geht allerdings das ultraviolette Licht des Kohlenbogenlichtes zum grossen Teile hindurch; allein bei seinen Bakterienversuchen hat Finsen die Kulturen durch Glaswände hindurch bestrahlt und dabei würde der durch das System hindurch gegangene Teil der ultravioletten Strahlen in gegebener Versuchsanordnung von den Glasdecken bis auf winzige Reste absorbiert, so dass also auch hier wieder nur die chemische Kraft der optischen Strahlen wirksam war, womit meine Behauptung doch zu Recht bestehen bleibt, die nur besagen sollte, dass Finsen beim Bakterienversuch trotz des Reichtums an ultravioletten Strahlen diesen durch die Versuchsanordnung grossenteils illusorisch machte. Von fehlerhaften Versuchen meinerseits kann deshalb wohl nicht mehr die Rede sein und bin ich ebenfalls bereit, die Thatsache jedermann zu demonstrieren.

Was den Reichtum der Sammelapparate Finsens an bakterientötenden Strahlen anlangt, so habe ich diese Thatsache niemals in Zweifel gezogen; nur muss ich auf die Unterscheidung dringen zwischen der chemischen bakterientötenden Kraft der optischen Farbstrahlen und den ebenfalls chemisch wirksamen, ebenfalls baktericiden ultravioletten Strahlen, denen noch ganz specifische Eigenschaften zukommen, und welche von der Epidermis in enormer Weise absorbiert werden im Gegensatz zu den optischen Strahlen, welche leicht durchgehen. Horn absorbiert ultraviolette Strahlen schon von Wellenlänge 410 ab; erst bei starker Concentration gelingt es, auf dem Fluorescenzschirm schwache Reaktion zu erhalten. Es ist die Frage ungemein wichtig, ob bei Lupusheilung die baktericide Kraft der optischen Strahlen allein thätig ist oder die Verbindung mit specifisch gearteten ultravioletten Strahlen. Denn wenn thatsächlich die letzteren von der Epidermis schon total absorbiert werden, so hat es keinen Sinn, auf die Suche nach diesen Quellen für ultraviolette Strahlen zu gehen und hat dann speziell meine Methode nur wissenschaftliches Interesse zu beanspruchen;

es hätten dann aber auch die Bergkrystalllinsen bei der Finsenanordnung keinen Zweck mehr und man würde dann besser zur Hohlglaslinse von grossem Durchmesser zurückgreifen, und zur Vermehrung der blauen und violetten Strahlen, um das Maximum der Leuchtkraft des Bogenlichtes auszunützen, was durch kleine Quarzlinsen sicher nicht geschieht. Kommt aber den ultravioletten Strahlen bei der Lupusbehandlung — denn der künstliche Bakterienversuch beweist dafür gar nichts wegen der geänderten Absorptionsverhältnisse — doch eine spezifische resp. grosse Leistungsfähigkeit zu, wie Finsen ja heute noch meint, so muss auch meine Methode Beachtung finden, welche absolut und relativ mehr, besonders an ganz kurzwelligen ultravioletten Strahlen liefert als das gewöhnliche Bogenlicht. (Nachweis durch Hallwachs-Versuch und auch durch Quarzprisma und Fluorescenzschirm.) Das Linsenfiltersystem muss sich aber dann auch aus Opportunitätsgründen eine Abänderung gefallen lassen; speziell gilt dies, wenn bei Verwendung des Voltalichtes dieses durch Einschaltung besonderen Elektrodenmaterials an den ganz kleinwelligen ultravioletten Strahlen reicher gemacht werden soll, wie sie vom Aluminium und Zink geliefert werden; denn gerade diese würden durch Wasser aufgesogen. Deshalb habe ich schon zu Pressluft[1]) als Abkühlungsmittel für die concentrierten Licht-Wärmestrahlen gegriffen. Induktionsfunkenlicht benötigt gar keine Abkühlung. Vielleicht lässt sich auch für bereits in Betrieb stehende Apparate nach Finsen ein Kompromiss in früher beschriebener Weise zwischen Finsen-Methode und Funkenlicht schliessen durch Vorschaltung letzterer Lichtquelle in den Strahlenkegel des Finsensystems oder durch Aufstellung der Induktionselektroden parallel und nahe dem Voltabogen selbst.

Die Thatsache aber, dass das Kohlenbogenlicht im Verhältnis ärmer an ultravioletten Strahlen ist als das Induktionsfunkenlicht, das von Aluminiumelektroden geliefert wird, kann man mit Hilfe eines Fluorescenzschirmes überzeugend demonstrieren, wenn man beim Funkeninduktorium Kohlenstücke als Elektroden verwendet und dann das Funkenspektrum auf den Leuchtschirm entwirft mit Quarzprisma. Das Bild des Kohlenspektrums zeigt sich dann deutlich schwächer als das von Metall, speziell Aluminium, Zink, Kadmium gelieferte, abgesehen davon, dass die kurzwelligen Strahlen überhaupt nicht angezeigt werden.

Was nun die von Herrn Dr. Bang ins Feld geführten Zeiten der Abtötungsdauer von Bakterien mit Finsenscher Methode anlangt, so wage ich zu bemerken, dass es einen absoluten Vergleich zwischen Bakterientötungszeiten überhaupt nicht giebt. Erstens ist die Lebensfähigkeit und Wachstumenergie gleichnamiger Bakterien in München und Kopenhagen vermutlich niemals die gleiche, da Nährbodenverhältnisse, Temperatur, Luftdruck, Gasgehalt der Luft, Züchtungs- und Impfungszeiten u. s. w. niemals absolut gleich gemacht werden können, abgesehen von Verschiedenheit der Virulenz.. ; zweitens können auch die Verhältnisse des Lichtes und der durchstrahlten Medien niemals absolut gleich gemacht werden und schliesslich kommt es in München wie in Kopenhagen vor, dass die eine Impfkultur beim Versuch unter dem Schutze des Papierkrezues prächtig angeht, während eine andere vom gleichen Stamm, ja von der gleichen Drahtschlinge weg abgeimpft und als Kontrollkultur verwendet gar kein Wachstum oder ein verspätetes, schlechtes zeigt. Und wären selbst alle Bedingungen gleich, so ist doch das Wachstum und die innere Widerstandsfähigkeit niemals regulierbar in unsere Hand gegeben. Da zu dem die Verhältnisse der Bakterien im lebenden Gewebe total verschieden sind von denen der künstlichen Kultur, so hat die Abtötung der Kulturen im Glas doch nur Bedeutung als allgemeines Reagensmittel, ohne dass genaue qualitative Bestimmungen zulässig wären und bedeutet deshalb die Bestimmung der Abtötungszeiten durch Licht manchmal rein wissenschaftlichen Sport mit sehr bedingtem Wert. Ich habe meine Angabe der Abtötungszeit von 20 Minuten nur gewählt, weil ich in Finsens Veröffentlichungen gleiche Zeitangaben fand, die dann ungefähr einen Vergleich für die von mir und Finsen aufgewendeten Energiemengen ermöglichen sollten. Um nun aber doch auf

[1]) Luft ist sehr durchlässig für kurzwellige Strahlen; nur die Wellenlängen unter 187 werden aufgesogen.

Herrn Dr. Bangs Bemerkungen einzugehen, so muss ich wie gesagt daran erinnern, dass bei meiner Versuchszeit von 20 Minuten nach meiner Methode die aufgewendete Energie gegenüber der von Finsen aufgewendeten eine ziemlich kleine war, nämlich 8 Ampère und 12 Volt gegenüber 25 Ampère und 50 Volt bei Finsen. Ferner ist bei meiner Methode die wirkliche Belichtungsdauer nur $^1/_6$—$^1/_{10}$ der Versuchsdauer (Rotierspiegelmessung), der Funkenunterbrechung wegen, also nur 2—3 Minuten. Ferner bedenke man, dass meine Resultate z. T. auf 140 cm Distanz vom Funken erreicht wurden gegenüber z. B. 75 cm oder weniger vom Lichtbogen beim Finsenversuch. Ferner bedeuten die von mir angegebenen 20 Minuten Versuchsdauer durchaus nicht das Minimum der nötigen Abtötungszeiten, da ich aus verschiedenen Gründen und um Fehlversuchen aus dem Wege zu gehen, von vornherein grössere Zeiten angewendet habe als zur Abtötung nötig sind. Es kommen also auch bei Anwendung meiner Methode unter Herabsetzung der Bestrahlungszeiten auf 10 und bei stärkeren Apparaten auf 5 Minuten nur mehr Bruchteile von Minuten als wirkliche Belichtungszeit in Frage. Die 1200 malige Überlegenheit der Finsenmethode gegenüber der meinigen dürfte also nach dieser Rechnung nicht mehr ganz ernst zu nehmen sein, wie jeder unbefangene Kritiker zugeben wird.

Was nun die Bestrahlung mit unkoncentriertem Bogenlicht auf 28 cm Distanz anlangt, so ist daraus doch wohl keine praktische therapeutische Konsequenz zu ziehen. Und wenn auch in einer Minute schon Prodigiosus abgetötet wurde, so muss doch beim Versuche eine Glas-Wasserschicht zur Abhaltung der bedeutenden Wärmestrahlung angewendet werden, wenn der Versuch einwandfrei geschehen und nicht die Hitze allein schon die Bakterien abtöten soll. Wird aber Glas-Wasser verwendet, so kann von ultraviolettem Licht keine Rede mehr sein und wirkt lediglich die Summe der durchgehenden optischen Strahlen baktericid, so dass also von einem direkten Vergleich mit meiner Methode ebenfalls keine Rede sein kann, da diese hauptsächlich ultraviolette Strahlen produziert und wirken lässt.

Wie schon gesagt, ist die therapeutische Wirksamkeit des Hochspannungsfunkenlichtes aus Mangel an Zeit noch nicht erwiesen. Wenn wir aber offen sein wollen, so ist auch die Thatsächlichkeit der Einwirkung einer primär baktericiden Kraft des Lichtes bei der Lupusheilung noch nicht erwiesen und die Stimme von Gegnern, welche behaupten, dass durch die chemische Reizung des Lichtes ein reaktiver Entzündungszustand im kranken Gewebe erzeugt werde, welcher erst sekundär auf die Bakterien schädlich, auf den Prozess selbst günstig einwirke, ist noch nicht zum Schweigen gebracht. Ich selbst glaube ja nicht an solche Auffassung; sollte aber etwas Wahres daran sein, dann erscheint der bei der heutigen Methode aufgewendete Apparat zur Erzielung solcher mehr kaustischen Wirkung jedenfalls mehr als luxuriös. Jedenfalls ist jede Verbesserung zu begrüssen, welche das Lichtheilverfahren verbilligt, und liegen alle meine Intentionen nur in dieser Richtung. Ich habe heute schon das Recht zu sagen: Wenn die ultravioletten Strahlen eine besondere Bedeutung für Lupusheilung haben (was ja noch zu beweisen ist), so liefert die gleiche Energiemenge an elektrischem Strom mit meiner Methode mehr Effekt pro Einheit als die Finsensche Methode. Dass dabei vielleicht die Bestrahlungszeiten mit dem Hochspannungsfunkenlicht grösser sein werden als die mit Finsens Methode, gebe ich zu, wenn auch Verbesserungen meiner erst sechs Wochen alten Methode darin Änderung schaffen mögen. Ist aber das Induktionsfunkenlicht praktisch bedeutungslos, resp. wird die Wertlosigkeit der kleinwelligen ultravioletten Strahlen erwiesen und muss das Hauptgewicht auf die blauen und violetten Strahlen gelegt werden, so haben mir meine Versuche doch die Belehrung gebracht, dass es zur idealen Ausnützung des Bogenlichtes besser ist, nur ein Linsensystem von 1—2 Quarzlinsen anzubringen und statt Wasserkühlung zu verwenden, Pressluft aus feinem Hahn auf ein einfaches Quarzkompressorium strömen zu lassen. Die letztere Verbesserung hat auch dann noch Geltung, wenn die Wertigkeit des ultravioletten Lichtes erwiesen ist und zu Elektroden gegriffen wird, welche im Voltabogen kurzwellige

Strahlen in Menge liefern können. Speziell aber muss zu Pressluftkühlung gegriffen werden, wenn kurzwelliges Aluminium-Kohlenlicht im Voltabogen zur Anwendung kommt, weil die kurzwelligen Strahlen von dickeren Wasserschichten total absorbiert werden.

Nachtrag: da die Permeabilität der Epidermis für ultraviolette Strahlen eine Lebensfrage für meine Methode der Verwendung des Induktionsfunkenlichtes zu lichttherapeutischen Zwecken geworden ist, so habe ich natürlich mein Bestreben darauf richten müssen, den Beweis zu erbringen. Finsen hat wohl den Beweis erbracht, dass die optischen Strahlen durch ein blutleer gemachtes Ohr hindurchgehen, für ultraviolette Strahlen aber fehlte noch der Nachweis der Durchgängigkeit. Ich habe nun den Versuch Finsens nachahmend ein lebendes menschliches Ohr mit Hilfe einer geeigneten Vorrichtung zwischen zwei Quarzplättchen fest eingeklemmt und dann den Focus rein ultravioletten Lichtes (mit Ausschluss aller Farbstrahlen!) auf das Ohr gerichtet. Es ergab sich jedoch, dass alle ultravioletten Strahlen, die von meinem Apparat geliefert wurden, im Ohrgewebe total absorbiert wurden; denn der als Reagensmittel benutzte Fluorescenzschirm blieb völlig dunkel. Ich sah nun, dass ich auf diesem Wege nicht den Beweis erbringen konnte.

Am 27. I. 1901 machte ich zusammen mit Herrn Oberarzt Dr. von Ammon einen neuen Versuch. Ich hatte mir von einem Chirurgen ein Stück Menschenhaut besorgen lassen (Kniehaut) und präparierte dieselbe frei von Fettgewebe. Dann klemmte ich das Hautstück (Epidermis und Cutis) zwischen Quarzplättchen und bestrahlte dasselbe unter Ausschluss aller Farbstrahlen mit konzentriertem ultravioletten Lichte, das von Induktionsfunken zwischen Zink und Aluminiumelektroden geliefert wurde; das Bestrahlungsobjekt war 140 cm vom Funken entfernt. Es zeigte sich nun auf dem hinter der Haut aufgestellten Fluorescenzschirm schwache aber sehr deutliche Leuchterscheinung, womit die Permeabilität der Haut des Menschen für rein ultraviolette Strahlen erwiesen ist.

Wir stellten nun weiter den Versuch an, die Permeabilität der Augenmedien für ultraviolette Strahlen zu erweisen, weil die Bejahung dieser Frage für den Augenpraktiker grosse Bedeutung hat. Widmark soll nämlich die Behauptung aufgestellt haben, dass die Augenmedien für ultraviolettes Licht undurchdringlich sein sollen und dass aus diesem Grunde Läsionen der Netzhaut .... durch Bestrahlung mit ultravioletten Lichtquellen nicht vorkommen könnten. Herr Dr. von Ammon wird das Detail unserer Untersuchung in einer eigenen Arbeit veröffentlichen und konstatiere ich an dieser Stelle nur, dass sich die sämtlichen Medien des Auges (Schwein) sehr stark durchlässig zeigten für ultraviolette Strahlen. Am stärksten durchlässig, selbst für die Wellenlängen von ca. 230 mm, war der Glaskörper (eingelegt in Glasring und abgeschlossen nach beiden Öffnungen durch aufgeklebte Quarzplättchen). Die cornea war etwas weniger durchlässig, doch mag dies damit zusammenhängen, dass die Augen erst ca. 24 Stunden oder mehr nach der Enukleation zur Versuchsverwendung kamen (sie waren in Wasser aufbewahrt worden). Die Linse erzeugte einen deutlichen Brennpunkt auf dem Fluorescenzschirm und zwar in deutlich kürzerer Distanz als der optische Brennpunkt auf Papier. Linse und Hornhaut waren zwecks Untersuchung mit Hilfe von Klebwachs in ein Loch eingeklebt worden, das wir aus einem schwarzen, ca. 15 □cm grossen Karton ausgestanzt hatten. Bei der Untersuchung wurde jedesmal unkonzentiertes und (durch Quarzlinse) konzentriertes rein ultraviolettes Licht verwendet.

II.

Ich bringe nun in folgenden Zeilen den Nachweis von der baktericiden Wirkung der Becquerelstrahlen. Ein Referent der Chemiker-Zeitung macht beim Referate meiner vorläufigen Mitteilung gelegentlich der Anführung meiner damals schon begonnenen Versuche mit Uranstrahlen die Anmerkung, dass es mir entgangen zu sein scheine, dass die Machtlosigkeit der Röntgenstrahlen gegenüber den Bakterien längst erwiesen sei. Nun, entgangen ist mir die negativ ausgefallene Beobachtung anderer Forscher durchaus nicht. Wenn der Herr Referent

meine vorläufige Mitteilung nochmals durchlesen will, wird er finden, dass ich nicht davon sprach, die baktericide Wirkung der Röntgenstrahlen erweisen zu wollen, sondern die der „Becquerelstrahlen, der Strahlen des Uran und Radium, welche bekanntlich ähnlich wie Röntgenstrahlen durch lichtundurchlässige Medien hindurch wirken." Was die Identität der Becquerelstrahlen mit den Röntgenstrahlen anlangt, so steht vorläufig nur fest, dass beide Arten durch lichtundurchlässige Medien hindurch photographischen Effekt und Fluorescenzerregung hervorrufen, dass sie die Luft elektrisch leitend machen und nicht gebrochen werden. Wenn nun diese korrespondierenden Eigenschaften die beiden Stahlenarten auch nahe verwandt erscheinen lassen mögen, so ist die Thatsache der Identität mit Röntgenstrahlen doch noch nicht erwiesen. Die Erzeugung der Röntgenstrahlen hängt ab von dem Durchströmen hochgespannter Elektrizität durch sehr evakuierte Räume, die Becquerelstrahlen sind Eigenschaft des Urans und anderer Substanzen ohne nachweislichen Zusammenhang mit Entstehung durch elektrische Energie und Luftleere. Während die Röntgenstrahlen eine Sekundärstrahlung geben beim Auftreffen auf spezifisch schwere Körper, welche mit der Wirkung der Lichtquelle erlischt und welche andere elektrische Eigenschaften besitzt als die Röntgenstrahlen selbst, erzeugen die Becquerelstrahlen durch eine fremdartige Induktionswirkung ebenfalls eine Sekundärstrahlung, welche aber nicht sofort nach Entfernung der induzierenden primären Strahlenquelle erlischt, sondern längere Zeit andauert und durch Eintauchen der bestrahlten Objekte in Schwefelsäure sogar auf diese übergehen soll, wie mir jüngst berichtet wurde. Man sieht, dass es besser ist, die Röntgenstrahlen zunächst noch von den Becquerelstrahlen abgetrennt zu halten.

Was nun die Röntgenstrahlen betrifft, so haben allerdings Mink, Berton, Wittlin, Frantzius, Achard, Lannelongue u. a. nachgewiesen, dass dieselben keine baktericiden Wirkungen besitzen. Nun hat aber Herr Prof. Dr. Rieder, München, vor ca. 2 Jahren den positiven Nachweis erbracht, dass diese Wirkung doch vorhanden sein kann, wenn auch die therapeutische Verwendung derselben immerhin noch problematisch bleiben mag. Da ich nun die Nutzanwendung aus diesen Thatsachen ziehend, mir sagte, dass vielleicht die Becquerelstrahlen doch irgend welche Beziehungen zu Bakterien ergeben könnten, so beschloss ich, die Versuche anzustellen. Durch die Güte des Herrn Professor Dr. Groth erhielt ich aus dem mineralogischen Institut einige Stücke böhmischer Pechblende (stammend aus Joachimsthal vom Jahre 1848) und etwas Uranoxyd. Von Herrn Prof. Dr. Graetz bekam ich eine kleine Portion Radium (Fabrikat von de Haen, Hannover). Die photographischen Versuche nahm ich zusammen mit Herrn Dr. phil. R. Wedel vor, dessen photographisch-technische Kenntnisse ich sehr hoch schätze. Wir prüften zunächst die Substanzen: Radium, Uranoxyd, Urannitrat und böhmische Pechblende auf ihre photochemische Kraft. Es wurden kleine Perutzplatten zunächst in Paraffinpapier, dann in zwei Lagen schwarzes, lichtdichtes Papier gewickelt. Die Platten wurden dann in einen Tischkasten gelegt und die aktinische Substanz mit einer Stanniolschablone daraufgestellt. Radium, Uranoxyd und Urannitrat wurden in kleine Glasbecher gegeben, deren Öffnung mit Paraffinpapier abgeschlossen war. Wir liessen die Exposition bei verschiedenen Versuchen von 24—27 Stunden dauern und erhielten jedesmal schöne Belichtungen mit heller Kopie des Schablonenmusters (Kreuze, Dreiecke, Rhomben . . .). Das Radium hatte bei längerer Belichtung deutliche Solarisation hervorgerufen, liess auch beim Entwickeln sofort nach dem Eintauchen in den Entwickler das Bild erscheinen, während die Entwicklung der andern Substanzen länger dauerte. Am stärksten wirkt Radium (welches aber im Dunkeln nicht sichtbar leuchtete!), dann kam Pechblende, Urannitrat, Uranoxyd. Ich beschloss nun den Bakterienversuch mit Radium, Pechblende und Urannitrat. In 3 Glasklötze kam (Laboratorium von Dr. Frey & König) je eine Portion Agar-Agar und nach dem Erkalten M. prodigiosus. Der Rand der Glasklötze wurde mit paraffiniertem Papier ükerklebt und so der Inhalt von der Aussenluft abgeschlossen. Auf die Mitte des Papiers kam eine Zinnschablone und darüber die aktinische Substanz und zwar Radium, Pechblende und Urannitrat. Das Radium befand sich, wie schon gesagt, in einer Glasröhre, durch Paraffinpapier von der Luft abgeschlossen,

ebenso Urannitrat. Der Durchmesser des Rohrlumens betrug 0,5 cm, das Gewicht des Radium war ca. 0,02 gr, also so wenig Masse, dass sie eben notdürftig das Paraffinpapier deckte. Die Röhre wurde mit Hilfe einer Holzklammer senkrecht über die Schablone gehalten und zwar in Kontakt mit dieser. Die Kulturen kamen nun in den Brutschrank. Nach 48 Stunden wurde geöffnet, das Paraffinpapier entfernt und es zeigte sich, dass der Versuch misslungen war. Die eingegossene Menge Agar war offenbar zu gering bemessen gewesen und eingetrocknet; dadurch hatte sich die Masse mit der Kultur sehr stark von der aktinischen Substanz weggesenkt und war diese nicht stark genug, die Bakterien zu beeinflussen. Dieselben waren gewuchert und konnte ich deutliche makroskopische Beeinflussung des Wachstums nicht erkennen. Der Versuch wurde nun wiederholt, natürlich mit einer genügenden Menge Agar. Das Resultat war folgendes: Unter Urannitrat und Pechblende zeigte das Pilzwachstum keine Auffälligkeiten, es fand sich überall gleichmässiger Rasen. Dagegen zeigte sich nach Abnahme des Paraffinpapiers unter dem Radium folgendes Bild: Quer durch die Mitte der Nährbodenfläche lief entsprechend einer Spange der Zinnschablone ein schöner kerzengrader Pilzwall von M. prodigiosus; rechts und links davon war die Fläche vollständig frei von Pilzen, erst ausserhalb des wirksamen Kreises des aktinischen Radiums begann eine wallförmige kreisförmige Wucherung. Das Bild war sehr auffällig und doch nicht einwandfrei, weil sich das Paraffinpapier gesenkt und auf die Kulturfläche aufgelegt hatte, auch war bei der Abnahme desselben ein Teil der queren wallförmigen Erscheinung oberflächlich abgewischt worden. Ich beschloss deshalb Kontrollversuch mit Radium. Diesmal aber brachte ich den Nährboden in einen der erwähnten Glasringe unter und stellte den Versuch auf dem Brutschrank an. Der Versuch misslang, weil der Ring nicht dicht aufgekittet war und die Nährsubstanz teils auslief, teils eintrocknete. Ich wiederholte die gleiche Anordnung nochmals und liess die Kultur auf einem Tische neben dem Brutschranke aufstellen. Das Resultat war diesmal überzeugend. Es liessen sich die Konturen der das Pilzwachstum vor dem schädlichen Einfluss des Radiums schützenden Zinnschablone deutlich auf dem Nährboden erkennen. Da die Kultur sehr stark bei der Einimpfung mit M. prodigiosus besät wurde, waren auch im ungeschützten Wirkungskreise des Radiums auf dem Nährbodon einige schwache Kulturansätze erfolgt, die aber nicht in Vergleich treten konnten, mit den dicken Wucherungen unter dem Schutze der Schablone. Der schädigende Einfluss des Radiums auf in der Entwicklung begriffene Kulturen war somit erwiesen. Ob auch lebende Kulturen grösseren Umfangs sich in der Entwicklung aufhalten resp. töten lassen, muss das weitere Experiment ergeben. Dazu aber sind grössere Mengen der aktinischen Substanz nötig, als sie mir bisher zu Gebote standen. Ich habe Aussicht, die Versuche nächstdem mit stärkeren Mitteln wieder aufnehmen zu können.

Bei meinen Versuchen leitet mich der Gedanke, vielleicht doch ein therapeuthisch verwertbares Resultat zeitigen zu können. Wir wissen, dass Lupus vulgaris, Lup. erythem., Favus, Sykosis u. a. durch Schiff und Freund mittels systematischer Anwendung der Röntgenstrahlen gebessert und geheilt wurden. Auch Kümmel erzielte mit solcher Behandlung bei Lupus befriedigende Resultate. Wenn nun Becquerelstrahlen resp. das Radium durch die Haut hindurch auf das Wachstum der bezüglichen Parasiten und Bakterien von schädigendem Einflusse wären, so wäre damit die Behandlung aller dieser Krankheiten ungemein vereinfacht und der ganze teure Apparat der Lichtbehandlung des Lupus käme damit in Wegfall; denn beim Radium kommen nur die Anschaffungskosten in Betracht, nicht aber Betriebskosten. Die Anwendung könnte vielleicht kontinuierlich sein, da die Strahlen nicht sehr tief gehen. Die aktinische Substanz könnte in breiten Glasringen untergebracht werden, mit Paraffinpapierabschluss nach unten, mit Glas nach oben. Vielleicht würde eine Ringkompression des Glasrandes sogar von Vorteil sein durch Erzeugung lokaler venöser Stase, welche bekanntlich dem Bakterienwachstum feindlich ist. Vielleicht käme auch centrale Kompression mit Horn, Celluloid in Frage, um à la Finsen die Bestrahlungsstellen blutleer und saftleer zu machen und so die Bakterien unter ungünstigen Nährbodenverhältnissen zugleich mit den schädlichen Strahlen zu beeinflussen.

Wenn ich nun nochmals die Resultate meiner bisherigen Arbeiten zusammenfasse, so hat sich gezeigt, dass der Hochspannungsfunke der Induktionsvorrichtung bei genügender Kondensation im stande ist, mit Hilfe der von ihm ausgehenden, durch Quarzlinsen gesammelten ultravioletten Strahlen auf grössere Entfernungen Bakterien im Nährboden in sehr kurzer Zeit sicher abzutöten; es ist der Nachweis erbracht, dass das isolierte ultraviolette Licht des Voltakohlenbogens in kurzer Zeit ebenfalls baktericid wirken kann; es ist die gegründete Aussicht gegeben, durch Anwendung von Voltalicht zwischen Elektroden, welche sehr kurzwelliges Licht geben (Kohle [Zink-Aluminium-Kohle]) und Sammlung der Strahlen durch einfache Quarzlinsen, sowie Kühlung der Wärmestrahlen durch ausströmende Pressluft eine ideal ausgenutzte Lichtwirkung in therapeutischer Hinsicht zu erhalten. Schliesslich habe ich noch den Nachweis erbracht, dass das Radium vermöge seiner aktinischen Kraft im stande ist, unter günstigen Versuchsbedingungen den M. prodigiosus in seiner Entwicklung zu hemmen resp. abzutöten.[1])

Correspondenzen.

Seitens der Redaktion der Fortschritte auf dem Gebiet der Röntgenstrahlen ist eine Auskunftsstelle für alle auf die Anwendung der Röntgenstrahlen sich beziehenden Angelegenheiten eingerichtet worden. Fragen medizinischer, physikalischer oder technischer Art werden beantwortet, und soweit dieselben von allgemeinem Interesse sind, unter dieser Rubrik publiziert. Alle Anfragen sind direkt an die Redaktion Dr. Albers-Schönberg, Esplanade 38, Hamburg, zu richten.

Es wird jährlich im April und Oktober i. A. der Oberschulbehörde in Hamburg im Anschluss an die daselbst stattfindenden Fortbildungskurse für praktische Ärzte der folgende **praktische Röntgenkurs** von Dr. Walter, Dr. Albers-Schönberg u. Dr. R. Hahn unentgeltlich gehalten werden.

I. Teil (im kleinen Hörsaal des physikalischen Staatslaboratoriums). Dr. **Walter:**

Über Röntgenstrahlen und Röntgenapparate, verbunden mit physikalisch-praktischen Übungen. (Neben theoretischen Auseinandersetzungen werden die Konstruktion und die Handhabung der in der Röntgentechnik erforderlichen Apparate, Röhren u. s. w., sowie die sonstigen Neuerungen auf diesem Gebiete besprochen und vorgeführt werden.)

II. Teil (im Röntgeninstitut, Esplanade 38). Dr. **Albers-Schönberg:**

Vorführung der Untersuchungsmethoden mittelst Schirm und Röntgographie, verbunden mit medizinisch-diagnostischen Übungen.

III. Teil (ebendaselbst). Dr. **R. Hahn:**

Die Anwendung der Röntgenstrahlen in der Therapie speziell in der Behandlung der Hautkrankheiten.

Vorherige Anmeldungen erwünscht. Nähere Auskunft erteilt die Redaktion der Fortschritte auf dem Gebiete der Röntgenstrahlen. (Esplanade 38.)

Röntgenausstellung 1901.

Es erfolgten bis zur Herausgabe des vorliegenden Heftes folgende Anmeldungen für den physikalisch-technischen Teil:

Aschaffenburg:	Friedrich Dessauer.
Berlin:	Allgemeine Elektricitäts-Gesellschaft
	W. A. Hirschmann.
	Dr. M. Levy.
	Siemens & Halske A.-G.
	Neue photographische Gesellschaft (Reproduktionstechnik).

[1]) Ich gebe diese letzte Behauptung der Abtötung nur mit Reserve, weil das Verhalten der Bakterien zu verschiedenen Zeiten und an verschiedenen Orten ein verschiedenes sein kann und weil deshalb ähnlich wie bei den Röntgenstrahlen ein Beobachter Erfolg haben kann, der andere wieder nicht. Glücklicherweise lassen sich meine Präparate anscheinend gut konservieren, so dass ich mein Resultat jederzeit ad oculos demonstrieren kann.

Chemnitz:	Max Kohl.
Erlangen:	Reiniger, Gebbert & Schall.
Gehlberg:	Emil Gundelach (Röhren).
München:	Voltohm Elektricitäts-Gesellschaft A.-G.
Hamburg:	Richard Seifert & Comp.
	S. Zossenheim (für ausländische Apparate).
	H. C. F. Müller (Röhren).
	Schütze & Noak (Nebenapparate und photographische Artikel).

Die Anmeldungen für den medizinisch-chirurgisch und therapeutischen Teil werden in der nächsten Nummer publiziert werden.

Diejenigen, welche beabsichtigen, sich an dem letztgenannten Teil der Ausstellung zu beteiligen, werden ersucht, ihre Anmeldungen unter ev. Angabe der erforderlichen Wand- resp. Bodenfläche so früh wie möglich einsenden zu wollen. Die Plätze werden entsprechend der Reihenfolge, in welche die Anmeldungen erfolgen, vergeben.

Die Ausstellungsleitung.
I. A.: Dr. Albers-Schönberg.

Dr. Rob. W., Jekaterinoslaw:

Der ca. wallnussgrosse tiefe Schatten am unteren Orbitalrande kann niemals einem Eisensplitter von ca. 3 mm entsprechen. Wenn die Aufnahme technisch richtig ausgeführt worden ist und Patient das Auge ruhig gehalten hat, muss sich auch der Eisensplitter in annähernd natürlicher Grösse abgezeichnet haben. Sollte dieses nicht der Fall sein, so liegt ein Fehler in der Aufnahmetechnik vor. Es ist unter allen Umständen misslich, nach Papierabzügen Diagnosen zu stellen, da zu viel Einzelheiten verloren gehen. Man sollte zur Diagnose nur die Originalplatte verwenden.

Da die bisher im Atlas der normalen und pathologischen Anatomie in typischen Röntgenbildern publizierten Arbeiten weit über den Rahmen eines Atlas hinausgehen, wird derselbe künftig als

Archiv und Atlas der normalen und pathologischen Anatomie in typischen Röntgenbildern

weiter herausgegeben werden.

Die Redaktion: Dr. Albers-Schönberg (Hamburg).

Vereine und Kongresse.

Berliner ophth. Gesellschaft, Oktober-Sitzung 1900.

Grunmach: **Über Röntgen-Bilder von Geschwülsten im Augen-Innern.** Vortr. erklärte zunächst, dass er, wie auf den verschiedensten Gebieten der Medizin, so auch auf dem der Augenheilkunde die hohe diagnostische Bedeutung der sogenannten X-Strahlen feststellen konnte. — Wie es ihm mit Hilfe derselben gelang, Geschwülste innerer Organe der Brust- und Bauchhöhle, z. B. substernale Tumoren als Ursache der Stimmbandlähmungen und verschiedenartige Nierengeschwülste aus den gewonnenen Aktinogrammen zu erkennen, so vermochte er auch im Bereich des Kopfes und insbesondere des Auges Fremdkörper, die ein oder wenige Milligramm wogen, sowie auch intraoculare Neubildungen mit Hilfe der Aktinographie nachzuweisen. Besonders wichtig für die Diagnostik erwies sich Vortr. das neueste Untersuchungsverfahren in den Fällen von Augenverletzung durch sehr kleine Metallsplitter, deren Anwesenheit zwar mittelst des Sideroskops zu vermuten, aber wegen ihrer versteckten Lage mit Hilfe des Augenspiegels nicht nachweisbar war. Indessen nicht minder bedeutungsvoll zeigt sich die Aktinographie zur Feststellung von Geschwülsten in solchen Augen, deren ophthalmoskopische Untersuchung wegen Trübung der brechenden Augenmedien sich überhaupt nicht ausführen lässt. Zum bessern Verständnis seiner bisher in der Augenheilkunde mittelst der X-Strahlen gewonnenen Resultate schilderte Vortr. noch kurz die von ihm empfohlenen Untersuchungsapparate, insbesondere seine neueste Vacuumröhre mit kühlbarer Antikathode durch zirkulierendes Wasser und mit regulierbarem Vacuum. Solche für den Dauerbetrieb mit dem elektrolytischen Unterbrecher und grossen Induktor leistungsfähigen Röhren gestatten nämlich, wie von den Brustorganen des Erwachsenenen, so auch vom Augen-Innern in einem Moment auf kleinen, schmalen, am Ende abgerundeten Schleussner-Platten vom Durchmesser eines Monokles kontrastreiche Aktinogramme insbesondere von sehr kleinen Fremdkörpern, aber auch von intraocularen Geschwülsten zu gewinnen. Um möglichst grosse Schattenbilder vom Bulbus auf die

so geformte Platte zu erhalten, empfiehlt es sich, dieselbe in sagittaler Richtung zwischen dem Canthus internus und der Nasenwand einzuklemmen, sowie das Vacuumrohr an der temporalen Seite aufzustellen. Handelt es sich dagegen um grössere Fremdkörper, z. B. Schrotkörner im Augen-Innern oder um Geschwulstbildungen, wie sie vom Oberkiefer ausgehend den Augapfel in Mitleidenschaft ziehen, so kann zur Feststellung der Diagnose in einfacher Weise die photographische Platte entweder auf der temporalen oder frontalen Kopfseite befestigt, und der Fokus der Vacuumröhre senkrecht zur Plattenebene auf der entgegengesetzten Kopfseite eingestellt werden. Zur genauen Lokalisation solcher Fremdkörper und zur Bestimmung der Lage und Grösse solcher Geschwülste ist durchaus die Aufnahme zweier Aktinogramme in zwei aufeinander senkrechten Ebenen oder von zwei sogenannten stereoskopischen Aktinogrammen erforderlich. — Letztere werden in der Weise hergestellt, dass bei derselben ruhigen Haltung der Versuchsperson und der empfindlichen Platten der zu letzteren senkrecht gestellte Fokus der Vacuumröhre in zwei aufeinander folgenden Aufnahmen um etwa 7 cm in derselben Ebene verschoben wird. Die so gewonnenen, zwei grossen Aktinogramme lassen sich mit Hilfe des gewöhnlichen, photographischen Apparats zu passender Grösse des Stereoskops verkleinern, und in diesem vereint als ein körperliches Gebilde zum Zweck der Diagnose betrachten. Mit Hilfe dieser neuesten Untersuchungsmethode konnte Vortr. in mehreren Fällen Tumoren des Oberkiefers, die auf den Augapfel übergingen, nach ihrer Lage und Ausdehnung so genau nachweisen, wie sie später bei dem operativen Eingriff auch festgestellt wurden. Zum Beweise für die hohe diagnostische Bedeutung der X-Strahlen in der Augen-Heilkunde demonstrierte Vortr. noch zum Schluss neben normalen Augenbildern lehrreiche Aktinogramme von wichtigen Augenerkrankungen, und zwar einen Tumor der Chorioidea (Sarkom) und einen äusserst kleinen, mit dem Augenspiegel nicht sichtbaren Eisensplitter im Augen-Innern, dessen Auffindung bei der Anwendung der X-Strahlen einem andren Beobachter nicht gelungen war. Die betreffenden, interessanten Kranken gehörten der Klinik des Herrn Geheimrat Hirschberg an, dessen Ergebnisse der Augenuntersuchung und Operation sich mit den durch die Aktinographie gewonnenen Resultaten in vollkommener Übereinstimmung befanden. Centr.-Bl. für prakt. Aug.-Heilkunde 1900.

K. k. Gesellschaft der Ärzte in Wien. 1900.

19. Oktober. Kienböck: **Über die Einwirkung des Röntgen-Lichtes auf die Haut** cf. Seite 138.

26. Oktober. Schiff demonstriert eine grössere Zahl von **Hautkrankheiten**, die mit R.-Strahlen erfolgreich behandelt wurden: Lupus vulgaris, Sykosis, Favus, Hypertrichosis. Die Kranken sind seit 5—18 Monaten aus der Behandlung entlassen, sind bisher vollkommen gesund geblieben, so dass von einem Dauerfolg gesprochen werden darf. Besonders eingehend erörtert Vortr. die frühere Schwere der Lupusfälle, die jetzt auch in kosmetischer Beziehung ein schönes Resultat aufweisen.

Neumann hebt die ausserordentlich günstige Wirkung der Radiotherapie bei der diffusen Form des Lupus hervor und hat besonders in Fällen von Favus ganz ausgezeichnete Resultate erzielt. Das Mittel ist bequem, ohne grosse Belästigung für die Kranken, dosierbar und von bisweilen zauberhafter Wirkung. Speziell beim Favus wird die Wirkung von keiner anderen Therapie erreicht.

Ullmann bezweifelt, dass der Erfolg der Enthaarung mittels R.-Strahlen ein bleibender sein werde.

2. November. Kienböck stellt einen Mann mit einer seit drei Jahren bestehenden, mit R.-Strahlen erfolgreich behandelten **Alopecia areata** vor. Der Kopf des Patienten war mit lichtem hellem Wollhaar bedeckt, stellenweise befanden sich noch Inseln normaler Haare. Nach mehrmaliger Bestrahlung des Vorderkopfes sind daselbst die Wollhaare ausgefallen und normale, dichte, kräftige, dunkle Haare nachgewachsen. Im Ganzen wurde in sechs Sitzungen von 15 Minuten Dauer bestrahlt. Die nicht bestrahlte Kopfpartie ist noch immer im selben Zustande der Alopecie. Man hat schon früher die Erfahrung gemacht, dass nach Epilation mit R.-Strahlen ein veränderter Nachwuchs zum Vorschein kommt. Erklären lässt sich in diesem Falle die günstige Wirkung durch die sogen. mykotische Theorie oder auch durch die Annahme einer Trophoneurose. Immerhin müssten erst weitere Versuche angestellt und Erfahrungen gesammelt werden, ob man hier wirklich ein gutes Heilmittel gewisser Formen von Alopecia areata gefunden hat.

In der Diskussion betont Neumann die Notwendigkeit weiterer Versuche. Bei jugendlichen Individuen heilt auch die in inselförmigen Herden auftretende Alopecie spontan. Die weiteren Beobachtungen sollten daher bei Leuten von 30—50 Jahren mit totaler Alopecie gemacht werden; habe man in diesen Fällen auch derart günstige Erfolge, dann erst sei man berechtigt, von therapeutischen Leistungen zu sprechen. Die Form der vorgestellten Alopecie werde übrigens jetzt allgemein nicht als parasitäre Erkrankung angesehen.

Schiff führt den therapeutischen Effekt der R.-Bestrahlung auf dieselben irritativen Momente zurück, welcher auch bei der Behandlung mit chemischen Strahlen nach Finsen beobachtet werde. Für die Methode von Schiff und Freund sprechen die Erfolge und der Umstand, dass bei ihrer Anwendung bisher mit Ausnahme des ersten Falles, von welchem eben erst die Erfahrung über die nachteiligen Wirkungen der R.-Strahlen datiert, keine unangenehmen Zwischenfälle vorgekommen sind.

Freund macht darauf aufmerksam, dass bei der Einwirkung der R.-Strahlen noch eine Reihe von physikalischen Vorgängen, die teils schon bekannt, teils noch völlig dunkel sind, in Frage kommen. Ob die R.-Strahlen das wirksame Agens seien, erscheint ihm nach seinen Untersuchungen zweifelhaft.

Nobl bemerkt, dass die Heilung in dem Kienböckschen Falle doch als ein glänzendes Experiment anzusehen sei, das zu weiteren Versuchen anrege. Die Krankheit bestand mehr als drei Jahre lang. Nur die exponierte Partie der Kopfhaut hat sich wieder behaart, die nicht bestrahlte Kopfhaut ist in gleichem Zustande geblieben, obwohl schon mehrere Monate verstrichen sind seit der letzten Bestrahlung. Es kann sich daher doch wohl nur um eine direkte Aktion der Röntgenstrahlen handeln.

Kienböck hebt nochmals die Vorzüge seiner Methode hervor, die darin bestehen, dass Zeit gespart werde, dass die Bestrahlung leicht zu dosieren sei und dass sie eine gleichmässige Wirkung garantiere. Nach den bisherigen Erfahrungen beruht die Wirkung des R.-Lichtes auf dem eigentlichen R.-Strahlen, nicht auf deren Beimischungen.

14. Dezember. Weinlechner zeigt zwei Röntgenbilder, aufgenommen von Stöckl im R.-Institut des Allgem. Krankenhauses, eines Falles von **Polydaktylie** bei einem kleinen Kinde vor und nach der Operation. Die Hand hatte zwei Daumen, zwischen welchen ein ungewöhnlich langer überzähliger Zeigefinger eingebettet lag. Beide Daumen, die völlig unbrauchbar waren, wurden entfernt, während der Zeigefinger, der gut beweglich war und vor allem sehr gut opponierte, erhalten blieb. Die zu den Daumen gehörigen Mittelhandknochen wurden gleichzeitig entfernt, wodurch die Hand verschmälert wurde.

Schiff demonstriert eine von Freund konstruierte Elektrode zur Erzeugung diffuser Polentladungen hochgespannter Induktionsströme. Dieses Apparates bediente sich S., um **physiologische Wirkungen hochgespannter Ströme auf die menschliche Haut** zu studieren. Zu diesem Behufe markierte er auf seinem linken Vorderarme eine thalergrosse, kreisrunde, stark behaarte Hautstelle. Innerhalb dieses Kreises liess er an fünf aufeinander folgenden Tagen durch je 20 Minuten die von dieser Elektrode ausgehenden diffusen negativen Polentladungen eines Ruhmkorffschen Induktorium einwirken. Die Entfernung wurde so reguliert, dass keine Funkenschläge, sondern nur stille Entladungen auf die Haut erfolgten. Schon nach der dritten Exposition zeigten sich einzelne Haare gelockert und die Wurzeln atrophisch. Gleichzeitig liess sich konstatieren, dass die Follikelmündungen der Haare gerötet erschienen. Die übrigen Haare der exponierte Partie fielen in der Folge spontan aus. Die Haut bot abgesehen von den punktförmigen, geröteten Follikelmündungen ein normales, weisses, glattes Aussehen dar. Subjektiv nur die Empfindung eines kühlen angenehmen Hauches. Seit dem Versuch ist die exponierte Hautpartie kahl und bisher frei von Nachwuchs. Der Versuch beweist, dass durch reine Elektrizitätswirkung Haarausfall zu erzielen ist und giebt einen Fingerzeig für eine diesbezügliche therapeutische Verwertung. Eine weitere Erhärtung für diese Behauptung ist ein weiterer Versuch: Ein Kaninchen wurde mit der erwähnten Elektrode in der linken Flanke exponiert. Gleichzeitig wurde einmal über dem Schweife, ein anderes Mal über der Schnauze des Thieres ein Metallblech befestigt, welches mit dem Erdboden leitend verbunden war. Auch an diesen Stellen trat spontaner Haarausfall ein. Es ist damit der Beweis erbracht, dass reine Polentladungen sowohl dort, wo sie die Körperoberfläche treffen, als auch dort, wo sie den Körper verlassen, Haarausfall zur Folge haben können. Über die baktericide Wirksamkeit dieser Entladungen sind Versuche im Gange.

Wiener dermatologische Gesellschaft. 1900.

14. November. Hochsinger benutzte R.-Untersuchungen von hereditär-syphilitischen Säuglingen, die das Symptom der Pseudoparalyse boten, zur Entscheidung der Frage, was die Ursache der Lähmung sei. Seiner Auffassung nach ergeben die R.-Bilder, dass die Pseudoparalyse eine myopathische Lähmung ist.

Spiegler demonstriert einen hatnäckigen, seit 10 Monaten bestehenden und jeder Therapie trotzenden **Sycosisfall**, der nach drei je ¼ Stunde langen R.-Bestrahlungen völlig heilte.

Kienböck zeigt hieran anknüpfend weitere radiotherapeutische Erfolge: 2 Kinder mit **Favus,** ein Fall von **Herpes tonsurans** capillitii.

Elismann berichtet über einen in gleicher Weise behandelten Fall von **Folliculitis necroticans nuchae** (Dermatisis papillaris Kaposi). Es handelt sich hierbei um eine eitrige Infektion mit tiefgreifender Infiltration, welche durch die meist angeborene tiefe Lage der Haarbälge begünstigt ist, während die dabei beobachtete Haargruppenbildung zum Teil durch die entzündliche Infiltration erzeugt wird. Es bestand dichte knotige warzige Knötchenbildung mit vereiterten Pusteln und rot infiltrierter Basis sowohl am Kinn und der Oberlippe als am Nacken. Nach einer durch elektrolytische Epilation scheinbar erzielten Heilung erfolgte bald Recidiv. Nach einer nun durchgeführten, dreimaligen R.-Bestrahlung gingen die Knötchen im Gesicht zurück.

Schiff begrüsst es freudig, dass die von ihm und Freund eingeführte Methode nunmehr allseitige Anerkennung und Anwendung gefunden hat. Schon vor zwei Jahren hat er bei einer **Sykosis** nach dreiwöchentlicher R.-Behandlung Heilung ohne bisherige Recidive erzielt.

Neumann demonstriert einen Fall von **Lupus erythematosus**. Der Kranke wurde bisher einer R.-Behandlung unterzogen, doch scheint dabei eher rasche Verschlimmerung eingetreten zu sein.

Wiener medizinischer Klub. 1900.

31. Oktober. Kienböck demonstriert Röntgen-Photographien folgender Fälle: 1. Ein über 5 cm langer schwerer Tapezierernagel, welcher 6 Tage im Darme eines 5jährigen Knaben symptomlos verweilte und spontan abging. 2. Verschlucktes Gebiss im Ösophagus in der Höhe der aufsteigenden Aorta als Ursache von Schlingbeschwerden und Abmagerung seit 5 Monaten. 3. Nierenstein im rechten Nierenbecken; derselbe war nach den seit vier Jahren bestehenden klinischen Erscheinungen vermutet worden, hatte sich aber, da niemals Steine mit dem Harne abgingen, dem sicheren klinischen Nachweise entzogen. Durch photographische Exposition durch 35 Sekunden bei exspiratorisch angehaltenem Atem und bei entleertem Abdomen wurde die Anwesenheit eines Steines radiographisch festgestellt. 4. und 5. Residuen einer tuberkulösen und einer traumatischen Erkrankung der Sprunggelenksgegend mit Dislokation und Destruktion von Abschnitten der Tibia, Fibula und Talus. Im 6.—9. Falle wurde bei tuberkulösen Erkrankungen der Wirbelsäule der Umfang der Kranheitsherde und der Knochendefekte genau festgestellt.

Königl. Gesellsch. d. Ärzte in Budapest. 1900.

8. Februar. Friedrich stellt einen Mann mit einer **Entwickelungsanomalie der Hand** vor. Patient wurde mit rechtsseitiger Syndactylie geboren, dieselbe wurde operativ gebessert Bei Röntgenscher Durchleuchtung zeigten sich Scaphoid, Multangul. majus, Capitatum, Humatum und Triquetrum verwachsen und nicht gesondert ossifiziert; der Mittelhandknochen des dritten Fingers besteht aus zwei gesonderten Teilen und der zweite Finger zeigt eine rudimentäre zweite Phalange. Patient ist trotz dieser Anomalie in seinem Maurerhandwerk nicht beeinträchtigt.

17. Februar. Kassai demonstriert einen Fall von **Makrocheirie** bei einem 23 Jahre alten Manne; dieselbe ist besonders an der ulnaren Seite ausgesprochen. Die vergrösserten Teile fühlen sich schwammartig an; das R.-Bild zeigt eine Vergrösserung der Knochen und Weichteile, doch bei letzteren in bedeutend überwiegendem Masse.

Verein deutscher Ärzte in Prag. 1900.

19. Oktober. Engel hat in einem Falle von **Myxoedema infantile** das Knochenwachstum mittelst R.-Durchleuchtung studiert. Das 8jährige Kind ist kaum 90 cm gross, statt 115 cm. Auffällig ist das Zurückbleiben in der Entwicklung der Knochenkerne. Das R.-Bild der Hand und des distalen Endes des Vorderarmes lässt bloss jene Knochenkerne erkennen, die schon im ersten und zweiten Lebensjahre auftreten. Die Knochenknorpelgrenzen verlaufen ganz gerade. In der Diskussion wird die Diagnose angezweifelt und die Frage ventiliert, ob es sich um Infantilismus (Zwergwuchs) auf der Basis von hereditärer Syphilis handelt.

23. November. Lieblein stellt einen Fall von linksseitiger **Coxa vara traumatica** bei einem 7jährigen Mädchen vor, das, seitdem es umher geht, hinkt und keine Rachitis durchgemacht hat. Das linke Bein ist leicht adduciert und nach aussen rotiert, 1 cm kürzer als das rechte. Links steht der Trochanter major 1 cm oberhalb der Roser-Nélatonschen Linie Bewegungen im Hüftgelenke frei, nur die Abduktion eingeschränkt. Die Deutung des Falles findet ihre Begründung im Ergebnisse der R.-Untersuchung, welche erkennen liess, dass es im Bereiche der linken Kopfepiphyse zur Trennung und Wiederverwachsung an abnormer Stelle gekommen ist, so zwar, dass der Kopf unter Drehung nach abwärts gerutscht erscheint. — Als Gegensatz hierzu demonstriert der Vortragende noch das R.-Bild eines Falles von Coxa vara traumatica, die dadurch ausgezeichnet war, dass die mit der Convexität nach aussen und oben gerichtete rachitische Verkrümmung des Schenkelhalses direkt in die rachitische Verkrümmung der Oberschenkeldiaphyse überging, man also geradezu von einem Schenkelhalsbogen zu sprechen berechtigt war.

VII. Pirogoffscher Kongress russischer Ärzte zu Kasan. 1900.

Himmel: **„Über die günstige Wirkung der R.-Strahlen auf Lupus vulgaris und Nebenwirkung derselben auf die Haut und Adnexa."** Auf Anregung von Prof. Gay versuchte H. die Anwendung der R.-Strahlen in vier Fällen von Lupus vulgaris. In einer Reihe von Versuchen wirkten die R.-Strahlen auch auf die unbeschützte Umgebung, während in einer anderen Reihe von Versuchen die gesunde Haut durch 3 mm dicke Bleischeiben von der Einwirkung der Strahlen geschützt wurde. Im Durchschnitt genügten 11—14 Sitzungen von 15—30 Minuten Dauer. Stromstärke 2 A. und 21 V. H. kommt zu folgenden Resultaten: 1. Die R.-Strahlen haben eine günstige Wirkung auf Lupus vulgaris. 2. Die Strahlen wirken auf lupöses Gewebe stärker als auf gesunde Haut. 3. Die R.-Strahlen in toto rufen Nebenerscheinungen hervor, und zwar Dermatitiden, Alopecie, Pigmentanhäufung und Netzhautreizung. 4. Die Krafteinwirkung der R.-Strahlen ist proportional der Sitzungsdauer und dem Röhrenabstande. 5. Die pathol.-anatom. Veränderungen des lupösen Gewebes bestehen hauptsächlich in Nekrose der Lupusknoten. 6. Die Vernarbung der geschwürigen Hautpartien beginnt hauptsächlich von der Peripherie und schreitet sehr langsam fort. 7. Die Nebenerscheinungen — Alopecie, Anhäufung von Pigment und Netzhautreizung — vergehen nach Beendigung der Sitzungen verhältnismässig langsam. Werner (Hamburg).

Journallitteratur.

Deutsche med. Wochenschrift. 1900. No. 35.

Gebauer: **Ist die Durchleuchtung mit Röntgenstrahlen ausschlaggebend für die Differentialdiagnose zwischen Aortaaneurysma und intrathoracischem Tumor?** G. teilt einen Fall mit, wo die Differentialdiagnose zwischen einem Aortaaneurysma und einem intrathoracischen Tumor auch mit Röntgenstrahlen nicht zu stellen war, im Gegenteil, die Durchleuchtung, die einen pulsierenden Tumor ergab, zu der falschen Diagnose eines Aneurysmas führte, während es sich thatsächlich, wie die Sektion später ergab, um einen Tumor handelte. Dieser Irrtum war dadurch bedingt, dass die laterale Wand des oberen Speiseröhrendivertikels (bezw. Tumors) mit der Hinterwand des Arcus aortae durch ein Drüsenpaket fest verwachsen ist, ferner ist die vordere Wand der Speiseröhre an der Mitte des unteren Tumors mit der Aorta descendens verlötet und schliesslich ist der unterste Abschnitt der Trachea und der obere Teil des linken Bronchus an seiner linken Seite fest mit der hinteren und unteren Partie des Arcus aortae verbunden.

Ebendort No. 35—37.

Levy-Dorn: **Zur zweckmässigen Untersuchung der Brust mittels Röntgenstrahlen und einige Ergebnisse.** Nur Untersuchungen bei parallel und senkreckt einfallenden Strahlen gewähren die Möglichkeit, uns über topographische Schwierigkeiten und projektive Verzerrungen ohne grosse Mühe hinwegzuhelfen. Da die X-Strahlen von einem Punkte ausgehen, so kann man die gewünschte parallele Projektion nur erhalten, wenn man das Röntgenrohr so weit vom Objekte abrückt, dass die Divergenz der Strahlen nicht mehr in Betracht kommt, oder indem man das Rohr bezw. das Objekt in geeigneter Weise verschiebt und das Bild allmählich konstruiert. Der letztere Weg ist ohne Mühe bei Gebrauch des Fluorescenzschirmes gangbar. Den Gang der Röntgenstrahlen während einer Untersuchung kann man erkennen, indem man zwischen die Röntgenröhre und den Schirm eine auf die Kante gestellte Platte oder eine Röhre einschaltet. Fallen die Strahlen senkrecht, so erscheint die Platte als ein scharfer Strich, das Rohr als gleichmässiger Kreis. Man kann auch mit Hilfe eines Lotes die von der Antikathode auf den Schirm gefällte Senkrechte bestimmen und die Markierung durch einen Metallgegenstand festhalten. Will man das Röntgenrohr verschieben, so werden die die senkrechten Strahlen markierenden Mittel, wie Metallplatte, Metallstab, fest mit dem Rohr verbunden, wir wissen dann, dass immer dort die Strahlen senkrecht auf den Schirm fallen, wo die charakteristischen Schatten von Platte oder Röhre sichtbar werden. Der Schirm wird von einer durchsichtigen Schreibfläche bedeckt und die Grenzen der uns interessierenden Organe werden immer nur aufgezeichnet, wenn sie sich mit dem Bilde der Marken decken. Levy-Dorn giebt dann einen von W. A. Hirschmann-Berlin zu beziehenden Dermographen, mit dem man unter Kontrolle des Schirmes die auf dem Schirm sichtbaren Figuren auf die Haut zeichnen kann, an. Derselbe besteht aus einem hohlen Metallstab, dessen eines Ende einen mit Methylenblau gefüllten Gummiballon enthält, während das andere leicht gebogene eine haarfeine Öffnung enthält, durch die bei Druck auf den Ballon die Färbeflüssigkeit austreten kann. Durch Umziehen des Organs kann man dasselbe als „röntgoskopische Hautfigur" auf der Haut aufzeichnen. Statt der Röhre kann man natürlich auch den Patienten verschieben und den Befund auf dem festgestellten Schirm aufzeichnen. Durch eine Anzahl Versuche hat Levy-Dorn dann festgestellt, dass man auch einen grossen Teil der vom Herzen bedeckten Lungenpartien, mit Ausnahme eines 2 cm grossen Bezirkes übersehen kann, wenn man den Patienten nach rechts oder links dreht. Auch bei der Untersuchung der Lungenspitzen kann man durch Höher- oder Tieferstellen der Röhre die Projektion der Spitzen auf den Schirm derartig bewirken, dass die Clavicula nicht stört. L. rät, bei Leichenuntersuchungen die Lungen unter allen Umständen vor der Durchleuchtung aufzublasen, denn nur die aufgeblähten Lungen gewähren ein brauchbares Übersichtsbild über die Ausdehnung, in welcher die Lungen noch Luft anzunehmen im stande waren. Überhaupt soll man bei Lungenuntersuchungen auch des Lebenden nur das Stadium der tiefen Inspiration wählen, wenn nicht gerade die Lungenspitzen untersucht werden sollen, bei ihnen ist die Mittelstellung des Thorax angezeigt. Der Herzdurchmesser werde von allen Autoren zu gross angegeben, er liegt um 12 cm herum. Das normale Herz hört vor der rechten Parasternallinie auf, die linke Herzkontur überschreitet die Parasternallinie ungefähr in Höhe der vierten Rippe. Bei gerade gebauten Patienten gehen die seitlichen Lungengrenzen nicht bis an die Axillarlinie heran, überschreiten vielmehr nur ein wenig die Mitte zwischen Axillar- und Papillarlinie. Die Bedeutung der Pulsation bei Mediastinaltumoren ist für die Diagnose des Aneurysma nicht ausschliesslich zu verwerten, auch andere Tumoren, die mit der Aorta irgendwie verwachsen sein können, geben Pulsation. Die diagonalen Durchstrahlungen können von wesentlichem Nutzen sein. Von der Stellung des Rohres hängt es ab, welcher Teil des vom Zwerchfell gebildeten Gewölbes projiziert wird, da das Bild des Zwerchfells jedesmal von denjenigen Strahlen entworfen wird, die dasselbe tangential treffen. Sichere Erkenntnis über den Zwerchfellstand giebt die Kombination mit den physikalischen Untersuchungsmethoden. Beide Methoden ersetzen sich weniger, als dass sie sich ergänzen.

Deutsche med. Wochenschrift. 1900. No. 36.

Holzknecht: **Zur Diagnose der Oesophagusstenose.** H. lässt den zu untersuchenden Patienten sich derartig vor die Röntgenröhre stellen, dass die Röhre vor seiner rechten Schulter steht und die Strahlen die Brust von rechts vorn oben nach links hinten unten durchdringen. Er lässt den Patienten dann eine Wismutmixtur trinken, oder noch besser eine Oblate mit Wismut gefüllt nehmen oder schliesslich ein Stück Weissbrot essen und Wismut hinterher nehmen. In allen Fällen von Stenosen wird sich über der Striktur das Wismut stauen und das helle Mittelfeld des Oesophagus entweder mehr diffus oder cirkumskript entsprechend dem genommenen Wismut verdunkeln. Ja, man kann, wenn das Wismut als Bolus gegeben wurde, sogar erkennen, wie derselbe nach unten einen schmäleren Fortsatz aussendet, der dann nach Passieren der Striktur in dem weiteren Teil des Oesophagus blitzartig verschwindet. Durch eine Pause auf dem Schirm kann man dann die Lageverhältnisse genau fixieren. Aus eigener Erfahrung können wir diese Methode der Untersuchung als ausgezeichnet empfehlen.

Wiener klin. Wochenschrift 1900. No. 50.

Kienböck: **Über die Einwirkung des Röntgenlichtes auf die Haut.** Nachdem K. aus der Litteratur die Fälle zusammengestellt, in denen sowohl nach einer, wie nach mehreren Sitzungen Schädigungen der Haut infolge der Röntgenstrahleneinwirkung aufgetreten waren, bespricht er die Theorien, welche aufgestellt sind, um diese Wirkungen zu erklären. Nach der einen sollen es die von der Röhre ausgehenden Röntgenstrahlen sein, nach der anderen die elektrischen Entladungen der Röhre, welche die Hautveränderungen bewirken. Bei der Technik der Bestrahlungen kommen folgende Momente in Betracht. 1. Die Qualität der Röhre. 2. Der Strom (Stromstärke, Spannung). 3. Die Entfernung der Röhre von der zu bestrahlenden Haut. 4. Die Zahl der Unterbrechungen des Primärstromes, von welcher die Zahl der Röntgenlichtschläge abhängt. 5. Die Zeitdauer der Exposition. 6. Die zeitlichen Intervalle zwischen den einzelnen Expositionen. Während sich über die übrigen Punkte die Autoren geeinigt haben, besteht eine Differenz in Bezug auf den ersten Punkt, die Qualität der Röhren. Hoch evakuierte Röhren heissen harte Röhren, niedrig evakuierte dagegen weiche Röhren. K. unterscheidet fünf Zustände der Röntgenröhren. 1. Die überharte Röhre, welche von dem Strom nicht durchdrungen wird, daher kein Röntgenlicht mehr giebt, wohl aber elektrische Entladungen. 2. Die harte Röntgenröhre, die einen Teil der Elektrizität passieren lässt und deswegen ein wenig intensives aber penetrationsfähiges Röntgenbild giebt. 3. Die mittelweiche „gute" Röntgenröhre, welche viel Röntgenlicht aussendet und daher die brauchbarsten Bilder von Körperteilen entwirft. 4. Die weiche Röhre giebt schon bei einem Strome von geringer Spannung Röntgenlicht und giebt von der Hand z. B. ein ausserordentlich kontrastreiches Bild, vermag jedoch die dickeren Körperteile nicht zu durchdringen. 5. Die zu weiche, überweiche Röhre giebt keine Röntgenstrahlen mehr, sondern nur violettes Fluorescenzlicht. Brauchbare Röntgenröhren sind also nur 2, 3 und 4. Die Röhren haben nun die Eigentümlichkeit, sich allmählich zu verändern, d. h. die bisher fast ausschliesslich verwendeten nicht regulierbaren Röhren, werden während eines kürzeren starken Betriebes weicher; werden sie dann ausser Gebrauch gesetzt, so kehren sie nicht nur bald zu ihrem früheren härteren Zustande zurück, sondern sie werden während eines monatelangen Gebrauches allmählich härter. Man verwendet deshalb besser regulierbare Röhren. Durch einen Zufall (die alte nicht regulierbare Röhre sprang, so dass K. mit einer neuen, dem Zustand No. 3 entsprechenden Röhre weiter arbeiten musste) konnte K. feststellen, dass, was ihm beim Gebrauch einer harten Röhre in 37, ja in 83 Sitzungen nicht gelungen war, nämlich Haarausfall und Dermatitis zu erzielen, bereits nach einer zweiwöchentlichen Verwendung der guten neuen Röhre schwere Erscheinungen von Hautentzündungen bei allen Individuen auftraten. Durch weitere Versuche fand K. die Thatsache bestätigt, dass die Strahlen einer weichen Röhre stärker auf die Haut wirken, als die einer harten Röhre. Desgleichen besteht ein Parallelismus zwischen der Wirkung auf die Haut und der auf die photographische Platte, so zwar, dass gute Röhren die photographische Platte nach kurzer Zeit intensiv schwärzen und auch rasch Effekte auf der Haut hervorbringen, harte Röhren dagegen die photographische Platte nur langsam schwärzen und auch auf der Haut eine geringere Wirkung hervorbringen. Da es sich nun bei der photographischen Platte um chemische Veränderungen handelt, so soll auch die Dermatitis nach Röntgenlichtbestrahlung ihren Grund in chemischen Veränderungen des Gewebes haben. Die auf die Haut einwirkenden Kräfte gehen von demselben Punkte, dem Fokus, geradlinig nach allen Punkten aus und beschränkt sich die Wirkung genau auf die vom Röntgenlicht getroffenen Partien. Die Wirkung ist am stärksten im Fusspunkt der vom Fokus ausgehenden Senkrechten und nimmt nach dem Rande zu ab. Bringt man die Röhre derart über der Haut an, dass der Antikathodenspiegel, von dessen Mitte die Röntgenstrahlen ausgehen, senkrecht zur Hautoberfläche steht, und setzt die Röhre in Gang, so wird die Haut nur in jenem Gebiete von Röntgentstrahlen getroffen, welches unter der leuchtenden Hälfte der Tube liegt; hinter dem Spiegel ist die Röhre dunkel und wird auch die Haut von keinem Röntgenstrahl getroffen. Die elektrischen Entladungen jedoch gehen von der ganzen Röhre aus und gehen somit gleichmässig auf die ganze Fläche der Haut über. Die Dermatitis aber tritt nur auf der Seite der Linie auf, welche vom Röntgenlicht getroffen wurde. Es ist dies also der sichere Beweis, dass die Röntgenstrahlen und nicht die elektrischen Ent-

ladungen das wirksame Agens enthalten. Kienböck zieht nun folgende Schlüsse für die Praxis: Bei diagnostischen Untersuchungen darf der Körper des Patienten nicht zu nahe an die Röhre gebracht werden, der Fokus darf der Haut nicht näher als 15 Centimeter gebracht werden. Die Expositionszeit für die Photographie schwankt nach dem Objekt von 10 Sekunden bis höchstens zwei Minuten bei einer Distanz von 60 cm. Der untersuchende Arzt soll sich gleichfalls schützen, entweder hat er sich hinter der Ebene des Antikathodenspiegels aufzuhalten oder Bleimasken anzuwenden. Bei der Radiotherapie muss man Röhren in sehr wirksamem Zustande, wobei sie intensives und nicht zu stark penetrierendes Röntgenlicht aussenden, verwenden, aber nur wenige wirksame Sitzungen geben. Man gebraucht Röhren mit regulierbarem Vacuum, der Primärstrom wird auf 3—6 Amp. gebracht und ca. 15—70 mal in der Sekunde unterbrochen. Das Vacuum der Röhre wird auf weich oder mittelweich eingestellt, die Röhre in ca. 20 cm Entfernung von der Haut gebracht. Die Anzahl der Sitzungen beträgt 2—6 von einer Dauer von 5—15 Minuten. Obwohl keine Hautveränderung bemerkbar, werden die Bestrahlungen ausgesetzt und es wird 2—3 Wochen gewartet. Jetzt erscheinen mit Bestimmtheit Zeichen der Reaktion wie Haarausfall, Injektion, Schwellung und Braunfärbung der Haut. Die Veränderungen bleiben eine Woche bestehen, dann kehrt allmählich die Haut wieder in ihren normalen Zustand zurück. Eine Reihe Einzelheiten müssen im Original nachgelesen werden, dessen Studium überhaupt allen, die sich mit Röntgentherapie beschäftigen, angelegentlichst empfohlen wird, ist doch die Kienböcksche Arbeit mit das eingehendste und beste, was über die Einwirkung des Röntgenlichtes auf die Haut bisher erschienen ist. Hahn (Hamburg).

Wiener klinische Rundschau. 1900. No. 45, 46, 48.

Bade-Hannover: **Kann uns die Röntgenphotographie Aufschluss geben über die Ätiologie der angeborenen Hüftverrenkung?** Verfasser hat an einem ausserordentlich grossen, sehr kritisch gesichteten Beobachtungsmaterial der Hoffaschen und Schedeschen Klinik seine Studien angestellt und beweist, wie auch das R.-verfahren im stande ist, in theoretischer Hinsicht Aufschluss zu verschaffen. Sämtliche Fälle von Hüftluxation, die B. benutzt hat, wurden vor und nach der Reposition durchleuchtet. Die Aufnahmen wurden stets in gleicher Lage der Lichtquelle zum Körper und der photographischen Platte vorgenommen. Mit welcher Vorsicht trotzdem die einzelnen Bilder zu beurteilen sind, wird ausführlich erörtert. Die Entstehungsursache einer Hüftluxation ist ein ziemlich dunkles Kapitel. Es bestehen zahlreiche Theorien, die vom Verfasser einer kritischen Beleuchtung unterzogen werden. Eine Theorie, wie die Dollingersche, nach der es sich um prämature Synostose der Knorpelfuge handeln soll, wird durch Röntgenuntersuchungen einfach über den Haufen geworfen. Auf die Details der Untersuchungen kann hier nicht eingegangen werden. Das Resultat, zu dem Verfasser kommt, ist, dass man aus den gefundenen Veränderungen unbedingt auf ein Vitium primae formationis schliessen muss. Diese Veränderungen bestehen in 1. einer Abflachung des oberen Pfannendaches, 2. Verdickung des seitlichen oberen Pfannenteils des os ischii, 3. der asymmetrischen Atrophie des Kopfes und 4. der abnormen Stellung des oberen Schaftes des Schenkels. Um diese Ansicht zu stützen, hat Verf. ausserdem eine grössere Zahl von Foeten röntographisch dargestellt und genaue Beckenmessungen vorgenommen. Diese Beckenmessungen ergaben gewisse Zahlen, die Verfasser als Konstanten anspricht. Die Grösse dieser Konstanten, die durch etwa neun Messungen in verschiedenen Durchmessern festgestellt wird, nimmt natürlich proportional dem Alter des Foetus zu. Grössere Abweichungen von diesen Konstanten sprechen für die Wahrscheinlichkeit einer foetalen Gelenkaffektion. Bemerkenswert sind ferner die Verhältnisse der gesunden Seite bei einseitigen kongenitalen Luxationen. In mehr als $^1/_4$ der Fälle fanden sich Veränderungen, die weniger scharf ausgesprochen und nicht so hochgradig wie auf der luxierten Seite, dennoch stark von der Norm abwichen.

Beiträge zur Geburtshilfe und Gynaekologie. 1900. Band III, Heft 3.

Wormser: **Über die Verwertung der Röntgenstrahlen in der Geburtshilfe.** Die Benutzung der Radiographie als diagnostisches Hilfsmittel hat bisher in der Geburtshilfe wenig Freunde gehabt. Das kommt vor allem daher, weil die Beurteilung der Radiogramme eine ziemlich komplizierte, ihre Anfertigung eine unbequeme und der Aufschluss, den man durch sie erhält, gering ist. Trotz dieser Momente vermögen die R.-Strahlen schon jetzt der Geburtshilfe wichtige Dienste zu leisten, noch nicht bezüglich der Diagnose der Kindeslage, wohl aber bezüglich der Erforschung des Beckens nach Form und Grösse. Durch die exakte Massbestimmung, die die Radiographie ermöglicht, ist daher ein wesentliches Hilfsmittel bezüglich der Geburtsprognose gegeben. Andererseits profitiert die Lehre vom engen Becken von der R.-Aufnahme. Bei der Diagnose der Kindeslage sind die Resultate aus zwei Gründen recht ungenügend: relative Undurchlässigkeit dicker Weichteilpartien, wie der schwangere Uterus sie darstellt einerseits, andererseits die zu grosse Entfernung des Kindes von der Platte, des Kindes, dessen Knochen noch dazu im foetalen Zustande recht zart sind. Möglich ist die Verwertung zur Erkennung von Zwillingen in einem frühen Schwangerschaftstermin und vielleicht von Extrauteringravidität. Der wichtigere Teil der Arbeit behandelt die Durchleuchtung des Beckens. Beckenaufnahmen gestatten ein Urteil über Asymmetrien desselben, über Veränderungen der Synchondrosis sacroiliaca, über Scoliosen der unteren Lendenwirbelsäule, über den Zustand der Schamfuge nach der Symphyseotomie. Die Beurteilung der Form und Grösse

des Beckenkanals, insbesondere des Beckeneinganges erfordert eine spezielle Technik der Aufnahme, um Verkürzungen und Verschiebungen, kurz Fehler der Objektgrösse auszuschalten. Zu diesem Zwecke lagert W. bei Beckenaufnahmen die Frauen in einem bestimmten Winkel, eine Lagerung, die ungefähr dem behaglichen Ruhen im Lehnstuhl entspricht. Damit steht die Platte etwa dem Beckeneingang parallel. Man hat nur darauf zu achten, dass die Beckeneingangsebene ungefähr horizontal verläuft, was dann der Fall ist, wenn die beiden Endpunkte des Baudelocqueschen Durchmessers gleich weit von der horizontalen Sitzfläche entfernt sind. Dies ist mit einem durch zwei weitere Tastknöpfe modifizierten Beckenzirkel ziemlich genau zu bestimmen. Ein weiterer Punkt ist die Aufstellung der Lichtquelle, die senkrecht über der Mitte des Beckeneinganges zu geschehen hat. Die genaue Technik veranschaulichen die der Arbeit beigegebenen Schemata. — An der Hand einer illustrierten Kasuistik bespricht W. die mit dieser Methode gemachten Erfahrungen. Aus der Kasuistik sei ein Fall von pseudoosteomalacischem, rachitisch querverengten Becken hervorgehoben. Hier konnten durch R.-Aufnahme genaue Messungen vorgenommen werden, die eine sichere Diagnose ermöglichten und die anfangs auf ein Robertsches Becken gestellte Diagnose verifizierten.

Archives d'Electricité médicale expérimentales et cliniques. 1900. 15. September. VIII. Jahrgang. No. 93.

Raymond Bernard et Niclot: **Observation de rétrécissement pulmonaire accompagné ou conditionné par des lésions aortiques.** Die Verfasser publizieren einen interessanten Fall, der diagnostisch grosse Schwierigkeiten bot. Es handelt sich um einen jungen Soldaten, der im Anschluss an eine rheumatische Gelenkaffektion einen Herzfehler aequirierte. Dazu trat Pericarditis und Dilatation des Herzens. Die auskultatorischen Phänomene sehr wechselnd, bisweilen ungemein deutlich, dann wieder verschwunden. Endlich entwickelte sich eine mit Sicherheit zu erkennende Aorteninsufficienz. Dabei traten aber Symptome auf, die an eine Kompression der arter-pulmonalis denken liessen. Das R.-Bild gab einen wesentlichen Fingerzeig, indem es ein Aneurysma der Aorta ascendens aufwies, von dem die Verfasser annehmen, dass es die Pulmonalis komprimiere.

Bertin-Sans et Jeanbran: **Fracture du condyle interne du tibia avec fissures épiphysodiaphysaires et subluxation du genou en dehors.** Frakturen eines einzelnen Condylus der Tibia sind sehr selten. Heydenreich erwähnt in seiner grundlegenden Monographie nur vier Fälle. Die Verfasser vermehren die Kasuistik um einen dieser seltenen Fälle, dessen Diagnose sie ausschliesslich der R.-Untersuchung verdanken. Der 30jährige Kranke war von einem Hufschlag dicht unter dem einen Knie getroffen worden. Dem Trauma folgte sofort ein starker Bluterguss, der zunächst die Orientierung unmöglich machte. Nach der Resorption desselben liess sich wohl mit einiger Wahrscheinlichkeit eine Kniegelenkssubluxation nach aussen konstatieren. Doch fehlte jeder Schmerzpunkt, Krepitation, Dislokation oder abnorme Beweglichkeit, die auf eine Fraktur hingedeutet hätte. Trotzdem bestand eine recht bedeutende und vor allem in ihrer Längsausdehnung bemerkenswerte Kontinuitätstrennung. Man erkennt auf der der Arbeit beigegebenen Platte eine Bruchlinie, die den Condylus internus tibiae von der Epiphyse trennt, ferner zwei fast median und parallel der Knochenachse gelegene Fissuren, von denen die eine etwa 3 cm lang ist und am Übergang der Epiphyse in die Diaphyse liegt, während die andere ungefähr auf gleicher Höhe beginnt und sich wellenförmig etwa 14 cm lang distalwärts erstreckt, indem sie mehrere kleinere sekundäre Splitterfissuren erkennen lässt. Endlich liess sich die Kniegelenksverrenkung in deutlichster Weise erkennen. Die Verfasser heben neben der Seltenheit dieser Fraktur die Schwierigkeit der Diagnose mangels jedes klassischen Symptoms und den Nutzen der R.-Untersuchung in solchen Fällen hervor.

No. 96. 15. Dezember.

Schell: **A propos du traitement du lupus par le tube de Crookes.** Die trophischen Störungen, die bei Verwendung Crookesscher Röhren (S. sagt absichtlich nicht X-Strahlen, da er sie nicht für die wirkende Ursache anspricht) auf der menschlichen Haut beobachtet wurden, bildeten die erste Anregung zur Radiotherapie. Die therapeutische Verwendung des Röntgenlichtes ist jetzt nicht nur mehr Modesache, sondern ist hinübergegangen in den Schatz wirksamer Arzneimittel und als solches auch von den bisherigen Skeptikern in Anwendung gezogen. Trotzdem glaubt S., dass den ursprünglichen brillanten Erfolgen jetzt eine beträchtliche Zahl von Misserfolgen gegenüberstehen. Die Lösung dieses Rätsels sieht er in der Verbesserung der Unterbrecher. Unterbrecher, die eine so grosse Zahl von Unterbrechungen in der Minute liefern, wie der Wehneltsche und ähnliche nach diesem Prinzipe konstruierte, sind für therapeutische Zwecke nicht so verwendbar, wie die älteren Kommutatoren. Um die Frequenz der Stromunterbrechungen herabzusetzen, verringerte S. den Primärstrom und hatte in einem genauer beschriebenen Falle nach ursprünglichen Misserfolgen nun die Freude, wirksame Strahlen zu erzeugen und den Lupus des Gesichts und der Nase mit glatten, nicht entstellenden Narben zu heilen.

Bulletin de l'académie de médicine. 1900, 23. Januar. pag. 76.

Championnère: **Abscès du foie aperçu par la radioscopie.** Ch. berichtet die Krankengeschichte eines Mannes, bei dem zufällig bei einer Durchleuchtung ein Leberabscess gefunden wurde. Die Punktion bestätigte die R.-Diagnose. Der Kranke genas.

Annales d'Electrobiologie, d'Electrothérapie et d'Electrodignostic. 1900 Paris. September-Oktober.

Mignon: **L'examen du médiastin par la radioscopie et la radiographie** cf. Heft 2, Seite 101.

Société Belge de Chirurgie. 1900. Annales. VIII. Jahrgang. November.

17. November. Depage-Bruxelles: **Quelques radiographies relatives aux ostéomes traumatiques.** D. legt 3 interessante R.bilder von traumatisch entstandenen Knochengeschwülsten vor. Fall 1 betrifft einen 30jährigen Arzt, bei dem sich im Anschluss an einen Fall auf Ellbogen an der Aussenseite der vorderen Gelenkfläche eine wallnussgrosse Geschwulst gebildet hatte, durch die eine enorme Bewegungsbehinderung statt hatte. Der Tumor trat zunächst zwei Monate nach dem Trauma in die Erscheinung und wuchs langsam. Nachdem durch R.bild die Verhältnisse klargelegt waren, wurde die Exstirpation vorgenommen. Darauf völlige Wiederherstellung der Beweglichkeit. Im 2. Falle handelte es sich um einen korpulenten kräftigen Hufschmied, der von einem Pferde beim Beschlagen getreten und nach rückwärts auf die Schulter gefallen war. Sofort nach dem Unfall war weder Fraktur noch Luxation zu konstatieren. Nach 14 Tagen Wiederbeginn der Arbeit, die aber bald wieder eingestellt werden musste. 5 Monate später fand sich nichts als eine Deltoidenslähmung, die mechanotherapeutisch in Angriff genommen wurde. Statt der erwarteten Besserung traten heftige Schmerzen und Bewegungsbehinderung auf. Durch Radioscopie wurde das Vorhandensein einer mehrere Centimeter langen Knochenwucherung konstatiert, die von der Clavicula ihren Ausgang nehmen und auf die cavitas glenoidalis des Schultergelenks drückte. Die Entfernung dieses Osteoms hat Pat. bisher nicht zugegeben. Die dritte Beobachtung eines in den Weichteilen aufgetretenen, offenbar von einer abgesprengten Knochenlamelle ausgegangenen Osteoms machte D. bei einer komplizierten Oberarmfraktur. Die R.aufnahmen dieser Fälle sprechen dafür, dass die Entstehung der Osteome auf abgesprengte Knochen- oder Perioststücke zurückzuführen ist. Ob die Entstehungstheorie anderer Autoren, dass das Trauma nur der agent provocateur für „versprengte Keime" sei, richtig sei, ist schwer zu entscheiden, aber nach diesen Beobachtungen nicht wahrscheinlich.

Echo médicale du Nord. 1899. 17. Dezember, p. 604.

Ausset et Bédard: **Nouveaux cas de péritonite chronique tuberculeuse traités avec succès par les rayons X.** Bereits vor anderthalb Jahren publizierten die Verfasser einen Fall von Heilung einer tuberkulösen Peritonitis bei einem Kinde durch Behandlung mit R.-Strahlen. Sie berichten jetzt, dass dieser Fall auch noch jetzt als geheilt zu bezeichnen sei und fügen dieser Beobachtung eine zweite hinzu, die gleichfalls ein Kind betrifft. Nachdem sie die Diagnose auf jede Weise richtig zu stellen gesucht hatten — der Tierversuch — Impfung eines Meerschweinchens mit aus der Bauchhöhle punktiertem Serum — blieb ergebnislos — begannen sie die Behandlung mit acht Minuten langen Sitzungen, die jeden zweiten Tag bei einem Rollenabstande von 25 cm vorgenommen wurden. Allmählich wurde der Rollenabstand auf 15 cm verringert und die Bestrahlungszeit auf 15 Minuten ausgedehnt. Beginn der Behandlung am 4. Juni. Am 25. Juni wurde eine Abnahme des Bauchumfanges konstatiert. Ende Juli war kein Exsudat mehr nachweisbar und seitdem ist das Kind dauernd geheilt Die Verfasser glauben, dass im Beginn der Peritoneal tuberculose die Radiotherapie ein gutes Heilmittel ist.

Province médicale. 1899. 30. September.

Destot: **Corps étrangers et rayons X.** D. bespricht die verschiedenen Methoden, die zur Aufnahme der Fremdkörper empfohlen sind und unterzieht dieselben einer kurzen Kritik. Eingehender befasst er sich mit der Diagnose der schwerer erkennbaren Fremdkörper, zu denen er Fruchtkerne, Holzsplitter, Glasstückchen, knorpelige Gelenkkörperchen etc. rechnet. Auch die Diagnose der Fremdkörper, die deutlich auf der Platte oder bei der Schirmuntersuchung erscheinen, giebt bisweilen grosse Rätsel zu entziffern. In einem speciellen Abschnitte werden die Fremdkörper im Oesophagus besprochen. Bei Kindern sind es zumeist Geldstücke, die fast konstant am gleichen Ort: an der Bifurkation sich einzuklemmen pflegen. Bei Erwachsenen handelt es sich meist um verschluckte Gebisse. Im Gegensatz zu anderen Autoren meint Verf., dass die Mortalitätsziffer bei Kindern mit Oesophagusfremdkörpern eine grosse ist. Unter 11 Fällen von Erwachsenen, die ein Gebiss verschluckt hatten, starben 5.

Marseille médicale. 1899. 15. Oktober.

Oddo: **Anthracose pulmonaire et radiographie.** Verfasser berichtet über einen Fall, wo die diagnostischen Hilfsmittel nur unklare Vorstellungen ergaben. Selbst durch die R.-Untersuchung wurde der Fall nicht in der richtigen Weise gedeutet. Man fand bei dem Kranken eine ovalaire, opake, hühnereigrosse Zone an der Basis der einen Lunge. Sie erwies sich bei der Sektion als Anthracose.

Journal de Medicine et Chirurgie pratiques. 1900. 25. Januar.

Halipré: **Paralysie douloureuse des jeunes enfants et radiographie.** Verfasser untersuchte mit R.-Strahlen ein zweieinhalbjähriges Kind, das im Anschluss an einen Fall die in Frankreich für schmerzhafte Kinderlähmung klassischen Symptome bot. Er fand eine Einknickung des Radius und eine unvollkommene Fraktur desselben, die bei den Reduktionsversuchen komplett wurde. Verfasser glaubt, dass das Gebiet dieses Krankheitsbildes wesentlich eingeschränkt werden würde, wenn regelmässige Durchleuchtungen vorgenommen würden.

Médicine moderne. 1900. 28. Februar.

Kalendero: **Traitement des anévrysmes de l'aorte par les injections sous-cutanées de gélatine (Contrôle radioscopique).** Nach Gelatineinjektionen sah Verfasser successive Ablagernngen von Gerinnseln an den Wänden eines Aneurysmas und eine Verkleinerung des aneurysmatischen Sackes. Gleichzeitig schwanden die Schmerzen und die Kompressionserscheinungen. Röntgenaufnahmen vor, während und nach der Behandlung illustrieren die ausgesprochene Besserung deutlich, so dass Verf. zu einer warmen Empfehlung des Verfahrens gelangt.

Supplemento al Policlinico. No. 46, Ann. VI, S. 1441.

Alessandri und Dalla Vedova: **La radiografia nella calcolosi biliare.** Vom diagnostischen Standpunkte betrachtet, vermag nur in seltenen Fällen die Radiographie und Radioscopie praktische Resultate zu liefern, und zwar nur in denjenigen Fällen, wo sich pigmentreiche Steine in der ausgedehnten und prall gefüllten Gallenblase befinden. Dabei müssen Fehlerquellen (z. B. Fäkalmassen in der Flexura coli dextra und dem Colon transversum) möglichst vermieden werden. Der Verschluss der Gallenwege durch Steine kann ebenfalls nicht erkannt werden. Ref.-Centrlbl. f. Verdauungskr., Heft 1, 1901, 2. Jahrg.

New Yorker medizinische Wochenschrift. 1900 Januar.

Beck: **Über die moderne Behandlung von Frakturen.** Die Arbeit ist ein Abschnitt aus dem demnächst erscheinenden Lehrbuch der Frakturen, dessen Erscheinen wir nach dieser Probe mit grossen Erwartungen entgegensehen. B. verbindet mit seiner enormen Erfahrung eine konzise und in jeder Beziehung originelle und anregende Art der Darstellung. Dass den R.-Strahlen in der Diagnose der Brüche selbst, sowie zur Kontrolle der Bruchbehandlung ein weiter Spielraum eingeräumt ist, nimmt im Hinblick auf die zahlreichen, schon früher in diesen Blättern referierten gründlichen und grundlegenden Studien des Verfassers nicht Wunder. Der kurze Abschnitt befasst sich mit den zweckmässigen Methoden zum Ausgleich der Dislokationen der Frakturenden, mit der Beschreibung der Repositionsmanöver und speziell mit der Technik der Anlage immobilisierender Verbände. Immer wieder betont der Verf., dass ein gutes R.-Bild nicht nur manche diagnostische Zweifel zu beheben und Irrtümer auszuschalten im stande ist, sondern auch dem Patienten manchen Schmerz und Zeit erspare. Von den beigegebenen Illustrationsproben seien hervorgehoben: Diaphysenfraktur des Humerus bei einem 14jährigen Jungen mit beträchtlicher Seitwärtsverschiebung. — Pseudarthrose und Wachstumshemmung der Tibia bei einer 25jährigen Frau. Die stark gebogene Fibula ist übermässig entwickelt und hat die Funktion der Tibia übernommen. — Deform geheilte Fraktur des unteren Humerusendes. 11jähriges Mädchen sechs Wochen nach der Verletzung. Dabei sind deutlich die normalen Epiphysenbildungen zu erkennen, welche leicht mit einem separierten Knochenfragment verwechselt werden können.

New Yorker Medizinische Monatsschrift. 1900. Juli.

Beck-New York: **Die Bedeutung und Behandlung der Kniescheibenbrüche in moderner Beleuchtung.** B. erörtert das Zustandekommen und die verschiedenen Formen der Patellarfrakturen, die in ihrer Häufigkeit 2% aller Frakturen ausmachen und infolge der Funktion und Gestalt der Patella eine Sonderstellung beanspruchen. Trotz bedeutender Diastase der gebrochenen Fragmente sind erstaunlicherweise manche Patienten im stande, nach dem Trauma noch längere Entfernungen zurückzulegen, während in anderen Fällen der heftige Schmerz, vielleicht auch das rasche Entstehen einer Gelenkblutung die Verunglückten zu sofortigem Immobilisieren zwingt. — Da bekanntlich die Heilung dieser Frakturen in den allerseltensten Fällen eine knöcherne ist, der Spalt zwischen den Fragmenten vielmehr durch fibröses Gewebe im Laufe der Zeit ausgefüllt wird, so sind bei nicht aktiver Behandlung Funktionsstörungen und sekundäre Atrophie der Unterschenkelmuskulatur zu erwarten. Empfehlenswert ist demnach die Knochennaht, die B. mittels einer Schraubennadel, die mit Silberdraht armiert ist, ausführt. Das vorzügliche Resultat wird durch ein R.bild illustriert, das einen Querbruch bei einer sehr starken 32jährigen Dame, unmittelbar nach Entfernung der Silberdrahtsutur, 6 Wochen nach der Verletzung, mit tadelloser Funktion geheilt, darstellt.

International Medical Magazine. 1900. August.

Carl Beck-New York: **Contribution to the therapy of Encephalocele.** In der gut illustrierten Abhandlung bespricht B. die verschiedenen Formen der Encephalocele und weist besonders darauf hin, dass mit Hilfe der Radiographie die Diagnose des Inhaltes des Hirnbruchsackes ungemein erleichtert wird. Von der Kenntnis dieses Punktes ist vor allem auch die einzuschlagende Therapie abhängig. B. erklärt sich im Gegensatz zu älteren Autoren für ein aktives Vorgehen, solange der Ernährungszustand der Patienten — meist wird es sich ja um Säuglinge handeln — es irgend gestattet. Die Aussicht, den zweifellos gefährlichen Eingriff zu überstehen, ist jedenfalls grösser, als man früher dachte, und oft ist die Operation nicht einfach die Entfernung einer verunstaltenden Missbildung, sondern geradezu lebensrettend. B. unterscheidet die Encephalocele im eigentlichen Sinne von der Meningocele und der Hydrencephalocele. Die Meningocele bietet einen cystischen, fluktuierenden, durchscheinenden Tumor dar, der meist am oberen oder unteren Rande des Hinterhauptbeins gelegen ist. Die Bedeckung ist in der Regel dünn. Auf Druck tritt eine Verkleinerung ein, durch Aspiration ist meist der ganze Inhalt

zu entfernen. Die Hydrencephalocele, gleichfalls fluktuierend und durchscheinend, sitzt nur am unteren Abschnitt der Regio occipitalis und ist nicht reponierbar. Meist besteht eine Deformation des Cranium dabei. Das Innere der Geschwulst besteht aus Hirnsubstanz, die meist mit den Hirnventrikeln kommuniziert. Die Encephalocele stellt einen pulsierenden, leicht fluktuierenden Tumor dar, der von einem dicken Wall umgeben ist und nur teilweise reponibel erscheint. Der Sitz ist meist vorne, in seltenen Fällen lateral. Der Inhalt besteht aus Hirnsubstanz, über dessen Form, Lage und Zusammenhang mit dem intracraniellen Cerebum die R.-Untersuchung erwünschten Aufschluss giebt. Mehrere Krankenprotokolle illustrieren die verschiedenen Typen. In einem Falle von nasofrontaler Hydrencephalocele dachte B., dass es sich um eine einfache Meningocele handelte, wollte aspirieren und Jodoformglycerininjektionen machen; durch die R.-Untersuchung wurde er über den wahren Befund aufgeklärt und entfernte den ganzen Bruchsack mit gutem Erfolge. — Ein Fall von occipitaler Hydrencephalocele, bei dem die Abtragung des Hirnbruchs, der die gleiche Grösse wie der Kopf des Kindes hatte, aus vitaler Indikation vorgenommen wurde, verlief nicht so glücklich. Das Kind starb 4 Tage nach der Operation an Meningitis. Ein dritter, gleichfalls illustrierter Fall von lateraler Encephalocele genas unter dauernder Kompression.

New York Medical Journal. 1900. 4. August.

Beck-New York: **On the treatment of metacarpal fracture.** Wie bei so vielen Frakturen haben die R.-Untersuchungen auch bei den Metacarpusbrüchen aufklärend, diagnostisch fördernd und unsere Therapie verbessernd gewirkt. Zweifellos sind früher zahlreiche Frakturen gar nicht erkannt; ebensowenig hat man sich von dem Grade der Dislokation eine richtige Vorstellung gemacht. Wenn früher so manche Fraktur ohne sonderlich kunstvolle Verbände, die korrigierend und fixierend zugleich wirken, heilte, ohne Funktionsstörung zu hinterlassen, so lag das bei den Metakarpalbrüchen an dem Stützapparat, den die benachbarten Metacarpi für den gebrochenen darstellen. Trotzdem giebt es eine grosse Zahl derartiger Brüche, z. B. die, in denen sich die Dislokation etwas mehr dorsoventral gebildet hat, bei der das funktionelle Resultat nur dann ein gutes wird, und die alte Gebrauchstüchtigkeit der Hand wieder hergestellt wird, wenn mit Hilfe der R.-Untersuchung ein ganz kräftiger, genau passender und die Fragmente aneinander passender Verband angelegt wird. Verf. empfiehlt zu diesem Zweck die Benutzung von Gummidrains, die zu beiden Seiten des gebrochenen Metacarpus in die Zwischenfingergruben gelegt werden und dort mit Heftpflaster fixiert werden. — Das Studium dieser Frakturen mit R.-Strahlen hat B. ferner gezeigt, dass nach 3 Wochen noch nicht eine feste, völlig genügende Konsolidation eingetreten zu sein braucht.

Philadelphia medical Journal. 1900 6. Januar.

Stubbert giebt ein ausführliches Referat über den Nutzen der **Radiographie bei Untersuchung Brustkranker**, das in folgenden Thesen gipfelt: 1. Die Schirmuntersuchung ist ein genaues Mittel, um die mittels anderer Methoden gewonnenen Untersuchungsresultate zu erhärten bezw. zu präzisieren. 2. Tuberkulöse Herde lassen sich nachweisen, ehe das Ohr sie zu konstatieren vermag. 3. Volumsvermehrung des Herzens und alle Lageveränderungen desselben sind erkennbar. 4. Emphysem, Pleuritis, Asthma, Pneumothorax, Hydrothorax, Pyopneumothorax und Pneumonie sind leicht zu erkennen, die Grenzbestimmung ist sehr einfach. Bei der Pneumonie giebt die Radioscopie auch prognostischen Aufschluss. 5. Aneurysmen, sowie das Wachstum derselben lassen sich konstatieren. 6. Höhlenbildung, die Auskultation und Perkussion nicht erkennen lassen, wird durch R.-Untersuchung gefunden.

Annals of Surgery. 1900. November.

Eugene R. Corson: **A skiagraphic Study of the normal membral epiphyses at the thirteenth year.** C. hat das Knochensystem eines 13jährigen kräftigen Knaben mit grosser Genauigkeit auf R.bildern studiert und bringt auf 13 ausgezeichneten Reproduktionen die verschiedenen Gelenke dieses Individuums zur Anschauung. Er hat damit bezweckt, die normale Ossifikation in einem gewissen Lebensalter durch Textbilder festzulegen, um damit eine Grundlage zu schaffen für die Beurteilung des Abnormen. Dass gerade in diesem Zeitabschnitt der Knochenentwicklung die genaue Kenntnis der normalen Verhältnisse allein vor Fehlern schützt, ist wohl begreiflich, wenn man bedenkt, dass der Zusammenhang von Epiphyse und Diaphyse hier ein derartiger ist, dass man bisweilen geneigt sein dürfte, an eine pathologische Epiphysenlösung zu denken. Die Tafeln zeigen in besonders guter Ausführung die Gelenkverbindungen, erklären eine ganze Reihe von Fragen, die sich auf den Gelenkmechanismus und die Knochenstruktur beziehen. Die Arbeit kann man mit Recht als ein kurzes Kapitel des „Atlas der Normalen und Pathologischen Anatomie in typischen R.bildern“ bezeichnen. Werner (Hamburg).

Druck von Hesse & Becker in Leipzig.

Beitrag zur therapeutischen Verwertung der Röntgenstrahlen.

Von

Dr. **T. Sjögren** und Dr. **E. Sederholm,** Stockholm.

Seit einigen Jahren wird an der Aufgabe, die Verwendbarkeit der Röntgenstrahlen in der Dermatotherapie zu ermitteln, rastlos gearbeitet, und viele Röntgenlaboratorien, welche zum Zwecke der chirurgischen Diagnostik zunächst eingerichtet wurden, sind für die Behandlung verschiedener chronischen Hautkrankheiten allmählich in Anspruch genommen worden. Diese therapeutische Methode ist also verhältnismässig jung, und die Ansichten rücksichtlich der Indikationen und der Einzelheiten der Behandlung noch nicht fest ausgeprägt. Ein jeder Beitrag zur Aufklärung der vorliegenden Frage dürfte daher willkommen sein, insbesonders in Anbetracht der Thatsache, dass das Beobachtungsmaterial — wenigstens vorläufig — hauptsächlich aus alten, chronischen Fällen besteht, welche im allgemeinen jeder anderen Behandlung trotzten.

Die überwiegende Mehrzahl der von uns behandelten Fälle sind Lupus vulgaris; daneben wurden aber verschiedene andere Hautkrankheiten, von ziemlich heterogenem Charakter, behandelt, worunter einige Fälle chronisch-entzündlicher Natur, die von einem kräftigen Reizmittel vorteilhaft beeinflusst werden können, während in Bezug auf andere der Effekt dieser Behandlung nicht vollkommen klar erscheint. Ebensowohl wie die Röntgenbestrahlung auf normale Haut schädlich einwirken kann, ebenso sicher können — wie es auch mit andern differenten Mitteln der Fall ist — bei zweckmässiger Dosierung nicht nur Verletzungen vermieden, sondern auch therapeutische Effekte erreicht werden.

Die Veränderungen, welche bei Röntgendermatiten bisher konstatiert wurden (Gassmann) bestehen aus eigentümlichen Gefässveränderungen, und zwar Anschwellung und Degeneration der Intima, Auffaserung der Elastika, Vakuolenbildung und Schwund der Muskularis, woneben im subkutanen Bindegewebe eine Entartung, bestehend in Zerfaserung und abnormer Farbenreaktion desselben beobachtet wurde. Neben diesem entzündungserregenden Einfluss der Röntgenstrahlen auf die Haut muss eine ganz specifische Einwirkung derselben angenommen werden. Eine Menge klinischer Erscheinungen, wo Entzündung als Folge von Röntgenbestrahlung gar nicht vorkommt, können auf andere Weise nicht erklärt werden als durch die Annahme einer solchen. Wir erinnern nur an den Haarausfall, die Einwirkung auf die Nägel, Abnahme oder Schwund der Schweissabsonderung, Schwund der Warzen, Linderung des Juckens durch die Einwirknng des Röntgenlichtes u. s. w. Ein Teil dieser Erscheinungen, welche im allgemeinen auf einer früheren Stufe der Röntgenbestrahlung, bevor die Einwirkung der Strahlen sich zur Entzündung gesteigert hat, eintreten, scheint auf einer trophischen Störung in den Haarwurzeln und den Hautdrüsen zu beruhen. Andererseits ist aber auch Verdickung der Oberhaut und Vermehrung des Keratohyalins beobachtet worden (Oudin, Barthélemy).

Die baktericiden Eigenschaften, welche Rieder-München gefunden hat, sind von keinem andern Forscher bestätigt worden und können wohl daher bis auf weiteres aus der Rechnung gelassen werden; dasselbe dürfte auch von der in der ersten Zeit der Röntgentherapie vielfach besprochenen elektrischen Tensionswirkung Gültigkeit haben.

Bezüglich der näheren Art des Agens, welches die bei der Röntgenbestrahlung entstehenden Effekte hervorbringt, sind wir zu der Ansicht gekommen, dass die unsichtbaren X-Strahlen sui generis das specifisch wirkende Moment ausmachen, und dass die mit ihnen gemischten ultravioletten Strahlen dabei eine untergeordnete Rolle spielen. Die Ansicht, dass die ultravioletten Strahlen in der Röntgentherapie das vorzugsweise oder ausschliesslich wirkende Element wären, rechnete bekanntlich im Anfang viele Anhänger; im allgemeinen dürfte sie aber in der Gegenwart verlassen sein. Ein einfaches Experiment, welches in unserem Laboratorium angestellt wurde, bestätigt, dass die Wirkung jener im Röntgenlichte eingemischten chemischen Strahlen ohne Bedeutung sind. Eine Partie des mit üppigem Haarwuchs ausgestatteten Unterarmes eines 50jährigen Mannes wurde der Einwirkung der Röntgenstrahlen folgendermassen ausgesetzt. Der ganze Unterarm wurde mit einer gebogenen, dicht an den Arm schliessenden Bleiplatte bedeckt, in welcher ein ovales Fenster von der Grösse 2×3 cm, der zu bestrahlenden Hautpartie entsprechend, und deren Platz und Grösse durch Tätowierung im voraus genau bestimmt wurde. Die Hälfte dieses Fensters wurde mit schwarzem, lichtdichtem Papier bedeckt, wodurch jede Einwirkung der chemischen Strahlen auf die entsprechende Hautpartie verhindert, die Wirkung der Röntgenstrahlen aber dadurch nicht merkbar geschmälert wurde.

Nach elf Séancen von je 20 Minuten mit schwachem Strom und 12 cm Entfernung trat Haarausfall und einige Tage später Entzündung der ganzen ovalen Fläche zu gleicher Zeit ein, ohne Verschiedenheit des Effektes auf den beiden Hälften. Hierdurch ist unzweifelhaft erwiesen, dass die gedachte Wirkung den Röntgenstrahlen allein zugeschrieben werden muss.

Die angewandte Technik weicht im grossen und ganzen nicht von derjenigen ab, die in andern Röntgenlaboratorien gebraucht wird. Die instrumentelle Ausrüstung stammt von Hirschmann-Berlin, die Kapazität des Induktionsapparates ist 50 cm, als Unterbrecher diente im Anfang ein gewöhnlicher Quecksilberunterbrecher, getrieben von einem Elektromotor, in der letzten Zeit aber ein Turbinunterbrecher (Hirschmann) von wesentlich grösserer Unterbrechungsgeschwindigkeit, welcher vorzüglich gleichmässiges und tadelloses Licht liefert. Die Vakuumröhren sind aus der Fabrik C. H. F. Müller-Hamburg. Die Stromstärke der Primärrolle 2—2½ Ampère; Distanz der Antikathode von der Haut 12—18 cm, Dauer der Sitzungen 10—15 Minuten bei einer Sitzung täglich. Zum Schutz der gesunden Haut diente eine Bleiplatte von 1 mm Dicke. Die mit Staniol ausgekleideten Pappmasken, die im Anfang gebraucht wurden, gaben zu wenig Schutz, was übrigens unzweifelhaft hervorgeht aus dem schon über das bei der Röntgenbestrahlung specifisch wirksame Agens Gesagten.

Das Staniol ist nämlich zu dünn, um als Hindernis für die Passage der Röntgenstrahlen gebraucht werden zu können, und die Folge von der Verwendung der Staniolmasken wurde natürlicherweise, dass Reaktion auch in der gesunden Haut ausserhalb der kranken Partie entstand. Bei Bestrahlung der Hände werden die Nägel mit kleinen Bleiplatten bedeckt; das Gesicht und der Oberteil des Rumpfes werden gleichzeitig von einem auf Füssen stehenden Metallschirm geschützt. Der Körperteil, welcher am meisten Gegenstand der Bestrahlung wird, ist das Gesicht. Der Kranke wird dabei am vorteilhaftesten auf ein hohes Bett gelegt; die schützende Bleiplatte ruht auf einem horizontalen Holzrahmen, welcher seinerseits von einem auf dem Fussboden stehenden Gestell getragen wird und durch einen einfachen Handgriff nach Belieben gehoben und gesenkt werden kann. Die Placierung der Bleiplatte kann dadurch mit aller wünschenswerten Schnelligkeit und Genauigkeit vor sich gehen und der belästigende Druck auf das Gesicht vermieden werden. Bei der Bestrahlung der Analgegend, die bisweilen vorgenommen wird, steht Patient am vorteilhaftesten vorn übergebeugt, den Oberkörper auf den Ellbogen gestützt, die letzteren gegen einen Tisch gestemmt, die Hinterbacken werden am besten durch Heftpflasterstreifen zur Seite gezogen. Die grössten Schwierigkeiten bietet die Bestrahlung der Vulvar- und Inguinalgegend. Patient wird in Rückenlage mit erhöhtem Becken, die Knie zur Seite gehalten, auf das Untersuchungsbett gelegt, wobei mit besonderer Sorgfalt vermieden wird, dass die gesunden Hautpartieen der Innenseiten der

Schenkel von den Strahlen getroffen werden; da die besprochenen Teile gewöhnlich der Vakuumröhre viel näher kommen, als die zu bestrahlende Gegend, müssen die ersteren mit Bleiplatten sorgfältig gedeckt werden. Aller Vorsichtsmassregeln ungeachtet kamen einige Male unbeabsichtigte Reizungserscheinungen vor, welche durch unzureichenden Schutz erklärt werden können. Erytheme an der entgegengesetzten Seite des Körpers kamen nie vor; diese Thatsache, welche übrigens sehr unwahrscheinlich ist, wird nur deswegen erwähnt, weil etwas derartiges anderswoher berichtet wird. Als die Reaktion an den dafür bestimmten Stellen entstanden und die Behandlung deswegen abgebrochen worden ist, hat der Patient den Rat bekommen, zu Hause zu bleiben und im Falle von grösserer, subjektiver Unannehmlichkeit — Hitze, Prickeln, Empfindlichkeit — Umschläge mit Bleiwasser zu machen. Wenn die Entzündung einen intensiveren Charakter mit Blasenbildung und freier Exsudation annimmt, wird eine indifferente Salbe, z. B. Borvaselin oder Borlanolin, gebraucht. Tiefer greifende Zerstörung der Haut kam nie vor. Fälle gedachter Art, die im Anfang der Röntgentherapie nicht gerade selten berichtet wurden und wohl heute noch hier und da in der Fachlitteratur erwähnt werden, scheinen auf ungenügender Erfahrung zu beruhen und dürfen wohl nunmehr ausschliesslich als Kunstfehler betrachtet werden müssen.

Wie lange die Röntgenbehandlung im gegebenen Falle fortgesetzt werden muss, ist eine Frage, die sich nur durch erweiterte Erfahrung beantworten lässt, und eine Regel, die für alle in der Praxis vorkommenden Fälle anwendbar wäre, giebt es nicht. Ebensowohl wie eine Reihe von Hautkrankheiten durch Bestrahlung, die so vorsichtig geleitet wird, dass keine makroskopisch wahrnehmbare Veränderung sich dabei bemerkbar macht, von der Röntgenbehandlung sehr günstig beeinflusst werden, ebenso sicher giebt es eine andere Reihe, welche eine sehr kräftige Behandlung mit folgender Entzündung, die mehrere Wochen zur Rückbildung erheischt, fordern. Von dem behandelnden Arzte wird also eine gewisse Sicherheit des Urteils verlangt, die sich aber nur durch Übung und Gewohnheit gewinnen lässt. Insbesondere muss Gewicht darauf gelegt werden, dass man von der Ungeduld der Patienten, kräftiger einzugreifen, nicht verleitet wird, wenn sie nach wiederholten Sitzungen noch keinen Effekt spüren.

Die Erfahrung hat gelehrt, dass verschiedene Individuen eine verschiedene Einwirkung der Röntgenstrahlen erleiden. Man kann z. B. in seltenen Fällen durch einige wenige Bestrahlungen einen gewissen Effekt, als Hitze, Rötung, spüren, während man in anderen Fällen täglich mehrere Wochen hindurch die Bestrahlung fortsetzen kann, ohne dass jedwelcher Effekt sich an der Haut zeigt. Die Ursache dieser individuellen Verschiedenheit kennt man nicht. In betreff anderer, differenter Heilmittel sind uns analoge Verhältnisse nicht unbekannt. Die Pigmentierung der Haut scheint dabei keine deutliche Rolle zu spielen, ebensowenig wie das Alter oder das Geschlecht. Eine sehr vorsichtige Dosierung des Mittels ist daher, eben wegen dieser individuellen Verschiedenheit, geboten und jede unkritische und schablonenhafte Führung der Behandlung muss ausgeschlossen sein.

Ich gehe jetzt zum Bericht über die verschiedenen Gruppen von Krankheiten über, die während der Zeit Oktober 1899 bis Dezember 1900 behandelt wurden, wobei alle Fälle, ohne Rücksicht auf das Resultat, mitgeteilt werden sollen.

Die gesamte Anzahl der Fälle ist 78, wovon:

Lupus vulgaris	27 Fälle,	Psoriasis	2 Fälle,
Lupus erythematodes . .	6 „	Acne	1 „
Tuberculides	5 „	Ulcera	4 „
Eczema chronicum . .	11 „	Hypertrichosis	9 „
Pruritus ani et vulvae .	4 „	Verrucae	3 „
Epithelioma	4 „		

I. Lupus vulgaris.

Mehr als drei Jahre sind schon verflossen, seitdem Kümmell seine ersten durch Röntgenbestrahlung geheilten Lupusfälle publizierte, und die Ansichten über diese Methode und deren therapeutischen Wert haben schon eine gewisse Festigkeit gewonnen. Die grosse Hoffnung, die man sich im Anfang auf diese Methode machte, sind, nach unserer Erfahrung, leider nicht vollkommen erfüllt worden. Die Behandlung ist insofern ideal zu nennen, als dieselbe für den Patienten schmerzlos und von anderen Unannehmlichkeiten, wenn man von der Reaktion absieht, frei ist, und dass sie in kurzer Zeit grosse ulzerierende Flächen zum Ausheilen bringt, mit dem Hinterlassen einer Haut, die zwar atrophisch, aber kaum als Narbengewebe bezeichnet werden kann. Die entstellende Narbenbildung mit nachfolgenden Kontrakturen, die vielfach die Folge der bisher gebräuchlichen Behandlungsmethode waren, ist in der Regel bei der Röntgenbehandlung ausgeschlossen. Die mit weiter vorgeschrittenen Lupusfällen stets komplizierte chronische Dermatitis oder Eczem schwindet am frühesten, öfters erstaunlich schnell, die Haut schuppt ab und erblasst, wird glatter und bekommt ein normaleres Aussehen. Gegen die hellere Grundfläche treten jetzt die eingesprengten Lupusknötchen weit deutlicher als früher hervor, teils gehäuft, teils vereinzelt im Grenzgebiet gegen die gesunde Haut. Diese vereinzelt stehenden Lupusknötchen leisten später gegen die Behandlung den hartnäckigsten Widerstand. Wochen fortgesetzter Bestrahlung vergehen, ohne dass sie weichen, und nach einer hervorgerufenen und später abgelaufenen Reaktion findet man sie wieder, wenn die Entzündung nicht ausreichend war, einen wirklichen Gewebszerfall zu bewirken. Dieser Zerfall vereinzelt stehender Lupusknötchen, welcher unumgängliche Bedingung vollkommener Ausheilung zu sein scheint, weil gerade in ihnen das charakteristische Tuberkelgewebe und die Bakterien zu finden sind, kann natürlicherweise einfacher und bequemer als durch eine langwierige Röntgenbestrahlung bewirkt werden. Wir haben es dabei vorteilhafter gefunden, gleich im Anfang der Behandlung durch Galvanopunktur diese in gesunder oder narbiger Haut eingesprengten Knötchen zu zerstören; durch dieses kombinierte Verfahren wird zweifelsohne viel Zeit erspart und das Resultat gleichzeitig besser gesichert. Diese Methode ist nicht neu; sie wurde im Röntgeninstitut der Herren Hahn und Albers-Schönberg in Hamburg geübt, und ist in der „Münchener Med. Wochenschrift“ 1900, No. 9, 10 und 11 angegeben. Eine zweite kombinierte Behandlungsmethode, welche auch daselbst angegeben wurde, besteht in der Applikation der grünen Salbe Unnas mit nachfolgender Bestrahlung. Die lupösen Partien schwellen bedeutend an nach der Applikation der Salbe (wobei die gesunde Haut intakt bleibt) werden allmählich nekrotisch und stossen sich ab, wonach die Bestrahlung eingeleitet werden kann.

Eine Äusserung der Lupuskrankheit, welche hier eine besondere Erwähnung mit Rücksicht auf das Verhalten derselben zur Röntgentherapie verlangt, ist die hypertrophische Form, bei welcher grosse, granulierende, unregelmässig gebildete Massen sich über die Hautfläche erheben und dadurch ein entstellendes Aussehen des Patienten bewirken.

Diese Lupusform lässt sich nur langsam beeinflussen; erst nach mehreren Wochen bemerkt man beim Gebrauch eines mässig starken Stromes, dass die schwammigen, leicht blutenden Granulationen zu schrumpfen und einzutrocknen beginnen, um allmählich nach dem Ablauf von Monaten gänzlich zu schwinden, allerdings eine unebene, dunkler gefärbte Fläche hinterlassend. Drei solche Fälle sind von uns behandelt worden. Hahn und Albers-Schönberg erwähnen, dass sie bei der Behandlung solcher Fälle eine kräftigere Bestrahlung oder eine der oben genannten unterstützenden Methoden, Galvanokaustik oder die grüne Salbe Unna's, ergreifen.

Es unterliegt keinem Zweifel, dass die Dauer der Behandlung dadurch abgekürzt werden kann, wenn in der Mehrzahl der Fälle die Unannehmlichkeit der erwähnten Methoden entspricht.

Es fragt sich nun, wie diese vielerwähnte Röntgenbehandlung des Lupus sich zu anderen Methoden verhält, ob sie imstande ist, bessere Resultate als diese zu geben, oder ob

sie unter die Lupusmittel einzureihen ist, welche von Zeit zu Zeit auftauchen, um bald wieder vergessen zu werden. Die Krankengeschichten dürften die beste Antwort auf diese Frage geben können.

Dass Recidive bei dieser wie bei jeder anderen Lupusbehandlung eintreffen können, lässt sich nicht in Abrede stellen und dürfte überhaupt nicht zu vermeiden sein, deren Anzahl aber mit der Gründlichkeit der Behandlung abnehmen. In einzelnen glücklicherweise seltenen Fällen scheint die Röntgenbehandlung sehr wenig leisten zu können. Als Beleg wollen wir einen Fall mitteilen, wo die Bestrahlung schon im Februar 1899 eingeleitet und seither — zwar mit längeren oder kürzeren durch den Eintritt der Reaktion bedingten Pausen — fortgesetzt wurde, ohne dass das Resultat noch zwei Jahre nach dem Anfang der Behandlung zufriedenstellend genannt werden kann. Dieser Fall betrifft ein 15jähriges im übrigen gesundes Mädchen, und war schon vom Anfang an durch geringe Verbreitung der Erkrankung mit vereinzelten Knötchen an der Wange, Oberlippe und Nase ausgezeichnet (siehe unten Fall 2). Die individuell verschiedene Empfindlichkeit gegen das Röntgenlicht, welche thatsächlich existiert, dürfte keinen ausreichenden Erklärungsgrund, weshalb einige Patienten verhältnismässig schnell, andere dagegen sehr langsam geheilt werden, abgeben können. Es unterliegt wohl keinem Zweifel, dass die diesbezügliche Ursache in dem verschiedenen pathologisch-anatomischen Bau des Gewebes zu suchen wäre.

1. S. A. 20 Jahre. Fabrikarbeiterin.

Schlecht genährt. Seit drei Jahren Lupus der Nase und der Wange. Vorhergehende Behandlung: „Einspritzungen“ (Tuberkulin?), Paquelin, Auskratzen u. s. w. wiederholentlich. Röntgenbehandlung im Februar 1899 eingeleitet; Reaktionen: März, Juni, Oktober 1899 und Mai 1900. Scheint vollständig geheilt. Im Dezember 1900 laut Bericht noch immer gesund.

2. D. S. 14jähriges Mädchen.

Gut genährt und im übrigen gesund. Seit vier Jahren zerstreute Knötchen an der rechten Wange, der Nasenspitze, rechtem Nasenflügel und Oberlippe. Auch zur Nasenschleimhaut mit Durchbruch des Septum hat sich der Prozess verbreitet. Vom ersten Anfang der Erkrankung an behandelt, aber ohne Resultat. Röntgenbestrahlung im Januar 1899 eingeleitet und bis zum Dezember 1900 fortgesetzt, mit längerem Aufenthalt an der Seeküste in den Sommern 1899 und 1900. Reaktion wiederholentlich eingetreten, das erste Mal besonders heftig. Seit einem Jahre galvanokauterisiert und mit Unnas Spickmethode, zusammen viermal, behandelt. Verschiedene Knötchen ausgeheilt, aber neue immer wieder entstanden. Im Herbste 1900 wurde eine Ulceration an der hinteren Pharynxwand entdeckt. Die Erkrankung der Nasenschleimhaut wurde im Anfang augenfällig gebessert, breitete sich aber im Sommer und Herbst 1900 wieder aus. Im November 1900 ins Krankenhaus aufgenommen; gründliche Kauterisation aller erkrankten Stellen der Nasen- und Pharynxschleimhaut. Der jetzige Zustand nicht befriedigend. Seit dem Anfang der Röntgenbehandlung hat Patientin ungefähr 250 Bestrahlungen empfangen. Die Behandlung wird fortgesetzt.

3. K. K. Hutmacher, 45 Jahre.

Seit zwei Jahren Lupus an der Nase und Oberlippe. Chirurgische Behandlung die ganze Zeit hindurch, ohne Resultat. Bei der Einleitung der Röntgenbehandlung im März 1899 ist die ganze untere Hälfte der Nase und die Oberlippe diffus gerötet und mit kleinen lupösen Infiltraten dicht besetzt. Reaktion April und Juni. August 1900 vollständig geheilt und Aufhören der Behandlung. Dezember 1900 recidivfrei.

4. J. L. Schustergeselle, 19 Jahre.

Lupus des Gesichtes seit zehn Jahren; weitgehende Zerstörung der Nase, der Oberlippe und Wangen. Fast die ganze Zeit hindurch chirurgische Behandlung. 1895 plastische Operation der Oberlippe. Röntgenbehandlung 22. IV. bis 15. IX. 1899; vollständig geheilt. Die normale Haut der Wangen geht ohne scharfe Grenze in die neugebildete, hellrote und dünne Haut, welche den Platz der früheren ulcerösen Partie einnimmt, über. 15. IX. 1900: Patient hat sich heute vorgestellt; Zustand wie vor einem Jahre.

5. E. A. Mädchen, 14 Jahre.

Seit drei Jahren Lupus am rechten Nasenflügel, wovon ein grosser Teil verloren gegangen; in der Umgebung, am meisten am Septum und an der Nasenspitze zahlreiche Lupusknötchen. Behandlung 28. IV. bis Anfang Oktober 1899. Reaktion dreimal. Geheilt entlassen. Jetziger Zustand unbekannt.

6. F. O. Knabe, 16 Jahre.

Erkrankung begann vor drei Jahren an der rechten Wange, verbreitete sich über die Nase und

die linke Wange. Nase augenblicklich bedeutend geschwollen, mit weichem, granulierendem, leicht blutende Gewebe. An der rechten Wange ein 50 Pfennig grosses Geschwür mit unterminierten Rändern, an der linken Wange eine handtellergrosse, lupöse Fläche, in deren oberem Teil hypertrophisches Gewebe, während der untere Teil aus Narbengewebe mit zahlreichen Knötchen besteht. Behandlung beginnt 29. VII. 1899 und wird neun Monate, mit Pausen für eingetretene Reaktion im Februar und Mai 1900, fortgesetzt. Die ganze Zeit hindurch wurde schwacher Strom angewandt, wodurch jede heftige Einwirkung vermieden wurde. Dezember 1900 wesentlich gebessert. Die früher granulierenden Stellen sind durch trockene, rötliche, etwas geschrumpfte, schwach schuppende Haut ersetzt. Hier und da kommen jedoch an den Rändern zerstreute Knötchen zum Vorschein. Behandlung wird fortgesetzt.

7. J. H. N. Mädchen, 17 Jahre.

Seit vier Jahren erkrankt. Wiederholentlich chirurgisch behandelt. Nase durch granulierendes, nässendes Gewebe unförmlich angeschwollen. An der rechten Wange zahlreiche kleinere, an der linken eine grössere Partie desselben Gewebes, welches sich von der Nase bis an den äusseren Augenwinkel ausdehnt. Vom Gesichte des Patienten verbreitet sich ein herber, ekelhafter Geruch. Bestrahlung beginnt 21. IX. 1899. D. 10. X. d. J. wurde Folgendes notiert: Der unangenehme Geruch verschwunden; Geschwürsfläche gereinigt, aber die Granulationsmassen scheinen nicht erheblich verkleinert. Die Behandlung wurde mit 203 Sitzungen bis zum 7. Juni 1900 fortgesetzt, mit einer Pause von drei Wochen im Januar, infolge eingetretener reaktiver Entzündung. Das hypertrophische Lupusgewebe überall geschrumpft; Haut vollkommen trocken und nicht länger über der Umgebung erhöht; die Farbe nur etwas rötlicher als früher; keine Lupusknötchen mehr zu sehen. Durch Mitteilung vom 15. X. 1900 unterrichtet sie, dass der Zustand fortwährend zufriedenstellend ist.

8. W. F. Frau, 39 Jahre.

An der linken Wange seit einigen Monaten ein erbsengrosses, gewölbtes, braunrotes Knötchen; in Sulcus nasolabialis der linken Seite und ringsherum eine Gruppe kleiner, roter Knötchen, mit deutlichem Charakter der Lupusefflorescenzen; keine Geschwürsbildungen. 50 Sitzungen. Geheilt.

9. O. A. 27 Jahre.

Seit 16 Jahren Lupus, welcher allmählich die ganze Nase, die beiden Lippen und den grösseren Teil der Gesichtshaut weggefressen hat; Rima palpebrarum beiderseits durch Narbenkontraktion schief gezogen, so dass die getrübten Corneae beiderseits gedeckt sind. Das ganze Kinn und eine Partie unterhalb des rechten Auges werden von grossen granulierenden Geschwürsflächen eingenommen. Diese beiden Stellen werden bestrahlt; die übrigen nicht. Nach 65 Sitzungen ist das Geschwür unterhalb des rechten Auges geheilt (10. I. 1900), weshalb die Behandlung infolge Ektropionoperation abgebrochen wird. D. 9. II. Operationswunde gut geheilt; Behandlung wieder aufgenommen und bis auf 13. IV., da er nach Hause ging, fortgesetzt. Die grosse granulierende Fläche am Kinn hatte ein frischeres und reineres Aussehen als früher; sonst wenig verändert.

10. O. E. Mädchen, 13 Jahre.

Seit fünf Jahren Lupus der Nase. Chirurgisch behandelt im Krankenhaus 1897 und 1898. Vordere Fläche der Nase zur Hälfte der Länge nach, rechter Nasenflügel, Septum sind lupös infiltriert, hier und da zerfallend. Behandlung 4. XI. 1899 bis 21. IV. 1900, 86 Sitzungen; zweimal Pausen wegen Reaktion; zweimal Galvanopunktur; geheilt entlassen. Jetziger Zustand unbekannt.

11. A. K. Knabe, 12 Jahre.

Affektion besteht seit einem Jahre; wenig ausgebreitet am rechten Nasenflügel, Septum, nebst beginnender Infiltration am linken Nasenflügel, auch an der Innenseite. Behandlung 9. XI. 1899 eingeleitet; anfangs wenig Effekt; 18. XII. Galvanokauterisation; 15. I. 1900 kräftige Reaktion; 16. III. 1900: nach Ablauf der Reaktion scheint Patient geheilt. Jetziger Zustand unbekannt.

12. S. S. Mädchen, 19 Jahre.

Schlecht genährt; Gesichtsausdruck apathisch, indolent. Affektion besteht seit sechs Jahren. St. praes. 21. XI. 1899: grosse Geschwürsflächen beiderseits am Halse, nach aufwärts am Kiefer, an der Unterseite des Kinns und an der linken Seite des Nackens. In der Tiefe der Geschwürsfläche eine Menge angeschwollener Drüsen, teilweise vereitert, in Fistelgängen mündend; an der Oberlippe ein grosses, eirundes Geschwür, welches auf die Schleimhaut übergreift. Behandlung während sechs Wochen leistet wenig; aus den geschmolzenen Drüsen fortwährend reichliche Sekretion. Chirurgische Behandlung im Seraphimen-Lazareth 10. I. 1900 (Exstirpation, Auskratzen), wonach die Behandlung 30. I. 1900 wieder eingeleitet wurde. Besserung schreitet rasch vor; I. V.: sämtliche Geschwüre, mit Ausnahme des Lippengeschwüres, geheilt. 25. V. vollständig geheilt. Ernährung vortrefflich, Aussehen wesentlich gebessert. Geht nach Hause.

13. S. K. Dienstmädchen, 23 Jahre.

Affektion 17 Jahre alt; Ausgangspunkt linke Wange; Entwickelung sehr langsam. Mehrmals mit Thermokauter behandelt. Bietet heute (23. XI. 1899) eine etwas mehr als markstückgrosse

Fläche dar, wo rote Lupusknötchen rings um eine Mitte hellen Narbengewebes angeordnet sind. 16. XII. Galvanopunktur. 30. XI. 1900. Nach 21 Sitzungen und abgelaufener Reaktion geheilt; keine verdächtigen Knötchen mehr zu sehen.

14. O. W. Grossierer, 60 Jahre.

Seit 20—30 Jahren besteht eine lupöse Efflorescenz an der Bauchhaut, oberhalb des Nabels; Entwickelung derselben sehr langsam. Im Laufe der Zeit öfters mit verschiedenen Mitteln behandelt. Jetzt handtellergross, scharf begrenzt, frische Veränderungen an der Peripherie. In der Mitte durch Narbengewebe stellenweise geheilt. Sehr oberflächlich. Zehn Sitzungen von je 15 Minuten; starker Strom. Reaktion; nachher geheilt.

15. E. L. Mädchen, 21 Jahre.

Der rechte Nasenflügel wird von einer mit Krusten belegten Ulceration eingenommen; Umgebung infiltriert. Ein Teil des freien Randes des Nasenflügels defekt. Behandlung 24. I. bis 30. IV.; zweimal Galvanopunktur. Geheilt entlassen.

16. A. L. Arbeiter, 34 Jahre.

Hypertrophische Form; besteht seit acht Monaten. Schwieliges, schwammiges Infiltrat bedeckt die Nasenspitze und den rechten Teil der Oberlippe. An der rechten Wange ein isoliert stehender, runder Flecken; in der Umgebung makroskopische Lupusknötchen; der histologische Bau zeigt einen Lupus hypertrophicus mit langen Papillen und tiefen, interpapillären Einsenkungen. Behandlung 2. II. bis 30. IV., 62 Sitzungen; einmalige Reaktion. Beim Abschluss der Behandlung bietet die Haut der gedachten Gegend eine trockene, etwas geschrumpfte, schuppende Fläche dar, etwas röter wie gewöhnlich; keine verdächtigen Knötchen in der Umgebung. Patient schreibt sieben Monate später: „Fortwährend geheilt; die Haut ist nur etwas röter wie gewöhnlich an den Stellen, wo ich früher vom Übel angegriffen war, wird aber immer besser."

17. A. A. Mädchen, 24 Jahre.

Affektion besteht seit zwei Jahren. Der freie Rand des rechten Nasenflügels etwas defekt. Eine mit Krusten belegte Ulceration deckt den grösseren Teil desselben. Nasenspitze in grosser Ausdehnung der Sitz eines Lupusinfiltrates; unterhalb des rechten inneren Augenwinkels eine erbsengrosse Efflorescenz. 48 Sitzungen. Zweimalige Reaktion. Galvanopunktur erstens am Anfang der Behandlung, zweitens nach Ablauf von neun Wochen. Geheilt entlassen.

18. A. E. Näherin, 36 Jahre.

Ausgebreitete Zerstörungen im ganzen Gesicht. Nase grösstenteils weggefressen; untere Augenlider ektropionirt, cornea getrübt. An den genannten Hautpartien abwechselnd Narbengewebe und Lupusinfiltrate; hier und da mit Krusten bedeckte Geschwürsflächen. Volarseite des linken Handgelenkes, Innenseite des linken Oberarmes, Innenseite des linken Oberschenkels bieten auch Lupuseffloreszenzen dar, welche an den letztgenannten Stellen flachhandgross sind. Behandlung 9. II. bis 24. IV. 1900, zusammen 43 Sitzungen. Ging nach Hause (24. IV.), um im Herbst zurückzukommen; aufs neue 62 Sitzungen. Status beim Abschluss der Behandlung am 24. XI. 1900: Zustand insofern gebessert, dass die Ulcerationen überall geheilt sind, die Haut der angegriffenen Stellen heller, glatter geworden ist; die frühere, lästige Spannung und Prickeln verschwunden. Lupusknötchen hier und da, vorzugsweise in den Randpartien, sichtbar.

19. J. L. Knabe, 13 Jahre.

Erkrankt seit zwei Jahren. Eine 50 Pfennig grosse Fläche der rechten Hälfte der Oberlippe, der rechte Flügel und die Spitze der Nase angegriffen, Schleimhaut intakt. Am Halse beiderseits geschwollene Drüsen. Im übrigen kräftig und gut genährt. Behandlung Februar bis April 1900, 59 Sitzungen; zweimalige Reaktion. Galvanopunktur einmal. Scheint vollständig geheilt. Kam im September d. J. zurück, wobei einige verdächtige Infiltrate der Nase zu sehen waren. Jene wurden durch Galvanopunktur zerstört, wonach die Bestrahlung wieder aufgenommen wurde. Reaktion nach 34 Sitzungen. 15. XII. Reaktion abgelaufen, Heilung beinahe vollständig. Hier und da bleiben jedoch einige Lupusknötchen zurück. Behandlung wird fortgesetzt.

20. E. L. Mädchen, 13 Jahre.

Am linken Aussenohr — Antihelix, Antitragus, Concha — eine zusammen 50 Pfennig grosse Stelle mit infiltriertem, rotbraunem Grund und mit Krusten belegter Oberfläche; ringsumher an den Rändern Lupusknötchen; blutet leicht.

Nach einer Behandlung von nahezu zwei Monaten scheint der Krankheitsprozess sehr wenig beeinflusst zu sein; das Nässen und die Krustenbildung sind jedoch zu Ende, und die Efflorescenz ist im Ganzen geschrumpft. Patientin wird der Behandlung müde und bricht ab.

21. J. B. Frau, 45 Jahre.

Seit $1^1/_2$ Jahr Geschwürsbildung am Rande des rechten Nasenflügels, öfters mit Causticis, ohne Erfolg, behandelt. Im Februar 1900 Excision, Heilung per primam, aber Recidiv unmittelbar nachher.

Stat. praes. 21. III. Längs dem Rande des rechten Nasenflügels ein langgestrecktes Geschwür, welches die Haut sowohl, wie die Schleimhaut angegriffen hat; Geschwürswand etwas erhaben; Boden speckig belegt; Natur der Affektion fraglich (Cancer?), durch mikroskopische Untersuchung wurde aber der lupöse Charakter festgestellt. Eine Sammlung geschwollener Drüsen in der Fossa supraclavicularis, am Halse und am Unterkieferwinkel, sämtlich rechts. Nach 34 Sitzungen Reaktion; als diese zurückgegangen war, schien der krankhafte Prozess nicht merkbar beeinflusst zu sein. Nach ferneren zwölf Bestrahlungen ist der Zustand unverändert. Da die Existenz eines Lupusepitheliomes möglich erschien, wurde Radikaloperation zugeraten. Sämtliche angeschwollenen Lymphdrüsen wurden extsirpiert und der rechte Nasenflügel excidiert. Heilung per primam. Geht nach Hause.

22. A. E. Mädchen, 16 Jahre.

Seit sieben Jahren erkrankt. Der Vorderteil des Gesichtes wird von einer grossen, granulierenden Geschwürsfläche eingenommen, deren obere Grenze sich von dem rechten inneren Augenwinkel schief über die Nase nach der linken Wange erstreckt, und deren untere Grenze der Mund mit der unförmlich angeschwollenen Oberlippe bildet. Die Nasenspitze fehlt; ebenso der rechte Nasenflügel. Reichliche Sekretion, hier und da zu dunklen Krusten eingetrocknet. An der Grenze der gesunden Haut zahlreiche Lupusknötchen. Behandlung 24. III. bis 6. XI. 1900, zusammen 140 Sitzungen. Zweimalige Galvanopunktur, dreimalige Reaktion. Bei der Rückreise vollständig geheilt; keine verdächtigen Knötchen. Dünne, rosafarbige Haut bedeckt die ganze, früher ulcerierte Partie.

23. K. H. Arbeiterin, 40 Jahre.

Seit mehreren Jahren verrucöser Lupus am rechten Jochbogen, an der rechten Seite des Gesichtes bis an die Submaxillarregion herunter, und nach dem Nacken zu. Lupusknötchen am Rande. Nach Aufhören der Behandlung (110 Sitzungen, zweimalige Reaktion) sind die Lupusexcrescenzen geschwunden, die Atrophie der Haut, welche im übrigen glatt und eben ist, unbedeutend, Lupusknötchen in der atrophischen Haut hier und da, namentlich in der Submaxillarregion, eingesprengt.

24. A. L. Kaufmann, 36 Jahre.

Seit 14 Jahren Lupus an der linken Wange. Äusserst langsamer Fortschritt; bisher keine Behandlung. Gleich oberhalb des Schnurrbartes der linken Seite und damit parallel eine mandelgrosse, mit Krusten belegte Efflorescenz, deren lebhaft rote Ränder aus Konglomeraten von Lupusknötchen bestehen. Galvanokauterisation; 15 Bestrahlungen. Geheilt.

25. K. G. Fräulein, 35 Jahre.

Im November 1899 wurde eine grosse Ulceration an dem unteren, inneren Teil des linken Oberschenkels ausgeschnitten. Heilung per primam. Die Natur der Affektion zweifelhaft. Sechs Monate später kamen um die Narbe umher und in den ausgeheilten Suturlöchern kleine, verdächtige, braunrote, miliäre Fleckchen von lupösem Aussehen zum Vorschein (Tuberkulöse Lymphangitis mit sekundärer Hauttuberkulose?). Gleichzeitig wurde ein sehr lästiges Jucken um den oberen Teil derselben herum verspürt. Am 15. V. Galvanopunktur aller Lupusknötchen; nach 21 darauf folgenden Bestrahlungen war die Affektion allem Anschein nach geheilt. Am 6. X. wurden wieder einige verdächtige Stellen kauterisiert; 33 Bestrahlungen; Heilung.

26. E. P. Mädchen, 15 Jahre.

Lupus seit zehn Jahren. 18. V. An den beiden Wangen von den Ohren am Halse herab und unterhalb des Kinns eine grosse, zusammenhängende, lupöse Fläche, teilweise mit Krusten bedeckt; am Halse oberflächliche und tiefliegende Drüsenanschwellungen. Nach 15 Bestrahlungen musste die Behandlung infolge der Abreise der Patientin abgebrochen werden. Bedeutende Besserung war schon da eingetreten; gute Heilung überall, die Sekretion sistiert; Drüsen verkleinert. 20. X. Die Besserung ist während des Landaufenthaltes im Sommer bedeutend vorgeschritten; die Haut ist glatt und eben, keine Sekretion. An den Rändern sind jedoch einzelne Knötchen wahrnehmbar. Die Drüsen beinahe zur normalen Grösse reduziert.

27. A. E. Mädchen, 16 Jahre.

Seit einigen Jahren an der linken Wange ein zweimarkstückgrosses Lupusinfiltrat mit Narbengewebe in der Mitte und gehäuften, charakteristisch gelbbraunen Lupusknötchen um die Ränder herum. Mehrmalige Behandlung ohne dauernden Erfolg. Die Behandlung wurde am 14. IX. 1900 mit Applikation der grünen Salbe Unnas eingeleitet, wonach mit der Bestrahlung angefangen wurde. 50 Sitzungen, zweimalige Reaktion. Heimreise 10. XII., dem Anschein nach vollständig geheilt.

Die soeben mitgeteilten Krankengeschichten geben an die Hand, dass die Behandlung der 27 Lupusfälle in 18 Fällen guten Erfolg gegeben hat, da die Krankheit, dem Anschein nach, geheilt wurde. Dass die Erkrankung wirklich vollständig geheilt sei, lässt sich aber deshalb nicht mit voller Gewissheit behaupten, da noch allzu kurze Zeit nach der Beendigung der Behandlung verflossen ist. Der Fall 3 zeigte sich von Recidiven 16 Monate, Fall 4

15 Monate frei. Dass Rückfall sehr oft ziemlich schnell eintreten kann, haben wir einige Mal gesehen, auch im Falle, da sämtliche Lupusknötchen vertilgt zu sein scheinen (Fälle 19 und 25). Es dürfte sehr vorteilhaft sein, dass Patient einmal oder mehrmals im Jahre nach Beendigung der Behandlung zurückkommt, um eventuell aufs neue bestrahlt und galvanokauterisiert zu werden, bis er schliesslich vollständig geheilt erklärt werden kann. Gewöhnlich wurde dieses Ersuchen bei ihrer Heimreise an sie gestellt; in der Minderzahl der Fälle aber Folge geleistet. Da die allermeisten der von dieser Krankheit befallenen mittellos sind, wird es ihnen öfters unmöglich werden, sich aufs neue einzustellen, insbesondere, wenn sie an einem entlegenen Orte wohnhaft sind; und wenn sie sich fortwährend vollkommen gesund fühlen, vergessen sie bald ihres Versprechens.

Einige Fälle (2 und 21) zeigten sich gegen die Behandlung vollständig refraktär. Der erste dieser Fälle, ein 14jähriges, übrigens gesundes Mädchen, wurde eher verschlimmert während der Zeit von beinahe zwei Jahren, als sie in Behandlung stand. Die Krankheit, welche nach ihrem ersten Erscheinen vor vier Jahren nur sehr allmählich fortschritt, schien öfters nach abgelaufenen Reaktionen gebessert zu sein, bald aber kamen neue Lupusinfiltrate zum Vorschein. Gleichzeitig wurde die in der Nase befindliche Schleimhautaffektion verschlimmert und ging auf die Pharynxwand über. Es dürfte schwierig sein, zu enträtseln, worauf der Widerstand in diesem Falle beruht. Fall 21 wurde ebenfalls nicht im geringsten von der fraglichen Behandlung beeinflusst. Hier war der Sitz und die Ausbreitung der Erkrankung derart, dass Excision ohne Schwierigkeit vorgenommen werden konnte. Da aber Excision ohne dauernden Erfolg schon früher bewerkstelligt worden war, haben wir geglaubt, dass die Röntgenbehandlung zunächst versuchsweise einzuleiten wäre.

In denjenigen Fällen, wo sehr ausgebreitete Zerstörung schon eingetreten war, und wo die ganze Gesichtshaut ein Gemisch von altem Narbengewebe und hier und da eingesprengten Lupuseffloreszenzen darbot, durfte kaum ein anderer Erfolg als Sistierung der Sekretion und Schwund der begleitenden Dermatitis zu erwarten sein. Der Zustand wird jedoch schon dadurch ein bedeutend erträglicher, als früher. Die Zerstörung des gesamten Lupusgewebes dürfte in derartigen Fällen mehrjährige Arbeit beanspruchen, und würde in den beiden von uns behandelten Fällen (Nr. 9 und 18) infolge der weitgehenden Veränderungen (Cornealtrübung, Ektropion etc.) vollkommen nutzlos gewesen sein. In einigen Fällen (23 und 26) wurde die Behandlung, bevor dieselbe vollständig zum Ziel führte, unterbrochen, d. h. Lupusknötchen konnten hier und da gespürt werden; weil aber in diesen beiden Fällen die Haut im übrigen geheilt vorkam, durfte das durch die Behandlung erworbene Resultat nicht ohne Belang sein.

In drei Fällen (Nr. 6, 7 und 16), wo die hypertrophische Form vorlag, trockneten die granulierenden, schwammigen, leicht blutenden Massen nach und nach ein und schrumpften, bis die Oberfläche derselben zur normalen Höhe gebracht wurde, mit Hinterlassen einer grossen, schuppenden, leicht geröteten Fläche. Nur durch das Zerstören der rückständigen, besonders an den Rändern sitzenden Lupusknötchen, konnte der Zweck der Behandlung als erfüllt angesehen werden, eine Aufgabe, die im Fall 6 sich als besonders zeitraubend erwies.

Das Endergebnis der soeben erwähnten Beobachtungen kann füglich wie folgt zusammengefasst werden, wobei freilich bemerkt werden mag, dass die Herren Albers-Schönberg und Hahn schon früher zu analogen Schlussfolgerungen gekommen sind: Die Röntgenbehandlung wirkt sicher und günstig auf den Lupus ein; die die Lupuskrankheit gewöhnlich begleitende Dermatitis, und die durch dieselbe in seltenen Fällen entstehenden Granulome, weichen konstant dieser Behandlung, was dagegen mit den die Tuberkelbazillen einschliessenden specifischen Lupusknötchen nicht gleich konstant der Fall ist. Recidive sind also ebensowenig bei dieser Behandlung wie bei jeder anderen Lupusbehandlung ausgeschlossen, und daher scheint diese Methode der Finsenschen Lichtmethode, wo die baktericide Einwirkung mit Sicherheit konstatiert worden ist, nachzustehen. Die kombinierte Behandlung durch Röntgenbestrahlung und chirurgische Behandlung (Cauterium oder Ätzmittel) ist oft vorteilhafter als jene allein.

II. Lupus erythematodes.

Der erste mit Röntgenstrahlen behandelte Fall dieser Krankheit wurde von Schiff in „Fortschritte auf dem Gebiete der Röntgenstrahlen" Bd. II, Heft 4 publiziert. Der Erfolg wurde als günstig bezeichnet. Ob derselbe aber bleibend wurde, darüber ist später nichts erwähnt worden, was jedoch wünschenswert erscheint. Recidive kommen bei dieser Krankheit nach beendigter Behandlung ziemlich oft vor. Die nachstehend beschriebenen sechs Fälle wurden in unserem Laboratorium Gegenstand der Behandlung.

1. A. N. Näherin, 19 Jahre.

Die Krankheit datiert sich $1^1/_2$ Jahr zurück; öfters mit Salben, Pflaster, Paquelin ohne dauernden Erfolg behandelt. Beiderseits im Gesicht je ein runder Flecken, Durchmesser 1,5—2 cm, von typischem Aussehen. Die Behandlung beginnt 22. VIII. und wird — mit Unterbrechung infolge eingetretener Reaktion — bis am 2. XII, da Reaktion aufs neue eintrat, fortgesetzt; zusammen 50 Sitzungen. Einige verdächtige, rote Stellen mit offenstehenden Follikelmündungen an den Rändern einiger der ursprünglichen Efflorescenzen, sind fortwährend bemerkbar, weshalb erneuerte Behandlung derselben eingeleitet wurde. Am 16. II. dem Aussehen nach überall vollständig geheilt. Im April wurde deutliche Dämpfung und knatterndes Rasseln an der rechten Lungenspitze entdeckt; Abmagerung. Acht Monate später im Oktober 1900 stellte sich Patientin wieder ein; Ernährung bedeutend gebessert, Lungensymptome unverändert. Von den vier ursprünglichen Flecken sind zwei mit blasser atrophischer Haut vollständig geheilt. An der rechten Wange ein Recidiv in der Form einer erbsengrossen Efflorescenz in der Mitte einer ausgeheilten Hautpartie. Links an der Nasenwurzel ebenfalls ein Recidiv von etwas grösseren Dimensionen. Da fortgesetzte Behandlung notwendig erschien, wurde zunächst die grüne Salbe Unnas appliziert, und später, als die dadurch hervorgerufene Anschwellung zurückgegangen war, Bestrahlung am 22. X. eingeleitet und bis an den 16. XI., da Reaktion eintrat, fortgesetzt. Reaktion am 15. Dezember abgelaufen, da die Haut vollständig geheilt erscheint; keine Infiltration, keine sichtbaren Telangiektasien, keine Pfröpfe in den Follikeln.

2. A. S. Frau, 42 Jahren.

Vor zwei Jahren einige Flecken an der Nasenspitze, welche nach Galvanopunktur, mit Hinterlassen einer blassen, atrophischen Haut, heilten. Seit einiger Zeit sind mehrere dergleichen an der Nasenwurzel entstanden, welche in derselben Weise, aber ohne Erfolg behandelt wurden, weshalb Röntgenbehandlung am 4. XI. 1899 eingeleitet wurde. Reaktion nach 15 Sitzungen, 1. XI. 1900. Von den vor einem Jahre behandelten Flecken sind einige verschwunden; an der Nasenwurzel aber bleibt noch eine Efflorescenz zurück, welche während der Zwischenzeit öfters mit Galvanopunktur vergebens behandelt wurde, und jetzt auf das Verlangen der Patientin wieder in Behandlung genommen wird. Während dieses geschrieben wird (Dezember 1900), ist eine ziemlich starke Reaktion da, welche den Erfolg zu beurteilen verhindert.

3. A. S. Köchin, 52 Jahre.

An der rechten Seite des Scheitels ein cirunder, glatter, atrophischer Flecken, 5×4 cm, ohne Follikeln noch Haaren; am oberen Rand desselben eine erhabene, gerötete Zone, ungefähr 1 cm breit, mit Follikelpfröpfchen rings um zurückgebliebene grobe Haare herum. Am Scheitel ein kleiner, glatter, atrophischer Flecken, nach einem vor 15—20 Jahren abgelaufenen Lupus erythematodes, da die Erkrankung durch Seifenwaschung und Salze geheilt wurde. Die Bestrahlung der kranken Partie war mit einiger Schwierigkeit verbunden, infolge der Notwendigkeit, die umgebenden Teile sorgfältig zu schützen, damit kein unnötiger Haarausfall veranlasst wurde. Mit zweimaliger Pause wurden zusammen 89 Bestrahlungen gegeben, und nachdem die zuletzt hervorgerufene, ziemlich intensive Reaktion abgelaufen war, schien der Zustand zufriedenstellend zu sein, indem die früher erkrankte Hautpartie sich normal gefärbt, nicht erhaben und ohne sichtbare Follikelpfröpfe, darbot. Dezember 1900 vollständig geheilt.

4. L. J. Landwirt, 37 Jahre.

Die Unterlippe seit 20 Jahren geschwürig, dann und wann beinahe vollständig geheilt, um wieder aufzubrechen. Öfters behandelt. 20. III. 1900. Beinahe die ganze Unterlippe mit kleinen adhärenten Krusten bedeckt oder eingesunken, blass, atrophisch; ausserordentlich empfindlich gegen Druck, nicht angeschwollen; nach aussen zu scharfe Grenze mit erhabenem, unebenem Rand; nach innen zu ist der Rand zackig, allmählich abdachend mit verdecktem Epithel an der Grenze der gesunden Schleimhaut. An der Aussenseite der Lippe tritt die follikuläre Anordnung als Follikelpfröpfe hervor. Die Schwester des Patienten ist auch von Lupus erythematodes leidend, und zwar von einigen grösseren, charakteristischen Flecken im Gesicht. Behandlung am 23. III. eingeleitet; 37 Sitzungen; heftige Reaktion; geht nach Hause. 2. XI. 1900. Pat. hat sich heute nach Ablauf von sechs Monaten wieder eingestellt. Die vorhergehende Behandlung hat Heilung des grösseren Teiles der kranken Lippe herbei-

geführt. In den Mundwinkeln, wo die Krankheit zurückgekommen zu sein scheint, befinden sich kleinere infiltrierte Gebiete. Schleimhaut gesund. Behandlung wird wieder aufgenommen; Reaktion nach 16 Bestrahlungen. In Brief vom 15. I. teilt Pat. mit, dass die behandelten Stellen vollständig geheilt scheinen.

5. O. A. Fräulein, 20 Jahre.

Seit einigen Jahren Lupus erythematodes im Gesicht. Mit Salben und Galvanokaustik öfters, aber ohne Erfolg, behandelt. Da die Röntgenbehandlung am 23. VII. 1890 eingeleitet wurde, befanden sich an der rechten Wange eine ungefähr zweimarkstückgrosse Efflorescenz von typischem Aussehen, an der linken zwei Flecken, etwas kleiner als die soeben genannte. Nach 28 Sitzungen Reaktion; einen Monat später, da diese zurückgegangen war, schien die Affektion vollkommen geheilt. Am 7. VI. 1900. An zwei der im vorigen Jahre behandelten Flecken ist Recidiv eingetreten; der dritte Flecken fortwährend vollständig geheilt. Behandlung wieder angefangen, und wurde diesmal durch Applikation der Unnaschen grünen Salbe eingeleitet, wonach Bestrahlung. 35 Sitzungen, Reaktion. Später ausserdem zehn Sitzungen an einem der Flecken infolge eines kleinen, verdächtigen Infiltrates daselbst. In Brief vom 8. I. 1901 teilt Patientin mit, dass sie noch jetzt, vier Monate nach Abschluss der Behandlung frei von Recidiv ist.

6. G. E. Ingenieur, 42 Jahre.

Seit zwölf Jahren Lupus erythematodes in grossen Flecken und Ringen im Gesicht. Follikuläre Form mit grossen Schuppenkrusten. Einige Flecken, insbesonders an der Nase, sind durch verschiedene Behandlungsmethoden: Seifenwaschungen, Quecksilberpflaster, Paquelin, ausgeheilt. Inzwischen treten Reizungszustände mit Rötung der erkrankten Gebiete und Ausbreitung des Prozesses, ein. Am Anfang der Röntgenbehandlung 8. V. 1900: ein grosser, ringförmiger Flecken an der linken Wange; an der rechten, vor dem Unterkieferwinkel ein zweiter, eiförmiger, und ein dritter im linken Schnurrbart. Die zwei ersteren werden behandelt, der dritte nicht. Nach 45 Sitzungen — mit intercurrierenden Pausen durch Hindernisse von der Seite des Patienten, Reisen u. s. w. veranlasst — entstand beiderseits intensive Reaktion. Am 15. II. 1901. Die bestrahlten Bezirke zeigen jetzt eine dünne, helle Haut, ohne Infiltration am Grunde; keine Follikelpfröpfe oder erweiterte Gefässe können wahrgenommen werden; vollständige Heilung scheint eingetreten zu sein. Die Haarwurzeln sind natürlicherweise daselbst vernichtet worden. Infolge des günstigen Erfolges ersucht Patient um Behandlung auch der dritten Stelle.

Es bietet ohne Zweifel grosse Schwierigkeit, die genannte Affektion durch Röntgenstrahlen zum Ausheilen zu bringen. Jedenfalls muss eine sehr intensive Einwirkung jener Strahlen vorausgesetzt werden, damit die hervorgerufene Reaktion Obliteration der neugebildeten Gefässe und Zerfall des pathologischen Gewebes rings um die letzteren hervorbringen kann. War die Reaktion nicht ausreichend, bleibt die Erkrankung nachher wie früher bestehen. Selbst wenn die Behandlung zunächst vollständig befriedigenden Erfolg gehabt zu haben scheint, können Recidive noch nach Verlauf mehrerer Monate eintreffen. Dieses findet bei vier von den sechs oben beschriebenen Fällen statt; betreffend der zwei übrigen Fälle, dürfen Recidive infolge der kurzen Zeit nicht sicher ausgeschlossen werden können. Es scheint indessen sehr wahrscheinlich, dass diese schwer zu heilende Erkrankung, durch genügende Ausdauer von der Seite des Patienten und hinlänglich nachhaltige Behandlung, welche, wenn nötig, öfters wiederholt werden muss, in der That durch die Röntgenbehandlung vollständig geheilt werden kann.

Dabei muss indessen bemerkt werden, dass das Hautsymptom infolge der Natur der Erkrankung, welche wahrscheinlich als mit Tuberkulose anderer Organe zusammengehörig betrachtet werden muss, wenn dasselbe als Folge von Tuberkeltoxinen aufgefasst wird, jederzeit wieder auftauchen kann, solange als die Möglichkeit der erneuerten Intoxikation von den alten Herden aus existiert.

Sämtliche oben erwähnten Fälle sind, wie aus den Krankheitsgeschichten hervorgeht, ohne Erfolg mit den sonst gebräuchlichen Mitteln früher behandelt worden.

III. Tuberculides.

Da die Röntgenbestrahlung auf die nicht bazillären Infiltrate des Lupus vulgaris und auf die Zelleninfiltrationen um die Blutgefässe der Haut bei Lupus erythematodes so vorteilhaft einwirken können, lag der Gedanke nahe, die Methode auch auf die histologisch gleichartigen

Hautinfiltrate, welche Scrofuloderma, oder in späterer Zeit Tuberkuliden wegen ihrer vermuteten Herkunft und ihres Zusammentreffens mit anderen tuberkulösen Affektionen genannt werden, zu versuchen. Die Fälle, welche wir behandelt haben, sind ohne Zweifel mit dem chronischen Kälterythem, dem Pernio, verwandt, nähern sich aber andererseits dem Lupus erythematodes. Die Abwesenheit des Juckens, die Hitze und der Druckempfindlichkeit sowohl wie ihre Permanenz oder Auftreten während der wärmeren Jahreszeit trennen sie von dem Pernio. In der Mehrzahl der Fälle wurden daneben tuberkulöse Symptome irgend welcher Art konstatiert. Es wäre von besonderem Interesse gewesen, zum Vergleiche auch unzweifelhaft typische Fälle von Pernio zu behandeln, bisher fehlte aber die Gelegenheit dazu.

1. S. J. Fräulein, 21 Jahre.

Im Winter 1898—99 kamen an der Streckseite der Finger einige blaurote Knötchen, welche sich im Frühjahr verkleinerten, im Sommer aber ihre früheren Dimensionen bekamen, zum Vorschein. 23. XI. 1899. An den Streckseiten der Finger mehrere grosse, blaurote, tumorenähnliche Hautinfiltrate; Blutung bei Glasdruck nicht sichtbar; kein Jucken oder anderweitige subjektiven Symptome. Pat. sieht blass und müde aus. Am Halse geschwollene Drüsen. Hat Arsen und Eisen ohne Erfolg genommen. Röntgenbehandlung 23. XI. bis 21. XII., da schwache Reaktion eintrat. Als diese zu Ende war, hatten die Knoten an Grösse abgenommen und mehr normale Farbe angenommen. Behandlung wurde wieder am 15. I. eingeleitet und bis an den 9. II., da Reaktion aufs neue eintrat, fortgesetzt. Zwei Monate später war die Haut der Finger, welche während der Reaktion und nachher reichlich schuppte, von normaler Farbe. Ein Teil der Knoten war noch merkbar, aber zur Grösse bedeutend reduziert, die übrigen vollständig verschwunden.

7. XI. 1900. Pat. stellte sich heute ein. Zustand wie im Frühjahr. Geringe Andeutung der Knoten kann verspürt werden; Farbe normal. Glaubt vollständig geheilt zu sein.

2. A. A. Fräulein, 20 Jahre.

Seit 8 Jahren sind Knoten am 1. und 2. Phalanx der Finger an der Streckseite zu sehen. Ihre Anzahl hat nach und nach, insbesondere während des letzten Winters, zugenommen. Die Knoten sind von der Grösse einer Erbse bis einer Mandel, sitzen mitten an den Phalangen, nie an den Gelenken, sind diffus abgegrenzt, teigig, von cyanotischer Farbe, welche am meisten bei Kälte und im Winter hervortritt. Wenig druckempfindlich; subjektiv wird auch ein wenig Hitze an diesen Stellen vernommen; kein Jucken. Wegen Drüsentuberkulose 1899 operiert. Röntgenbestrahlung 1. XII. 1899 bis 15. V. 1900. Zusammen 58 Sitzungen und dreimalige Pause wegen eingetretener Reaktion. Nach Ablauf der letzten nur eine unbedeutende Anschwellung an zweien der Phalangen der linken Hand zu bemerken. 31. XII. Zustand dauernd günstig. Eine geringe Andeutung von Anschwellung kommt noch immer an dem zweiten Phalange der linken Zeige- und Kleinfinger vor. Schlägt selbst vor, die Behandlung wieder aufzunehmen, was auch zweckmässig erscheint.

3. A. S. Frau, 42 Jahre.

Seit geraumer Zeit sind an den Fingern, besonders an den Streckseiten, aber auch auf die Volarseite etwas übergreifend, und am meisten am 5. Finger, blaurote, angeschwollene, teilweise atrophische Bezirke der Haut, ohne scharfe Grenze in die gesunde Haut übergehend, zu bemerken. Haut überall beweglich. Hier und da kleine Blutungen in den infiltrierten Partien. Schuppen etwas, Jucken nie; keine weiteren subjektiven Symptome. Kleine, nervöse Person, mit chronischer Affektion der einen Lungenspitze.

Röntgenbehandlung 10. II. bis 10. III. mit 18 Bestrahlungen. Reaktion nicht hervorgerufen. Sehr bedeutend gebessert; an den meisten Stellen vollständig geheilt, ohne Narbenbildung, aber mit unbedeutender Verdünnung der Haut. 4. X. Präsentierte sich heute, 7 Monate nach Abschluss der Behandlung; die durch diese hervorgebrachte Besserung scheint bleibend zu sein.

4. S. S. Fräulein, 23 Jahre.

Seit einigen Jahren diffuse Anschwellung der Haut an der Dorsalseite der Finger, am meisten an den Phalangen, nicht an den Gelenken. Farbe rot mit einem Stich ins bläuliche, unbedeutende subjektive Unannehmlichkeit, besonders bei der Kälte, wird als Prickeln und Hitze, nie als Jucken empfunden. Nach 15 Bestrahlungen Reaktion. Nach dem Ablauf derselben ist die Anschwellung beinahe verschwunden.

1. X. 1900. Vier Monate nach der Beendigung der Behandlung sind gegangen. Die Finger zeigen normales Aussehen; Infiltrationen verschwunden, Farbe normal.

16. XI. Nach Eintritt der kälteren Jahreszeit ist die Affektion mit sehr unbedeutender Anschwellung an den beiden Kleinfingern wieder hervorgetreten. Die Behandlung wird wieder aufgenommen.

5. C. L. Beamter, 42 Jahre.

Affektion besteht seit 12 Jahren. An den Händen, Ellbogen, Knien sind nach und nach Verhärtungen entstanden, welche in runde, wie herausgehauene Ulcerationen übergegangen sind, um später

zu vernarben. Vorläufig sind an den Händen eine Menge runder, weisser Narben, unterhalb der Hautfläche, an den Ellbogen und Knien dergleichen von livider Farbe zu sehen. Die Ohren waren auch der Sitz analoger Prozesse, wodurch Substanzverluste, besonders an dem linken Ohre entstanden sind; Jucken wurde nie empfunden. Wegen tuberkulöser Drüsen am Halse und an der Achselhöhle in den Jahren 1887, 1889 und 1895 operiert.

27. IX. 1900. Das linke Ohr sowohl wie — obwohl weniger — das rechte ist im Ganzen verdickt, infiltriert, gegen Kälte sehr, gegen Druck weniger empfindlich; sonst keine subjektive Unannehmlichkeit. Die Haut hier und da etwas atrophisch, unbedeutend schuppend; zerstreute nässende Stellen.

Röntgenbestrahlung der Ohren 27. IX. bis 15. X., zusammen 15 Sitzungen. Am Ende der Behandlung bedeutende Besserung; Heilung ohne Narbenbildung, mit dünner Haut; Infiltration vermindert; Empfindlichkeit verschwunden. 15. I. 1901. Zustand unverändert, noch immer zufriedenstellend.

Die Röntgenbehandlung hat sich in den erwähnten Fällen glänzend bewährt. Die Fälle 1, 2 und 4, wo die Erkrankung als diffuse Infiltrate an der Streckseite der Finger auftrat, verlangten kräftige Behandlung mit mehrmaliger Reaktion. In den Fällen 3 und 5, welche auch dem Aussehen nach einander sehr ähnlich aussahen, war dies nicht nötig; der Erfolg wurde schon nach verhältnismässig wenigen Sitzungen sehr günstig.

IV. Ekzema chronicum.

In „Fortschritte der Röntgenstrahlen" Bd. II Heft 1 beschreibt Albers-Schönberg zwei Fälle von Ekzema chronicum, welche durch Röntgenbestrahlung vollständig geheilt worden sind. Diese Fälle sind meines Wissens die ersten, die veröffentlicht worden sind. In einem zweiten Bericht („Die Therapie des Lupus und der Hautkrankheiten mittels Röntgenstrahlen" in „Münch. Med. Wochenschrift" 1900, No. 9, 10, 11) erwähnen Hahn und Albers-Schönberg später nicht weniger als 14 mittels dieser Behandlung geheilten Fälle von chronischem Ekzem, welche sämtlich früher der Gegenstand langdauernder, dermatologischer Behandlung gewesen waren. Die Behandlung unserer Fälle, zehn an der Zahl, war in der That auch zu weiteren Versuchen sehr aufmunternd, was aus den Folgen hervorgeht.

1. E. v. D. Hauptmann, 49 Jahre.

Seit sieben bis acht Jahren besteht an der Vorderseite des rechten Schienbeines, mit einer Breite von 8—10 cm die zwei mittleren Viertel desselben der Länge nach einnehmend, eine ekzematöse Partie, wo die Haut bedeutend verdickt und tief infiltriert ist, mit hier und da vertieften Hautfurchen. In der Mitte der erkrankten Partie ist die Haut nässend, im übrigen trocken und schuppend. Seit Jahren ein intensives Jucken, am schwersten des Nachts. Eine varicös erweiterte Vene verläuft unter die kranke Hautpartie. Während der gegangenen Zeit ist Patient einer sehr wechselnden Behandlung, der aller mildesten, sowohl wie der aller energischten (selbst Eingipsen des Beines), aber stets ohne dauernden Erfolg, unterworfen worden. Die Bestrahlung fing am 13. VII. 1899 an. Schon nach vier bis fünf Sitzungen wurde der Juckreiz vermindert und gleichzeitig hörte das Nässen des centralen Bezirkes auf. Nach und nach besserte sich der Zustand, indem die Abschuppung sich verminderte und die Infiltration successiv zurückging. Nach 18 Sitzungen (in vier Wochen) wurde die Behandlung abgeschlossen. Stärkeres Einwirken wurde vermieden, so dass reaktive Entzündung nicht hervorgerufen wurde. Der Juckreiz war vollständig verschwunden. Die bestrahlte Partie bot eine vollkommen trockene, pigmentierte, unbedeutend schuppende und ziemlich glatte Fläche dar. Infiltration, jedoch in geringem Grade, war noch vorhanden.

20. XII. 1900. Beinahe $1^1/_2$ Jahr ist verstrichen nach Abschluss der Behandlung; der Zustand ist noch immer zufriedenstellend, der Juckreiz bleibt weg, die Infiltration vollständig geschwunden und das Bein bietet keinen anderen Unterschied von dem gesunden dar, als eine unbedeutende Pigmentierung an der Vorderseite des Schienbeines. Die Haut im übrigen eben, glatt und von normaler Elastizität.

2. M. E. Malermeister, 35 Jahre.

Seit der Kindheit besteht in den beiden Flachhänden ein trockenes, schuppendes und infiltriertes Ekzem, welches sich jeden Herbst regelmässig verschlimmert, um im Sommer sich etwas zu bessern. So weit zurück als sich der Patient erinnert, wurde er des Nachts von Jucken gequält, was ihn nötigte, Salbe und Handschuhe des Nachts zu gebrauchen. Er wird immer von Hand- und Fussschweiss belästigt und die Hände fühlen sich immer feucht an, selbst wenn das Ekzem am besten ist. Die Behandlung fing am 26. XI. 1899 an. Nach einigen wenigen Sitzungen ist das Jucken verschwunden. Nach acht Sitzungen wurde die Behandlung abgebrochen; die Haut ist normaler, die Abschuppung hat aufgehört. 20. XII. Die Haut an der Innenseite der Hände ist weich, elastisch, von normalem Aussehen, noch

immer kein Jucken. 22. X. 1900. Patient stellte sich heute ein. Ausschlag diesen Herbst ausgeblieben. Die Haut der Hände noch immer normal, fühlt sich trocken; kein Jucken.

3. Frau L. S. 50 Jahre.

Seit fünf Jahren besteht ein hyperkeratotisches Ekzem an der Volarseite der Fingerspitzen und an einem kleinen Bezirke der linken Flachhand, und mit schmerzhaften Rhagaden verbunden. Die Haut der Hände ist trocken und rauh; die Fingernägel nicht verändert.

Nach zehn Bestrahlungen (Januar 1900) ist die Erkrankung insofern gebessert, dass das Jucken und die Schmerzen vollständig geschwunden sind; die Rhagaden heilten sehr schnell. Die Haut ist indessen noch immer gleich trocken und rauh wie früher. Der Erfolg erwies sich nicht als bleibend; nach zwei Wochen war der Zustand zum alten zurückgekehrt, weshalb die Behandlung — mit demselben Erfolg wie früher — aufgenommen wurde. Infolge wiederholter Recidive wurde die Behandlung im Mai und Juni, mit resp. sieben und zehn Bestrahlungen, wieder aufgenommen. Beim Abschluss jeder Behandlung ist der Zustand ziemlich gut, der Erfolg scheint aber nicht bleibend. 22. X. 1900. Der Zustand wie am Anfang der Behandlung. Die Fingerspitzen sind druckempfindlich und Sitz eines intensiven Juckens; die Haut daselbst wie an einem kleineren Bezirk der Flachhände, trocken, schuppend und verdickt, mit Rhagaden hier und da. Da die Röntgenbehandlung in diesem Falle nur temporäre Besserung herbeizuführen scheint, dürfte es der Mühe nicht wert sein, dieselbe wieder aufzunehmen.

4. A. H. Knabe, 11 Jahre.

In den Kniekehlen finden sich beiderseits Reste eines Kinderekzems in der Form scharf begrenzter, intensiv juckender, lichenoiden Placques. Die Behandlung fing am 6. II. 1900 an. 27. II. Das Jucken nach sechs bis acht Sitzungen verschwunden. Die Haut ist jetzt, nach 17 Bestrahlungen, nur pigmentiert und etwas rauh. Die Behandlung wurde abgebrochen. 2. V. Jucken in den Kniekehlen wieder da; Behandlung fängt wieder an. Nach zehn Sitzungen ist der Juckreiz verschwunden. Bestrahlung hört auf.

20. XI. Zustand in jeder Beziehung befriedigend.

5. K. H. Mädchen, 11 Jahre.

Seit mehreren Jahren ein chronisches, hyperkeratotisches, schuppendes Ekzem mit Rhagadenbildung an der Dorsalseite des rechten Zeigefingers; Rest eines Kinderekzemes.

Das Ekzem nach 20 Bestrahlungen viel verbessert; Infiltration im Schwinden, kein Jucken, Rhagaden geheilt. Nach brieflicher Mitteilung des Vaters der Patientin vom 20. XI. ist der Ausschlag jetzt (sechs Monate nach Aufhören der Behandlung) vollständig geschwunden. Kein Jucken wird verspürt.

6. N. W. Ingenieur, 40 Jahre. Baku.

Seit dem 20. Jahre besteht ein ausgebreitetes Ekzem an den beiden Fussrücken und dem unteren Teile der Unterbeine; die Intensität die ganze Zeit hindurch sehr wechselnd; in mancherlei Weise im In- und Auslande behandelt, ohne dass die Erkrankung je geheilt wurde; ein intensives Jucken war immer da, die Nachtruhe störend. An den genannten Stellen findet man beim Anfang der Behandlung (1. IV. 1900) abwechselnd nässende und trockene ekzematöse Hautstellen und dazwischen mehr oder weniger normale Haut, welche indessen beinahe überall infiltriert, lichenifiziert ist. Das Ekzem streckt sich aufwärts bis an die obere Grenze der Fussknöchel und ist beiderseits ziemlich symmetrisch. Patient schwitzt reichlich; besonders die Flachhände und Fusssohlen fühlen sich immer feucht an. Nach 16 Bestrahlungen in zwei Abteilungen, mit Pause von zehn Tagen, hat die Haut nach dem Aufhören der Behandlung, ein ganz anderes Aussehen. Die früher nässenden Hautbezirke sind jetzt trocken, die Farbe hell, mit feinen Epidermisschüppchen bedeckt; durch ihre helle Farbe kontrastieren sie in eigentümlicher Weise gegen die umgebenden, kräftig pigmentierten, schon früher trockenen Stellen. Die Haut fühlt sich weicher und mehr elastisch an; es besteht jedoch noch immer eine gewisse Infiltration. Das Jucken schwand vollständig nach sechs bis acht Sitzungen.

In einem Schreiben vom 3. I. 1901 schreibt Patient: „Keine Spur des Ekzems ist an den behandelten Stellen mehr zu finden. Die Behandlung hatte überhaupt einen prachtvollen Erfolg und ich bin darüber sehr vergnügt."

7. L. R. Ingenieur, 25 Jahre.

Seit acht Jahren in der linken Flachhand ein heftig juckendes Ekzem, welches in den letzten Jahren hyperkeratolisch, mit Verdickung der Cutis und tiefen Rhagaden, geworden ist. Kommt jetzt auch in der rechten Hand als chronisches Ekzem mit Rötung, Abschuppen und Jucken zum Vorschein. Syphilis verneint. Behandlung fing am 6. VI. an und wurde am 29. VI, nach 16 Sitzungen abgeschlossen. Der Ausschlag war insofern verbessert, dass das Jucken geschwunden, die Rhagaden geheilt und die Verdickung bedeutend vermindert war.

8. E. H. Zahnarzt, 31 Jahre.

Seit langer Zeit besteht in der ersten Interdigitalfalte des rechten Daumens und am Thenar ein Ekzem, das sich durch Rötung und Abschuppung ohne Hautverdickung kund giebt. Die Grenze hier

und dort scharf, mit Schuppenbildung, an anderen Stellen diffus. Jucken unbedeutend. Als Ursache wird Formalin angegeben. Lues verneint. Mehrmonatliche Behandlung (Theer, Zinkpflaster, Empl. saponat. salicyl., Ätzkali und Lassars Zink-salicyl-paste) ohne Erfolg. Röntgenbehandlung am 12. VII. 1900 eingeleitet. Nach zehn Sitzungen gelinde Reizung, weshalb die Behandlung unterbrochen wurde. Als dieselbe am 12. IX. wieder aufgenommen wurde, war der Zustand bedeutend gebessert. Diesmal kamen Strahlen von geringer Spannung zur Verwendung und die Behandlung konnte, ohne dass Reaktion eintrat, bis auf den 15. XII. mit zusammen 40 Sitzungen, fortgesetzt werden. Ekzem bedeutend gebessert. Abschuppung und Jucken geschwunden; noch immer Rötung am Thenar, wo die Hornschicht abnorm dünn und vulnerabel zu sein scheint.

9. M. S. Fabrikant, 42 Jahre.

Seit vielen Jahren ein licheinfiziertes, nässendes, bisweilen trockenes Ekzem, teils an den Genitalien und um den After, teils an den Waden. An den letztgenannten Stellen intensives Jucken, besonders an einem flachhandgrossen, bedeutend verdickten und nässenden Bezirke der rechten Wade. Röntgenbehandlung (nur an den Waden) fing am 25. X. 1900 an. Nach fünf bis sechs Sitzungen ist das Jucken fort, das Nässen geendigt. Nach zwölf Sitzungen gelinde Reizung. Behandlung am 22. XI. wieder aufgenommen. Der Zustand hat sich wesentlich gebessert, noch immer kein Jucken; die Efflorescenz an der rechten Wade trocken, die Verdickung vermindert. Behandlung bei fortgehender Besserung mit ferneren acht Sitzungen fortgesetzt.

20. I. 1901. Der Zustand der behandelten Partien ist jetzt, zwei Monate später, gut. Kein Jucken, unbedeutende Verdickung.

10. A. N. Grossierer, 59 Jahre.

Seit den Kinderjahren bestehen an den Händen vier symmetrische, trockene, juckende und schuppende Fleckchen mit Cutisverdickung. Im oberen Teil der Crena ani seit drei Monaten ein verrukoser, trockener, juckender, stark verdickter Bezirk von der Grösse 2×0,5 cm.

Röntgenbehandlung 14. VIII. bis 17. IX. 1900, zusammen 17 Sitzungen. Am 8. X. wurde notiert: der Flecken in der Crena ani geheilt mit Depigmentierung; kein Jucken, keine Verdickung. Die Finger bedeutend gebessert in betreff des Juckens und der Verdickung, dagegen besteht noch immer unbedeutende Abschuppung.

Aus dem Bericht geht hervor, dass die Röntgenbehandlung in den sämtlichen zehn Fällen einen günstigen Erfolg geleistet, in der Mehrzahl vollständige Heilung bewirkt hat. Nässende Flecken trockneten nach einigen wenigen Sitzungen konstant ein, das Jucken blieb ebenso regelmässig fort. Nur ein Fall hat sich gegen diese Behandlung refraktär gezeigt, indem die günstige Einwirkung der Röntgenstrahlen nicht dauernd wurde. In diesem Falle zeichnete sich die Haut der Hände durch auffallende Trockenheit und Rauhigkeit mit unbedeutender Verdickung der Cutis der erkrankten Partie aus, und eignete sich gerade deshalb wenig für diese Behandlungsmethode. Zwei weitere Fälle, im übrigen mit jenen gleichartig, wurden indessen durch Röntgenbestrahlung vorteilhaft beeinflusst. Wo grosse lichenifizierte und teilweise nässende Flecken vorhanden waren, schien der Erfolg am meisten auffallend. Diese Thatsache dürfte wohl damit in Zusammenhang gesetzt werden können, dass die Röntgenstrahlen auf das Jucken konstant günstig einwirken. Recidive können zwar nicht mit Sicherheit ausgeschlossen werden, der Erfolg scheint aber nach unserer Erfahrung rücksichtlich der fraglichen Krankheitsform sehr dauernd zu sein. Von besonderem Interesse dürfte die in mehreren Fällen gemachte Beobachtung sein, dass die Infiltration, welche am Ende der Behandlung teilweise rückständig blieb, sich nach und nach verminderte, um schliesslich gänzlich zu schwinden, sobald das Jucken und damit das Kratzen aufhörte, welche Thatsache zu Gunsten der Theorie Brocqs und Jacquets von der Pathogenese der Lichenifizierung zu reden scheint.

V. Pruritus ani et vulvae.

Der günstige Erfolg, welchen die Behandlung des chronischen Ekzemes geleistet hatte, veranlasste uns die Röntgenbehandlung auch gegen lokalen Pruritus zu versuchen. Eines der Hauptsymptome beider Erkrankungen ist das Jucken, und da dieses bei den chronischen Ekzemen, selbst wenn sie Jahre hindurch in intensivsten Formen gedauert haben, konstant beeinflusst wird, musste dasselbe Verhältnis bei Pruritus stattfinden. Dass dies auch der Fall ist, geben die nachfolgenden Krankengeschichten an die Hand.

1. E. v. R. Frau, 78 Jahre.

Seit 3 Jahren ein intensives Jucken um den After und die Vulva. Die Haut dieser Gegend wurde nach und nach verdickt und ist, als das Jucken exacerbiert, erheblich zerkratzt. Durch tägliche Seifenwaschungen und Verband mit Theer-Diachylonsalbe ist der Zustand zwar augenblicklich etwas verbessert, das Jucken dauert aber hartnäckig fort, besonders in der Nacht. Harn zucker- und eiweissfrei; keine Hämorrhoiden. Nach 6 Bestrahlungen erwähnt die Patientin, dass sie, welche früher infolge des intensiven Juckens nur 1 bis 2 Stunden täglich schlafen konnte, jetzt 4—5 Stunden ungestörten Schlafes genossen hat. Der Zustand verbesserte sich allmählich, und nach 20 Sitzungen wurde die Behandlung abgeschlossen (15. II. 1900). Die Haut fühlt sich weicher und mehr elastisch an; das Jucken ist fort. Sie schläft ungestört die ganze Nacht hindurch. Reaktive Entzündung wurde in diesem Falle nicht nötig. 12. XI. 1900. Zustand noch immer, 9 Monate nach Aufhören der Behandlung, vollständig befriedigend.

2. E. G. Haushälterin, 50 Jahre.

Seit vielen Jahren intensiver Pruritus vulvae mit Verdickung der Haut der Labien, gegen den After zu, und der nächsten Teile der Oberschenkel und des Bauches. Hier und dort Nässen und ekzematiformes Aussehen der Haut. Die Pubeshaare ausgerissen. Eiweiss und Zucker fehlen. Am Uterus grosse, subseröse Myome. Menstruation unregelmässig. Nach zweimonatlicher Krankenhausbehandlung war das Ekzem geheilt, das Jucken aber noch immer da, wiewohl etwas vermindert; die Hautverdickung unverändert.

Röntgenbehandlung wurde am 4. V. 1900 eingeleitet. Nach der 18. Sitzung gelinde Reaktion. Nach dem Ablauf derselben hatte die Haut normaleres Aussehen angenommen, das Jucken aber, welches beim Abbrechen der Behandlung beinahe vollständig fort war, ist zurückgekehrt, weshalb die Behandlung mit starkem Strom und möglichst kurzer Distanz, in der Absicht kräftige Reaktion hervorzurufen, wieder aufgenommen wurde. Nach 10 Sitzungen stellte sich dieselbe in ziemlich intensiver Form ein. Die Oberhaut beinahe der ganzen bestrahlten Partie wurde abgestossen; reichliche Exsudation und ziemlich grosse Schmerzen. Nach zweiwöchentlichem Bettliegen und Bleiwasserumschläge war die Haut geheilt, die Infiltration auffallend vermindert und das Jucken geschwunden. Reist nach Hause.

20. XII. 1900. Durch Brief teilt Patientin mit, dass der Erfolg nicht dauernd wurde, indem das Jucken im Herbst sich von Neuem einstellte.

3. C. B. Hofintendant, 39 Jahre.

Nervös; ausgiebige und angestrengte Arbeit. Jucken um den After und am Hodensack seit 5 Jahren. Während dieser ganzen Zeit — ab und zu — vom Arzt behandelt. Nach Behandlung mit Resorcin unter Kautschukbedeckung zeitweise verbessert; Eiweiss und Zucker fehlen.

Beim Anfang der Röntgenbehandlung am 10. IX. 1900 wurde bedeutende Lichenifizierung der erkrankten Partien infolge von Jucken und Kratzen konstatiert. Kein Nässen. Nach nur 13 Sitzungen ist der Zustand ein ganz anderer; die Nacht von Jucken ungestört; die Exkoriationen geheilt; die Lichenifizierung vermindert.

Infolge von Fortreisen muss die Behandlung unterbrochen werden, Patient kam aber jede zweite oder dritte Woche nach Stockholm und bekam jedesmal einige Bestrahlungen. Das Jucken kam nur ein paarmal zurück, jedesmal äusserst gelinde und schnell übergehend, trotz angestrengter Arbeit den ganzen Herbst, was immer früher Verschlimmerung des Zustandes herbeizuführen pflegte. Mitte Dezember ist die Haut beinahe von normalem Ausschen; nur an vereinzelten Stellen und zwar an einem Flecken rechts vom After und an der rechten Seite des Scrotum ist die Haut etwas schuppend und Jucken wird daselbst durch Kratzen ausgelöst. Behandlung wird um Weihnachten und einige Tage des Neujahrs fortgesetzt. Beim Abschluss derselben am 7. I. 1901 ist der Zustand vollkommen befriedigend; kein Jucken.

4. G. E. Beamter, 60 Jahre.

Seit vielen Jahren besteht hochgradiger Pruritus ani mit bedeutender Verdickung der Haut und Hervorsprossen niedriger Papillome, welche letztere von dicker, weisser, macerierter Epidermis bedeckt sind; zwischen ihnen tiefe, rote, schmerzende, mit Epithel bedeckte, nicht blutende Rhagaden. Die Haut ist dermassen derb, dass der Introitus ani verengt erscheint; die Veränderungen setzen sich ein paar Centimeter innerhalb des äusseren Randes des Sphinkter fort. In der Nacht heftiges Jucken. Patient hat Cholelithiasis gehabt; Eiweiss und Zucker im Harn fehlen. Jede Behandlung bisher erfolglos. Patient sieht heruntergekommen und leidend aus.

Röntgenbehandlung im Mai und Juni 1900, zusammen 23 Sitzungen. Der Zustand nach dem Aufhören der Behandlung etwas gebessert; das Jucken liess ihm wenigstens ein paar Stunden Nachtruhe; etwaige Veränderung der Haut ist nicht zu konstatieren. Es ist deutlich, dass eine ausnehmend kräftige Reaktion hier notwendig ist, um die verdickte Epidermis um den After zum Abstossen zwingen zu können. Muss wegen Dienstangelegenheiten nach Hause reisen; wird zurückkommen.

7. XI. Die durch die Röntgenbehandlung erreichte Besserung wurde nicht bleibend. Das Jucken jetzt ebenso intensiv als je. Behandlung wurde von neuem eingeleitet, in der Absicht, damit nicht aufzuhören, bis eine dermassen kräftige, reaktive Entzündung entstünde, dass die ganze verdickte

Epidermisschicht vollständig entfernt würde. Erst nach 53 Sitzungen trat Reaktion ein. Nach und nach wurde die schwielig verdickte Epidermisschicht im Laufe von $1^1/_2$ Wochen abgestossen, so dass sich die angeschwollene Haut in einer Ausdehnung von circa 4—6 cm vom äusseren Rande des Sphinkters rot und nässend darbot. Das Jucken nahm nach und nach unter der Behandlung ab, schwand aber bei dem Abstossen der Epidermis nicht vollständig, sondern dauerte — jedenfalls in geringem Grade — fort und schien von den Hautfalten in der unmittelbaren Nähe des Sphinkters auszugehen. Es blieben dort einige — 5—6 — warzenähnliche Exkrescenzen, welche durch Röntgenbehandlung nicht entfernt werden konnten, zurück; diese wurden unter lokaler Anästhesie weggeschnitten, und die Heilung schritt nachher ungestört vorwärts, ohne dass das Jucken sich weiter vernehmen liess. Zwei Monate später stellt sich Patient wieder ein. Die neugebildete Haut scheint normal, kein Jucken.

VI. Psoriasis.

Schon im Jahre 1898 beschreibt Ziemssen (Ärztl. Verein, München 1898, 8. VI.) einen Fall von Psoriasis, welcher durch Röntgenbestrahlung mit Erfolg behandelt wurde. Später sind einige weitere Berichte über mit Röntgenbestrahlung und mit wechselndem Erfolg behandelte Fälle dieser Erkrankung erschienen.

In unserem Laboratorium waren 2 Psoriasisfälle Gegenstand der Röntgenbestrahlung, alle beide sehr intensiv und an den Händen lokalisiert.

1. C. G. K., Fabrikant, 56 J.

Die Krankheit besteht seit 25 Jahren. Mehrmals mit verschiedenen Mitteln (Empl. sapon. salicyl., chrysarobin, Solut. hydrarg. nitr., Pyrogallol, Antilueticis, Arsen etc.) ohne dauernden Erfolg behandelt. 25. IV. 1899. An den Handrücken beider Hände scharf begrenzte Flecken und Papeln von rotbrauner Farbe am dichtesten über den metacarpo-phalangeae — und Fingergelenken stehend, von Hanfsamen- bis Fünfzigpfenniggrösse, teilweise zu grösseren Plaques zusammenfliessend. Die Epidermis dieser Flecken schuppend; kein Jucken; Nässen kam nie vor.

An der Innenseite der Hände ist die Erkrankung zum Thenar und zur Vola beschränkt. Beide Hände einander gleich. Die leicht entstehenden Rhagaden sind dem Patienten sehr lästig.

Die Röntgenbehandlung fing am 25. IV. 1899 mit Bestrahlung des Handrückens sowohl, wie der Flachhand an. Nach 19 Sitzungen Reaktion, welche einen ziemlich heftigen Charakter, mit Hitze und Anschwellung der Hand und infolgedessen Steifigkeit der Finger, annahm. Die Oberhaut löste sich an den erkrankten Stellen überall, an der normalen Haut aber nirgends ab. Nach 3—4 Wochen war mit der Beendigung der Reaktion jede Spur der Hautkrankheit geschwunden.

Drei Monate später teilte Patient brieflich mit, dass ein kleiner schuppender Flecken am einen Thenar (beginnendes Recidiv?) entstanden war.

28. IX. stellte sich Patient wieder ein. Heute, vier Monate nach dem Aufhören der Röntgenbehandlung, finden sich an den Händen zahlreiche Flecken und Papeln von dem schon erwähnten Aussehen und Lokalisation. Als Rest der kräftigen Reaktion blieben noch immer eine gewisse Steifigkeit der Fingergelenke und unregelmässige Pigmentverschiebungen am Handrücken zurück.

2. N. Graf B., 58 J.

Die Krankheit zwei Jahre alt. An den Innenseiten der beiden Hände grosse confluierende Psoriasiseffloreszenzen mit Rhagadenbildung. Die ganze Zeit behandelt, im letzten Jahre mit gutem Erfolg, indem der Ausschlag beinahe geheilt war, kehrte aber bald zurück. Röntgenbehandlung 24. II. bis 7. IV. 1900, zusammen 30 Sitzungen. In den ersten Wochen konnte eine unbedeutende Besserung beobachtet werden, indem die Risse geheilt, die Haut der angegriffenen Stellen weicher und die Schuppenbildung vermindert wurden. Diese Besserung ward indessen nur eine temporäre; unmittelbar nach dem Aufhören der Behandlung nahm der Ausschlag seinen früheren Charakter wieder an.

Nach unserer Erfahrung ist also die Röntgenbehandlung der Psoriasis von geringem Wert. Die beiden Fälle waren Specimina der schwer zu behandelnden, inveterierten Psoriasisformen und daneben atypisch an den Volarseiten der Hände lokalisiert. Auch wenn diese Umstände mit in Betracht genommen werden, kann man den Erfolg nicht gerade aufmunternd nennen. Zwar wurde der Ausschlag im Fall 1 entfernt, aber nur, um bald wieder aufzublühen.

Im Falle 2, welcher sich indessen einer gut geleiteten Behandlung mit Theermitteln und Naftalan zugänglich erwies, war der Erfolg der Röntgenbehandlung noch weniger günstig.

VII. Acne.

Pochitonowa erwähnt in „Verhandlungen des XII. internationalen Ärzte-Kongresses 1897, Sektion für Haut- und Geschlechtskrankheiten" Acnefälle, die mit ausgezeichnetem Erfolge mit X-strahlen behandelt wurden. In einem Falle von Hypertrichosis, welcher von uns behandelt wurde (siehe unten, Fall 5!) und mit dem Acne juvenilis kompliziert war, schwand die Komplikation bei der Reaktion. Ausser diesem hatten wir nur noch einen Fall behandelt.

A. W., Hebamme, 27 J.

Sieht rüstig und gesund aus, leidet jedoch seit längerer Zeit an chronischer Obstipation und Nierenkrankheit. Seit $1^1/_2$ Jahren ausgebreitete Acne inveterata des Gesichts, ohne Erfolg behandelt.

Stat. praes. am 15. VIII. 1900. Beinahe über dem ganzen Gesicht, Stirn, Wangen und Nase, eine ausgebreitete Acne indurata mit dicht stehenden, hier und da gehäuften, tiefen, grossen Pusteln mit geringer Eiterbildung, einzelne einen subcutanen Abscess gebend. Gesicht bedeutend entstellt. An den Seiten des Kinnes und am Halse einzelne dicke, dunkle Haare. Neuerdings mit Resorcin behandelt, wodurch Verschlimmerung entstand. Röntgenbehandlung wurde am 15. VIII. eingeleitet, wobei Anfang mit der Stirn gemacht wurde. Nach 21 Sitzungen Reaktion; beim Rückgang derselben waren die Acnepusteln ohne Narbenbildung geschwunden, die Haut tiefrot und schuppend; erblasste allmählich. Nase, Wangen und Kinn wurden unmittelbar nachher in Behandlung genommen. Am Kinn, wo der Haarwuchs am meisten kräftig war, und deswegen die intensivste Behandlung stattfand, entstand heftige Dermatitis; als dieselbe zurückging, waren auch hier die Pusteln geschwunden.

14. XI. Beinahe geheilt; Epilation gelungen.

Patient teilt am 11. I. 1901, also drei Monate später, brieflich mit, dass die Rötung des Gesichts beinahe hin ist; Zustand im übrigen befriedigend.

VIII. Ulcera.

Unter dieser Benennung fassen wir einige Fälle chronischer Ulcerationen zusammen, deren Ursache nicht immer vollkommen klar gestellt wurde und nur so viel gemein haben, dass sie sich gegen jede andere Behandlung refraktär zeigten. Hierher gehören 4 Fälle, von denen beim ersten kein befriedigender Erfolg erreicht wurde, was dagegen mit den drei übrigen der Fall war.

1. E. A., Lehrerin, 30 J.

Im Herbst 1897 ein Geschwür an der Aussenseite des rechten Oberschenkels, in drei Monaten geheilt. Ein Jahr später ein ähnliches markstückgrosses Geschwür an der rechten Seite des Mons Veneris; heilte in drei Monaten. Alle beide fingen als perifollikuläre Infiltrationen an, welche brandig erweichten, sich serpiginös ausbreiteten mit, nach dem Abstossen des brandigen Teiles, scharf ausgehauenen Rändern. Bettliegen und Umschläge mit physiologischer Kochsalzlösung erwiesen sich als die beste Therapie. Grosse Dosen Jodkali (10 gr pro die) hatten keine Wirkung. Im März 1899 ein neues Geschwür am rechten Unterschenkel und ein zweites am linken mit dem gewöhnlichen Verlauf. Paquelin einmal; langsame Heilung. Den Sommer 1899 brachte sie an der Westküste zu und hatte bei der Rückkehr ein blühendes Aussehen. Gleich nachher fingen indessen Geschwüre an, an den beiden Unterschenkeln in der Nähe der vorigen zu entstehen. Vorstufe: blaurotes, etwas erhabenes Erythem; Verbreitungsweise wie vorher.

Da die vorhergehenden Anfälle erst nach geraumer Zeit und drei bis vier Monaten Bettliegen zum Ausheilen kamen, und es für ihre Existenz, entweder schnell wiederhergestellt zu werden oder während der Behandlung ihrem Berufe nachgehen zu können, von grossem Belang war, wurde Röntgenbehandlung vorgeschlagen und fing am 11. X. 1899 an, während sie gleichzeitig auf war. Schwacher Strom zehn Minuten. Nach 35 Bestrahlungen, da die Behandlung unterbrochen wurde, hatten die Geschwüre sich gereinigt und zeigten Tendenz zum Heilen, welches indess erst später stattfand.

13. III. 1900. Ein neues Geschwür, bezüglich der Beschaffenheit den vorhergehenden ähnlich, ist am linken Unterschenkel entstanden. Röntgenbehandlung eingeleitet. Nach 30 Bestrahlungen, da das Geschwür die Grösse eines Zweimarkstückes erreicht und sich in der bekannten Weise entwickelt hatte, wird die Behandlung, die keinen nennenswerten Erfolg zu haben schien, abgebrochen.

2. L. L., Frau, 55 J.

Vor vier Jahren wegen Epithelialcarcinom der rechten Temporalgegend operiert; nach weiteren zwei Jahren Recidiv; Radikaloperation mit Resektion eines Teiles des Jochbogens und Hauttransplantation. Im Anfang Dezember 1899 entstand an derselben Stelle ein Geschwür (Nekrose des transplantierten Hautlappens?), welches Tendenz zur Weiterverbreitung zeigte. Mit Lapistouchierungen und Paquelin ohne Erfolg behandelt.

Stat. praes. 16. I. 1900. Ein kreisrundes Geschwür, Diameter 15 mm, mit scharf ausgehauenen Rändern, vor dem rechten Ohre. Der Grund mit einer speckig aussehenden, gelbgrünen Masse bedeckt, die sich nicht entfernen lässt; Umgebung nicht infiltriert. 5. II. Nach 17 Sitzungen ist das Aussehen des Geschwüres verändert; die Ränder sind jetzt mehr abgerundet mit Epidermisneubildung an den Kanten. Ein Teil des speckigen Belags abgestossen; frische Granulationen hervorgesprossen. Infolge der beginnenden Reaktion wird die Behandlung unterbrochen. 12. II. Fing wieder an; Aussehen des Geschwüres noch mehr gebessert. 20. II. Vollständig geheilt.

3. E. L., Grossierer, 72 J.

Seit etwa sechs Jahren ein Geschwür von der Grösse eines Fünfpfennigstückes an der äusseren Seite des linken Unterschenkels. Mehrmals Gegenstand ärztlicher Behandlung, aber ohne Erfolg.

Einmal fünf Wochen bettliegend, ohne dass indessen Heilung eintrat.

Heute (14. III.) hat das Geschwür ein blassrotes Aussehen mit schlaffen Granulationen, die sich unbedeutend über die Hautoberfläche erhöhen; blutet leicht; Sekretion gering. Erweiterte Venen in der Umgebung. 1. V. Behandlung ist mit 21 Sitzungen ohne Eintritt der Reaktion fortgesetzt worden. Geschwüre trockener wie früher; die Granulationsmasse ist geschrumpft und ihre Oberfläche nicht mehr erhaben; Sekretion beinahe geschwunden; vom Rande her ein schmaler Saum neugebildeter Epidermis hervorgeschoben. 11. V. Dünne Epidermis bedeckt die ganze Fläche. 20. V. Geschwür vollständig und fest geheilt; die Narbe indessen noch immer dünn. Zahl der Sitzungen 38. 6. XI. Nach dem Bericht von dem Hausarzt des Patienten ist das Geschwür noch immer geheilt.

4. M. K., Mädchen, 11 J.

Klein und zart. In der Verwandtschaft nichts besonderes. Vor einiger Zeit wurde am Sept. cartilagin. nasi eine runde Perforation von 5 mm Durchmesser entdeckt. Der vordere Rand abgestumpft, geheilt, der hintere links etwas angeschwollen, excoriiert und leicht blutend. Jodkali (0,5 gr dreimal täglich) eine kürzere Zeit, und Jod-Jodkali lokal ohne Erfolg. Im Anfang November wurde an der Innenseite des linken Nasenflügels der Perforation gegenüber eine kleine, ulcerierte Anschwellung von 2—3 mm Durchmesser entdeckt. Röntgenbehandlung wurde am 7. XI. eingeleitet. Patient wurde mit stark rückwärts geneigtem Kopfe auf einen Tisch plaziert, wobei das linke Nasenloch, um den Strahlen freien Zutritt zu dem ulcerierten Teil zu geben, mit einem besonderen Apparat ausgedehnt wurde. 15. XII. Affektion an der Ala geheilt, die Anschwellung der Schleimhaut am hinteren Rande der Perforation vermindert, die Excoriationen daselbst gleichfalls; die Schleimhaut der Umgebung gerötet (Reaktion). Reist Weihnachten nach Hause, um später zurückzukehren.

Aus den Krankengeschichten geht hervor, dass diese Behandlung in zwei Fällen einen besonders günstigen Erfolg hatte (2 und 3).

Im Falle 1, wo die Natur der Erkrankung unklar ist, scheint kein Erfolg hervorgebracht worden zu sein. Im letzterwähnten Falle, welcher möglicherweise ein lupöses Geschwür der Nase ist, war die Besserung unzweifelhaft, und die Behandlung wird später fortgesetzt.

IX. Hypertrichosis.

Eine der allerersten Beobachtungen betreffend der Einwirkung der Röntgenstrahlen auf normale Haut war, dass die Kopf- und Barthaare nach einigermassen längerer Einwirkung dieser Strahlen sich ablösten und abfielen. Mehrere Mitteilungen von unvorhergesehenem Haarausfall bei der Röntgenexposition erweckten bald den Gedanken, therapeutische Versuche im Falle abnormen Haarwuchses einzuleiten, und schon früh, bevor noch jemand X-Strahlen als Heilmittel gegen andere Hautkrankheiten verwendete, ging die erste Mitteilung vom Benutzen dieser Thatsache für die Dermatotherapie ein. Freund spricht schon 1897 die Überzeugung aus, dass Epilation ohne unangenehme Nebenwirkungen durch diese Methode leicht bewerkstelligt werden kann. Freund sowohl als E. Schiff, Gocht u. a. lieferten später weitere Mitteilungen darüber. Erstere beschreiben sieben Epilationsfälle mit gutem Erfolg. Jutassy-Budapest behandelte 40 Fälle, worunter einige mit über ein Jahr dauerndem Erfolg.

In unserem Röntgenlaboratorium wurden elf Fälle von Hypertrichosis behandelt.

1. T. Ö. Fräulein, 25 Jahre.

Brünette. Seit dem 15 Lebensjahre an der Oberlippe und der Spitze und Seiten des Kinnes ziemlich dichtsitzende, dunkle, weiche Haare. 22 Sitzungen. Mit Ausnahme der allerfeinsten Lanugohärchen haben sich alle die übrigen ohne Reaktion abgelöst. Zu der Zeit des Haarabfalles entstand deutliche Pigmentierung der bestrahlten Hautpartie, am deutlichsten an der Oberlippe bemerkbar. Diese

Pigmentierung wurde nach und nach vermindert, blieb aber ziemlich lange (einige Monate) stehen, wozu ohne Zweifel der dauernde Aufenthalt der Patientin im Freien in der brennenden Sommersonne einigermassen beitrug. Der weitere Ausgang unbekannt.

2. A. J. Fräulein, 35 Jahre.

Seit mehreren Jahren ziemlich lästiger Bartwuchs am Kinn, weniger an der Oberlippe. Jüdischer Abstammung, brünett, die Haut dünn und blass. Das Kinn fing am 13. V. 1899 an behandelt zu werden.

Nach 20 Sitzungen Effluvium nebst starker Reaktion, die drei Wochen zum vollständigen Rückgang brauchte. Keine Pigmentierung.

Vier Monate später, am 20. X. 1899, ist der Erfolg am Kinn noch ziemlich befriedigend. Nur einzelne Haare sind an den Hautstellen, wo die Reaktion keine intensive war, wieder erschienen. Die Oberlippe wird jetzt in Behandlung genommen. Patientin, welche die frühere Reaktion ziemlich lästig fand, wünscht jetzt, wenn möglich, dieselbe zu vermeiden. Um diesem Wunsche entgegenzukommen, werden Strahlen von schwächerer Intensität gebraucht.

Bei der 22. Sitzung fing der Haarausfall an und wurde in einigen Tagen vollständig, Reaktion trat nicht ein.

28. XII. 1900. Einzelne Haare sind seit der letzten Behandlung hervorgesprossen, sind aber wenig zahlreich und sitzen ziemlich lose. Die Behandlung wird bald wieder aufgenommen werden, um, wenn möglich, vollständigen und dauernden Erfolg zu erreichen.

3. E. H. Fräulein, 33 Jahre.

Blondine. Seit geraumer Zeit mit Elektrolyse behandelt, die Haare zeigen aber Tendenz, sich zu vermehren. Am Kinn zahlreiche dicke und feinere Haare. An der Oberlippe nur Flaum. Das Kinn wird allein behandelt. Am 1. XI. nach 21 Sitzungen gelinde Rötung des Kinnes nebst Haarausfall. 20. XI. nach abgelaufener Reaktion, die sich in sehr mässigen Grenzen gehalten hat, ist jeder Haarwuchs fort. Die Haut dem Aussehen nach vollständig normal.

1. III. 1900. Recidiv, indem zerstreute Haare angefangen haben, am Kinn zu erscheinen. Sie sitzen indessen lose und scheinen kurze Wurzeln zu haben.

4. J. W. Frau, 35 Jahre.

Blondine. Am Kinn zerstreute, ziemlich dicke Barthaare, an der Oberlippe und an den Wangen, dichtstehende Lanugohärchen. Nur das Kinn wird bestrahlt. Nach 19 Sitzungen gelinde Reaktion mit Effluvium. Der weitere Erfolg unbekannt.

5. A. A. Fräulein, 28 Jahre.

Jüdin. Sehr dunkel. Rings um das Kinn und die Wangen nach dem Halse zu dicht sitzende, dunkle, steife Haare. Hier und da zahlreiche Acnepusteln am meisten an den Wangen Früher mit Elektrolyse behandelt. Röntgenbehandlung wurde am 27. XI. 1899 eingeleitet. 18 Sitzungen, Reaktion. 10. I. 1900. Die Haut der bestrahlten Stellen frei von Bartwuchs, die Acnepusteln gleichfalls fort; beginnt jetzt die Behandlung der Oberlippe; zehn Sitzungen, Reaktion. 1. III. Die Gesichtshaut im ganzen rein, weiss und von Haaren frei, keine Pusteln.

4. I. 1901. Zustand noch immer befriedigend. Vom Haarausfall abgesehen, welcher, mit Ausnahme der feinen, kaum bemerkbaren Lanugohärchen ein vollständiger ist, tritt der Unterschied zwischen der früheren pickeligen Gesichtshaut und der jetzigen glatten und gleich-weissen auffallend hervor.

6. E. E. Fräulein, 30 Jahre.

Blondine. Am Kinn einzelne steife Haare, die Tendenz zeigen, sich zu vermehren. 20. XI. 1899. 12 Sitzungen, Effluvium, sehr gelinde Reaktion. 3. III. 1900. Zerstreute Haare sind wieder an den bestrahlten Stellen zu sehen. Sie sitzen aber sehr lose, und die Wurzeln scheinen klein und geschrumpft.

7. E. v. G. Fräulein, 26 Jahre.

Haare dunkel, Hautfarbe blass. Schon im 13. Lebensjahre zeigte sich an der Oberlippe abnormer Haarwuchs, der mit der Zeit immer auffälliger wurde und im 18. Jahre anfing, auch am Kinn und an den Wangen hervorzutreten.

Stat. präs 1. VIII. 1899.

Dichter, rauher, schwarzer Bartwuchs aus 3 bis 4 cm langen dicken Haaren bestehend, breitet sich über das Kinn bis an den Kehlkopf und nach den Seiten zu mit ungefähr 3 cm breiten Bändern, längs dem unteren Rande des Unterkiefers bis zum Anfang des Haupthaares vor dem Ohre aus. Nach oben hängt derselbe mit der weniger dicken und rauhen Haarbedeckung der Oberlippe zusammen. Patientin ist durch diesen für eine Frau besonders seltenen Bartreichtum vollständig entstellt. Sie ist infolge dessen sehr verstimmt und wird durch ihr Gebrechen vom geselligen Verkehr mit ihren Mitmenschen verhindert. Die Haut ist dünn und blass. Röntgenbestrahlung wurde am oben erwähnten Tag an der ganzen haarbedeckten Fläche eingeleitet.

18. VIII. Kräftige Reaktion an der Oberlippe und am Kinn (16 Sitzungen). Die Behandlung

der übrigen Teile wird, bis die Reaktion, die aber gelinder Art war, eintrat, fortgesetzt. Haarausfall gleichzeitig mit oder etwas vor der Reaktion. Reist nach Hause.

10. XII. Ende Oktober. Also schon zwei Monate nach Aufhören der Behandlung fingen unter dem Kinne und an den Wangen weiche, vollständig farblose und deshalb kaum bemerkbare Haare an hervorzuwachsen. Nach ungefähr vier Wochen nahmen sie indessen sehr schnell, in fünf bis sechs Tagen, ihre schwarze Farbe wieder an. An der Oberlippe und der Vorderseite des Kinns, wo die Reaktion sehr kräftig mit Abstossen der Epidermis, Exsudation und Krustenbildung war, kehrten die Haare nicht zurück; die Haut dieser Stellen weiss, dünn wie atrophisch.

Bestrahlung der Seitenteile des Kinns, des Halses und der Wangen fängt jetzt wieder an. Nach 15 Sitzungen Reaktion und Effluvium. Reiste wieder nach Hause.

1. VI. 1900. An den Stellen, wo die Reaktion bei der letzten Behandlung am stärksten war, nämlich an den Seiten des Kinns, scheint dauernder Erfolg jetzt erreicht zu sein. Die Haut daselbst ist hell und dünn, doch keineswegs entstellt. Am Halse und an den Wangen kamen, wie vor drei Monaten, neue Haare zum Vorschein, die, wie früher, zunächst farblos waren, um später in einigen Tagen eine schwarze Färbung anzunehmen. Diese Partien werden zum dritten Male der Behandlung ausgesetzt. Einzelne Haare hier und da, an den sonst vollständig haarlosen Stellen der Oberlippe und an den Seitenpartien des Kinnes, werden elektrolytisch behandelt.

Es scheint, als ob jetzt die Haut resistenter gegen die Behandlung wäre, als es früher der Fall war, indem zusammen nicht weniger als 49 Bestrahlungen nötig waren, bevor die Reaktion sich einstellte. Sie wurde indessen sehr intensiv, was übrigens in diesem Falle wünschenswert war. Reist Ende September nach Hause und schien die Reaktion da vollständig abgelaufen zu sein. Effluvium vollständig.

Patientin teilt am 20. XII. brieflich mit, dass ein Recidiv sich nicht weiter eingestellt hat. Einzelne Haare, die sich hier und da scheinen zeigen zu wollen, raten wir ihr, durch Elektrolyse wegnehmen zu lassen. Im übrigen scheint kein weiterer Eingriff nötig zu sein.

8. L. E., 16 Jahre.

30. XI. 1899.

Brünette, Gesichtshaut blutreich und pigmentiert. Starker Bartwuchs in der Familie. Dunkler Flaum an der Oberlippe seit ein bis zwei Jahren. 15 Sitzungen, mittelstarke Reaktion. Nach Verlauf derselben zurückbleibende Pigmentierung an der Oberlippe. 1. III. Die Pigmentierung nach dem Gebrauch von Sublimatpinselungen verschwunden. Die Haare der Oberlippe nicht zurückgekehrt.

9. A. S., 35 Jahre.

12. XI. 1899. Brünette. An der Oberlippe, besonders oberhalb der Mundwinkel, ziemlich dicke, dunkle Haare. Nach 18 Sitzungen Effluvium, starke Reaktion mit freier Exsudation. 27. XII. 1899. An der Oberlippe ist die Haut, besonders oberhalb der Mundwinkel, wo die Reaktion am intensivsten war, dünn, atrophisch; dies ist jedoch nur bei näherer Betrachtung sichtbar und scheint deshalb nur wenig störend. Der Haarwuchs scheint zerstört zu sein.

10. M. H., 31 Jahre.

Brünette; dunkle Gesichtsfarbe. Früher mit Elektrolyse behandelt, wobei grosse, dunkle Haare in bedeutender Menge an den Wangen entfernt wurden, weniger am Kinn. 22. I. 1900. Die beiden Wangen noch immer mit langen, dicken Haaren dicht besetzt; weniger an der Oberlippe und am Kinn. Nur die Wangen wurden behandelt. 24. II. Erst nach 29 Sitzungen fingen die Haare an, sich ohne irgend welche Zeichen der Reaktion abzulösen. 15. III. An den bestrahlten Partien trat einige Tage nach dem Abfallen der Haare eine starke Pigmentierung ein, die sich schliesslich zu einer kräftig rotbraunen Farbe erhöhte, die mit einem gelblichen Farbentone in die umgebende normale Haut überging. 20. III. Jetzt erst stellte sich die Reaktion mit Anschwellung, Epidermisablösen und Exsudation ein.

Die Reaktion verlief in der gewöhnlichen Weise; die Pigmentierung blieb nach Ablauf derselben eine ziemlich lange Zeit da, um später allmählich zu verschwinden.

11. E. S., 30 Jahre.

7. VI. 1900. An der Oberlippe zahlreiche, steife und dichte Haare, am dichtesten oberhalb der Mundwinkel. Patientin Brünette; ihre Haare im allgemeinen dick und rauh.

Nach 35 Sitzungen vollständiges Effluvium nebst starker Reaktion und Excoriation. Nach drei Wochen geheilt. Da war nur eine geringe Rötung an der bestrahlten Partie zu sehen. Reist nach dem Auslande.

Betreffend des Wertes der Röntgenbestrahlung als Epilationsmethode dürfte unsere Erfahrung vielleicht noch nicht ausreichend sein, um zur allseitigen Beurteilung der Frage bestimmte Leitung abzugeben. Der Haarausfall auch nach relativ kurzer Bestrahlung ist unstreitbar; ob und wann ein Recidiv eintritt, scheint in erster Linie auf der Behandlungsenergie zu beruhen. Es ist nämlich nicht dem geringsten Zweifel unterworfen, dass bei aus-

reichend kräftiger, reaktiver Entzündung die Haarwurzeln vollständig vernichtet werden, ob aber diese Form der Behandlung dem Patienten die vorteilhafteste ist, ist eine andere Frage. In solchen Fällen, d. h. wenn ein dermassen intensiver Erfolg absichtlich hervorgebracht wird, dass sämtliche Haarwurzeln vernichtet werden, entstehen natürlicherweise auch andere Veränderungen der Haut. Sie wird im grossen und ganzen atrophisch, etwas eingesunken und bekommt eine hellere Farbe.

Eine so intensive Behandlung dürfte bei diesem ziemlich unbedeutenden Leiden nicht ganz geeignet erscheinen, wenn auch dieselbe bisweilen notwendig ist, um dauernden Erfolg zu erreichen, wie in einem unserer Fälle, No. 7, wo die In- und Extensität des Bartwuchses derartig war, dass eine mildere Behandlungsweise ganz gewiss nie zum Ziel geführt hätte. Es zeigte sich auch in diesem Falle, dass erst nachdem heftige Reaktion hervorgerufen worden war, was an gewissen Stellen sogar noch zweimal wiederholt werden musste, der Erfolg überall dauernd blieb. Glücklicherweise ist eine solche Verbreitung abnormen Bartwuchses bei Frauen, wie bei jener oben besprochenen, wo derselbe sich zu einem besonders schweren, ihre ganze Existenz störenden Gebrechen entwickelt hatte, bei uns sehr selten. In solchen Fällen ist ein so kräftiger Eingriff, wie der oben genannte, vollkommen berechtigt, selbst wenn Veränderungen der Haut entstehen. In den meisten Fällen aber handelt es sich nur um kleinere, lokale Hypertrichosen, wo die Entfernung der Haare nur aus kosmetischen Gründen wünschenswert ist und man eben darum nur mit der grössten Vorsicht einschreiten darf, um dem Patienten ein grösseres Übel nicht zu verschaffen als dasjenige, dass man zu entfernen sucht. Bei gelinder Bestrahlung, wo die Behandlung abgebrochen wird, gerade wie der Haarausfall anfängt, bevor eine nennenswerte Reaktion entstanden ist, tritt Recidiv nach Verlauf einiger (2—4) Monate unfehlbar ein. Hat die Patientin die Lust, sich noch einmal und vielleicht öfters derselben Behandlung zu unterwerfen, so ist es wahrscheinlich, dass auf diese Weise dauernder Erfolg schliesslich erreicht werden kann. Wie es leicht einzusehen ist, stösst man dabei, seitens der Patientin, auf grosse Schwierigkeiten, da sie wohl selten geneigt ist, sich wiederholter Behandlung zu unterwerfen, besonders da der Ausgang nicht mit vollkommener Sicherheit vorausgesagt werden kann. Schiffs Angabe, dass nur drei bis fünf Bestrahlungen hinreichend sind, um Recidiv rechtzeitig vorzubeugen, haben wir nicht bestätigen können. Bei nochmaliger Behandlung, um den Haarausfall hervorzurufen, war dieselbe Energie wie das erste Mal nötig, ja zuweilen eine noch grössere (siehe Fall 7). Eine zweite Beobachtung von Schiff, dass die Haare vor ihrem Ausfall eine hellere Farbe annehmen, haben wir auch in keinem Falle bestätigen können. Unsere Erfahrung ist indessen, wie früher erwähnt wurde, in dieser Hinsicht noch zu unbedeutend, um ein bestimmtes Urteil aussprechen zu können.

X. Epitelioma.

In Bibliotheca medica, Abteilung D. II Heft 8, „Der Einfluss des Lichtes auf die Haut in gesundem und krankhaftem Zustande“ von Dr. Magnus Möller, wird eine kurze Mitteilung gegeben über den, soviel wir wissen, ersten Fall dieser Krankheit, die mit Röntgenbestrahlung behandelt worden ist. Der Patient wurde in der Gesellschaft der schwedischen Ärzte am 19. Dezember 1899 vorgestellt, gleichzeitig mit einem von Dr. T. Stenbeck behandelten Falle. Die Krankengeschichte ist die folgende:

1. S. A. P. Lithograph, 72 Jahre.

Seit 14 Jahren ein fressendes Geschwür an der linken Wange, welches sich unausgesetzt nach allen Seiten hin ausbreitete und schliesslich das untere Augenlid erreichte, welches in den Prozess gänzlich mit eingezogen wurde. Keine Schmerzen, nie ärztliche Behandlung. Die linke Wange wird jetzt Juni 1899 von einem grossen, eirunden Substanzverlust eingenommen, welcher sich von der Rima palpebrarum 4 cm nach unten bis an die Höhe des linken Nasenflügels und der Breite nach von dem Nasenrücken bis an die Mitte des Jochbeines erstreckt. Die unebene Fläche besteht teilweise aus heller, atrophischer, wenig beweglicher Haut, hier und da mit Krusten belegt, welche flache, leicht blutende

Exulcerationen bedecken. Eine schmale Furche umgiebt die ganze kranke Partie; ausserhalb dieser Furche findet man hier und dort Andeutungen von einem etwas erhobenen Walle von der Farbe der umgebenden gesunden Haut. Das untere Augenlid ist vollständig verloren gegangen, und der Substanzverlust geht ohne bestimmte Grenze in die angeschwellte Conjunctiva oculi über. Lymphdrüsenanschwellung ist nicht vorhanden, allgemeiner Zustand gut. Die Diagnose epithelioma durch mikroskopische Untersuchung festgestellt.

Die Behandlung fing am 28. VI. 1899 an. Schon nach 15 Sitzungen machte sich eine Veränderung bemerkbar. Die Krusten lösten sich ab und die Ulcerationen fingen an, sich mit dünner Epidermis zu bekleiden. Mit Ausschluss der näheren Einzelheiten der Behandlung kann kurz genannt werden, dass dieselbe mit kleineren oder längeren Pausen bis Anfang Februar 1900 mit zusammen ungefähr 100 Bestrahlungen fortgesetzt wurde. Die grosse centrale Partie der Efflorescenz heilte sich ziemlich schnell, schon bevor die erste Reaktion eingetreten war. Der Rand selbst und die wallartige Erhebung blieben aber hartnäckig stehen. Aber auch diese gaben indessen allmählich nach, aber erst seitdem ziemlich intensive Reaktion hervorgerufen worden war. Die Übergangsstelle von der geheilten Hautpartie zu der Conjunctiva oculi bietet indessen beim Ende der Behandlung nächst dem äusseren Augenwinkel ein verdächtiges Aussehen dar. Eine weitere Behandlung dieser Stelle scheint indessen aus mehreren Gründen nicht vorteilhaft.

Patient stellte sich drei Monate später, im Mai 1900, ein. Die geheilte Hautfläche ist noch immer von Recidiven frei. An dem oben genannten verdächtigen Punkte an der Umschlagsstelle der Conjunctiva hat sich die Neubildung weiter entwickelt und ist in die Tiefe vorgedrungen, weshalb Patient wegen chirurgischer Behandlung ins Krankenhaus gesandt wurde. Nach Entfernung der kranken Partie und nachfolgenden plastischen Operation ist der Erfolg besonders gut. Zwar ist das obere Augenlid beim äusseren Augenwinkel durch Narbenzerrung etwas heruntergezogen, sonst aber hat die Wange ein überraschend gutes Aussehen.

Dieser Fall zeigt, dass eine Kombination von Röntgenbestrahlung mit chirurgischer Behandlung in geeigneten Fällen am leichtesten ans Ziel führt. So lange die Neubildung sich auf die äussere Haut beschränkte, zeigte sie sich der Röntgentherapie empfindlich; an der Conjunctiva dagegen war dies nicht der Fall. Andererseits würde eine ausschliesslich chirurgische Behandlung der Erkrankung keine so hübsche Haut gegeben haben wie diejenige, die sich jetzt an der Stelle befindet, wo die Neubildung der Röntgenbestrahlung entwichen ist.

2. E. W. Köchin, 46 Jahre.

Seit 25 Jahren besteht eine Efflorescenz, die sich jetzt in der Grösse von einem 50 Pfennigstück vom freien Rande des linken unteren Augenlides nach unten erstreckt und nach innen den Augenwinkel erreicht. Die Haut fühlt sich hart, infiltriert und knotig an; die Oberfläche ist mit Schuppen und Krusten bedeckt, welche sich nur schwierig und mit Hinterlassung einer blutigen Fläche ablösen lassen. Mehrmals durch Ätzen, einmal mit Excision behandelt. Mikroskopische Diagnose: Epithelioma. Subjektives Unbehagen stets vorhanden in der Form von Prickeln und Druckempfindlichkeit.

Das Auge wird mit einer Bleiplatte bedeckt, welche die Röntgenstrahlen auch von dem dem Ciliarrande nächstliegenden Teil des Augenlides ausschliesst.

Nach 25 Sitzungen ist die Infiltration beinahe vollständig zurückgegangen, die Haut ist jetzt gegen Druck unempfindlich, fühlt sich weich und beweglich an, die Krusten sind weggefallen. Der dem Ciliarrande nächstliegende, unbehandelte Teil ist unverändert.

Nach 2½ Monaten wird die Behandlung der übriggebliebenen, kranken Partie des Augenlides wieder aufgenommen. Nach 35 Bestrahlungen wird notiert: Der ganze affizierte Hautbezirk scheint jetzt glatt ohne Krusten; keine Knoten im Grunde, die Hautfarbe der bestrahlten Partie etwas dunkel; sonst normal. Subjektives Unbehagen vollständig entfernt. Behandlung unterbrochen. Reaktion ist in diesem Falle nicht hervorgerufen worden.

3. R. F. Fabrikant, 31 Jahre.

Vor ungefähr 12 Jahren vor dem linken Ohre eine oberflächliche Ulceration, die sich nach und nach vergrösserte. Wurde mit inneren und äusseren Mitteln, mehrmaligem Auskratzen und Paquelin, Milchsäure u. s. w. behandelt. 1890 plastische Operation mit gutem Erfolg. 1897 entstand am oberen Rande des transplantierten Lambeaus eine neue Ulceration; Excision, als die mikroskopische Untersuchung Cancer zeigte, wurde von neuem plastische Operation vorgenommen. Heilung. Im Herbste 1899 eine neue Ulceration, welche excidiert wurde. Röntgenbehandlung wurde am 30. März 1900 eingeleitet. Vor dem linken Ohr sitzt eine eben entstandene, erbsengrosse mit Krusten bedeckte Verhärtung. Patient empfindet immer Prickeln und Unbehagen von dieser Stelle ausgehend, und die Möglichkeit liegt vor, dass die Neubildung recidiviert hat. Mikroskopische Untersuchung der verdächtigen Partie wurde nicht unternommen. 16. V. 1900. Nach 33 Sitzungen (schwacher Strom, keine Reaktion) hat die genannte Stelle ihren früheren Charakter verloren und zeigt jetzt eine glatte, ebene, etwas pigmentierte Hautfläche

von vollkommen normalem Aussehen, ohne Induration im Grunde. 30. IX. Keine Veränderung der behandelten Hautpartie, die noch immer gesund aussieht. Da aber an einer andern Stelle, gleich oberhalb des Ohres, eine ähnliche Induration mit unebener, schuppender Fläche entstanden ist, fängt die Behandlung dieser Stelle an. Nach 25 Sitzungen die Induration fort, die Fläche glatt und eben, keine Reaktion.

4. A. F. Fräulein, 45 Jahre.

Das Leiden besteht seit ihrem 22. Jahre, eine abgekratzte Warze an der rechten Schläfengegend ist der Ausgangspunkt desselben. Mehrmals mit Ätzmitteln behandelt. Vor einem Jahre Excision; immer schnelle Recidive.

Die Efflorescenz hat jetzt (20. VIII. 1900) eine Länge von 5, eine Breite von 2,5 cm und erstreckt sich von der Mitte der rechten Augenbrauen schief nach unten gegen den Jochbogen zu. Die Haut dieser Partie besteht grösstenteils aus hellem Narbengewebe mit hier und da eingesprengten, grösseren und kleineren Teilen einer Neubildung. Keine angeschwollene Drüsen.

Nach 27 Bestrahlungen Reaktion; nach Beendigung derselben wurde die Behandlung wieder mit 23 Sitzungen aufgenommen; abermalige Reaktion, welche Abstossen der oberflächlichen Hautschicht des ganzen bestrahlten Bezirkes mit Hinterlassung eines 3×5 cm grossen Geschwüres. Heilung nach vier Wochen.

5. K. D. Minister a. D., 67 Jahre.

Seit zwei Jahren an der Nasenspitze ein typisches Kankroid. Ist ein paarmal mit Causticis, im vergangenen Frühjahr mit Galvanokauterium behandelt worden; jedesmal Recidiv. 19. XI. 1900: An der Nasenspitze eine geschwürige Neubildung von der Grösse einer grösseren Erbse mit unebener, knotiger Oberfläche und hartem Grunde, gegen die gesunde Haut durch einen harten, erhabenen Wall abgegrenzt. Röntgenbehandlung 19. XI. bis 15. XII. zusammen 23 Sitzungen, gelinde Reaktion.

5. I. 1901. Reaktion beendet. Die Geschwulst, welche sich gegen die umgebende Haut deutlich abgrenzt, ist geschrumpft und bedeutend vermindert.

28. I. Beim heutigen Besuche teilte Patient mit, dass die kleine Neubildung an der Nasenspitze, welche in den letzten Tagen als eine gewöhnliche Kruste aussah, heute weggefallen ist. Nur unbedeutende Rötung und eine sehr geringe Vertiefung der Haut deutet den früheren Platz der Neubildung an; die Haut im übrigen vollständig normal. Der Grund fühlt sich weich an; Verhärtung weder im Grund, noch an den Rändern.

Den behandelten Fällen nach zu beurteilen üben die Röntgenstrahlen auf gewisse Formen des Hautkrebses, und besonders auf das sogenannte Ulcus rodens, einen entschieden günstigen Einfluss aus. In drei von den fünf Fällen (1, 2, 3) trat auffallende Besserung ohne Reaktion ein, im Falle 1 zeigte es sich später notwendig, durch eine kräftigere Behandlung Reaktion hervorzurufen, was auch in zwei Fällen (vier und fünf) vom Anfang an die Absicht war. Dass in den Fällen, wo die Behandlung Reaktion mit nachfolgendem Nekrotisieren und Abstossen der Neubildung herbeiführt, Heilung hervorgebracht werden kann, scheint erklärlich. Schwieriger bleibt es zu begreifen, wie die X-Strahlen diese direkt heilende Einwirkung in denjenigen Fällen ausüben können, wo keine Reaktion zustande kommt. Betreffend des endgültigen Resultates dieser Behandlungsmethode gegen Hautkrebs ist es wohl kaum möglich aus den soeben angeführten Fällen einigermassen bestimmte Schlussfolgerungen zu ziehen. Es dürfte voreilig sein, definitive Heilung in irgend einem dieser Fälle annehmen zu wollen. Wenn es sich in der Zukunft zeigen wird, dass diese Behandlung, ordentlich durchgeführt, Freiheit von Recidiven thatsächlich bewirken kann, so dürfte dieselbe in denjenigen Fällen mit Vorteil Verwendung finden, wo der Prozess über eine grössere Fläche ausgebreitet ist, und welche sich, ohne dass entstellende Narben entständen, mit dauerndem Erfolg kaum chirurgisch behandeln lassen. (Siehe unsere Fälle 1, 2 und 4!) Ausserdem giebts, wie bekannt, immerhin eine Menge Patienten, welche sich jedwelcher langdauernden und umständlichen Behandlung gern unterwerfen, wenn ihnen in Aussicht gestellt wird, irgendwelcher unbedeutenden Operation zu entgehen. In solchen Fällen dürfte es von Wert sein, sich der fraglichen Methode zu erinnern. Schon im Jahre 1897 behandelte Finsen in seinem Lichtinstitute einen Fall von Epithelioma; der positive Erfolg zeigte sich seitdem dauernd. Berichte über weitere 17 von ihm in derselben Weise behandelten Fälle von oberflächlichem Hautkrebs, worunter acht allem Anschein nach vollkommen geheilt waren, sind später von ihm erstattet (Det Danske dermatologiske Selskabs Forhandlinger 1900).

Ungeachtet der prinzipiellen Verschiedenheit der Wirkungsweise der beiden Mittel, können wir nicht umhin, die Übereinstimmung des Heilungsverlaufes der fraglichen Erkrankung mit Röntgenbestrahlung und den ultravioletten Strahlen Finsens zu erwähnen. Finsen erzählt nämlich, dass in mehreren Fällen die Neubildung, wenn sie nicht allzugross war, schrumpfte und wegfiel, eine kleine Vertiefung hinterlassend, ganz wie in unserem letzterwähnten Falle.

XI. Verruca.

Ohne irgendwelchen besonderen Grund zur Annahme zu haben, dass die X-Strahlen auf Warzen vorteilhaft einwirken könnten, nahmen wir einen Fall multipler Warzen der Hände versuchsweise in Behandlung. Da der Erfolg besonders günstig ausfiel, wurden später mehrere Patienten nach dieser Methode behandelt.

1. H. J. Mädchen, 17 Jahre.

An dem rechten Handrücken ca. 200 ältere und jüngere Warzen; am linken ungefähr die Hälfte. Behandlung wurde am 24. X. 1900 eingeleitet.

20. XI. Nach 15maliger Bestrahlung des rechten Handrückens und 10maliger des linken sind sämtliche kleine Warzen der beiden Hände geschwunden. Einige wenige der grösseren sind noch da, indessen bedeutend verkleinert. Die Haut des Handrückens fühlt sich vollkommen glatt an, und der Sitz der Warzen erscheint als etwas hellerer Fleck im Gegensatz zu der übrigens etwas geröteten Haut. Reaktion ist durch die Behandlung nicht entstanden.

2. N. W. Knabe, 10 Jahre.

Seit einem Jahre an einem Handrücken ca. 30, am anderen ungefähr 40 Warzen, darunter einige grosse und alte mit zerklüfteter Hornschicht. Röntgenbestrahlung am 15. IX. 1900. Nach in allem 28 Sitzungen — wobei jede Hand mit ungefähr der halben Anzahl Sitzungen für sich genommen wurde — wurde die Behandlung geendet. Die Warzen waren beinahe geschwunden; nur von den grössten waren kleine Reste zu sehen. Keine Reaktion.

10. I. 1901. An der einen Hand einige Andeutungen von Warzen, indessen unbedeutend, die andere vollständig frei.

3. J. N. Mädchen, 17 Jahre.

11. X. An den beiden Handrücken finden sich seit einem halben Jahre zusammen ca. 30 grössere und kleinere Warzen. Behandlung fing am genannten Tage an. Die beiden Hände wurden gleichzeitig bestrahlt. Nach 31 Sitzungen mit langen Pausen wurde die Behandlung am 7. Januar 1901 unterbrochen. Gelinde reaktive Rötung des Handrückens; die Warzen beinahe geschwunden; nur die grössten erhoben sich noch etwas über die Hautfläche.

4. G. A. Typograph, 19 Jahre.

Seit $1^1/_2$ Jahren finden sich am linken Handrücken ca. 20 sehr grosse, teilweise confluierende und ziemlich entstellende Warzen, nebst einer Anzahl von kleineren. Röntgenbehandlung fing am 11. XII. 1900 an. Nach 24 Sitzungen, worunter die grösseren Warzen sich nach und nach verkleinerten, und die kleineren vollständig geschwunden waren, wurde die Behandlung wegen eingetretener Reaktion unterbrochen.

Die behandelten Fälle, zwar nur vier an der Zahl, zeigen deutlich, dass die X-Strahlen einen ganz bestimmten Einfluss auf gewöhnliche Warzen ausüben, indem dieselben in der Entwickelung gehemmt werden, um nach und nach vollständig zu schwinden.

Die Warzen sind indessen ihrem Dasein nach sehr launenhaft, und können ohne gekannte Ursache ganz unerwartet verschwinden; diese Thatsache muss also mit in Betracht genommen werden bei der Beurteilung der oben erwähnten Fälle. Es kann indessen nicht ohne weiteres angenommen werden, dass die Warzen in allen jenen Fällen, gleichzeitig mit der Einleitung der Behandlung, zufällig zu schwinden anfingen, sondern dass der Erfolg der Behandlung zuzuschreiben war.

Der Verlauf war beim Schwinden der Warzen in diesen vier Fällen gleichartig. Die Warzen wurden sehr bald an der Oberfläche ebener und glatter, die Höhe nahm ab, und sie schrumpften nach und nach so, dass schliesslich von ihnen nichts zurückblieb. Je grösser sie waren, desto längere Behandlungsdauer wurde benötigt. Die kleineren schwanden folglich

zuerst und die grösseren am letzten. In zwei Fällen wurden so viele Sitzungen nötig, dass eine reaktive Rötung anfing sich zu zeigen. In diesen beiden Fällen galt es, einige zurückbleibende Warzen von ansehnlicher Grösse zu beeinflussen, während die kleineren schon längst geschwunden waren.

Ausser den oben erwähnten Krankheitsgruppen wurde auch ein Fall von Lichen ruber planus verrucosus behandelt. Die Behandlung wurde indessen, noch bevor dieselbe einen Erfolg bewirkt hatte, unterbrochen, schien aber jedenfalls die Erkrankung nicht günstig beeinflusst zu haben.

Ausserdem wurde in einem Falle die Bestrahlung zum unblutigen Entfernen mit Favus behafteter Fingernägel verwendet, was vollständig gelang. Nach durchschnittlich 25 Bestrahlungen fielen unter ziemlich heftigen Entzündungserscheinungen von den vier mit der Krankheit behafteten Fingern die Nägel ab, wonach die Behandlung der Matrix und der neu erwachsenen Nägel mit gewöhnlichen Mitteln anfing. Wie weit es gelungen ist, in dieser Weise die Pilze thatsächlich zu entfernen, bleibt zunächst unentschieden; die neuen Nägel, die zur Hälfte ausgewachsen sind, sehen bisher vollkommen gesund aus.

Fassen wir das Mitgeteilte kurz zusammen, so sind wir zu den nachstehenden Schlussfolgerungen gekommen, betreffend der Einwirkung der Röntgenstrahlen auf die von uns behandelten Hautkrankheiten:

Lupus vulgaris wird günstig beeinflusst. In den meisten Fällen ist diese Behandlungsmethode, besonders mit chirurgischer Behandlung kombiniert, und im übrigen genügend gründlich durchgeführt, thatsächlich heilend, obgleich Recidive im Anfang nicht zu vermeiden sind.

Lupus erythematodes und die chronischen Hautkrankheiten, welche im Verdacht sind, auf tuberkulösem Grunde zu stehen, und unter der Benennung Tuberkuliden zusammengefasst werden, werden auch von den X-Strahlen günstig beeinflusst.

Auf gewisse Formen des chronischen Ekzemes übt die Röntgenbehandlung schon nach kurzer Zeit eine günstige Einwirkung aus, und bringt alte, inveterierte Formen dieser Erkrankung zur vollständigen Heilung.

Das Jucken beim Ekzem und Pruritus ani et vulvae wird konstant beeinflusst. Wenn keine bedeutende Veränderung der Haut dieser Teile durch die ursprüngliche Krankheit herbeigeführt worden ist, und wenn die Ursache, welche das Jucken hervorruft (Hämorrhoiden, Uterusmyome) nicht dauernd bleibt, kann Heilung eintreten.

Alte Ulcerationen werden günstig beeinflusst, indem frische Granulationen entstehen, wonach Heilung eintritt.

Bei Hypertrichosis bewirkt die Röntgenbestrahlung Haarausfall, der indessen nicht dauernd bleibt, weshalb erneuerte, eventuell mehrmalige Behandlung notwendig wird, um dauernden Erfolg herbeizuführen. Dieser Erfolg kann schon durch die erste Behandlung bewirkt werden, wenn dieselbe dermassen kräftig durchgeführt wird, dass Atrophie der Haut als Folge der durch die Behandlung hervorgerufenen Reaktion, entsteht.

Bei oberflächlichen Epitheliomen (Ulcus rodens) scheinen die Röntgenstrahlen von direkt heilender Einwirkung zu sein, indem die Neubildung schrumpft, und schliesslich schwindet. Bei Warzen findet dasselbe Verhältnis statt.

In Bezug auf Psoriasis scheint diese Behandlungsmethode ziemlich wertlos zu sein.

Über das Studium und die Reproduktion von Röntgenphotographien.

Von

Prof. Dr. **Karl Schuchardt,**

Direktor der chirurgischen Abteilung des städtischen Krankenhauses in Stettin.

(Hierzu Tafel XIII u. XIV.)

Wenn man die zahlreichen Röntgenbilder durchmustert, mit denen heute fast jeder Band der chirurgischen Zeitschriften angefüllt ist, so kann man für einen nicht unerheblichen Teil derselben ohne Übertreibung behaupten, dass der Raum, den diese Darstellungen beanspruchen und die dadurch verursachten Kosten in keinem richtigen Verhältnisse zu dem Nutzen stehen, der für den Leser daraus erwächst, weil das, was demonstriert werden soll, an den Bildern oft nur mit der grössten Mühe oder gar nicht zu erkennen ist. Für die Autoren ist es ja natürlich am bequemsten, der Redaktion eine Kopie ihrer vielleicht ganz wohlgelungenen Röntgenplatte einzusenden, an deren dokumentarischen Richtigkeit ja zunächst nichts auszusetzen ist. Die Verlagsbuchhandlung beauftragt dann irgend einen Techniker, durch Autotypie hieraus ein fertiges Cliché herzustellen. Erscheint das Bild dann im Drucke, so sind zum Entsetzen des Autors oft alle die schönen Dinge verschwunden, die auf dem Original so klar zu sehen waren, ja im schlimmsten Falle sind durch eigenmächtige Retouchierungskünste des Technikers Einzelheiten in dem Bilde herausgearbeitet, die der ursprünglichen Aufnahme ganz fremd sind. Eine rühmliche Ausnahme machen die Wiedergaben der „Neuen photographischen Gesellschaft" in Berlin-Steglitz, welche die Kopien direkt von der Originalplatte auf endloses lichtempfindliches Papier vermittelst des Rotationsverfahrens herstellt. Sind die Originalplatten grösser als die herzustellenden Abzüge, so werden originalgetreue kleine Platten hergestellt und von diesen die Kopien gefertigt. Doch auch diesen Bildern haftet der Übelstand an, dass bei jeder Kopie eine Reihe von Feinheiten verloren gehen, die ein geschultes Auge auf der Originalplatte noch zu erkennen vermag. Hierzu kommt noch die Beeinträchtigung durch die Verkleinerung des Bildes und der Umstand, dass die so gewonnenen Abbildungen aus technischen Gründen vom Text abgesondert werden müssen, wodurch das Studium der Arbeit wesentlich erschwert wird.

Allen, auch den vollkommensten Reproduktionen gegenüber, muss darauf hingewiesen werden, dass für die Erkenntnis der feineren und feinsten Details einer Röntgenphotographie das Studium der Originalplatte unentbehrlich und durch kein Reproduktionsverfahren zu ersetzen ist. Es liegt mir fern, die grossartigen Fortschritte, welche auf dem technischen Gebiete in letzterer Beziehung gemacht sind, zu unterschätzen und mich nicht selbst an ihnen zu erfreuen, aber ich meine, wenn wir uns immer nur mit der Reproduktion begnügen, die doch wesentlich in der Hand der Techniker liegt, so kommen wir in der Deutung der Bilder, die doch schliesslich die Hauptsache ist, nicht weiter. Es liegen hier ganz ähnliche Verhältnisse vor, wie in der mikroskopischen Wissenschaft. Man vergleiche die Werke aus der Mitte des vorigen Jahrhunderts mit modernen mikroskopischen Zeichnungen aus Meisterhand, um zu sehen, wie weit man es in der künstlerischen Wiedergabe mikroskopischer Strukturen gebracht hat und wie wir alle durch die zeichnerische Schulung allmählich besser mikroskopisch sehen gelernt haben. Niemals hätte sich die normale und pathologische Histologie zu dem entwickelt, was sie geworden ist, wenn die photographische Reproduktion an Stelle des Studiums der Originale (Präparate) für ihre Zwecke in so ausgedehntem Masse dienstbar gemacht worden wäre, wie dies heute mit den Röntgenbildern geschieht.

Ich bin deshalb der Meinung, dass wir uns mehr wie bisher mit der zeichnerischen Wiedergabe der Röntgenplatte beschäftigen sollten, weil damit naturgemäss ein intensiveres Studium der feinsten Details verbunden ist. Natürlich ist bei der Zeichnung von Röntgenbildern ebenso wie von mikroskopischen Präparaten etwas Subjektives nicht zu vermeiden, und es werden auch irrtümliche Auffassungen genug mit unterlaufen, wie dies ja auch in mikro-

skopischen Dingen geschehen ist. Mit der Zeit werden sich aber im Widerstreit der Auffassungen die Irrtümer klären, wenn erst recht viele sich intensiv mit diesem Gebiete beschäftigen und sich nicht mehr mit der oft gedankenlosen Reproduktion der Platte, die ihnen irgend eine Fabrik besorgt, begnügen, sondern versuchen, ihre eigenen Sinne für die eigenartigen Kontraste der Röntgenbilder immer mehr zu schärfen, und das, was sie dann in jenen Dokumenten zu entziffern vermögen, auch den anderen zu übermitteln. Wer auf das photographische Beweisstück nicht verzichten will, kann ja zur Kontrolle die zeichnerische Wiedergabe und die photographische Reproduktion der Platte nebeneinander setzen. Dann würde die erstere gewissermassen die subjektive Interpretation zu dem photographischen Dokumente darstellen und das letztere erst doppelt wertvoll machen, während heute die photographischen Reproduktionen gewöhnlich ohne jede Anleitung dem Leser vorgesetzt werden, der dann selbst sehen kann, was er aus ihnen herausliest.

Die Röntgenbilder zeichnerisch wiederzugeben, ist schon mehrfach versucht worden. Jedoch hatte man dabei hauptsächlich im Auge, die Reproduktion für den Druck zu vereinfachen und zu verbilligen und beschränkte sich daher auf Konturskizzen ohne Detailausführung. Solche Bilder finden sich z. B. in den Arbeiten von Kahleyss über Radiusbrüche (Deutsche Zeitschr. f. Chir. Bd. 45), Reinhardt über Unterschenkelbrüche (ebendaselbst Bd. 50), Wolff über traumatische Epiphysenlösungen (ebendaselbst Bd. 54) und Rothschild (Über die operative Behandlung irreponibler Frakturen. Beitr. z. klin. Chir. Bd. 29). Die Bilder der beiden erstgenannten Arbeiten sind schematisch gehalten, ebenso die in Rothschilds Arbeit, welcher die einfache Konturskizze zu einer stereoskopischen Darstellung zu ergänzen suchte und damit etwas dem Wesen eines gewöhnlichen Röntgenbildes eigentlich Fremdes gab. Mehr Technik verraten schon die von Dr. Wildt für die Wolffsche Arbeit angefertigten Nachbildungen, die nach Kopien der Originalplatten die Konturen im wesentlichen getreu wiedergeben. Jedoch ist auf eine Detailzeichnung, die sich nach den Kopien in der That viel schwerer ausführen lässt, als nach dem Original, ganz verzichtet und dadurch die Beurteilung der Bilder erschwert. Etwas mehr Detailausführung zeigen die teilweise recht gelungenen, jedoch ebenfalls nach der Kopie gearbeiteten Bilder in dem Helferichschen Frakturwerke (6. Aufl.) von Herrn Dr. Werner gezeichnet.

Ich empfehle zum Studium und zur zeichnerischen Wiedergabe der Röntgenbilder ausschliesslich die Originalplatte zu benutzen, weil in der Kopie zu viele Feinheiten verloren gehen und weil diejenige graphische Darstellung, bei welcher die Knochen hell und die Weichteile dunkel gezeichnet werden, der künstlerischen Tradition am meisten entspricht. Nach dem beifolgend beschriebenen Verfahren wird es jedem, der ein wenig zeichnerisches Talent besitzt, gelingen, das, was er auf der Platte sieht, zutreffend wiederzugeben. Man legt die Originalplatte auf einen entsprechend grossen Retouchierrahmen mit gut belichteter schräg gestellter Mattglascheibe und bedeckt sie mit einer gleichgrossen Glasplatte. Nunmehr werden alle scharf hervortretenden Konturen, und was sich sonst als Schatten und Licht markiert, mit Feder und Tinte möglichst getreu auf die Glasplatte durchgezeichnet. Ist diese Skizze vollendet und die Zeichnung eingetrocknet, so legt man die Originalplatte beiseite und setzt die Glasplatte mit der Skizze allein auf die Mattscheibe. Auf ein Blatt Zeichenpapier, welches man über die Federzeichnung hält, kann man nunmehr dieselbe mit Bleistift leicht durchzeichnen. Ist dies geschehen, so nimmt man wieder die Originalplatte vor und führt danach die Zeichnung detailliert mittelst Kreide aus. Die so hergestellte Kreidezeichnung eignet sich vorzüglich zur Verkleinerung auf gewöhnlichem photographischen Wege und später zu autotypischer Reproduktion für den Druck.

Als Beispiel, wie man sich und anderen eine schwierig zu beurteilende Röntgenaufnahme durch dies Verfahren klar machen kann, wähle ich den in Fig. 2 dargestellten Fall.

Er betrifft einen 45jährigen Brauer Plötz, der am 21. September 1899 dadurch verunglückte, dass er mit einem beladenen Fahrstuhle infolge Reissens eines Riemens zwei Stockwerke hinunter in die

Tiefe sauste. Patient blieb bei Bewusstsein, musste aber getragen werden und wurde in das Krankenhaus gebracht. Befund: Komplizierter Bruch des linken Oberarmes, Knöchelbruch links, Bruch der zehnten linken Rippe. Eine besondere Druckempfindlichkeit oder Schwellung im unteren Teile der Wirbelsäule liess sich bei dem sehr schwer beeinträchtigten Allgemeinzustande damals nicht feststellen. Die späteren Klagen des Patienten während des Krankenhausaufenthaltes bezogen sich auf Schmerzen in der linken Seite und wurden dem Rippenbruche zugeschrieben. Patient wird uns im Februar 1901 wieder zur Begutachtung der Unfallfolgen zugeschickt und klagt ausser über unbedeutende Beschwerden am verletzten linken Beine und Arm hauptsächlich über Kreuzschmerzen, die ihn beim Sitzen und beim Bücken belästigen und an der Arbeit hindern. Ausser einer leichten Abweichung der Dornfortsatzlinie nach links im untersten Teile der Lendenwirbelsäule ist hier nichts Abnormes zu finden. Nirgends besteht eine ausgesprochene Druckempfindlichkeit. Die Bewegungen gehen frei vor sich. Der mit den Röntgenaufnahmen für die chirurgische Abteilung betraute Assistenzarzt Herr Dr. Weber fertigte mit unserem Hirschmannschen Funkeninduktor (40 cm Funkenlänge. Expositionszeit 8 Minuten. Schleussnerplatte, ziemlich weiche Röhre) eine Platte an.

Beim Studium der Originalplatte nach der oben beschriebenen Methode (S. Fig. 1, Taf. XIV) zeigt sich, dass der fünfte Lendenwirbel anscheinend unversehrt ist. Dagegen ist der Körper des vierten Lendenwirbels erheblich nach links verschoben und asymmetrisch, die rechte Hälfte anscheinend niedriger als die linke. Die Substanz des Wirbelkörpers zeigte mehrfache unregelmässige dunkle Streifen und Flecken, ohne dass man jedoch aus ihnen einen bestimmten Schluss auf den Verlauf der Fraktur zu ziehen vermöchte. Dass aber eine alte Fraktur vorliegt, ist wohl ausser allem Zweifel und wird auch noch weiter dadurch wahrscheinlich, dass die Linie der Dornfortsätze am vierten Lendenwirbel deutlich nach links abweicht und dass die Querfortsätze des vierten Lendenwirbels, namentlich der linke, nur sehr undeutlich zu sehen sind. Dies deutet darauf hin, dass eine Rotation der beiden zertrümmerten Wirbelhälften um eine vertikale Achse stattgefunden haben muss.

Die in Steglitz gefertigte photographische Kopie der Originalplatte ist zum Vergleich in Fig. 2, Taf. XIII wiedergegeben.

Von einem zweiten Falle stellt Fig. 3 die photographische Reproduktion einer von mir nach der Platte angefertigten Kreidezeichnung, Fig. 4, die in Steglitz gefertigte Kopie der Originalplatte dar.

Der 27jährige Gordon Conechi ist im vorigen November vom Mastkorb 10 m hoch auf Deck auf die Füsse gefallen. Beide Beine zeigen Bluterguss in der Gegend des Sprunggelenkes, rechts namentlich in der Talusgegend, links mehr diffus. Eine erhebliche Dislokation lässt sich nicht feststellen. Druckempfindlichkeit rechts über dem Talus, links über dem unteren Tibiaende. Keine Krepitation. Die Röntgenaufnahme weist rechts eine Absprengung im hinteren Teil des Taluskopfes nach, sowie einen Sprung im vorderen Teile des Calcaneus. Links findet sich eine Schrägfraktur des unteren Tibiaendes mit Absprengung eines dreieckigen Fragmentes, welches anscheinend die Gelenkfläche in ihrer ganzen Länge und einem grossen Teil ihrer Breite, ferner den hinteren Abschnitt des unteren Tibiaendes fast vier Querfinger hoch enthält. Die vordere Begrenzungsfläche des abgesprengten Stückes verläuft in einem leicht nach vorn und oben konkaven Bogen. Das Bruchstück ist nach hinten und unten etwas abgewichen, so dass die Bruchlinie auf dem Bilde ca. 8 mm klafft. Die Gelenkfläche der Tibia liegt zum grösseren Teile in dem Fragmente. An der inneren Kante beginnt der Bruch im hinteren Drittel, während aussen (fibularwärts) die ganze Kante der Gelenkfläche in dem Fragmente enthalten zu sein scheint. Das Bruchstück ist in seinem fibularen Abschnitt stark geneigt, so dass seine untere Grenze weit über der oberen Grenze des Talus zu liegen kommt. Von der unteren Grenze der Bruchfläche ist etwas Deutliches nicht zu sehen.

Die Fig. 5 und 7[1]) sind nach einem noch einfacheren Verfahren gewonnen, welches für die grosse Mehrzahl der Knochenbrüche vollkommen ausreicht. Von der Federzeichnung auf der Glasplatte wird mit Hilfe eines Storchschnabels ein verkleinertes Konturbild gefertigt

[1]) 6 und 8 sind die entsprechenden Steglitzer Kontrollbilder nach der Originalplatte.

und sodann nach der Originalplatte möglichst kontrastreich mit Bleistift ausgeführt. Ich habe in dieser Weise wohl schon über 100 Frakturbilder ausgeführt und so eine sehr handliche Sammlung gewonnen. Bei einiger Übung vollendet man die ganze Zeichnung in einer Viertelstunde.

Der Fall betraf einen 36jährigen Arbeiter Karl Pieper, der in den Schiffsraum gefallen war. Fig. 5 (6), unmittelbar nach dem Unfalle aufgenommen, zeigt eine Fractura tibiae sin. etwa handbreit unter dem Kniegelenk und der Fibula in gleicher Höhe. Die Tibiafraktur ist ein Biegungsbruch und zwar ist ein dreieckiger Keil an der fibularen Seite ausgesprengt und nach der Fibula hin dislociert. Die Hauptbruchenden der Tibia sind erheblich ad latus dislociert. Die Fibula zeigt einen etwas gesplitterten Querbruch ohne wesentliche Verschiebung.

Bei Fig. 7 (8), nach sechswöchentlicher Behandlung (Gewichtsextension 3 Wochen, dann Gipsverband mit beweglichem Kniegelenke) aufgenommen, ist die Dislokation erheblich geringer geworden. Die Bruchenden sind von einer etwas unregelmässigen Callusmasse umschlossen. Der dislocierte Splitter ist nicht mehr deutlich zu sehen, sondern in die Callusmasse aufgegangen. Die Fibulafragmente sind ebenfalls durch Callus mit sehr geringer Dislokation vereinigt.

Ich hoffe durch diese Proben den Nachweis geführt zu haben, dass die von mir geübte zeichnerische Nachbildung der Röntgenphotographien ihre Vorteile und Berechtigung hat. Das Eine ist jedenfalls nicht zu bestreiten, dass man selbst von diesen zeichnerischen Versuchen einen sehr grossen Gewinn hat. Ähnlich wie beim Zeichnen mikroskopischer Objekte lernt man auf die zartesten Details achten und mit der Zeit sieht man in den Röntgenplatten Dinge, die anfangs völlig übersehen wurden. Wenn man sich einen Zeichner anstellt, der „unter Aufsicht" arbeitet, so werden die Bilder technisch vielleicht vollkommener, aber nicht richtiger werden. Das Sehen in den Röntgenbildern lernt man nur durch eigene unermüdliche Arbeit. Mögen recht viele künstlerisch veranlagte Kollegen sich dieses noch so vielversprechenden Gebietes annehmen und uns die intimsten Feinheiten schwer verständlicher Röntgenplatten auf diese Weise allmählich entschleiern!

Aus dem Röntgenlaboratorium der I. medic. Klinik in Wien (Vorstand: Hofrat Prof. Nothnagel) und der III. chirurgischen Abteilung des allgem. Krankenhauses (Vorstand: Primarius Docent R. Frank).

Eine Lokalisationsmethode für Fremdkörper in den Extremitäten.

Von

Dr. **Ernst R. v. Karajan,** Assistent der Abteilung,

und

Dr. **G. Holzknecht,** Aspirant der Klinik.

Es ist eine jedem Chirurgen übel bekannte Thatsache, dass Fremdkörper, besonders Nadeln und Nadelfragmente in den Extremitäten trotz des in die Augen springenden Nachweises durch das Radiogramm bei der Operation sehr oft schwer, in einigen Fällen gar nicht zu finden sind. Man sieht die Nadel im Bilde so scharf und deutlich, als ob sie frei vor den Augen läge, man glaubt, nur nach ihr greifen zu dürfen und schneidet und greift trotzdem oftmals ins Leere.

Die Sache ist zu einer wahren Kalamität geworden und hat zu vielfachen, zum Teil berechtigten, mehr minder sachverständigen Ausfällen gegen das Röntgenverfahren geführt. Der mildeste Tadel wurde häufig in das Lob gekleidet, dass das Röntgenverfahren sich, wenn schon

nicht um die Lokalisation, so doch um den Nachweis der Anwesenheit oder Abwesenheit eines Fremdkörpers ein unermessliches Verdienst erworben hat. Nicht selten wurde nach misslungenen Extractionsversuchen die Aufnahme wiederholt, und das zweite Radiogramm zeigte dann häufig den Schatten der Nadel an anderer Stelle als das erste. Dieser Umstand befestigte die Meinung, dass der bekannten Thatsache der Wanderung der Nadeln in den Geweben ein übergrosses Mass von Bedeutung zukomme. Allein die Ursache der schwierigen Auffindbarkeit ist in den seltensten Fällen eine auf dem Wege vom Röntgenapparat zum Operationstisch stattfindende Wanderung als vielmehr die Unvollkommenheit der thatsächlich geübten Lokalisationsmethoden. Man suchte die Lage des Fremdkörpers entweder an der Hand eines in einer Richtung aufgenommenen Radiogrammes zu eruieren oder im besten Fall nach 2 Aufnahmen in aufeinander senkrechter Richtung oder nach 2 ebensolchen Schirmbildern mit Markierung der Projektionsstellen auf die Haut.

Die beschriebenen Misserfolge könnten Veranlassung geben, auch bei Fremdkörpern in den Extremitäten die ungemein umständlichen exacten Lokalisationsmethoden zu verwenden, welche hauptsächlich mit der Absicht auf die umfangreichen Regionen des Rumpfes angegeben wurden und von denen die von Sechehaye in Genf bei weitem die beste ist, aber, wie nebenbei bemerkt werden soll, bisher nicht die gebührende Würdigung gefunden hat.

Es sei nun eine einfache Methode geschildert, welche der Überlegung des einen von uns (v. Karajan) entsprang, dass der Chirurg vor der Incision das grösste Interesse daran hat, die Lage der Längsachse der Nadel etc. im Raume, nicht aber ihre Projektionszeichnung auf der Oberfläche der Extremität zu kennen; senkrecht auf die Achse beabsichtigt er nämlich den Schnitt zu führen. Dieselbe kann zwar im Prinzip aus 2 in verschiedenen Richtungen aufgenommenen Radiogrammen entnommen werden, allein, wie die Praxis lehrt, durchaus nicht ohne weiteres mit jener Sicherheit, die einen operativen Misserfolg oder ein langdauerndes Suchen ausschliesst.

Um die wahre Lage des Fremdkörpers radiologisch festzustellen und hierauf sofort an der Körperoberfläche durch Zeichnung ersichtlich zu machen, bedienen wir uns der folgenden einfachen Methode, von der wir behaupten können, dass sie uns seit einem Jahre ihrer Verwendung in keinem Falle im Stiche gelassen hat.

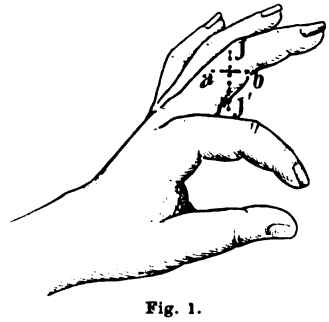

Fig. 1.

a und *b* sind jene Hautpunkte, auf welche sich die Nadel punktförmig projiciert, sie liegen also auf ihrer verlängerten Achse. *J J'* die punktierte Incisionslinie senkrecht auf die Nadel und über ihre Mitte verlaufend.

Man bringt, nachdem man den Schatten des Fremdkörpers am Schirmbilde irgendwo entdeckt hat, die Extremität hinter dem Schirm[1]) in jene und sei es die ungewöhnlichste Stellung, in welcher der Schatten derselben punktförmig erscheint oder bei anders geformten aber länglichen Fremdkörpern die kleinsten Dimensionen einnimmt. Die massgebenden Strahlen verlaufen dann in der Längsachse der Nadel. Markiert man nun mit einem Dermatographen[2]) die sichtbaren Schattenpunkte an der diesseitigen dem Schirm zugewendeten und jenseitigen, der Röhre zugekehrten Hautoberfläche, so erhält man 2 Punkte, welche in der verlängerten Längsachse des Fremdkörpers liegen. Den zweiten Punkt kann man

[1]) Man schütze dabei die eigenen Hände unbedingt durch eine fixierte oder suspendierte Bleiblende, gegenüber deren Ausschnitt die Manipulationen vorgenommen werden.

[2]) Als solcher kann ein einfacher dermographischer oder Copierstift dienen, oder man schiebt über das vordere Ende eines solchen eine vorn konische, beiderseits offene Metallhülse, aus deren konischem Ende die Spitze des Stiftes herauslugt. Am zweckmässigsten scheint uns in dieser Hinsicht der von Levy-Dorn (Deutsch. medic. Wochenschr. 1900, 35—37) angegebene Dermograph zu sein. Dagegen muss von ungenauen Apparaten wie dem Voltom-Punktograph und deren Improvisationen für unsere Zwecke abgesehen werden.

auch in der Weise gewinnen, dass man nach Markierung des einen, dem Schirme zugewendeten, die Extremität um 180° dreht, bis der Schatten des Fremdkörpers wieder punktförmig erscheint, somit das früher vom Beobachter abgewandte Ende des Fremdkörpers dem Auge näher liegt, während bei der ersten Haltung der Extremität sowohl das abgewandte Nadelende, als auch der dasselbe markierende Dermatograph stark vergrössert und verschwommen erscheinen. Dieses Vorgehen hat desto mehr Wert, je ausgedehnter der betreffende Körperteil in der Richtung der Längsachse der Nadel ist. Die Entfernung der Punkte *a b* (Fig. 1) ist je nach den örtlichen Verhältnissen verschieden gross. Man benötigt nun noch eine ungefähre Orientierung darüber, wo auf ihrer Verbindungslinie die Nadel liegt, näher dem einen oder näher dem anderen Endpunkte, oder in der Mitte. Man stellt zu diesem Ende die Hand ungefähr so ein, dass die obige Linie zum Schirm parallel liegt und bezeichnet den Schatten der Nadel auf der Haut durch einen Strich. Ein senkrecht zu diesem geführter Strich (in Fig. 1 und 2 punktiert gezeichnet) bezeichnet die vorzunehmende Schnittführung. Zur Kontrolle wiederholt man die ganze Markierung ein- oder zweimal.

Es ist nötig, die abwischbaren Punkte und Striche, damit sie der Waschung mit Seife,[1]) Alkohol und Äther Widerstand leisten, schliesslich mit gut gespitztem eben nur angefeuchteten Lapisstift nachzuziehen und dann mit einem der gebräuchlichen photographischen Entwickler zu betupfen. Die sofort entstehende tiefe Schwärzung blasst bei den Waschungen etwas ab und kann vor der letzten Waschung nochmals mittelst Entwickler gerufen werden.

Der Operateur, für den die Lokalisation ja gemacht wird, hat bei dieser Art der Bestimmung das Gefühl der Sicherheit. Er sieht den Fremdkörper gleichsam vor sich. Seit der Verwendung derselben „wandern" unsere Nadeln nicht mehr.

Je nach den topischen sowie nach den Zugänglichkeitsverhältnissen wird das Verfahren dem Einzelfalle anbequemt. Liegt eine Nadel z. B. in der Mitte des Handtellers senkrecht zur Volarfläche, so muss begreiflicherweise von der gewöhnlichen zur Nadel senkrechten Führung der Schnittebene abgesehen werden.

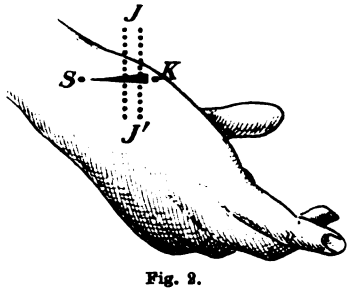

Fig. 2.

S und *K* entsprechen den Punkten *a* und *b* in Fig. 1. Aus dem Radiogramm wurde entnommen, dass die Spitze näher *S*, das Bruchende näher *K* liegt. *J J'* bedeuten zwei Incisionslinien, die eine über die Mitte der Nadel, die andere über das Kopfende ziehend.

Man kann sich die Extraktion noch dadurch erleichtern, dass man den senkrecht zum Fremdkörper ziehenden Schnitt nicht über die Mitte desselben führt, sondern nahe dem stumpfen Ende (Kopf, Öhr oder Bruchende). Da aber das Schirmbild meist die Spitze vom andern Ende nicht unterscheiden lässt, muss für diesen Zweck ein kleines Radiogramm angefertigt werden. Man bezeichnet dann für den Operateur die bereits auf der Haut markierten Punkte mit *S* (Spitze) und *K* (Kopf) und zeichnet den Incisionsstrich näher an *K*. Der Operateur fasst dann die Nadel in die Pincette und zieht sie unter Abziehen der dem *K*-Ende zugekehrten Wundlippe mit dem stumpfen Ende voran aus der Wunde. Hierzu ist jedoch eine exakte Ausführung wegen der Gefahr, aus dem Bereiche der Nadel zu kommen, notwendig. Der Vorteil dieser Modifikation liegt darin, dass das stumpfe Ende erstens meist oberflächlicher liegt und zweitens leichter und ohne sich zu verhacken, extrahiert werden kann als das spitze. (Fig. 2.)

Hat ein Fremdkörper keine ausgesprochen überwiegende Dimension oder ist er winzig klein, z. B. die äusserste Spitze einer Nadel, so ist das beschriebene Verfahren natürlich nicht verwendbar; man ist dann genötigt, sich in der hergebrachten Weise, eventuell nach den angezogenen exakten Methoden, zu helfen.

Selbstverständlich sollen neben der Verwendung dieser Methode nicht andere topisch-diagnostische Anhaltspunkte vernachlässigt werden, unter denen besonders einen nicht zu vergessen, dringend geraten werden muss. Wir meinen die am Schirm sichtbare Mitbewegung des

[1]) Um Dislokationen der Nadeln vorzubeugen, ist die Waschung zart und ohne Kraftaufwand vorzunehmen.

Fremdkörpers mit den aktiven und passiven Bewegungen der Extremität, welche über sein Lageverhältnis zu Sehnen und Muskeln Aufschluss giebt. Kleine Mitbewegungen finden auch dann statt, wenn der Fremdkörper in keine Beziehung zu Sehnen und Muskeln getreten ist; macht solche doch auch die Haut; sie nehmen mit der Entfernung von den Gelenken ab. Die durch Muskeln und Sehnen bedingten sind viel grösser und erreichen 1—2 cm und darüber. Dabei ist nicht nur die Mitbewegung überhaupt, sondern auch die oft verschieden grosse Exkursion der beiden Enden beachtenswert und findet in verschiedener, nicht in den Rahmen dieser Arbeit fallenden Weise ihre Verwertung.

Die praktische Ausführung der geschilderten Methode ist relativ einfach und in 10 Minuten leicht beendigt, während die im Kleingedruckten angegebene Modifikation wegen der Ausführung der Radiographie etwa die doppelte Zeit in Anspruch nimmt.

Schliesslich möchten wir bei dieser Gelegenheit noch auf eine praktisch nicht unwichtige Kleinigkeit aufmerksam machen.

Bei oberflächlich sitzenden Fremdkörpern, welche man unter der Haut tastet, oder deren eines Ende in der Eintrittsöffnung fühlbar ist, sei vor der Verwendung der Infiltrationsanaesthesie gewarnt. Obzwar dies eigentlich selbstverständlich, so wollen wir es doch betonen, da wir ein paar Male Zeugen davon waren, dass das Infiltrationsödem die Nadel vollkommen verschwinden machte und es nach dem Hautschnitte überflüssig langen Suchens bedurfte, um sie zu finden. In diesen Fällen operiert man ja gewöhnlich ohne vorhergegangene Röntgenuntersuchung und beraubt sich bei intra- oder subcutaner Injektion des wertvollsten diagnostischen Hilfsmittels, des Tasteindruckes. Wir gebrauchen bei solchen Anlässen für den Hautschnitt Chloraethyl, dessen vereisende Wirkung nach der Incision rasch vorübergeht und so das Nachtasten in der Wunde gestattet.

Aus der Universitätsklinik in Santiago (Spanien).

Ein seltener Fall von Ellenbogenluxation.

Von

Ord. Prof. Dr. **Miguel Gil y Casares,**
Direktor des Röntgen-Kabinet.

(Hierzu Tafel XV, Fig. 1—3.)

Es handelt sich um eine isolierte Verschiebung der Ulna, deren klinische Beobachtungen hier folgen.

Patient J., 12 Jahre alt, fiel am 8. XI. aus einer Höhe von einem halben Meter auf den linken Ellenbogen. J. bemerkte sogleich die Unmöglichkeit, den Arm im Gelenk zu bewegen; neben grossen Schmerzen trat lokale Schwellung ein. Unter Applikation kalter Umschläge gingen die Schmerzen zurück, jedoch blieb die Steifigkeit im Gelenk bestehen. Nach 20 Tagen wurde ein Arzt konsultiert, welcher eine Luxation diagnostizierte. Bei dem ersten in Narkose unternommenen Repositionsversuch hörte man den charakteristischen Krach. Die passiven Bewegungen wurden von diesem Augenblick an sehr leicht und vollständig. Indessen riss das Kind nach einigen Stunden den Verband ab, infolgedessen der Arm reluxierte. Bei der am 15. XII. vorgenommenen Untersuchung fand sich eine leichte Flexionsstellung des Unterarmes, derselbe bildete mit dem Oberarm einen ausgesprocheneren äusseren Winkel als auf der gesunden Seite. Die vollständige Streckung war unmöglich, die Beugung erreichte einen rechten Winkel nicht. Pronation und Supination waren normal. Das Olecranon stand etwas niedriger, die Entfernung zwischen seinem inneren Rande und der Epitrochlea war geringer als

auf der gesunden Seite. Die Fovea des Olecranon fühlte sich beim Betasten leer an. Der antero posteriore Durchmesser zeigte keine bemerkbaren Veränderungen.

Röntgographie 1: (Expositionszeit $2^1/_2$ Minuten, Stromstärke 5 Ampère, Olecranon auf der Platte.) Sie zeigt: Seitliche Verschiebung der Ulna nach innen und unten. Die grosse cavitas sigmoidea umgreift nicht die ganze Trochlea, sondern nur ihre innere Hälfte. Man sieht schwach die Projektion des procesuss coronoideus Ulnae an der inneren Seite des Knochens und die Epiphysenlinien des Condylus, der Trochlea, Epitrochlea und des Kopfes des Radius. Dieser ist vom Cubitus entfernt. Die Radiographie zeigt ein sehr von der Norm abweichendes Verhalten des Ellenbogens, da normalerweise das Olecranon höher in seiner Grube steht und die Schatten der Vorderarmknochen sich in ihren oberen Enden zu decken scheinen.

Röntgographie 2: (dieselbe Exposition und Stromstärke, die innere Seite des Ellenbogens auf der Platte, der Oberarm in Supination.) Das Olecranon stösst an die Epitrochlea. Man sieht auch die Epiphysenlinie der letzteren.

Das Kind wurde wieder narkotisiert und noch einmal gelang die leichte Reposition. Die Extremität wurde in rechtem Winkel immobilisiert. Am folgenden Tage aber hatte das Kind zu Hause den Verband der Schmerzen wegen wieder abgerissen, und der Ellenbogen war wieder reluxiert.

Nach drei Wochen kam das Kind in meine Behandlung. Das Gelenk zeigte keine Veränderungen, und die dritte Röntgographie, welche ich dann erhalten habe (Expositionszeit 2 Minuten, Stromstärke 7 Ampère) beweist dies. Die Olecranongrube scheint nicht scharf gegen seine innere Seite abgegrenzt. Die äussere Hälfte, die Furche und ein Teil der inneren Hälfte der Trochlea haben ihren Zusammenhang mit der grossen cavitas sigmoidea verloren, ein Theil von dieser überragt den inneren Ulnarand, und der ganze Knochen scheint eine Drehungsbewegung um seine Achse gemacht zu haben, welche die grosse cavitas sigmoidea gegen den Radius und das Olecranon gegen die Trochlea genähert hat. Da die Mutter des Kindes eine neue Operation mit der Inmobilisation des Ellenbogens nicht erlauben wollte, so rieten wir ihr den Gebrauch der passiven Bewegungen und der warmen lokalen Douchen.

Wenn auch die laterale unvollständige Verschiebung beider Vorderarmknochen im Ellenbogengelenk im Kindesalter häufig genug ist, so erscheint die isolierte Verrenkung eines Knochens selten zu sein. Im vorliegenden Falle handelt es sich wahrscheinlich um eine isolierte Luxation der Ulna nach innen mit äusserer Drehung um ihre Achse, denn der charakteristische Anblick der Röntgographien, und die Befunde der Ellenbogenuntersuchungen erlauben keine andere Diagnose. Es liegt sicher kein Bruch des Knochens vor, denn die klaren Linien entsprechen den normalen Epiphysen des Alters des Kindes.

Es scheint mir schwer zu sein, eine deutliche Erklärung dieser Verrenkung zu geben. Ich glaube jedoch, dass das Olecranon, welches nach innen gestossen war, sich verschoben hat durch die gleichzeitige Zerreissung des ligamentum laterale externum und des ligamentum annulare Radii, denn anderenfalls müsste dieser letztere Knochen auch disloziert worden sein. Die Zerreissung der ligamenta erklärt die Leichtigkeit, mit der die Luxation sich wieder erzeugte.

Es ist zu hoffen, dass mit der Hilfe der Röntgenstrahlen sich diese seltsamen Verschiebungen genauer erkennen lassen werden, deren anderweitige Diagnostik sehr schwer sein dürfte. Sie ist von besonderer Bedeutung für eine gute frühzeitige Behandlung.

Bemerkung. Unsere Röntgen-Apparate sind von der Firma Ferdinand Ernecke, Berlin. Sie bestehen in einem Transformator Ruhmkorff von 20 cm Funkenlänge, ein Doppelt-Quecksilber-Unterbrecher mit Motor-Accumulatoren-Batterie von 12 Zellen, Walzen-Rheostaten, Ampèremeter etc. Gundelachschen Röhren, Lumière Platten.

Über die Fissuren am oberen Humerusende.

Von

Carl Beck, New-York.

(Hierzu Tafel XV, Fig. 4 u. 5.)

Die Röntgenstrahlen haben die gute alte Physiognomie der Frakturenlehre bereits erheblich verändert und in die herkömmliche Klassifizierung so mancher bisher unangetasteter Typen mehr oder minder erhebliche Breschen gesetzt.

Das Verständnis der Fissuren, welche man früher nur selten bei Lebzeiten erkennen konnte, vervollständigt sich ebenfalls immer mehr und die herrlichen Worte Kümmells von den Früchten der bedeutungsvollen Entdeckung des scheidenden Jahrhunderts (Berliner Klin. Wochenschrift Nr. 1, 1901) dürften sich immer mehr bewahrheiten.

So manche Kontusion und Verrenkung hat sich unter der Schärfe der Röntgenbrille als Fissur erwiesen. Bezüglich der Fissur des unteren Radiusendes verweise ich auf meine im Maiheft 1897 des International Medical Magazine erschienene Arbeit „The Röntgen Rays in Surgery," wo ich zugleich die Simultanfissur der Ulna zum erstenmal beschrieb. Vgl. ferner die „Fissur des Radiusköpfchens" (New-York Medical Record, 31. Januar 1901). In der Augustnummer 1898 der Archives of the Röntgen Ray (London) hatte ich die Fissur des chirurgischen Halses des Oberarms bei einem achtjährigen Jungen beschrieben, dessen Bruchlinie so wenig markiert war, dass man sie erst zwei Wochen später, als sich die Callusbildung manifestierte, deutlich nachweisen konnte.

Gewissermassen zu derselben Kategorie gehört eine von mir kürzlich beobachtete Fissur des oberen Humerusendes, deren Klassifizierung zu keinem der bekannten Typen genau passt.

Aus der Krankengeschichte der 62jährigen Patientin entnehme ich, dass sie auf dem Glatteis ausglitt und mit einem heftigen Anprall auf die rechte Ellbogengegend auffiel. Ein alsbald herbeigerufener, chirurgisch wohlgeschulter Kollege hatte zuerst die Diagnose auf Kontusion des Oberarms gestellt und Ruhe und feuchte Umschläge angeordnet. Vier Tage später, als ich Patientin zum erstenmal zu untersuchen Gelegenheit fand, beobachtete ich ausgedehnte Ecchymosen vom unteren Drittel des Oberarms bis über den Ellbogen hinaus. Derselbe war ebenso wie die Schultergegend schmerzhaft. Die letztere zeigte keinerlei Zeichen von Schwellung, dagegen war die Funktion etwas gestört. Krepitation konnte nicht nachgewiessen werden, wohl aber hatte man bei Rotierung des Humerus während kräftiger Fixierung des Oberarmkopfes das Gefühl leichter abnormer Beweglichkeit. Die Längenverhältnisse waren völlig normal.

Die objektiven Symptome waren also sehr spärlicher Natur und deuteten mit Ausnahme des unsicheren Nachgiebigkeitsgefühls keineswegs auf eine Knochenverletzung hin. Eine exakte Diagnose war also ohne Zuhilfenahme der Röntgenstrahlen von vornherein undenkbar.

Das Röntgenbild Fig. 4, welches vier Tage nach der Verletzung in der Bauchlage angefertigt war, zeigte eine deutliche Fissurlinie, welche aussen direkt unter der Epiphysenlinie an den Tuberkulis beginnt und nach innen zum Collum chirurgicum ausläuft. Dort finden sich auch zwei gezähnte Protuberanzen. Unterhalb der Tubercula haben sich zwei ganz kleine Knochenfragmente vorgeschoben. (Diese Knochenfragmente findet man sehr häufig sowohl im Gefolge von Frakturen als auch bei sogenannten Verstauchungen. Man soll sie deshalb im letzteren Falle wie vollständige Frakturen ansehen und demgemäss immobilisierend und nicht

mit Massage und Druck von vornherein behandeln.) An dieser Stelle empfindet Patientin bei Druck den Schmerz am intensivsten.

Bei Fig. 5, welche zwei Wochen später in der Rückenlage genommen ist, zeigt die Fissurlinie einen viel höheren Verlauf, als bei Fig. 4. Während man also beim Studium der letzteren versucht wäre, die Fissur als eine solche des collum chirurgicum zu klassifizieren, möchte man sie auf Grund von Fig. 5 eher als eine des anatomischen Halses oder gar als transtuberkularen Charakters ansehen. Die Fissurlinie verläuft unregelmässig zackenförmig. Die Fragmente scheinen geradezu ineinander eingezapft, s. Textfigur, aber nicht im herkömmlichen Sinne impaktiert.

Durch diese klar ersichtliche anatomische Darstellung der Knochenverletzung lässt sich die Abwesenheit äusserlich wahrnehmbarer Schwellung und die unerhebliche Funktionsstörung sehr wohl erklären. Das Bild zeigt auch zugleich, dass das Schultergelenk in keiner Weise in Mitleidenschaft gezogen ist. So wurde denn auch nur eine einfache Schulterkappe aus starker Moospappe angelegt, welche nach drei Wochen schon dauernd entfernt werden konnte. Patientin konnte um diese Zeit schon wieder ihren Beruf als Nähterin ausüben.

Wir sehen aus der Beobachtung dieses Falles, welch beherzigenswerte therapeutische Lehren wir aus dem besseren anatomischen Verständnis eines Zustandes schöpfen, welcher noch vor wenigen Jahren für uns ein mit sieben Siegeln verschlossenes Buch war.

Einige interessante Beobachtungen bei Versuchen mit Röntgenstrahlen.

Von

Dr. **Franz Dreuschuch** in Namiest.

I. Bei Gelegenheit der Demonstration der Röntgenstrahlen vor einem grösseren Zuschauerkreise wurde der Versuch folgendermassen arrangiert:

Ein Ruhmkorff von 30 cm Funkenlänge wurde samt einer Röntgenlampe im Röntgenzimmer vor die geschlossene Thüre und zwischen Lampe und Thüre ein menschliches Skelett aufgestellt, welches im Nebenzimmer durch die Thüre am Barium-Platin-Cyanürschirm gezeigt werden sollte.

Gleich beim ersten Aufblitzen der Röntgenlampe konnte jedoch das ganze Skelett resp. dessen Schatten ohne Leuchtschirm auf der Thüre gesehen werden. Wenn auch das Schattenbild nicht derart glänzend auf der Thüre erschien wie am Leuchtschirme, so konnte es trotzdem von den Zuschauern in dem fünf Männerschritte langen Zimmer auf diese Entfernung ganz deutlich gesehen werden.

Auffallend war hierbei der Umstand, dass die Fluorescenz in jenen Partieen der Thüre, welche im Holze stärker id est dicker waren, auch bedeutend mehr hervortrat, als in den dünneren Partieen, so dass daselbst die Knochenschatten des Skelettes bedeutend prägnanter waren. Die Thüre selbst war aus weichem Holze gefertigt, in einem alten Gebäude jedenfalls auch mindestens 50 Jahre alt und mit Zinkfarbe mehreremals überstrichen, ohne dass der alte, vergilbte Anstrich vor dem neuen Auftragen der Farbe abgekratzt worden wäre. Wurden Metallgegenstände auf die Thüre gehängt im Röntgenzimmer und die Lampe näher gerückt, war auf der andern Seite der Thüre die Erscheinung noch frappanter; das Handskelett eines Mannes konnte deutlich unterschieden werden; der Schatten eines erwachsenen Mannes erschien deutlich, ohne jedoch Skelettbestandteile im Rumpfe unterscheiden zu lassen; die Kleider konnten aber doch als feinere Schraffierungen wahrgenommen werden. Nun handelte es sich darum zu bestimmen, welche von den Materien der Thüre die Fluorescenz erzeuge? Diese Frage musste aufgeworfen werden, weil wir oben erwähnt haben, dass die Fluorescenz in den

dickeren Partien (4 cm) der Thüre stärker hervortrat, oder anders gesagt, der Schatten der hinter der Thüre aufgestellten Gegenstände an diesen Stellen stärker war. Eine gewisse Rolle muss hierbei dem Holze sicherlich zukommen.

Wir liessen nun Brettchen verfertigen, welche wir mit weisser Zinkfarbe (Firnis) anstreichen liessen, und bekamen, wenn wir diese Brettchen ins Fluoroskop eingeschoben hatten, den Schatten der vorgehaltenen Gegenstände deutlich zu Gesichte, wenn auch nicht in der am Barium-Platin-Cyanürschirme gewohnten Intensität.

Unbestrichene Bretter liessen jedoch keine Fluorescenz wahrnehmen, ob sie nun dünner oder dicker waren.

Diese Brettchen waren jedoch aus frischem Holze verfertigt!

Es muss sonach einzig und allein die Zinkfarbe die Fluorescenz verursachen, es wäre denn, dass das Alter des Holzes die Eigenschaft hätte, die Fluorescenz in den dickeren Holzpartieen zu verstärken. Es giebt wohl viele Körper, welche die Eigenschaft zu fluorescieren besitzen. Wenn meines Wissens die Zinksalze unter diese Körper bisher nicht gerechnet wurden, so kam es davon, dass dieselben eben nicht durch Röntgenstrahlen auf ihre Fluorescenz bisher geprüft worden sind.

Bei geeigneter Dicke der aufgetragenen Zinkfarbe, möglicherweise noch durch andere Zusätze zu derselben, liessen sich nach dem Gesagten sehr billige Leuchtschirme herstellen, welche sich ganz gut zu Demonstrationszwecken für Lehranstalten, Mittelschulen eignen würden, und in Ermangelung auch solcher Schirme würde eine einfache weiss angestrichene Thüre als Leuchtschirm verwendet werden können.

II. Weiter konnte ich die auch schon von anderen Beobachtern angegebene Thatsache konstatieren, dass ein Verstärkungsschirm aus Calcium-Wolframat das Schattenbild der eben damit aufgenommenen Hand in der Dunkelkammer noch bis zu $^3/_4$ Stunden nach der Aufnahme zeigte.

Merkwürdig erschien hierbei der Umstand, dass die Schichtseite das Schattenbild weniger deutlich zeigte als die nicht angestrichene.

Weitere Versuche über diese Erscheinung sollen demnächst angestellt werden.

III. Dass ein belichtet gewesener Verstärkungsschirm die Fähigkeit besitzt, eine photographische Platte anzugreifen, war eine weitere Beobachtung, welche wir anlässlich unserer Röntgenaufnahmen machen konnten. Wir nahmen nämlich einen Unterschenkel röntgenographisch mit Verstärkungsschirm auf und haben alsbald nach der Entwickelung der Platte in die Kasette eine neue, 18×24 cm grosse Lumière-Platte eingeschoben. Am nächsten Tage früh wurde nun auf diese Platte ein Brustkorb sciagraphiert. Die entwickelte Platte zeigte alsdann den Schatten des Unterschenkels recht stark, die Rippen jedoch bei einer 14 Min. dauernden Exposition ziemlich schwach, und das fast nur im Schatten des tags vorher aufgenommenen Unterschenkels, d. i. also in den durch den Schatten gedeckten, weniger phosphoreszierenden Teilen des Verstärkungsschirmes.

Diese Beobachtungen halten wir für genug wichtig, um auf sie aufmerksam zu machen.

Erwiderung auf die „kritischen Bemerkungen über den von Grouven in der Niederrheinischen Gesellschaft für Natur- und Heilkunde in Bonn gehaltenen Vortrag über Röntgentherapie bei Hautkrankheiten“ von Dr. R. Hahn (Fortschr. auf dem Geb. d. Röntgenstrahlen B. 4 H. 2).

Von

Dr. **Grouven**,

Privatdozenten für Dermatologie.
I. Assistenzarzt der Derm. Klinik in Bonn.

In seinen kritischen Bemerkungen hat Herr Dr. Hahn an der, in dem betreffenden Vortrage von mir angewandten Technik der Radiotherapie getadelt, dass der Röhrenabstand ein zu grosser und die Expositionszeit eine zu lange gewesen sei.

Wenn ich es für angebracht halte, auf diese Einwendungen kurz zu erwidern, so ist der Grund lediglich ein rein äusserlicher und beruht keineswegs auf einer prinzipiellen Meinungsverschiedenheit meinerseits bezüglich der angezogenen Punkte.

Herr Dr. Hahn hat es nämlich unterlassen zu erwähnen, dass der betreffende Vortrag von mir bereits am 12. II. 1900 gehalten worden ist, und sich somit auf die ersten radiotherapeutischen Versuche in der Bonner Dermatologischen Klinik bezog.

Zu jener Zeit aber konnte naturgemäss von einer anerkannten Methodik der Röntgenbehandlung noch keine Rede sein; und auch heute noch ist es durch die grossen individuellen Verschiedenheiten der Röntgenwirkung gegenüber unmöglich eine allgemeine Norm für die Röntgenbehandlung aufzustellen.

Uns schien die eigene Erfahrung der beste Lehrmeister zu sein, um die zweckmässigste Methode der Röntgentherapie ausfindig zu machen.

Kein Wunder also, dass angesichts der schon bekannten Gefahren der Röntgenbestrahlung zunächst der Röhrenabstand nicht allzu kurz gewählt wurde.

Heute jedoch wird auch von uns, und zwar schon seit vielen Monaten, der Röhrenabstand möglichst kurz bemessen (10 cm und noch weniger), wenigstens so lange, als sich keine Reaktionserscheinungen zeigen.

So lange letzteres nicht der Fall ist, dürfte aber wohl auch gegen eine halbstündige oder noch längere Belichtungsdauer täglich nichts einzuwenden sein.

Bei einem Kaninchen, welches ich 50 Tage hindurch täglich $^1/_2$ Stunde lang bei 5—10 cm Röhrenabstand belichtete, trat erst zum Schlusse gleichzeitig mit Haarausfall eine Dermatitis leichtesten Grades auf, woraus ich natürlich nicht den Schluss auf völlig analoges Verhalten beim Menschen ziehen möchte.

Das Eintreten der Röntgendermatitis macht nun meines Erachtens die Aufstellung eines Schemas für die weitere Behandlung unmöglich.

Nach unsern bisherigen Erfahrungen halten wir es nämlich weder für nötig, noch für zweckmässig (wenigstens in der Lupustherapie), die Bestrahlung bis zum völligen Abklingen der Reizung völlig zu sistieren.

Wir glauben vielmehr eine gewisse Hyperämie als Heilfaktor erhalten zu müssen und suchen lediglich eine excessive Steigerung der Reaktionserscheinungen zu verhindern; eine Aufgabe, die naturgemäss je nach dem jeweiligen Befunde ein beständiges Variieren des Röhrenabstandes sowohl, als der Expositionsdauer erforderlich macht.

Die gleichzeitige Belichtung mehrerer Patienten durch eine Röhre ist inzwischen auch von uns als unzweckmässig aufgegeben worden.

Der Umfang des einschlägigen Materials (bis zu 20 täglich zu belichtende Patienten) zwang uns jedoch nach einem andern Auswege zu suchen, und diesen fanden wir, wie ich

bereits in der Sitzung der Niederrheinischen Gesellschaft zu Bonn vom 16. VI. 1900 berichtet habe, in der neuerdings auch von Hahn empfohlenen Hintereinanderschaltung mehrerer Röhren.

Zum Schlusse will ich noch erwähnen, dass es auch uns inzwischen gelungen ist, in 6 Fällen von Favus des Kopfes durch Radiotherapie Heilung zu erzielen, dass aber die Behandlung stets wenigstens einige Monate erforderte — immerhin natürlich ein nicht ungünstiges Resultat.

Entgegnung auf vorstehende Erwiderung.

Von

R. Hahn.

Durch ein Versehen, dessen Entstehen ich nicht mehr kontrollieren kann, da ich das Manuskript nicht mehr besitze, ist, wie Herr Dr. Grouven mit Recht bemerkt, das Datum, an dem er seinen Vortrag gehalten, leider in dem betreffenden Artikel fortgeblieben. Es würde aber das beigefügte Datum nichts an meinen Bemerkungen geändert haben, da ich ja gerade den gehaltenen Vortrag besprach und mir die einige Monate später von Herrn Dr. Grouven in derselben Gesellschaft vorgeführten Demonstrationen erst bekannt wurden, als meine Ausführungen bereits im Druck waren.

Es freut mich sehr, dass die Einwendungen, die ich gemacht, sich Herrn Dr. Grouven durch seine eigenen Erfahrungen bestätigt haben, doch ein Zeichen, dass sie von meinem Standpunkt, da ich in Bezug auf die Röntgentherapie bereits längere, eigene Erfahrungen besass, nicht ohne Berechtigung gemacht waren. Hätte ich Herrn Dr. Grouvens späteren Vortrag bereits gekannt, so wären meine Bemerkungen zu seinem ersten Vortrag selbstverständlich überflüssig gewesen.

Herr Dr. Grouven wird es hoffentlich mir nicht verübeln, dass ich, nachdem ich das „Sachliche“ erledigt zu haben glaube, seine weiteren Ausführungen, die mich ungemein interessiert haben, gleich heute anschliessend bespreche.

Herr Dr. Grouven meint, so lange sich keine Reaktionserscheinungen zeigen, dürfte auch wohl gegen eine halbstündige oder noch längere Belichtungsdauer täglich nichts einzuwenden sein, und weiter: bei einem Kaninchen, welches 50 Tage hindurch täglich $^1/_2$ Stunde lang bei 5—10 cm Röhrenabstand belichtet wurde, trat erst zum Schlusse gleichzeitig mit Haarausfall eine Dermatitis leichtesten Grades auf, woraus natürlich nicht auf völlig analoges Verhalten beim Menschen Schlüsse gezogen werden sollen.

Ich möchte doch gegen eine längere tägliche Bestrahlung als etwa 10 Minuten mich entschieden wenden. Sie ist nach unsern Erfahrungen durchaus unnötig, man erreicht in 10 Minuten ebenso viel. Sie ist, weil unnötig, kostspieliger und schliesslich auch direkt schädlich. Langdauernde Bestrahlungen werden nur dann vertragen, wenn sie unwirksam sind, d. h. wenn Röhren gebraucht werden, die nicht genügend intensives Röntgenlicht geben. Die Qualität der Röhren spielt eine hervorragende, ja ich möchte beinahe sagen, die Hauptrolle bei den Bestrahlungen. Ich kann mich nach unsern neuesten Erfahrungen nur der von Strebel und Kienböck geäusserten Ansicht anschliessen, dass sogenannte weiche Röhren die für die Röntgentherapie geeignetsten sind. Mit ihnen halbstündige, längere Zeit hindurch täglich fortgesetzte Bestrahlungen vorzunehmen, würde wohl jedem die Lust vergehen, der sich überzeugt hat, dass er in einer Woche bei 10 Minuten dauernden täglichen Sitzungen Reaktionen, sogar Exkoriationen der Haut erhält, die an Intensität nichts zu wünschen übrig lassen.

Als völlig genügend hat sich uns, bei Benutzung einer sogenannten weichen Röhre, mit der man die Handknochen als tiefe schwarze Schatten erkennen kann, eine 6 bis höchstens 8 malige tägliche Bestrahlung von höchstens 10 Min. Dauer erwiesen. Wir setzen dann unter allen Umständen 8 Tage, ja noch länger aus und warten erst die sicher auftretende Reaktion

ab. Mit ihrem Abklingen, gewöhnlich nicht früher, fallen die Haare aus. Es ist nicht nötig, bis zu eintretender Reaktion zu bestrahlen. Da die Reaktion bereits nach 6—8 maliger Bestrahlung auftritt, wenn auch erst nach einer Pause von weiteren 8—10 Tagen, so ist es ersichtlich, dass die Bestrahlungsreihe der zweiten Woche, in der wir pausieren, zum Unnützen gegeben wird, ja sogar bei der bekannten kumulativen Wirkung der Röntgenstrahlen schädlich sein muss, indem sie die Reaktion bis zur Exkoriation steigern wird. Auch wir halten mit Herrn Dr. Grouven die Erzielung der Reaktion, die Hyperämie, wie wir es bereits in früheren Veröffentlichungen auseinander gesetzt haben, zur Erzielung eines Heileffekts für nötig.

Wenn Herr Dr. Grouven bei einem Kaninchen 50 Tage hindurch täglich eine halbe Stunde bestrahlen musste, um schliesslich doch nur eine leichte Dermatitis mit Haarausfall zu bekommen, so wird dies ungünstige Resultat aller Wahrscheinlichkeit nach an dem Zustande der Röhre gelegen haben, sie wird zu hart gewesen sein. Es ist aber auch möglich (Versuche an Tieren stehen mir nicht genügend zu Gebote, um aus eigener Erfahrung ein Urteil darüber abzugeben), dass analog der behaarten Kopfhaut des Menschen, an der wir trotz intensiver Bestrahlung und reichlichem Haarausfall nur geringe Rötung, aber niemals stärkere Dermatitis oder gar Exkoriation beobachtet haben, wohl weil die anatomischen Verhältnisse der Kopfschwarte andere sind, als die der Haut an den übrigen Stellen des Körpers, das Kaninchenfell für die Bestrahlungen weniger empfänglich ist und auf dieselben nur mit leichter Dermatitis, statt mit Exkoriationen reagiert.

Correspondenzen.[1])

73. Versammlung deutscher Naturforscher und Ärzte in Hamburg.

Am Donnerstag den 26. September wird im Logenhaus (Welckerstrasse) um 2 Uhr Nachmittags eine gemeinsame Sitzung der Abteilungen für innere Medizin, Chirurgie und Dermatologie stattfinden.

In dieser Sitzung werden folgende Vorträge gehalten:

1. Grouven (Bonn): Die Röntgentherapie bei Lupus und Scrophuloderm.
2. Hahn (Hamburg): Die Röntgentherapie bei Eczem, Prurigo, Akne und Psoriasis.
3. Schiff (Wien): Die Röntgentherapie bei Haarkrankheiten.
4. Sjögren (Stockholm): Die Röntgentherapie bei Cancroid. ulcus rodens und Lupus erythematodes.
5. Kienböck (Wien): Technik der Röntgentherapie.
6. Schürmayer (Hannover): a) Über Röntgenulcera; b) forensische Bedeutung der Röntgenverbrennungen.
7. Bang (Kopenhagen): Die Finsentherapie.

Im Anschluss an diese Vorträge wird eine Diskussion stattfinden.

In der Abteilung für Physik wird Dr. Walter einen Vortrag halten: Über die sogenannte Beugung der Röntgenstrahlen.

In der Abteilung für Chirurgie: Dr. Albers-Schönberg, Über die Verwendung und den Wert des elektrolytischen Unterbrechers im Röntgeninstitut.

Über event. später noch zur Anmeldung kommende das Röntgenfach berührende Vorträge wird im nächsten Heft berichtet werden.

---

[1]) Seitens der Redaktion der Fortschritte auf dem Gebiete der Röntgenstrahlen ist eine Auskunftsstelle für alle auf die Anwendung der Röntgenstrahlen sich beziehenden Angelegenheiten eingerichtet worden. Fragen medizinischer, physikalischer oder technischer Art werden beantwortet, und soweit dieselben von allgemeinem Interesse sind, unter dieser Rubrik publiziert. Alle Anfragen sind direkt an die Redaktion Dr. Albers-Schönberg, Esplanade 38, Hamburg, zu richten.

Röntgenausstellung

gelegentlich der 73. Versammlung deutscher Naturforscher und Ärzte in Hamburg.

Es erfolgten bis zur Herausgabe des vorliegenden Heftes folgende Anmeldungen.

a) Physikalisch-technischer Teil.

Ausstellung von Apparaten und Nebenapparaten etc.

Aschaffenburg:	Friedrich Dessauer.
Basel:	Klingelfuss.
Berlin:	Allgemeine Elektricitätsgesellschaft.
	W. A. Hirschmann.
	Dr. M. Levy.
	Siemens & Halske A.-G.
	Neue photographische Gesellschaft (Reproduktionstechnik).
	Myl. Ehrhardt (Röhren).
Chemnitz:	Max Kohl.
Erlangen:	Reiniger, Gebbert & Schall.
Gehlberg:	Emil Gundelach (Röhren).
München:	Voltohm Elektricitäts-Gesellschaft A.-G.
Hamburg:	Richard Seifert & Comp.
	S. Zossenheim (für ausländische Apparate).
	Krüss (Stereoskope für die direkte Betrachtung der Originalplatten).
	H. C. F. Müller (Röhren).
	Schütze & Noak (Nebenapparate und photographische Artikel).
Paris:	G. Gaiffe.

b) Medizinischer Teil.

1. Allgemeines Krankenhaus Hamburg-Eppendorf: Thema vorbehalten.
2. Bade (Hannover): Chirurgische Casuistik.
3. Chirurgische Klinik Bonn: Thema vorbehalten.
4. Chirurgische Klinik Leipzig: Thema vorbehalten.
5. Cowl (Berlin): Herzuntersuchungen.
6. Fraenkel (Hamburg): Wirbelsäulen. a) Entwickelung, b) Tumoren und Tuberkulose derselben.
7. Holzknecht (Wien): Thema vorbehalten.
8. Immelmann (Berlin): Thema vorbehalten.
9. Kienböck (Wien): Thema vorbehalten.
10. König (Altona): Thema vorbehalten.
11. Levy-Dorn (Berlin): a) Diapositive aus dem Gebiet der inneren Medizin, b) Apparate zur Untersuchung mit senkrechten Röntgenstrahlen, c) Schutzapparate für den Untersucher.
12. Leonard Charles Lester (Philadelphia): a) Nierensteine, b) Lungentuberkulose.
13. Llaberia Comas & Prió (Barcelona): Thema vorbehalten.
14. Port (Heidelberg): Zahn- und Kieferaufnahmen.
15. Rieder (München): Thema vorbehalten.
16. Schuchard (Stettin): Reproduktionstechnik etc.
17. Sjögren (Stockholm): Zahn- und Kieferaufnahmen.
18. Wolff (Berlin): Diapositive über Knochenarchitektur.
19. Albers-Schönberg (Hamburg): Thema vorbehalten.

Apparate, Bilder u. s. w. können vom 10. September an eingeliefert werden.

Die Ausstellungsleitung.

Dr. Albers-Schönberg. Dr. Walter. Dr. Hahn. Dr. Scholz.

Bücherbesprechungen.

H. v. Ziemssen und H. Rieder: **Die Röntgographie in der internen Medizin.** Folio-Format, 5 Lieferungen à 10 Tafeln. J. F. Bergmann, Wiesbaden. 1. Lieferung Mk. 15.—

An den 10 durch sehr schöne Heliogravüren wiedergegebenen Thoraxbildern dieser Lieferung fällt im Vergleiche zur grossen Zahl der bisher von anderen Seiten publizierten Radiogramme beim ersten Blick eine überraschende, an Leichenaufnahmen erinnernde Schärfe der Zeichnung aller Details auf. Diese Schärfe der Konturen betrifft den ganzen Inhalt des Thorax, die Thoraxwand und selbst die Schultern. Besonders bemerkenswert sind die scharflinigen Begrenzungen des Zwerchfelles und des Herzens sowie die reiche Lungenzeichnung.

Wie Guilleminot, Levy-Dorn, Cowl und andere hervorgehoben haben, und wie man sich leicht überzeugen kann, entstehen solche Bilder nur durch Aufnahmen bei Ausschaltung der Atembewegungen. Durch die letzteren werden nämlich nebst dem Zwerchfelle viele andere Teile des Thorax rhythmisch in grosser Ausdehnung verschoben und erscheinen daher radiographisch unscharf. Die Autoren gewannen die guten Bilder, indem sie „Momentaufnahmen" machten; sie kombinierten dabei den „inspiratorischen Stillstand" mit der Benützung zweier an die photographische Platte angelegter Verstärkungsschirme und reduzierten die Expositionszeit für den Thorax auf 1 Sekunde. (Ob die Verwendung von Verstärkungsschirmen dazu notwendig war, möchte ich dahingestellt sein lassen.) Zum Verständnis der genügenden Expositionszeit von 1 Sekunde sei erwähnt, dass Ziemssen und Rieder ein Induktorium von 60 cm Funkenlänge und wohl den Wehnelt-Unterbrecher verwendeten. —

Was die scharfen Konturen der Herzbilder betrifft, rühren dieselben nicht, wie Ziemssen und Rieder in dem allzu unvollständigen (halbbrüchig deutsch und englisch geschriebenen) textlichen Teil meinen, daher, dass das Herz in 1 Sekunde nur „den relativ ruhigen Ablauf einer Herzrevolution" darbietet, sondern doch offenbar daher, dass die ausgiebige, aber wenig gekannte respiratorische Mitbewegung des Herzens bei Atmungsstillstand wegfällt. Eine Kontraktion des Herzens verwischt sicher die Kontur seines Schattens auf der Platte nicht weniger, als 100 Zusammenziehungen. —

In der internen Medizin gebührt im allgemeinen entgegen Ziemssen und Rieders Meinung der Schirmuntersuchung mit Benützung der Bleiblende durchaus der Vorrang vor der Photographie. Bei $^3/_4$ aller Fälle bedeutet die graphische Aufnahme keine wesentliche Vervollständigung der Resultate der Schirmuntersuchung. Nicht nur die Bewegungsphänomene, sondern vor allem die Notwendigkeit zahlreicher Durchleuchtungsrichtungen bedingen den Vorrang der einfachen Durchleuchtung, und diese giebt dem Röntgenverfahren in der internen Medizin ein charakteristisches Gepräge. Nur die Details der Lungenzeichnung erscheinen vollständiger auf dem nach obigen Regeln angefertigten Radiogramm. Auch mit den folgenden Worten Ziemssen und Rieder's können wir uns nicht einverstanden erklären: „Nach den gangbaren Anschauungen würde das Zwerchfell in In- und Exspirationsstellung seine beiden Hälften immer so ziemlich in gleicher Ebene einstellen. Das ist indessen bei der Mehrzahl der Menschen nicht der Fall . . . . . Diese interessante Thatsache und ihre genaue Beobachtung ist lediglich eine Frucht des Studiums des Röntgenogrammes." Ich möchte meinen, dass wir nur jene längst bekannte Erscheinung heutzutage auf Grund der Radioskopie mehr berücksichtigen, als es früher der Fall gewesen sein mochte.

Auf die Abbildungen der „Viscera sana" folgt ein Bild mit Vergrösserungen des Herzschattens; die Krankengeschichte verzeichnet als Ursache Pericarditis exsudativa. Wie Ziemssen und Rieder richtig bemerken, ist die klinisch oft schwierige Unterscheidung zwischen Hypertrophie, Dilatation des Herzens und selbst kleinen pericardialen Ergüssen mittelst Röntgenuntersuchung gewöhnlich leicht; leider fehlt im Atlas die Angabe der unterscheidenden Merkmale; wenn es sich aber um die Entscheidung handelt, ob im Einzelfalle Suffizienz oder Insuffizienz des Herzmuskel „gegenüber den militärischen Anforderungen" bestehe, kann man u. E. der Röntgographie vorläufig entraten. Da die Volumszunahme des Herzens bei reiner Hypertrophie selbst in hochgradigen Fällen innerhalb der physiologischen Grössenschwankungen des Herzens liegt, hat man eine perkutorisch oder radioskopisch nachweisbare Vergrösserung auf Dilatation zu beziehen. Die im Atlas nächstfolgenden 2 Tafeln sind mit „Chlorosis" bezeichnet; da aber auf dem einen Bild eine bedeutende Dilatation des Herzens zu sehen ist, liegt die Vermutung nahe, dass hier dennoch ein Vitium cordis vorliege. In der nächsten Abbildung (Stenosis valvulae mitralis) erkennen wir deutlich die Dilatation des rechten Vorhofes und die abnorme Füllung jenes Abschnittes des linken Herzrandes, der von der Arteria pulmonalis und dem linken Herzohr gemeinsam gebildet wird, während keine nennenswerte Vergrösserung der linken Kammerwölbung besteht. — Die folgenden 3 Bilder sind bei eingeführter Schlundsonde respektive eingenommener Wismutmixtur aufgenommen; „der untere Teil des Ösophagus, der mit Wismutaufschwemmung angefüllt ist, präsentiert sich als konischer, nach unten sich verschmälernder Sack", heisst es im Text, womit aber u. E. die Dilatation

des Osophagus wahrscheinlicher erscheint, als die von den Autoren gemachte Annahme eines Divertikels. Endlich ist zu erwähnen, dass den Schluss der Lieferung die Abbildung einer Münze im Darm bildet. —

Zusammenfassend möchten wir hervorheben, dass, wenn auch der Fachmann auf dem Gebiete wenig Neues erfährt, uns doch der neue Atlas schon nach dem Erscheinen der ersten Lieferung gewiss geeignet erscheint, die grosse Masse der Internisten, denen die Leistungen der Radiologie für die innere Medizin noch fremd sind, über die grosse heutzutage zu Gebote stehende Hilfswissenschaft zu orientieren und zur Pflege derselben aufzumuntern. — Kienböck (Wien).

Archiv und Atlas der normalen und pathologischen Anatomie in typischen Röntgenbildern Heft 5:

M. Oberst: **Die Frakturen und Luxationen der Finger und des Karpus; die Frakturen des metakarpus und der Vorderarmknochen.** Mit 192 Röntgenbildern auf 22 Tafeln. hoch 4°. Kart. Preis M. 20.—. Hamburg, Lucas Gräfe & Sillem. 1901.

Den Röntgenbildern ist ein Text von 36 Seiten nebst Vorwort beigegeben. Die Arbeit stellt weniger einen systematischen Atlas dar, als vielmehr einen illustrierten Bericht über eine mehrjährige Beobachtungszeit, während der eine Gesamtsumme von 1750 Knochenbrüchen im Krankenhause „Bergmannstrost" zur Aufnahme und Behandlung gelangte. In diesem, unter des Verfassers Leitung stehenden Hospitale werden regelmässig von allen, auch den diagnostisch klar liegenden Verletzung mehrere Röntgenaufnahmen angefertigt. Nach Anlegung des Verbandes wird die Stellung der Fragmente wiederholt geprüft, bis sie sich möglichst der Norm genähert hat. Auch O. hat die Erfahrung gemacht, wie schwer, ja unmöglich es oft sein kann, selbst unter Zuhülfenahme der Narkose bei den langen Röhrenknochen eine selbst geringe Dislokatio ad latus oder ad longitudinem zu beeinflussen, während sich die Dislokatio ad axin, sowie die ad peripheriam immer ohne Schwierigkeit beseitigen liess.

Um sich vor fehlerhafter Deutung der Röntgenbilder zu schützen, giebt O. den sicherlich beherzigenswerten Rat, in zweifelhaften Fällen Kontrollplatten der gesunden Seite anzufertigen und im Einzelfalle, namentlich bei jugendlichen Individuen (Ellbogen!) die Kerne des wachsenden Knochens zu berücksichtigen. O. bespricht nun nach einander die Frakturen der Fingerphalangen, die Luxation der Interphalangealgelenke, der Metacarpophalangealgelenke, die Fraktur der Metacarpal- und Handwurzelknochen, um dann zu den Brüchen der Vorderarmknochen überzugehen, denen wegen ihrer grossen praktischen Bedeutung der weitaus grösste Abschnitt des begleitenden Textes (26 Seiten) gewidmet ist.

Nur einzelne Punkte seien hier hervorgehoben.

O. beobachtete unter 1750 Knochenbrüchen 235 typische Radiusbrüche (13,4 %). Die sogenannte Colles'sche Fraktur, die in 90 % dieser Fälle vorlag, kann nach Verfassers Erfahrung sowohl par arrachement als durch Stoss und Gegenstoss entstehen, wie dies bereits vor einiger Zeit in einer Publikation von Kahleiss aus dem Krankenhause „Bergmannstrost" dargelegt worden ist. Unter den 235 Fällen waren 9 Epiphysenlösungen. Jn 80 % aller Fälle waren die Radiusbrüche mit dem Rissbruch des proc. styloideus ulnae verbunden. Einmal entstand dieser Bruch bei der Reposition, fünfmal war der Ulnaschaft handbreit über dem Handgelenk gebrochen, nur einmal das Köpfchen der ulna.

Unter 28 Frakturen des Radiusschaftes wurde 18 mal — 65 % — gleichzeitig Bruch des proc. styloideus ulnae beobachtet. Dagegen ist die isolierte Fraktur des proc. styloideus ulnae, sowie die des Ulnaköpfchens als selbständige Verletzung sehr selten. O. sah erstere nur 2 mal, letztere gar nicht. Den typischen Bruch der ulna mit gleichzeitiger Luxation des Radiusköpfchens sah O. 4 mal (0,23 %). Mit dieser Verletzungsform hat Verfasser sich besonders eingehend beschäftigt.

Er nimmt in Übereinstimmung mit einer Reihe anderer Autoren im Gegensatz zu v. Dumreicher an, dass zuerst der Ulnabruch und dann durch Weiterwirken der ersten oder durch eine zweite Gewalt die Luxation des Radius zu Stande komme.

In der Regel handelt es sich hier um relativ schwere Gewalteinwirkungen. Der eine der 4 Fälle ist dadurch interessant, dass der Bruch der Ulna im unteren Drittel lag. Dieser Fall war für den Verf. die Veranlassung, Leichenversuche anstellen zu lassen, zufolge denen es gelang nach Durchmeisselung der Ulna im unteren Drittel durch Dorsalflexion bei supiniertem oder proniertem Vorderarm eine Luxation des Radius nach hinten und aussen, durch forcierte Supination und Abduktion des Vorderarmes eine Luxation nach vorn, durch forcierte Supination und Adduktion eine Luxation nach hinten und durch gewaltsame Pronation und Abduktion oder Adduktion eine Luxation des Radiusköpfchens nach hinten und aussen zu erzeugen. Bei der Besprechung der Olecranonfrakturen, deren O. 9 (0,5 %) beobachtete, hält Verf. es für wahrscheinlich, dass Carl Beck (Fortsschritte auf dem Gebiete der Röntgenstrahlen, Bd. II, Heft 1, p. 14) 2 Fälle (2 und 4) irrtümlich als Frakturen bezeichnet habe, während es sich seiner Meinung nach um normale Epiphyselinien handele.

Die Fraktur der proc. coronoideus wurde nicht beobachtet. Der Bruch beider Vorderarmknochen

kam 92 mal vor. (5,3 %). Am häufigsten lag er im mittleren Drittel. Je weiter nach aufwärts, desto mehr herrscht direkte Gewalteinwirkung vor. 26 mal war Fraktur des proc. styloides ulnae als Nebenverletzung vorhanden. Was bei der Fraktur beider Vorderarmknochen die Dislokation der Fragmente betrifft, so steht O. nach seiner Erfahrung gegenüber Hoffa auf dem Standpunkte, dass mehr die Gewalteinwirkung als der Muskelzug eine Rolle dabei spielt. Der Verband wird in voller Supination angelegt. Vor zu festen Verbänden wird wegen der Gefahr der ischämischen Muskellähmung gewarnt.

So reiht sich dieser mit ausgezeichneten Röntgenphotographien versehene Atlas würdig den bisher erschienenen Lieferungen an. Er bringt für jeden Chirurgen, der dem behandelten Gebiete Interesse entgegenbringt, eine Fülle wertvoller Beobachtungen. C. Lauenstein (Hamburg).

Vereine und Kongresse.

Berliner med. Gesellschaft. 12. XII. 1900.

Katzenstein stellt einen **Erguss ins rechte Kniegelenk** vor, der nach Fall aufs Gelenk entstanden war. Da alle therapeutischen Massnahmen versagten, nahm K. einen Fremdkörper im Gelenk an, der auch durch das Röntgogramm in Gestalt einer Nadel nachgewiesen wurde.

Freie Vereinigung der Chirurgen Berlins. 14. V. 00.

D. Wolff. **Osteoplastik bei veraltetem Patellarbruch.** W. demonstriert einen Patienten, bei dem die Patella in drei Teile zersprengt war, zwischen denen eine breite Diastase geblieben war. Er meisselte von jedem der beiden grossen Hauptfragmente ein glattes Knochenstück ab und verschob die abgemeisselten Knochenstücke über die Diastase von einem Fragment zum andern und fixierte sie in dieser Lage. Nach einigen Monaten stellte die neue Patella eine um 3 cm längere, aber ununterbrochene Knochenmasse dar. Das Röntgenbild zeigt, dass die Patellarfragmente zwar auseinander gewichen sind, dass sie aber durch eine aus den beiden abgemeisselten Knochenstücken gebildete Brücke fest verbunden sind. Das funktionelle Resultat ist vorzüglich.

Des weiteren demonstriert Wolff: **Wachstumsverhältnisse des Arms nach Resectio cubiti.** Vor 27 Jahren hat W. der damals $2^3/_4$ Jahr alten Patientin wegen linksseitiger Caries die Gelenkenden reseziert. Die Funktion des Gelenkes hat sich von Jahr zu Jahr gebessert und ist zur Zeit vorzüglich. Das Röntgenbild zeigt, dass das Radiusköpfchen sich in Luxationsstellung befindet. Der Humerus ist in der Richtung des Cond. int. sehr verlängert und wird, von einer neugebildeten Cavitas sigmoidea mit neuem Olecranon umfasst. Der operierte Humerus sowohl, wie die operierte Ulna sind auf der kranken Seite um einige Cent. mehr gewachsen, als auf der gesunden.

Grünfeld: **Ein Fall von angeborenem partiellem Riesenwuchs.**

Eine bei einem sechsjährigen Knaben konstatierte Längendifferenz beider Beine bewies, wie die Röntgenphotographie ergiebt, auf einer Seite Hypertrophie nicht nur sämtlicher Knochen der linken unteren Extremität, sondern auch der ganzen linken Beckenhälfte.

Amson: **Zur unblutigen Einrenkung der angeborenen Hüftverrenkung.**

An der Hand verschiedener Röntgenbilder demonstriert A. die betr. Verhältnisse bei seinen Patienten, bei denen die Einrenkung von Wolff schon bei 15 Monat alten Kindern gemacht ist und bei denen geradezu ideale Verhältnisse erreicht sind. A. tritt deshalb dafür ein, die Einrenkung möglichst frühzeitig zu machen.

10. XII. 00.

Helbing demonstriert eine **Rissfraktur des Fersenbeinhöckers** an sehr instruktiven Röntgenbildern. Die Bruchlinie beginnt unmittelbar unterhalb der Insertion der Achillessehne und strahlt in einem Winkel von 45° nach oben und vorn aus und durchtrennt $^3/_5$ des Calcaneus. Es stimmt mit fast mathematischer Genauigkeit mit der in der Höhe des Bruches gegebenen Richtung der Knochenbälkchen überein.

Wulff demonstriert einen Fall von congenitalem, doppelseitigem, partiellen **Defekt der Clavicula** unter Vorzeigen von Röntgenbildern, die von dem fühlbaren Clavicularest nur ein sehr undeutliches Bild ergeben, so dass man annehmen muss, dass es sich um Knorpel handelt.

Ebendort: 14. I. 01.

König: **Intraartikulärer eitriger Knochenherd.** Das Röntgenbild zeigte, dass es sich um einen Herd handelte, der bis in das Radiusgelenk hineinging. Es war ein grosser Herd am Rande der Gelenkfläche der Rotula, der am Rand der überknorpelten Gelenkfläche auf der Rückseite in das Gelenk durchgebrochen war. Längsschnitt auf den Herd, Ausräumung desselben, breite Aufschneidung des Gelenks, keine Drainage. Die Gebrauchsfähigkeit ist vollkommen wiederhergestellt.

Physiologische Gesellschaft zu Berlin. 22. II. 01.

Grunmach berichtet über sein neues Verfahren, **die Wirkung der X-Strahlen bei der Aktinoskopie und Aktinographie zu erhöhen.** G. imprägnierte einen feinen Leinwandschirm mit gelösten Uranverbindungen, den er in folgender Weise anwandte: Befindet sich hinter der Versuchsperson eine grosse dicke Bleiplatte mit einem zentralen Ausschnitt von 20 : 24 cm, hinter dieser der von Grunmach präparierte Schirm und zwischen diesem und der von Grunmach konstruierten Vakuumröhre ein grosser Bleibogen, so leuchten bei Einwirkung des Stromes aus der zentralen Lichtleitung auf dem vor der Versuchsperson gehaltenen Baryumplatincyanürschirm die durchstrahlten Körperteile in so hellen, scharfen und kontrastreichen Bildern auf, wie sie bisher noch nicht beobachtet worden. Auch die in einem Moment gewonnenen Aktinogramme sind vorzüglich. Dies Verfahren bewährte sich besonders bei starken, fettleibigen Personen.

Niederrheinische Gesellschaft für Natur- und Heilkunde. 19. XII. 00.

Schede: **Zur Anatomie und Behandlung der angeborenen Luxation des Hüftgelenks.** S. giebt an der Hand zahlreicher Projektionsbilder von Röntgenphotographien einen Überblick über die charakterischen Veränderungen, welche bei der angeborenen Hüftgelenksluxation auf der einen Seite an Pfanne und Becken, auf der andern an Schenkelkopf und Hals und am ganzen obern Ende des Femur zur Beobachtung kommen. Die Pfanne zeigt Verkürzung und steileres Aufsteigen des Pfannendaches, der Gelenkkopf ist bald auffallend gross und gut entwickelt, bald klein, abgeglattet, bald walzenförmig oder pilzförmig, bald fehlt er ganz und der Hals endet in eine stumpfe Spitze. Der Hals ist meist verkürzt, oft verschmächtigt, zuweilen ungemein plump, walzenförmig, verdickt. Der Winkel zwischen Hals und Schaft ist meist gestreckter als normal. Der ganze Oberschenkelknochen ist fast immer atrophisch. Die angeborene Hüftgelenksverrenkung ist anfangs ausnahmslos eine Supracotyloidea, eine Iliaca kommt nur bei älteren Kindern vor, die schon gegangen sind. Unvollständige Luxationen sind häufiger, als man bisher angenommen. Sehr viele angeborene Luxationen durchlaufen im extrauterinen Leben erst ein Stadium der unvollkommenen Entwickelung, meist ohne in diesem Stadium diagnostiziert zu werden. Das obere Ende des Femur ist so gut wie immer nach aussen torquiert. Die Torsion ist wahrscheinlich neben der unvollkommenen Bildung der Pfanne die primäre Hauptursache der angeborenen Luxation. Jeder höhere Grad von Torsion des obern Schenkelendes nach aussen ist ein absolutes Hindernis für die Aufrechterhaltung der Reposition. Die dauernde Erhaltung des Kopfes in der Pfanne bei parallel gestellten Beinen ist unter solchen Umständen nur möglich bei einer mehr oder weniger starken Rotation nach innen. Da nun bei so starker Innenrotation der Gang unmöglich ist, so bleibt nichts übrig, als das obere Femurende in Innenrotation festzuhalten und das untere nach vorn zu drehen. Dazu ist natürlich eine Osteotomie nötig. Das Bein wird zuerst in starker Innenrotation auf einige Wochen eingegipst, dann wird ein langer vergoldeter Nagel durch die Cutis in den Trochanter und Schenkelhals und Kopf eingeschlagen, sodass seine Spitze etwa die Mitte des Gelenkkopfes erreicht. Mit dieser Handhabe wird die Haltung des Kopfes reguliert und kontrolliert. Dann folgt eine subkutane Osteotomie im unteren Drittel des Femur, dann die Drehung des unteren Fragmentes nach vorn und die Fixation der neuen Stellung im Gipsverband. Das Resultat ist anatomisch und funktionell ein sonst nicht erreichbar vollkommenes.

Graff demonstriert einen **Blasenstein** von der Grösse einer Billardkugel, der sich sowohl durch bimanuelle Untersuchung, durch Cystoskopie als auch durch Radiographie nachweisen liess. Es war ein reiner Oxalatstein.

Schlesische Gesellschaft für vaterländische Kultur in Breslau. 7. XII. 01.

Scholtz: **Über die Wirkung der Röntgenstrahlen auf die Haut und ihre Verwendung bei der Behandlung von Hautkrankheiten.** Die Wirkungsweise der Röntgenstrahlen auf die Haut ist entweder eine chronische, oder eine intensive mit akut entzündlichen Erscheinungen, poröser Durchtränkung der Haut, Epithelabhebung, eventuell oberflächlicher Verschorfung und schliesslich Nekrose der Haut und des darunter gelegenen Bindegewebes. Wenn auch die Haare ausfallen, so bleibt doch die innere Wurzelscheide zurück, die Follikel erleiden keine Veränderung. Es kommt stets zum Nachwuchs der Haare, was man aber verhindern kann, wenn man die Bestrahlung von Zeit zu Zeit wiederholt. Für die Wirkung der Strahlen glaubt man die ultravioletten Strahlen als Erklärung heranziehen zu sollen. Eine elektrische Einwirkung ist wohl auszuschliessen. Es handelt sich wahrscheinlich um trophoneurotische Vorgänge. Therapeutisch werden die Röntgenstrahlen angewandt bei Lupus, Lupus erythematod. Erkrankungen des behaarten Kopfes, Hypertrichosis, Naevi, Naevi pilosi, Ekzem, Psoriasis, Alopecia areata.

Ärztlicher Verein in Hamburg. 5. II. 01.

Sick: Demonstration eines Röntgenbildes von einer **Wirbelsäule mit ausgeheiltem Riesenzellensarkom ausgehend vom vierten Lendenwirbel.** Das Sarkom war zuerst operativ behandelt worden, ohne jeden Erfolg. Eine langandauernde Arsenkur brachte dann das Sarkom derartig zur Heilung, dass $2^1/_2$ Jahr post operationem Patient sich gesund und gut aussehend wieder vorstellt. Das aufgenommene

Röntgenbild zeigt einen vom vierten Lendenwirbel ausgehenden grossen, rundlichen, knochenharten Tumor, der dem Patienten keinerlei Beschwerden verursacht.

Sudeck: **Demonstration von Coxa vara Fällen mittels des Projektionsapparates** (Röntgenbilder, Photographieen und zwei Patienten). Die Röntgenbilder zeigen die verschiedenen Arten der Coxa vara, die Photographieen demonstrieren die Aussenrotation des Oberschenkels in ihren verschiedenen Graden.

Verein für wissenschaftliche Heilkunde in Königsberg. 19. XI. 00.

Ludloff demonstriert eine nach Lorenz behandelte und geheilte **angeborene Hüftgelenksluxation** nebst den dazu gehörigen Röntgenbildern, die erkennen lassen, dass der grosse Kopf in einer kleinen Pfanne stehe.

Einen zweiten Fall demonstriert Ludloff am 3. XII. 00.

In derselben Sitzung demonstriert v. Eiselsberg einen Fall von **Knochenplastik der Nase;** der Knochen wurde der Tibia entnommen und ist, wie die Röntgenphotographie ergiebt, gut eingeheilt.

Ebendort: 28. I. 01.

Körting demonstriert zwei Röntgenaufnahmen von der sehr seltenen **Längsfraktur des Radius.**

Medizinisch-naturwissenschaftliche Gesellschaft in Jena. 7. II. 01.

Grohé über **Metatarsalfrakturen** unter Demonstration von Röntgenbildern.

Ärztlicher Verein in München. 9. I. 01.

v. Ziemssen: **Röntgoskopie und Röntgographie in ihrer Bedeutung für die innere Medizin.** Die Untersuchung mit Röntgenstrahlen hat auch für die innere Medizin durch Verbesserung der Methoden sehr an Bedeutung gewonnen. Es genügt jetzt für eine photographische Aufnahme eine Sekunde, ja vielfach eine halbe Sekunde. Wichtig ist, dass die Organe möglichst in Ruhe sind, man photographiert möglichst in tiefster Inspirationsstellung. Man benutzt gleiche Stellung der Röhre und gleiche Entfernungen, um vergleichbare Bilder zu bekommen. Vergrösserung, Lagerung des Herzens etc. lassen sich leicht nachweisen. Ein Oesophagusdiverdikel konnte man mit Hilfe der Einführung einer Wismutaufschwemmung nachweisen. Verbrennungen durch die Röntgenstrahlen kommen nicht mehr vor, seitdem man die kurze Bestrahlungszeit durchführt.

In der Diskussion weist Moritz darauf hin, dass man mittels der Röntgoskopie die Bewegungen der Organe verfolgen könne. Zur absoluten Grössenbestimmung bewährt sich am besten seine Methode mit den senkrechten Strahlen. Die Grösse des Herzens projiziere er nicht mehr auf die Platte, sondern direkt auf die Brustwand.

Unterelsässischer Ärzte-Verein in Strassburg. 22. XII. 1900.

Madelung: **Über den Wert der Radiographie für den Nachweis von Nierensteinen.** Es konnte durch Röntgenphotographie ein Phosphatstein in der linken Niere konstatiert werden, der durch Nephrolithotomie entfernt wurde. Hahn (Hamburg).

Wissenschaftlicher Verein der k. u. k. Militärärzte der Garnison Wien. 1900. 12. Dezember.

Zimmermann demonstriert einen 24jährigen Mann, welcher von ihm wegen einer **Myositis ossificans traumatica im M. brachialis internus** mit vollem Erfolge operiert wurde. Im R.-Bilde zeigte sich vor dem unteren Humerusende ein deutlicher, mit dem Knochen nicht zusammenhängender längsovaler Schatten. Das R.-Verfahren schützt vor Verwechselung mit Fraktur, Luxation oder Gelenkerkrankung.

1901. 26. Januar.

Jeney demonstriert einen geheilten und einen in Heilung begriffenen Fall von **Lupus vulgaris faciei.** Der erste wurde mehr als 100 mal mit R.-Strahlen behandelt, im zweiten wurde nach 35 Sitzungen wesentliche Besserung konstatiert. Vortr. erörtert die R.-Ulcera, die nicht unmittelbar nach der Bestrahlung, sondern erst später aufzutreten pflegen, sodass also wohl eine kumulative Wirkung anzunehmen ist. Die mikroskopische Untersuchung solcher R.-Verbrennungswunden ergiebt starke Gefässveränderungen, und zwar Wucherung und vakuolisierende Degeneration der Intima, Schwund der Muscularis und Degeneration der elastischen Fasern, wodurch die geringe Heilungstendenz dieser Ulcera erklärt wird. Das wirksame Agens ist in den Röntgenstrahlen selbst zu sehen. „Weiche", kontrastreiches Licht gebende Röhren sind daher zu therapeutischen Zwecken zu empfehlen.

Wiener dermatologische Gesellschaft. 1900. 28. November.

Ullmann zeigt den Effekt der Röntgenbehandlung bei einer seit 16 Jahren bestehenden, sehr schweren **Akne der Rückenhaut.** Vom Dezember 1899 bis Februar 1900 nahm er zusammen 50 Sitzungen von je einer halben Stunde Dauer. Nach einem Turnus von 10—15 Sitzungen trat unter diffuser Rötung der Haut eine Intumescenz der Akneknötchen ein, die aber nicht vereiterten, sondern vertrockneten, während die Haut über ihnen exfoliierte. Die Affektion heilte bis auf einige Pusteln, die auch jetzt neben Comedonen und stark hypertrophischen Narben auf der diffus bräunlich pigmentierten Haut zu sehen sind. Das letztere mahnt wohl zur Vorsicht bei Behandlung der Akne im Gesicht oder bei Frauen auch an den oberen Thoraxpartieen.

Wiener medizinischer Club. 1901. 6. Februar.

Ehrmann demonstriert einen Fall von multipler **Alopecia areata**, welcher mit Faradisation der kahlen Stellen behandelt wurde. Die haarlosen Stellen bekamen zuerst die natürliche Hautfarbe, dann fing nach wiederholter Behandlung der Nachwuchs normaler Haare an. Die Faradisation wirkt also analog wie die Röntgenbestrahlung.

Verein deutscher Ärzte in Prag. 1901. 22. Februar.

Přibram bespricht an der Hand mehrerer R.-Bilder verschiedene interessante Fälle von **Osteomalacie.** In einem vorgestellten Falle datiert die Osteomalacie seit 6 Jahren, hat zu einer Lendenkyphose der Wirbelsäule und zu federndem, kartenherzförmigem Schnabelbecken geführt. Im August 1900 plötzlich Schmerzen und Schwellung des rechten Vorderarmes nach Stützen desselben an eine Bettkante. Der Arm kann vor Schmerz nicht bewegt werden. Nach 3 Monaten ist die Schwellung mit Ausnahme einer kleinen, noch vorhandenen Auftreibung an der Ulna geschwunden, die Extremität äusserlich normal und gebrauchsfähig. Das skiagraphische Bild ergiebt jetzt trotz vollständiger Funktionsfähigkeit des Armes im oberen Drittel beider Vorderarmknochen je eine, etwa 3 mm breite, querverlaufende Lücke, während an dieser Stelle eine leichte Auftreibung am Radius und Ulna durch die Haut deutlich tastbar, an der Ulna auch sichtbar ist. Ein Callus ist kaum angedeutet. Auch die linke Ulna, aber nicht der linke Radius zeigt an einer korrespondierenden Stelle das gleiche Verhalten. Dem ganzen Verlauf nach unterliegt es keinem Zweifel, dass hier eine direkte Fraktur beider rechtsseitigen Vorderarmknochen vorliegt, welche durch osteoides oder fibröses, aber jedenfalls halisteretisches Gewebe ohne Dislokation geheilt ist. Zu erwähnen ist noch, dass einzelne Fingerphalangen, wie gleichfalls an dem Skiagramm gezeigt wird in der Spongiosa der Capitula schattenartige Lücken zeigen und dass die Architektur des Knochens überhaupt spärlich zu sein scheint. Solche helle Zonen in der Achse osteomalacischer Knochen hat Goebel beschrieben. Da in seinem Falle unter rheumatoiden Schmerzen eine Fraktur des Oberarmes acquiriert wurde, hat er vorgeschlagen, bei eventuell an anderen Körperstellen auftretenden Schmerzen wiederholt zu durchleuchten, um einer Fraktur durch prophylaktischen Verband vorzubeugen. Gocht hat das obere Femurende einer verstorbenen Osteamalacischen skiagraphiert. Fast der ganze architektonische Aufbau des Knocheninneren war scheinbar verschwunden. Aus den R.-Bildern geht für das Studium des Callus hervor, dass derselbe in diesen und ähnlichen Fällen ausserordentlich kalkarm sein muss.

Derselbe demonstriert eine Reihe von Fällen von **chronischem Gelenkrheumatismus.** An Skiagrammen der vorgeführten Fälle weist er nach, dass bei den verschiedenen, auch den dem Gebiete des chronischen Rheumatismus sensu stricto angehörenden Fällen Knorpel und Knochenveränderungen, wenn auch von aussen kaum oder gar nicht wahrnehmbar, dennoch vorhanden sein können. Man erkennt z. B. stellenweises Fehlen des Knorpels, Verschmelzung der Handwurzelknochen miteinander, beginnende Ankylosen im Kniegelenk u. s. w.

Röntgen-Gesellschaft in London. 1900. 1. November.

Macintyre giebt in einem ausführlichen Referat einen Überblick über die im letzten Jahre eingetretenen **Fortschritte der Röntgentechnik** und der mittels dieser Neuerungen, Verbesserungen und Nachprüfungen gewonnenen diagnostischen Fortschritte.

6. Dezember.

Mackenzie Davidson demonstriert und erläutert einen neuen, von ihm konstruierten **stereoskopischen Fluoroskop.** Der Apparat besteht aus einem Leuchtschirm, der durch 2 abwechselnd zum Leuchten gebrachte Röntgenröhren illuminiert wird. Eine rotierende Scheibe mit eigentümlich angebrachten breiten flachen Holzscheibchen verdunkelt die Augen abwechselnd. Diese Scheibe arbeitet synchron mit dem Leuchten der einzelnen Röhre. Jedes Auge sieht so nur den Schatten, der durch eine Röhre erzeugt wird. Wird die Scheibe mit den Holzklappen rasch bewegt, so sieht man direkt stereoskopisch. Mit einem Blick kann man so einen Fremdkörper oder den Verlauf einer Fraktur erkennen.

Derselbe führt einen neuen **Rotations-Quecksilber-Unterbrecher** vor.

1901. 3. Januar.

Segueira demonstriert 4 Fälle von **Ulcus rodens**, die er durch R.-Bestrahlung geheilt zu haben glaubt. Ausserdem hat er noch eine grössere Anzahl von Kranken in Behandlung, bei denen schon ein Erfolg eingetreten ist, die aber noch nicht am Ende der Kur sind. Die erzielten Resultate sind, wenn man die Photographieen vor und nach der Behandlung vergleicht, wirklich glänzende zu nennen. Die Narben sind dünn und zart und kaum sichtbar. Jede Ulceration ist geschwunden. Die Diagnose wurde in einzelnen Fällen sogar mikroskopisch erhärtet, ehe die Bestrahlung, die ziemlich energisch vorgenommen werden muss, begonnen wurde. Trotz der Erfolge spricht sich S. übrigens mit anerkennenswerter Vorsicht aus und betont, dass auch durch andere Behandlungsmethoden, sowie durch allerlei Umstände (Hinzutreten eines Erysipels) Heilungen beobachtet sind. Die Beobachtungen sind auch noch zu jungen Datums, um von Dauerheilung reden zu können.

Isenthal: **Continental progress in practical radiography and apparatus:** Vortragender erörtert die Technik der Momentaufnahmen (Rieder) und erläutert und demonstriert den Moritz'schen Orthodiagraph.

7. Februar:

Bruce: **Experiences of X-ray Work during the siege of Ladysmith.** Der Vortrag ist ein Excerpt aus den Tagebüchern des Verfassers, der unter den denkbar ungünstigsten Umständen seine Thätigkeit als Chef der R.-Untersuchungsstation für die Verwundeten zu besorgen hatte. Die unter diesen Verhältnissen angewandten Vereinfachungen und Notbehelfe werden für Manchen, der sich in zukünftigen Kriegen in ähnlicher Lage befinden wird, ein lehrreicher Fingerzeig sein. Die Auseinandersetzungen wurden durch Skioptikonvorführungen illustriert, von denen ein Teil der Arbeit beigefügt ist: Splitterschussverletzung des Oberschenkels, desgl. des Radius mit Fraktur des unteren Humerusendes und des Capitulum radii, komplizierte Oberschenkel-Fraktur. Schussverletzungen, die zu Knochenzerstörungen im Handgelenk, an den Fingern, Tibienkopf, Ellenbogengelenk geführt hatten. Eine Abbildung illustriert die Wirkung eines Explosivgeschosses, das in der Nähe des unteren Femurabschnittes traf: Zertrümmerung des unteren Femurdrittels, Frakturen der Patella und des Gelenkkopfes des Oberschenkels.

Akademie der Medizin in New-York. 1901. (Referat der Münchener Medizin. Wochenschrift 1901, No. 9.) 17. Januar.

Williams bespricht den **Wert der R.-Strahlen in der inneren Medizin.** Zahlreiche stereoskopische Projektionen, welche unter anderem pneumonische Prozesse in verschiedenen Stadien überraschend deutlich erkennen liessen, veranschaulichten die Dichtigkeitsverhältnisse der Lungen. Die Deutung dieser besonders auf dem Leuchtschirm leicht kenntlichen Schattendifferenzen ist für die Diagnose der Mediastinaltumoren, Aneurysmen, Pyothorax etc. von Wert. Unter den tausenden von photographischen Aufnahmen, welche Williams im städtischen Hospital zu Boston gemacht hatte, war ihm niemals eine Verbrennung zur Kenntnis gekommen.

Abbe-New York erörtert die Umwälzung, welche die Lehre von den **Frakturen und Luxationen** durch die Röntgen'sche Entdeckung sich hat gefallen lassen müssen. Als Paradigma erwähnt er die Fraktura radii loco classico. Er bespricht ferner die Fremdkörperdiagnose und die Schwierigkeit in der Feststellung ihres Sitzes.

Leonard-Philadelphia: Wert der R.-Methode bei **Nieren- und Uretersteinen**. Siehe a. a. O.

Caldwell-Neu-York arbeitet mit Ruhmkorff'schem Apparat in Verbindung mit einem elektrolytischen Unterbecher und Kondensator. Die Wirkung eines tragbaren Apparates kann dadurch viel ausgiebiger gemacht werden, dass man denselben mit einem der elektrischen **Automobile**, wie sie in Grossstädten ja jetzt immer häufiger auftauchen, in Verbindung bringt. Zu diesem Zweck braucht man nur einen einfachen elektrischen Lampendraht durch das Fenster hindurch mit der Batterie des modernen Vehikels in Verbindung zu bringen.

James-New-York ist überzeugt, dass der R.-Apparat Gemeingut aller praktischen Ärzte werden muss und nicht bloss im Hause des Spezialisten oder in Krankenhäusern prangen soll. Die Mühe und die Kosten würden reichlich aufgewogen durch die damit gewonnene wissenschaftliche Bereicherung.

Beck-New-York hebt die differential-diagnostische Wichtigkeit bei **osteomyelitischen, tuberkulösen** und **syphilitischen** Prozessen hervor. Das Studium der Knochenneubildung, insbesondere der Callusformation, ist nunmehr in mathematisch genaue Bahnen geleitet. Knochenherde werden sofort lokalisiert, und man braucht nicht mehr den ganzen langen Röhrenknochen aufzumeisseln, um sich erst zu überzeugen, dass man es nicht mit noch mehr Herden zu thun hat. Die Diagnose auf Osteosarcom kann man nunmehr oft auf dem Wege der Exklusion stellen. Werner (Hamburg).

Journallitteratur.

Deutsche Medizinische Wochenschrift. 1901. No. 2.

Wolf Becker: **Bestimmung der unteren Magengrenze vermittels Röntgendurchleuchtung.** B. führt einen leeren, weichen Magenschlauch in den Magen ein und giesst dann unter Kontrolle des Durchleuchtungschirmes eine Wismutaufschwemmung durch die Magensonde in den Magen. Man sieht dann sowohl den Schlauch im Magen liegen als auch bemerkt man an der Schlauchmündung eine tiefdunkle Silhouette von länglich gestreckter Form. Sie stellt aus dem Magenschlauch ausgeflossene Wismutaufschwemmung dar, die auf den Magengrund gesunken ist.

Centralblatt für Chirurgie. 1901. No. 9.

Müller: **Die Pseudarthrose des Nagelgliedes.** M. teilt drei Fälle mit, in denen nach komplizierter Fraktur des Nagelgliedes eine Pseudarthrose desselben zurückgeblieben war und durch die Röntgenphotographie nachgewiesen werden konnte. M. meint, diese Frakturen seien zweifellos auch früher schon in gleicher Weise verlaufen, doch habe man die Pseudarthrosen ohne die X-Strahlen nicht nachweisen können.

Smith: **Lupus vulgaris of fifteen years' standing successfully treated and cured by exposure to X ray.** (Ref. aus Buffalo med. journ. 1901. Jan.) S. und im Anschluss daran J. C. Clark teilen je einen mit Röntgenstrahlen behandelten und geheilten Lupusfall mit.

No. 11. Ludloff: **Hilfsmittel zur Demonstration und zum Studium der Röntgenplatten.** L. beschreibt kurz den sogenannten Hirschmann'schen Apparat zur Demonstration von Originalröntgenplatten. Zur besseren Betrachtung bedient er sich noch eines scharfen Theaterglases, das in einer Entfernung von 3.10 m selbst flaue Negative kontrastreicher erscheinen lässt und mehr Details giebt. Besonders Trockenplatten erscheinen viel plastischer. Was den sogenannten „Hirschmannschen" Apparat anbetrifft, so stammt die Idee keineswegs von Hirschmann, der Apparat ist vielmehr schon Jahr und Tag in dem Röntgeninstitut von Albers-Schönberg in Hamburg in Gebrauch gewesen und von A. S. der ihn nach seinen Ideen in Hamburg anfertigen liess, einer grossen Anzahl von Ärzten und Interessenten demonstriert worden, ehe Hirschmann, dem der Apparat ebenfalls bei einem gelegentlichen Besuch des Instituts gezeigt wurde, die geniale Idee hatte, denselben unter seinem Namen in die Welt zu schicken.

Berliner Klin. Wochenschrift. No. 18 u. 19. 1901.

Wolff: **Bemerkungen zur Demonstration von Röntgenbildern der Knochen-Architektur.** W. demonstriert in der Berliner medizinischen Gesellschaft eine grosse Zahl Knochenfournierblätter und deren Röntgogramme. An letzteren könne man viel mehr sehen, als an den Fournierblättern selbst. Diese Bilder geben wertvollere Aufschlüsse über die feinere makroskopische Knochenstruktur, als solche bisher auf irgend welche andere Art zu erlangen waren. Im Röntgenbilde der Fournierblätter treten die stärkeren Bälkchen schärfer hervor, während die schwächeren mehr oder weniger verschwinden. Es lösen sich demgemäss viele kompaktere Knochenregionen, deren Architekturverhältnisse am Fournierblatt nicht deutlich zu entziffern waren, im Röntgenbilde in deutliche zarte Einzellinien auf. Auch die Kortikalis der Knochen löst sich im Röntgenbilde der Fournierblätter in die einzelnen zu konstituierenden Bälkchen auf. So kommt es, dass man in Folge der Klärung allzu dichter Spongiosapartien, der Verschärfung der Hauptbälkchen und der Abschwächung der Nebenbälkchen die Analogie des Richtungsverlaufs der Spongiosabälkchen mit den Richtungen der Spannungstrajektorien der Mathematiker erkennen kann. W. führt die einzelnen Bilder im Projektionsapparat vor und demonstriert an ihnen, dass die mathematischen Gesetze, wie sie die graphische Statik uns kennen gelehrt hat, die organischen Bildungen beherrschen, dass die Gestalt und Struktur der Gebilde unter normalen und pathologischen Verhältnissen überall nach mathematischen Gesetzen durch die Funktion dieser Gebilde bestimmt werden. Die näheren Ausführungen müssen im Original eingesehen werden. Hahn (Hamburg).

Wiener Medizinische Wochenschrift. 1901. No. 11.

Benedikt: **Radiotherapeutische Erfahrungen.** Verfasser berichtet hauptsächlich über Anwendung der R.-Strahlen als Epilationsmittel. Das Verfahren schafft unstreitige Dauererfolge, erfordert aber Zeit und Geduld. Die Behandlungsdauer hängt von der Haarfarbe, vom Sitz der zu entfernenden Haare, von der Reizbarkeit der Haut ab. Die Epilation erfolgt an den Wangen am schnellsten, dann folgen Kinn, Hals, Brust, Rücken und die Extremitäten. Beobachtung der exponierten Körperstellen, Veränderung im Hautkolorit oder das Auftreten von Spannungsgefühl oder Jucken sind Anzeichen beginnender Wirkung; der Haarausfall beginnt, sobald eine leichte Dermatitis in Form einer gewissen Roth- oder Braunfärbung der Haut entsteht. In diesem Stadium muss die Behandlung unterbrochen werden, da dieser Zustand der Haut selbst einige Wochen bestehen kann, bis die Haut zur normalen Beschaffenheit zurückkehrt. Dies tritt nach verschieden häufigen Bestrahlungen: zwischen 25 und 100 ein.

Deutsche Zeitschrift für Chirurgie. Band LVIII.

Beck-New York: **Über Tendinitis und Tendovaginitis prolifera calcarea.** B. publiziert einen sehr interessanten, bisher jedenfalls seltenen Fall von Tumorbildung auf dem Handrücken, dessen Ausdehnung, Verhältniss zu den umgebenden Knochen und dessen Bestandteile durch R.-Strahlen genauer studiert werden konnten. Es handelte sich um einen apfelgrossen, kugeligen, sehr harten Tumor, der sich in den Sehnen und Sehnenscheiden des einen Handrückens entwickelt hatte uud der eine beträchtliche Menge (80 Gramm) phosphor- und kohlensauren Kalk enthielt, der wie Mörtel mit käsigem Eiter verbacken war. Diese Petrification findet man bisweilen in tuberkulösen Käseherden. 6 Illustrationen.

Archiv für klinische Chirurgie. Band LXIII, Heft 1.

Beck-New York: **Beitrag zur Fraktur der carpalen Radiusepiphyse.** „Früher, als man noch im Dunkeln tappte, wo man den speciellen Typus der Fraktur, ob komplett oder inkomplett und namentlich ob intra oder extraarticulär, nicht genau erkennen konnte; wo die Richtung der Bruchlinie sowohl wie der Fragmentverschiebung schwer, die Arrangierung etwaiger Splitter und ihre Correlation selbst in der Narkose garnicht zu erweisen war, nahm man den selbst in distinguiertestem Milieu grossgezogenen Handgelenkskolben als etwas Unabweisbares, wenn nicht Selbstverständliches hin. Seitdem aber die Roentgenstrahlen wie mit einem Zauberschlage das so lange verhängnisvoll gewesene Dunkel erhellten, sollte man von solchen Auswüchsen höchstens als von einer Reminiscenz unserer Väter, wie z. B. vom Hospitalbrand u. dgl. sich bekreuzigenderweise sprechen." Mit diesen Worten skizziert Verf. den enormen

therapeutischen Wert der R.methode bei der Bruchbehandlung. Qui bene diagnoscit, bene medebitur. Und in diagnostischer Hinsicht sind unsere Kenntnisse in einer erstaunlichen Weise gefördert, gerade bei der Fraktur des Radius loco classico. Denn dieser Bruch stellt anatomisch durchaus keinen einheitlichen Frakturtypus dar .Die erste Modifikation ist die Mitverletzung der Ulna. In 104 Fällen fand B. 16 mal eine Fissur, 5 mal eine ausgesprochene Fraktur der Ulna. Dieser Mitverletzung fehlen fast ausschliesslich die klassischen Frakturs ymptome. Dislokation ist fast nie, Crepitation noch seltener, bisweilen Schmerz (der vielleicht auf das Blutextravasat zu beziehen ist) nachweisbar. Die Bruchspalte kann so geringfügig sein, dass selbst ein R.bild sie nur bei sorgfältiger Untersuchung erkennen lässt. Wenn die Aufnahme gleich nach erfolgter Fraktur gemacht wird, so ist bei abwesender Verschiebung der Fragmente die Bruchlinie auf dem R.bilde nicht so deutlich als nach Verlauf einiger Tage. — Dass der processus styloides ulnae oft mitfrakturiert, hat B. schon früher betont. Die Häufigkeit dieses Vorkommnisses beträgt 31%. Wichtige Nebenverletzungen sind ferner Absprengung kleinster Knochenfragmente. Ihre Folgeerscheinungen gingen früher unter der Lückenbüsserdiagnose Contusion oder Distorsion. Wie wichtig die Feststellung dieser Absprengungen ist, geht aus der vollkommen anderen Behandlung hervor; denn es ist evident, dass Massage in solchen Fällen absolut nicht eine Verbesserung, wohl aber enorme Schmerzen erzielt. Dass, da die Radiusfraktur durch eine Kombination von Riss, Stoss und Gegenstoss zu stande kommt, Mitfrakturen der Handwurzelknochen gleichfalls einen modifizierten Typus der Radiusfrakturen bilden, lässt sich denken. In jedem Falle empfiehlt es sich, mehrere Aufnahmen in verschiedenen Ebenen (Pronation und Supination) zu machen. 10 Illustrationen.

Revue d'Orthopédie. 1900. November. Paris.

Maunoury: **De la radiographie dans l'étude des fractures et des luxations.** Die Arbeit ist ein zusammenfassendes Referat über die Anwendungsweise der Radiographie und den Wert, den sie als klinische Untersuchungsmethode beansprucht. Die grosse diagnostische Bedeutung wird vorangestellt und mit beachtenswerter Kritik die Irrtumsmöglichkeiten besprochen. An der Hand von Beobachtungen der verschiedensten Frakturen wird jede Gliedmasse abgehandelt. Sodann wird auf das Studium des Callus mittels R.-Strahlen eingegangen und daraus der Schluss gezogen, dass auf Grund desselben der früher beliebten langen Ruhigstellung der gebrochenen Gliedmassen jetzt mit wesentlichem Recht eine Massage und frühzeitige Bewegungstherapie gegenübergestellt werden darf. Dass die R.-Strahlen bei der Behandlung der Frakturen und Luxationen eine controllierende Massnahme sind, ist ebenso erklärlich, wie der Umstand, dass das R.-Bild bisweilen eine exakte Prognose des Einzelfalles zu stellen gestattet. Wesentlich neue Gesichtspunkte enthält die Arbeit nicht.

Journal de Chirurgie. 1901. No. 1. Bruxelles.

Gallet: **Fractures spontanées et incurvations du tibia.** G. stellt zwei interessante Beobachtungen einander gegenüber, in denen die Röntgenbilder viel Ähnlichkeit boten, obwohl es sich um grundverschiedene Krankheiten handelte. Der erste Fall ist charakterisiert durch: Multiple, wiederholt am gleichen Punkt stattgehabte Spontanfrakturen des Beines bei einer Syphilitischen. Dadurch bedingte Incurvation. Eburneation des Knochens. Keilförmige Resection und Streckung. Heilung mit knöcherner Verdickung. Fall zwei betrifft einen 15jährigen Jüngling. Spontanfrakturen der Tibia. Stark ausgeprägte Säbelscheidenform. Im R.-Bilde zahlreiche hellere Herde im Knochen. Bei der Operation wird ein Tumor als Ursache erkannt und die Resektion ausgeführt. Es handelte sich um einen seltenen Tumeur à myéloplaxes.

Archives d'Elektricité médicale expérimentales et cliniques. 1901. No. 98. 15. II.

Monié: **Calcul de la vessie chez un enfant.** Es handelt sich um den Nachweis eines grossen Phosphatblasensteins bei einem $15^1/_2$ Jahre alten Individuum. Die ausgezeichnete Photographie ist der kasuistischen Mitteilung beigefügt. Expositionszeit $2^1/_2$ Minuten.

Lyon Médical. 1899. 23. Juli.

Fabre: **De la Radiographie métrique.** Verfasser publiziert eine neue Methode zur exakten radiographischen Beckenmessung und giebt die Technik derselben auf einer Reihe von Abbildungen wieder. Ohne dieselben ist die genaue Angabe der Technik unverständlich. Das Grundprinzip ist, in Form eines Vierecks längliche Metallplatten in der Art flacher Lineale mit zackigem Rande aufzustellen, bei denen die Entfernung einer Zacke zur anderen 1 cm beträgt. Auf dem erhaltenen Bilde werden dann die zugehörigen Zacken durch gerade Linien verbunden. Auf diese Weise erhält man ein doppeltes Netzwerk, das die eventuellen Schattenabweichungen genau erkennen lässt. Stehen die zackentragenden Lineale in einem richtigen Verhältnis zur Lichtquelle, so ist eine exakte, direkte, bis auf einige Millimeter genaue Messung direkt möglich. Damit ist die Beckenmessung einen wesentlichen Schritt weiter gekommen.

1900. 29. Juli.

Fabre und Piéry: **Histoire obstréticule d'un bassin vicié par fracture.** Die Anwendung der eben erwähnten Methode in einem Falle von Beckenabnormität wird geschildert. Es handelt sich um die Folge einer in der Kindheit durchgemachten Fraktur des Hüftbeins: um ein pseudo schräg-

verengtes Becken. Die radiographische Beckenmessung bestimmte zur Einleitung der künstlichen Frühgeburt. Wendung. Lebendes Kind.

Archives internationales de Laryngologie, d'Otologie et Rhinologie. 1901. Januar — Februar.

Mignon: **L'examen anatomo-topographique et physiologique du larynx par la radioscopie.** Die von Scheier zuerst publizierten R.-Untersuchungen des Kehlkopfes und seiner Lage und Beziehung zu den Nachbarorganen hat M. fortgesetzt und bestätigt. Er berichtet über die Topographie des Larynx, die Beweglichkeit beim Atmen, Sprechen, Husten, Niesen und Schlucken, ohne wesentlich neue Gesichtspunkte aufzudecken.

Archives of the Roentgen Ray. 1901. Januar.

Basselt-Smith: **The effects of X rays and sunlight on some pathogenic microorganismus.** Verfasser hat die von Wolfendan und Forbes-Ross an verschiedenen nicht pathogenen Mikroorganismen angestellten Untersuchungen über das Wachstum unter Röntgenbestrahlung fortgesetzt und auf pathogene Bakterien ausgedehnt. Zum Vergleich hat er auch den Einfluss des Sonnenlichtes herangezogen. Die Versuchsanordnung war folgende: Frische Bouillon- bezw. Peptonwasser-Kulturen wurden in einer Entfernung von 5—6 Zoll von der Röhre aufgestellt und an drei aufeinander folgenden Tagen je $^1/_4$ Stunde lang bestrahlt. Ein in die Nähe der Röhre gebrachtes Thermometer zeigte keine nennenswerte Temperaturzunahme während der Bestrahlung. Kontrollkulturen wurden gleichzeitig an drei aufeinander folgenden Tagen jeweils 3 Stunden der hellen Augustsonne ausgesetzt. Dann wurde von den einzelnen Röhrchen abgeimpft und das Wachstum im Brütschrank bei 37° C. beobachtet. Aus den Untersuchungen geht hervor, dass weder Typhus, Coli, Cholera noch Bacillus melitensis Culturen in Flüssigkeit durch Sonnenlicht und Röntgenlicht in ihrem Wachstum irgend welche Einbusse erleiden. Nur auf Pestbazillen hat das Sonnenlicht einen in jedem Falle vernichtenden Einfluss, während durch X Licht die Wachstumsenergie wenn auch nicht ganz zerstört, so doch erheblich abgeschwächt wird.

Catlin: **X rays at the war.** Die interessante Arbeit berichtet ausführlich über die mit Röntgenapparaten gemachten Erfahrungen im Südafrikanischen Kriege. Die Schwierigkeiten, nicht nur die nötige Stromquelle, sondern vor allem die zum Entwickeln der photographischen Platten erforderlichen Räumlichkeiten, Chemikalien (selbst an reinem Wasser war oft Mangel) etc. zu erhalten, müssen bisweilen sehr gross gewesen sein. Trotzdem wurden die vielen Mühen und der Ärger über manche Schwierigkeiten durch die erzielten diagnostischen Aufklärungen reichlich ausgeglichen. Meist handelte es sich natürlich um die Suche nach Kugeln und Frakturen, aber auch einige Fälle von traumatischen Aneurysma, Periostitis, Knochennecrose kamen vor. Sehr interessante Beobachtungen wurden über das Wandern von Kugeln gemacht. Ferner konnte man aus dem klinischen Verlauf und dem Röntgenbefund feststellen, dass häufig Verletzungen derart vorkommen, dass eine Kugel in der Nähe des Kämpfenden auf einen harten Stein aufschlägt und dass durch Ricochettieren von dort aus Kugelsplitter in den Körper eindringen, deren Durchschlagkraft natürlich erheblich gemindert ist. Fast 400 Knochenverletzungen wurden beobachtet und dabei konstatiert, dass die den Schaft eines langen Röhrenknochens treffende Kugel den Knochen derart zersplittert, dass von dem penetrierenden Loch aus zunächst vier Frakturlinien entstehen, durch die der Knochen in vier längs verlaufende Fragmente zerlegt wird. Durch die wackelnde, rüttelnde Bewegung der Kugel werden dann die weiteren Zersplitterungen verursacht.

Sharpe: **X-ray Dermatitis.** Verfasser behandelte vier Fälle von Lupus, Psoriasis, abnorme Behaarung gleichzeitig mit R.-Strahlen längere Zeit, hatte gute Resultate und nie Dermatitis. Die Röhre wurde schadhaft, so dass sie durch eine neue ersetzt wurde, die wenig grünes, aber viel violettes Licht gab. Nach zehn Tagen bestand bei allen vier Fällen Dermatitis. Verfasser beschuldigt demgemäss das niedere Vacuum der Röhre. Zu therapeutischen Zwecken bevorzugt er übrigens harte Röhren.

Die wie immer vorzüglichen **Reproduktionen** betreffen verschiedene Knochenerkrankungen: Bruch des Tibiakopfes, Calcaneusfraktur, Fraktur eines Sesambeines. Eine durch Schussverletzung verursachte eigentümliche Aufsplitterung und in besonderer Weise geheilte Radiusdifformität, Muschelfragmente im Vorderarm, Hydrencephalocele, enorme Dislocation des Metatarsus (Luxation nach innen), Achondroplasie — von anderen fötale Rachitis, besser wohl Chondrodystrophia hypoplastica genannt — bei einem achtjährigen Kinde. Zwei Fälle von Ablösung der oberen Oberschenkelepiphyse.

Journal of cutan. and genito-urin. diseases. 1900. Juli.

Pusay: **Die R.-Strahlen bei der Behandlung von Hautkrankheiten und zur Entfernung von Haaren.** Eine Zusammenstellung über Wirkung und Indikationen der X-Strahlen auf die Haut. Die Wirkungen sind: 1. Veränderungen in der Epidermis und deren Anhängen. a. Pigmentierung. b. Erbleichen der Haare. c. Ausfallen derselben. d. trophische Störungen im Nagelwachstum. 2. im Corium und Subcutis: entzündlicher Natur, sie variieren vom leichten Erythem durch alle Grade der Dermatitis bis zur Nekrose. Therapeutisch sind folgende 4 Gruppen in Angriff zu nehmen: 1. Hypertrichosis. Entfernung unbequemer Haare. 2. Krankheiten der Haare und Haarfollikel, bei denen wie bei Sykosis, Trichophytie, Favus die Beseitigung erkrankter Haare einen wesentlichen Teil der Behandlung bildet. 3. Entzündliche Affektionen, wie Ekzema chronikum, bei denen die Indikation besteht, die Gewebe zu

reizen, die Aufsaugung entzündlicher Produkte zu bewirken. 4. Einige spezifische Affektionen, wie Lupus, bei denen Gewebe niederer Vitalität zerstört werden sollen. Die Vorteile für Behandlung des Lupus sind: 1. Es kommen Fälle zur Ausheilung, die allen anderen Methoden trotzen. 2. Schmerzlosigkeit der Behandlung. 3. Glatte, zarte, schöne Narbenbildung. Die histologische Untersuchung affizierter Gewebe mit X-Strahlen ergiebt: sehr bedeutende Verdickung der Epidermis in allen Schichten, Atrophie und Schwund der Haarfollikel, Veränderungen im Corium, die denen eines gewöhnlichen entzündlichen Prozesses gleich sind. Bei Behandlung mit R.-Strahlen vermeide man: 1. Zu grosse Stärke des primären Poles, nie mehr als $1^1/_2$ Ampère und 12 Volt. 2. Zu grosse Spannung des sekundären Stromes-Induktoren von nicht mehr als 30 cm Funkenlänge. 3. Zu lange und zu häufige Expositionen. 4. Zu kurze Distanz zwischen Haut und Tube. — Anzeichen, dass die Expositionen weit genug geführt sind: 1. Auftreten von Erythem oder Pigmentierung. 2. Erbleichen der Haare. 3. Lockerung der Haare.

Annals of Surgery. 1901. April.

Beck-New York: **Fissue of the head of the radius.** Publikation eines Falles von isolierter Fraktur des capitulum radii, einer ziemlich seltenen Frakturform, deren Diagnose ohne R.-Strahlen kaum möglich gewesen wäre. Auf dem beigegebenen Bilde erkennt man 2 Fissurlinien, von denen die eine durch die Circumferentia articularis an ihrem äusseren Rande verläuft, während die zweite in Dreiecksform das collum radii umgreift. Nach 4 Wochen, wie ein zweites R.-Bild zeigt, ideale Vereinigung der Knochensplitter.

Charles Lester Leonard: **The Value of the Röntgen method of Diagnosis in detecting and excluding renal and ureteral calculi.** Verfasser hält die R.-Durchleuchtung für das wichtigste und zuverlässigste diagnostische Hilfsmittel bei der Nephrolithiasis. Unter 136 nach dieser Richtung hin untersuchten Kranken, fanden sich bei 36 in der Niere oder im Ureter radiographisch sichtbare Steine. Von den 100 negativen Röntgenbefunden war nur ein einziges Mal ein bei der Durchleuchtung nicht nachweisbar gewesener Stein vorhanden. Es handelte sich in diesem einen Falle um eine fehlerhafte Platte und um ein Fehler in der Beurteilung des erhaltenen Bildes. Im Hinblick auf diese Statistik betont L., dass sowohl positive wie negative Skiagramme gleich wertvoll und gleich bedeutungsvoll seien: mit anderen Worten: Ist mittels R.-Verfahren kein Stein nachweisbar, so ist auch keiner vorhanden. Diese Methode ist daher allen übrigen Untersuchungsmethoden erheblich überlegen. Sie ist auch die einzige, die dem Operateur einen Fingerzeig giebt, wo ungefähr der Stein zu finden ist. Dabei kommt L. zu dem Beobachtungsresultat, dass Uretersteine nicht so selten sind, wie früher angenommen wurde. In seinen Fällen sass in mehr als der Hälfte der Stein im Harnleiter. Das R.-Bild gestattet ferner den Schluss, ob bei Erkrankung einer Niere die andere gesund, i. e. frei von Steinen ist. Ferner lässt sich entscheiden, ob ein konservatives oder ein chirurgisches Verfahren und im letzteren Falle, auf welchem Wege, das empfehlenswerteste ist. Liegt z. B. ein kleiner Stein im unteren Abschnitt des Ureters, so kann man abwarten, ob er passiert. Anderenfalls lässt sich Ureterenbougierung von der durch hohen Steinschnitt eröffneten Blase aus vornehmen, der leichter zum Ziele führt, als die Freilegung des Nierenbeckens und Ureters durch den lumbaren Sectionsschnitt.

The Philadelphia Medical Journal. 1900. 22. Dezember.

Charles Lester Leonard: **The diagnosis of Calculous disease of the kidneys Ureters, and bladder by the Röntgen Method.** In der Arbeit werden etwa die gleichen Thesen, wie in der eben referierten aufgestellt und einzelne markante Krankengeschichten zum Beweis publiziert. Besonders wird der Wert der Methode zum Nachweise multipler Steine hervorgehoben. Man sollte daher z. B. nach Lithothripsie durch R.-Aufnahme feststellen, ob nicht doch noch ein unzertrümmerter Stein oder Steinreste in der Blase zurückgeblieben sind. Über die Technik bringen beide Arbeiten nur allgemeine Angaben.

The Medical News. 1901 23. Februar.

Charles Lester Leonard: **The value and accuracy of the Roentgen method of Diagnosis in cases of fracture.** Verfasser befürwortet warm die Anwendung der Roentgenstrahlen bei der Behandlung der Frakturen, einmal um den Heilungsverlauf zu studieren und eventuelle Abweichungen von der Norm rechtzeitig zu verbessern, auf der anderen Seite, um den Patienten selbst davon zu überzeugen, dass die Bruchenden in der richtigen Weise aneinander liegen (Haftpflicht des Arztes!), oder ihn durch ein Roentgenbild zu eventuell notwendigem operativen Aneinanderfügen der Bruchenden geneigt zu machen.

Werner (Hamburg).

Druck von Hesse & Becker in Leipzig.

Untersuchungen von Missbildungen mit Hilfe des Röntgenverfahrens

(Chondrodystrophie, Anencephalie, Dicephalus, Syncephalus, Sympus, extrauterin entwickelter Fötus.)

Von

Dr. **M. Simmonds,**

Prosector am Allg. Krankenhause Hamburg-St. Georg.

(Hierzu Tafel XVI u. XVII u. 16 Abbildungen im Text.)

In den an den Vortrag des Herrn Albers-Schönberg über diagnostische Röntgenuntersuchungen sich anschliessenden Verhandlungen unseres Vereins wies ich auf die grossen Vorteile der Methode für manche pathologisch anatomische Untersuchungen und speziell für das Studium der Monstra hin. Während wir früher genötigt waren zur Untersuchung des Skeletts die oft wertvollen Präparate zu zerstören und bei der Maceration der fötalen Knochen grossen Schwierigkeiten begegneten, vermeiden wir jetzt mit Hilfe des Röntgenverfahrens leicht diese Missstände. An einer Reihe von Projektionsbildern konnte ich das Gesagte illustrieren. Diese Präparate möchte ich nun — einer Aufforderung der Redaktion gern folgend — hier vorlegen und, soweit es erforderlich scheint, genauer beschreiben. Es sind 1. Fälle von sogenannter fötaler Rachitis oder Chondrodystrophie, 2. Fälle von Anencephalie, 3. ein Dicephalus, 4. ein Syncephalus, 5. ein Sympus, 6. ein extrauterin entwickelter Fötus.

1. Zwei Fälle von sogenannter Rachitis fötalis

(Chondrodystrophia hypoplastica und hypertrophica).

Wir verdanken den eingehenden Untersuchungen zahlreicher Forscher aus den letzten Jahrzehnten die Erkenntnis, dass das, was früher als fötale Rachitis bezeichnet wurde, keineswegs diese Bezeichnung verdient, dass die makroskopisch in mancher Hinsicht wohl an die Rachitis erinnernden Veränderungen bei genauerer Analyse, speziell bei mikroskopischer Prüfung sich als vollständig andersartig erweisen. Ja man ist noch weiter gegangen, man hat einsehen gelernt, dass eine echte fötale Rachitis etwas recht Seltenes ist und dann auch nur in mässiger Intensität zur Beobachtung kommt, dass die entgegengesetzten Angaben von der grossen Häufigkeit einer fötalen Rachitis, wie das Kassowitz und seine Nachfolger behaupteten, einer strengen Kritik nicht stand halten. Was in älteren Zeiten als fötale Rachitis aber bezeichnet wurde, ist eine angeborene Missbildung der Knochen, bedingt durch mangelhafte Entwicklung derselben. Je nachdem diese Entwicklungsstörung vorwiegend in einer unvollkommenen Knochenentwicklung vom Periost aus oder vom Knorpel aus besteht, unterscheiden wir die als Osteogenesis imperfecta und die als Chondrodystrophia fötalis bezeichnete Form. Bei der ersteren, der Osteogenesis imperfecta, wie sie am sorgfältigsten von Stilling und von Hildebrandt beschrieben worden ist, erscheint die endochondrale Knochenbildung nicht wesentlich beeinträchtigt, während die periostale Osteogenese in hohem Grade mangelhaft ist. Mit der Chondrodystrophie teilen diese Fälle die Eigentümlichkeit, dass die Knochen sehr kurz bleiben, sie unterscheiden sich aber von jener durch die grosse Weichheit der Knochen, die meist die Spuren von Infraktionen aufweisen.

Das Wesentliche der Chondrodystrophia fötalis liegt in einer mangelhaften endochondralen Knochenentwicklung, bei meist normaler periostaler Osteogenese. Das anatomische Bild kann dabei wechseln. Bald sind die Epiphysen klein und schlank, aber von normaler Konsistenz, bald ist der Knorpel stark erweicht, bald zeigt er mächtige pilzförmige Wulstungen. Allen gemeinsam ist aber wieder die starke Verkürzung der Extremitätenknochen bei normaler Härte derselben. Man unterscheidet daher nach dem Vorgange Kaufmanns eine Chondrodystrophia hypoplastica, eine Ch. malacica und eine Ch. hypertrophica. Die erste Form, bei der die Epiphysen klein bleiben, ist offenbar die weitaus häufigste und oft beschrieben, von der zweiten mit Erweichung des Knorpels einhergehenden Gruppe sind ebenfalls mehrfach Beispiele mitgeteilt worden und vor allem besitzen wir eine äusserst sorgfältige Untersuchung eines derartigen Falles von Kirchberg und Marchand. Die dritte durch mächtige Verdickung der Epiphyse ausgezeichnete Form scheint recht selten vorzukommen. Der erste Fall ist von Kaufmann, der zweite von Johannessen publiziert worden, andere kenne ich nicht. In diese Gruppe gehört nun mein zweiter Fall, während der erste Fall die häufigere Form, die Ch. hypoplastica darstellt. Entsprechend der grossen Seltenheit jenes Falles werde ich demselben auch eine genauere Besprechung widmen.

Fig. 1.
Chondrodystrophia hypoplastica.

I. Fall. Chondrodystrophia hypoplastica. Ausgetragenes Kind weiblichen Geschlechts, von gesunden Eltern stammend, am vierten Lebenstage gestorben. Gewicht 5 Pfund. Körperlänge 39 cm. Der Kopf ist normal gestaltet, 36 cm im Umfang gemessen, bedeckt mit krausem dunklen Haar; die Fontanellen klaffen weit, Schädelknochen gegen einander leicht verschieblich Gesicht von normalem Ausdruck. Rumpf gut geformt, Unterhaut sehr fettreich. Die Extremitäten sind auffallend kurz und plump, nach der Peripherie sich stark verjüngend, was besonders an den Beinen auffällt. Tief eingezogene Hautfalten finden sich an Ellenbogen, Vorderarm, Hand, Knie und Fussgelenken und neben den Furchen wölbt sich die fettreiche Haut prall vor. Man hat zuerst den Eindruck, als ob das Kind in einer für die kurzen Glieder zu langen, aber mit Fett ausgepolsterten Haut stecke.

Von der inneren Sektion möchte ich hervorheben, dass die Schilddrüse von normaler Grösse und Farbe war, ebenso die 7 g wiegende Thymusdrüse. Abgesehen von kleinen Aspirationsherden der Lungen verhielten sich alle inneren Organe normal.

Am Skelett, welches im Röntgenbilde auf Tafel XVI, Figur 5 wiedergegeben ist, erscheinen alle Knochen mit Ausnahme der Schädelknochen zarter und in allen Dimensionen kleiner als normal. Das ergiebt sich am besten bei Vergleich des Röntgenbildes Fig. 5 mit dem eines normalen Neugeborenen, welches in ungefähr der gleichen Verkleinerung in Fig. 6 derselben Tafel wiedergegeben ist. Ganz besonders auffallend ist aber die Verkürzung an den Extremitätenknochen, deren Masse bei der Beschreibung des II. Falles mitgeteilt sind. Der

Brustkorb ist normal geformt, die Rippen zeigen an der Knorpelknochengrenze eine deutliche Auftreibung, auf dem Durchschnitt indes ist die Grenze eine ziemlich scharfe. Alle Extremitätenknochen sind normal geformt, doch stark verkürzt. Der knöcherne Anteil ist fest, das Mark blutreich, die Corticalis schmal. Die Epiphysengrenzlinie ist ganz leicht gezackt, der Knorpel sonst von normaler Farbe und Konsistenz. Eine leichte Krümmung zeigt sich nur an der Tibia mit der Konvexität nach vorn, und an der Ulna mit der Konvexität nach der Streckseite. Das Becken ist in allen Dimensionen verkleinert, dabei leicht abgeplattet. Auffallend ist die Kleinheit der Pfannen, die den Oberschenkelköpfen nicht entsprechen. Die Abbildungen des Beckens wie der übrigen Knochen finden sich beim zweiten Falle.

Fig. 2.
Chondrodystrophia hypertrophica.

II. Fall. Chondrodystrophia hypertrophica. Ausgetragenes Kind weiblichen Geschlechts, von gesunden Eltern stammend, hat nur eine Viertelstunde gelebt. (Ein Jahr später gebar die Mutter den weiterhin beschriebenen Anencephalus II.) Gewicht 6 Pfund, Körperlänge 38 cm. Bei der äusseren Besichtigung fällt auf, dass, während Kopf und Rumpf etwa normal gross erscheinen (Kopfumfang 38 cm, Thoraxumfang 32 cm), die Extremitäten hochgradig verkürzt sind und besonders die Arme fast flossenartig dem Körper anliegen, während die Beine als plumpe, konisch geformte Gebilde erscheinen. Die Ellenbogen sind im Winkel von 90° resp. 130° flektiert und lassen sich nur wenig aus dieser Lage bringen, die Kniee sind flektiert und adduziert, die Füsse stehen in Supination. Knie und Ellenbogengelenke sind äusserlich nicht scharf differenzierbar. Hände und Füsse dagegen setzen sich durch seichte Hautfalten ab. Finger und Zehen gut entwickelt. Während die Länge der Extremitäten stark reduziert ist, zeigt der Umfang (Oberschenkel 29 cm, Unterschenkel 14 cm, Fussgelenk 11 cm) normale Verhältnisse. Die Unterhaut ist durchweg sehr fettreich. Von der inneren Sektion ist nichts wesentliches zu bemerken. Thyreoidea war völlig normal, die Thymusdrüse etwas vergrössert, 12 g wiegend.

Die allgemeinen Verhältnisse des knöchernen Skeletts sind in der Röntgenaufnahme (Tafel XVI, Fig. 4) zu erkennen, in welcher vor allem die Kürze der Extremitätenknochen bei normaler Dicke und die Verbiegung der Femora und Tibiae hervortritt.

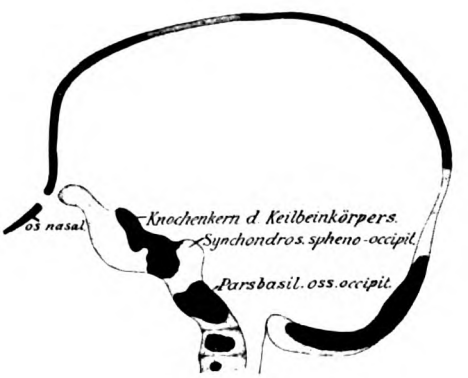

Fig. 3.
Querschnitt des Schädels von Fall II.

Der Schädel ist von normaler Grösse, Fontanellen von normaler Weite. An den Schädelknochen fällt nur die Plumpheit der Pars basilaris oss. occipit. und der Basis der Hinterhauptschuppe auf, welche eine breite Knorpelschicht am Foramen occipitale zeigt. Ein Längsschnitt durch den Schädel (Fig. 3) zeigt, dass die Synchondrosis sphenooccipitalis noch vollständig knorplig ist und dass der vordere Teil des Keilbeinkörpers ebenfalls nur aus Knorpel besteht.

Die Wirbelsäule zeigt im obern Lendenteil eine leichte Kyphose. Die einzelnen

Wirbel sind sehr stark verbreitert. Statt eines grossen Knochenkerns erkennt man an fast allen Wirbeln zwei kleinere getrennte Knochenkerne, einen vorderen und einen hinteren. Die Zwischenwirbelscheiben setzen sich dabei nicht scharf vom Knorpel ab, so dass auf diese Weise der Durchschnitt der Wirbelsäule, wie das aus Fig. 5 ersichtlich ist, ein recht buntes Bild liefert.

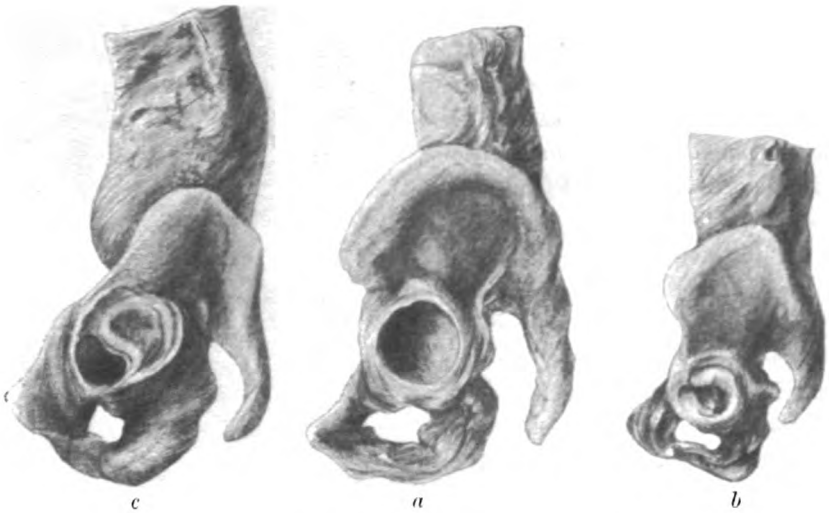

Fig. 4.
Aussenansicht des Beckens. $^2/_3$ natürlicher Grösse.
a normales Becken, *b* Fall I, *c* Fall II.

Das Becken ist in hohem Grade deformiert. Vor allem das Hüftbein ist äusserst plump, seine Ränder sind gewulstet. Darmbein stark abgeflacht. Sitzbeine nach aussen gedreht, so dass der Beckenausgang wesentlich erweitert ist, während umgekehrt der Beckeneingang durch das starke Vorspringen des Promontorium und die Einbiegung des horizontalen Schambeinastes stark eingeengt, von kartenherzförmiger Gestalt erscheint. Sehr eigenartig ist das Aussehen der Hüftpfannen. Man erkennt in Fig. 4b, dass auch im ersten Falle eine mässige Deformität dadurch gegeben ist, dass die Pfanne kleiner als normal und von einem breiteren Knorpelwulst umrahmt ist. Hier (Fig. 4c) ist das Verhalten noch abnormer. Die eigentliche Pfanne ist klein und flach. Nach hinten setzt sich an dieselbe eine wesentlich grössere von einem Knorpelwulst umgrenzte Gelenkfläche an, auf welcher der mächtige deforme Oberschenkelkopf artikuliert. Es liegt demnach in diesem zweiten Falle eine exquisite kongenitale Hüftgelenksluxation vor, verursacht in erster Linie wohl durch die abnorme Konfiguration des Schenkelkopfes. Die folgende Liste veranschaulicht die Grössenverhältnisse der beiden Becken:

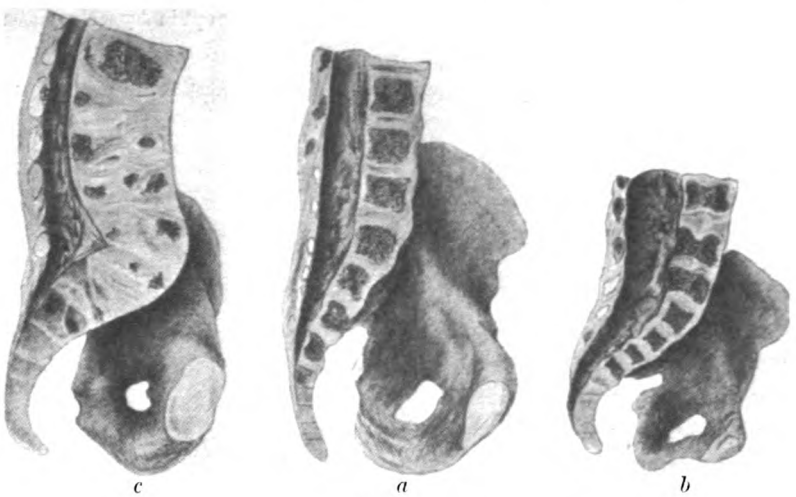

Fig. 5.
Längsschnitt des Beckens. $^2/_3$ natürlicher Grösse.
a normales Becken, *b* Fall I, *c* Fall II.

	a) normales Becken	b) Fall I	c) Fall II
Distantia spin. ant. sup. oss. ilei	7,5	5,5	8,0
Distantia crist. oss. ilei maxima	8,0	6,2	9,0
Distantia tub. oss. ischii	2,9	2,6	4,0
Höhe der Symphyse	1,4	0,5	1,6
Tiefe der Lendenwirbel	1,2	0,9	2,1
Conjugata	3,4	2,4	1,7

Man ersieht daraus, dass trotz der erheblich grösseren Aussenmasse das Becken in Fall II eine starke Einengung erfahren hat, und eine weit kleinere Conjugata hat als das in allen Dimensionen kleinere Becken von Fall I.

Die Scapula zeichnet sich durch äusserst plumpe Formen aus und ist in allen Teilen wesentlich dicker als normal. Das fällt besonders am Processus coracoideus, am Acromion und der Spina auf. Die Clavicula ist nur wenig verkürzt, stärker gekrümmt.

Die Rippen zeigen eine deutliche, stark an Rachitis erinnernde Auftreibung der Epi-

b *a* *c*

Fig. 6.

Humerus. $^2/_3$ natürlicher Grösse.
a normal, *b* Fall I, *c* Fall II.

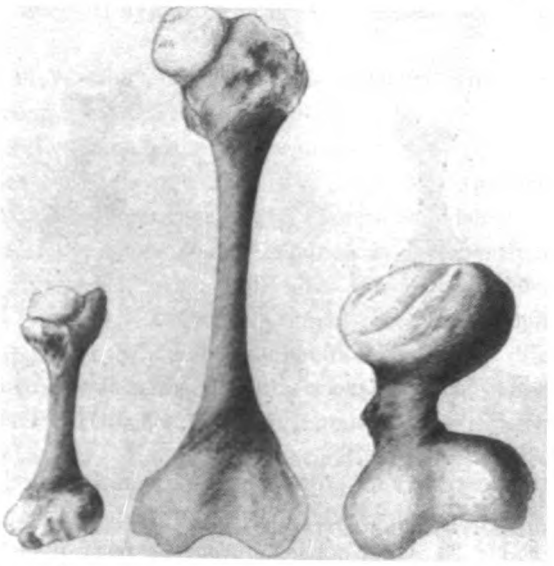

b *a* *c*

Fig. 7.

Femur, Aussenansicht. $^2/_3$ natürlicher Grösse.
a normal, *b* Fall I, *c* Fall II.

physengrenze. Auf dem Durchschnitt fehlt auch die an den übrigen Knochen zu erkennende scharfe Abgrenzung zwischen Knochen und Knorpel, indes sieht man nicht die für die echte Rachitis charakteristische blaugraue Knorpelwucherungszone.

Der Humerus zeichnet sich, abgesehen von seiner Kürze bei normaler Dicke, durch die sehr starke Auftreibung des Epiphysenendes auf. Länge 6,0 cm (normal 9,0; Fall I 4,4 cm). Umfang des Kopfes 8 cm (normal $5^1/_2$; Fall I $4^1/_2$ cm). Der Knochen selbst ist fest, der Knorpel setzt sich scharf ab und ist von perlmutterartiger Farbe.

An Radius und Ulna wiederholen sich dieselben Verhältnisse: Verkürzung der Diaphyse bei normaler Breite derselben und starke Auftreibung der Epiphysen. Ganz besonders stark ist die Knorpelauftreibung am Olecranon.

Das Femur zeigt die mächtigste pilzförmige Auftreibung der Epiphysen bei starker Verkürzung und leichter Verdickung der Diaphyse. Beide Femora sind dabei, wie am Röntgenbilde (Taf. XVI, Fig. 4) erkennbar, leicht eingebogen und zeigen auf der Höhe der Knickung eine medianwärts vorspringende Crista. Der Knochen selbst ist von normaler Festigkeit.

Äusserlich ist eine deutliche Differenzierung von Kopf, Hals und Trochanter nicht möglich. Auf dem Durchschnitt (Fig. 8) erkennt man, dass der Knorpel in sehr unregelmässiger, aber scharfer Linie sich vom Knochen absetzt. Länge des Femur 5,8 cm (normal 10,0; Fall I 5,0 cm). Umfang des Kopfes 8 cm (normal 5 cm; Fall I 3 cm). Umfang der distalen Epiphyse 10 cm (normal 8 cm; Fall I 6 cm).

Tibia und Fibula sind stark verkürzt. Länge der Tibia 4,7 cm (normal 8,5; Fall I 4,0 cm). Die Diaphyse derselben ist dabei etwa $1^1/_2$ Mal so breit wie in der Norm. An beiden Knochen findet sich in der Mitte der Diaphyse eine fast rechtwinklige Einknickung mit der

Fig. 8.
Femur, Querschnitt. $^2/_3$ natürlicher Grösse.
a normal, *b* Fall I, *c* Fall II.



Fig. 9.
Tibia, Querschnitt. $^2/_3$ natürlicher Grösse
a normal, *b* Fall I, *c* Fall II.

Konvexität nach vorn und auf dem Durchschnitt (Fig. 9) erkennt man, dass der Knochen an der Knickungsstelle durch ein festeres, homogeneres Kallus ähnliches Gewebe ersetzt wird. Dabei ist der Knochen durchweg fest, die Corticalis erscheint indes an der Tibia dünner wie an den übrigen Knochen. Die Knorpelenden sind deutlich aufgetrieben, indes nicht in dem Masse wie an den anderen Röhrenknochen.

Hand- und Fusswurzelknochen zeigen durchweg Verdickung der Epiphysen; die knöchernen Diaphysen sind klein.

Die Patella ist plump, übertrifft eine normale um das Zwei- bis Dreifache. An ihr fällt noch mehr wie an den anderen Knorpeln auf, dass dieser von zahlreichen kleinen Lücken durchsetzt ist und ein wenig weicher ist als unter normalen Verhältnissen.

Die mikroskopische Untersuchung der Knochen hat für beide Fälle eine Bestätigung der bekannten Angaben geliefert. Im ersten Falle wiederholen sich an fast allen Knochen dieselben Befunde. Die Grenze zwischen Knorpel und Knochen ist eine ziemlich scharfe. Was indes sofort auffällt, ist die an manchen Orten vollständig fehlende, an anderen nur in spärlichem Masse vorhandene Bildung von Knorpelzellreihen an der Ossifikationsgrenze. Statt dessen liegen hier die grossen unregelmässig gestalteten Knorpelzellen wirr durcheinander. Mit der Entfernung von dieser Grenze verkleinert sich allmählich die Grösse der Knorpelzellen und es treten mehr spindelförmige Bildungen auf. Der Gefässreichtum des Knorpels ist nicht wesentlich verändert. An manchen Stellen, besonders an den Rippen sieht man in sehr schöner Weise das von manchen Autoren beschriebene Eindringen eines periostalen Bindegewebsstreifens zwischen Knorpel und Knochen. Letzterer bietet keine bemerkenswerte Abweichung.

Im zweiten Falle zeigen die histologischen Bilder manche Abweichungen. Auch hier fehlt die Knorpelzellenreihenbildung an der Ossifikationsgrenze; die auffallend grossen, blasenförmig aufgetriebenen Knorpelzellen liegen völlig wirr durcheinander. Im Gegensatz zum ersten Falle vermisst man indes mehrfach eine scharfe Abgrenzung zwischen Knorpel und Knochen. Der Knochen ist in der Nähe der Epiphyse reich an kleinen Rundzellen, vielfach lassen sich auch Riesenzellen erkennen. Weiter entfernt nimmt dieser Zellenreichtum ab, um dann völlig normalen Bildern zu weichen. Auch das Verhalten des Knorpels weicht von dem im ersten Falle ab. Er ist im ganzen weit reicher an Gefässen, an manchen Stellen durchsetzt von kleineren und grösseren Höhlungen, die vielfach mit sternförmigen Zellen erfüllt sind und bisweilen ganz an myxomatöse Herde erinnern. Wo derartige Lücken sehr dicht gelagert sind, nur noch getrennt von einander durch schmale Septa, tritt eine völlig bienenwabenartige Struktur hervor.

Diese kurzen histologischen Details werden genügen, um darzuthun, dass das Wesentliche in beiden Fällen in einer mangelhaften endochondralen Knochenbildung liegt, während Diaphyse und Periost sich normal verhalten. Die Fälle gehören also zweifellos in die Gruppe der Chondrodystrophia. Während der erste ein typisches Beispiel der Ch. hypoplastica darstellt, zeigt der zweite, als Ch. hypertrophica zu bezeichnende Fall, manche Übergänge zur malacischen Form.

Eine andere interessante Frage, welche in verschiedener Weise beantwortet wird, ist die nach den Beziehungen dieser Entwickelungsstörung zum Kretinismus und zum Myxödem. Es ist darauf hingewiesen worden, dass in manchen Fällen eine prämature Synostose der Synchondrosis sphenooccipitalis vorlag mit Verkürzung des Schädels und Einziehung der Nasenwurzel, es ist auf die grossen Adipositas mancher dieser Missbildungen, bei anderen auf eine odematöse Beschaffenheit der Haut hingewiesen worden und auf die grosse Zunge, endlich ist gelegentlich ein abnormes Verhalten der Schilddrüse konstatiert worden. Das trifft alles für meine beiden Fälle nicht zu. Am Schädel war eine charakteristische Deformität nicht vorhanden und speziell vom zweiten Falle habe ich den Querschnitt der Schädelbasis abgebildet (Fig. 3), die Schilddrüse war in beiden Fällen von normaler Grösse, Konsistenz und Farbe (chemisch habe ich sie freilich nicht untersucht), der Gesichtsausdruck der Kinder war durchaus nicht kretinhaft, der Fettreichtum der Haut war kein pathologischer, die Zunge war normal, hereditäre Belastung lag nicht vor — kurzum, nichts liegt vor, was zur Einreihung der beiden Fälle in das Gebiet des Kretinismus oder des Myxödems berechtigt. Wenn man weiterhin berücksichtigt, dass analoge Beobachtungen in der Litteratur durchaus nicht zu den Seltenheiten gehören und dann die Fälle ins Auge fasst, wo Individuen mit sogen. fötaler Rachitis älter wurden und normale Intelligenz erlangten — ich erinnere nur an das von Joachimsthal in der Berliner medizinischen Gesellschaft im Februar 1899 vorgestellte elfjährige Mädchen — so wird man zugeben, dass eine allgemeine Identifizierung der sogen. fötalen Rachitis mit Kretinismus und fötalem Myxödem (Stoeltzner) nicht angängig ist.

2. Drei Fälle von Anencephalie (Acranie).

Die Anencephalen gehören zu den am häufigsten beobachteten Monstris. Das Wesentliche dieser Missbildung besteht in einem Defekt der Schädeldecke, verbunden mit rudimentärer Entwickelung des Gehirns. In den einzelnen Fällen ist der Knochendefekt ein wechselnder, in manchen erstreckt er sich über die ganze Wirbelsäule; die Cranioschisis ist dann mit einer Rhachischisis kompliziert. Die folgenden drei Fälle zeigen verschiedene Grade dieser Missbildung.

Fall I. Ausgetragenes Kind, männlichen Geschlechts. Rumpf und Extremitäten von normalem Bau. Am Kopf ist nur der Gesichtsteil entwickelt. Stirn fehlt. Unmittelbar an der Nasenwurzel beginnt der Scheitel und verläuft völlig flach bis zum Nacken. Die Augen treten dadurch sehr stark hervor. Am Hinterhaupt findet sich ein halbhühnereigrosser schlaffer, von blauroter, morscher, haarloser Haut überzogener Sack, nach dessen Eröffnung die flache, kleine hintere Schädelgrube mit der Mündung des Wirbelkanals freiliegt.

Die Schädelverhältnisse ergeben sich aus der Röntgenaufnahme (Taf. XVII, Fig. 1). Man erkennt, dass die Schädelwölbung fehlt. Auf dem Oberkiefer ruht in horizontaler Richtung das sich scharf abhebende spitze Nasenbein und es setzt sich in gleicher Richtung mit diesem die ebenfalls horizontal verlaufende pars frontalis des Stirnbeins fort, auf dieses folgen die rudimentär entwickelten Scheitelbeine. Stirnbein wie Scheitelbein liegen der Schädelbasis auf, von dieser nur noch durch eine schmale Bindegewebsschicht getrennt, und so kommt es, dass eine vordere Schädelgrube ganz fehlt. Die Hinterhauptschuppe ist sehr stark gewölbt, steht steil und zeigt eine zwei Finger breite Lücke, aus welcher der Encephalocelesack hervorragt. Die Schädelbasis ist vollkommen entwickelt, doch fällt die in derartigen Fällen regelmässig vorhandene rechtwinklige Stellung des Keilbeins zur pars basilaris des Hinterhauptbeins auf, die Kyphose des os tribasilare, wie Virchow das nannte.



Fig. 10.
Anencephalus. Fall II.

In der kleinen restierenden Schädelhöhle und in den Fächern des Encephalocelesackes finden sich warzenartige Rudimente von Hirngewebe und zahlreiche durch die Foramina verlaufende Nerven. Von der übrigen Sektion sei noch erwähnt, dass die Thymusdrüse auffallend gross war, 25 g wog, dass die Schilddrüse sich normal verhielt, dass endlich die Nebennieren, wie stets bei Anencephalen, äusserst klein waren, 0,2 g wogen.

Fall II zeigt einen weitergehenden Defekt am Schädeldach. Er betraf einen kräftig gebauten Knaben mit normalem Rumpf und normalen Extremitäten. Die ein Jahr zuvor geborene Schwester war mit Chondrodystrophia foetalis behaftet gewesen. Am Kopfe fehlt die Stirn völlig, die Augen treten dadurch stark hervor. Der Scheitel verläuft in gerader Fläche vom oberen Augenhöhlenrand zum Nacken. Auf der Mitte der Kopfoberfläche findet sich ein fünfmarkstückgrosser Defekt der Haut, welche hier durch eine zarte, zum Teil zerfetzte, rosa gefärbte Membran, die Hülle des Encephalocelesackes, ersetzt wird. Nach Entfernung der Membran und der darunter befindlichen Koagula liegt die Schädelbasis frei vor mit dem scharf vorspringenden Keilbeinkörper. In der hintern Schädelgrube liegen reichliche Fetzen eines markartigen Gewebes und die zahlreichen Hirnnerven. Der Rückenmarkskanal ist von normaler Weite, das Mark von normalem Aussehen.

Auch in diesem Falle lässt die Röntgenaufnahme (Taf. XVII, Fig. 2) die Schädeldeformität gut erkennen. Die Schädelwölbung fehlt. Wieder tritt das völlig horizontal gestellte Nasenbein scharf hervor und an dieses setzt sich in gleicher Linie die herabgedrückte kurze Pars frontalis des Stirnbeins an, welche der Pars orbitalis eng anliegt, nur durch eine Bindegewebsschicht getrennt. Im Gegensatz zum ersten Fall fehlen indes die Scheitelbeine ganz,

und die Folge davon ist, dass hier der Encephalocelesack nicht, wie dort, im Nacken sitzt, sondern mehr nach dem Scheitel zu. Die Hinterhauptschuppe steht wiederum sehr steil, ist stark gebogen und weist einen sehr beträchtlichen Defekt in der Medianlinie auf. Wieder fällt die Plumpheit des Keilbeinkörpers und der Pars basilaris des Hinterhauptbeines auf. Das bucklige Vorspringen des Keilbeins an der Hirnbasis wird durch die auch in diesem Falle vorhandene „Kyphose des Os tribasilare" bedingt.

Von der übrigen Sektion sei erwähnt, dass die Schilddrüse normal war, die grosse Thymusdrüse 12 g wog, dass die sehr kleinen Nebennieren zusammen ein Gewicht von $^3/_4$ g ergaben.

Fall III zeichnet sich durch die hochgradigste Deformität, durch das Zusammentreffen von Schädel- und Wirbeldefekten aus. Das Kind ist weiblichen Geschlechts, 34 cm lang, äusserst fettreich. In erster Linie fällt der Mangel einer Stirn auf. Der Scheitel des kleinen ohne deutlich erkennbaren Hals dem Rumpf aufsitzenden Kopfes verläuft flach nach dem Nacken hin, wo die Reste eines hühnereigrossen Encephalocelesackes sitzen. Die Bulbi treten besonders stark hervor, die dicke Zunge ragt aus dem Munde hervor, die Backen sind dabei fettreich und so wird der in Figur 11 wiedergegebene widerwärtige krötenartige Ausdruck veranlasst. Gesteigert wird die Hässlichkeit noch durch das Fehlen des Halses. Vom Kinn verläuft die mit prallem Fett ausgepolsterte Haut in starker Vorwölbung zur Brust, so dass es zunächst den Anschein hat, als ob eine mächtige Struma oder ähnliches vorläge. Davon ist indes nicht die Rede. Abgesehen von dem Halsfette wird die Vorwölbung des Halses nur durch die Deformität der Halswirbelsäule bedingt.

Fig. 11.
Anencephalus. Fall III.

Das Röntgenbild (Taf. XVII, Fig. 3) zeigt die Knochenmissbildung in klarer Weise. Das völlig horizontal gestellte Nasenbein tritt wieder in charakteristischer Weise vor. Die Pars frontalis des Stirnbeins ist wieder ganz auf die Pars orbitalis niedergedrückt. Die Scheitelbeine fehlen ganz und ebenso ist die Hinterhauptschuppe nicht erkennbar. Weiterhin fehlen aber auch die Bögen sämtlicher Wirbel und auf diese Weise bilden Schädelbasis und Wirbelkanal eine zusammenhängende weit klaffende Rinne, in der sich zahlreiche Nervenwurzeln, aber kein Rückenmark, und nur rudimentäre Reste von Hirngewebe erkennen lassen.

Durch den Mangel der Wirbelbögen ist auch das Zusammensinken der Halswirbelsäule zu erklären. Es hat sich im Verlaufe dieser und der obern Brustwirbel eine im Röntgenbilde gut erkennbare Lordose ausgebildet, deren Folge das Herabsinken des Kinns auf die Brust und das kropfartige Aussehen des Halses ist. Keilbeinkörper und Pars basilaris ossis occipitis bilden wieder einen scharfen Winkel. Die Synchondrosis spheno occipitalis ist bis auf einen kleinen Knorpelrest verknöchert; Verwachsungen von Wirbeln untereinander, wie das in ähnlichen Fällen wohl beobachtet worden ist, fehlen hier. Ich habe die Brust- und Bauchorgane nicht seciert.

Überblickt man die drei mitgeteilten Fälle, so wird man allen gemeinsam folgende Merkmale finden: 1. die Horizontalstellung des Nasenbeins; 2. die Horizontalstellung der Pars frontalis des Stirnbeins; 3. unvollständige Entwicklung (Fall I) oder gänzlichen Mangel der Scheitelbeine (Fall II u. III); 4. Spaltung (Fall I. u. II) oder gänzlichen Mangel (Fall III) der Hinterhauptschuppe; 5. winklige Stellung des Keilbeinkörpers zur Pars basilaris ossis occipitis; 6. hochgradige Einengung der Schädelhöhle und fast vollständiger Defekt des Gehirns. In Fall III tritt hierzu ein Fehlen der Wirbelbogen und Defekt des Rückenmarks hinzu.

Mehr wie bei den übrigen Monstris tritt gerade in diesen Fällen von Acranie die grosse Brauchbarkeit des Röntgenverfahrens hervor. Die älteren Abbildungen, die ich kenne, sind so schematisch gehalten und meist so unvollständig, dass ein genaueres Studium der Skelettverhältnisse nicht möglich ist.

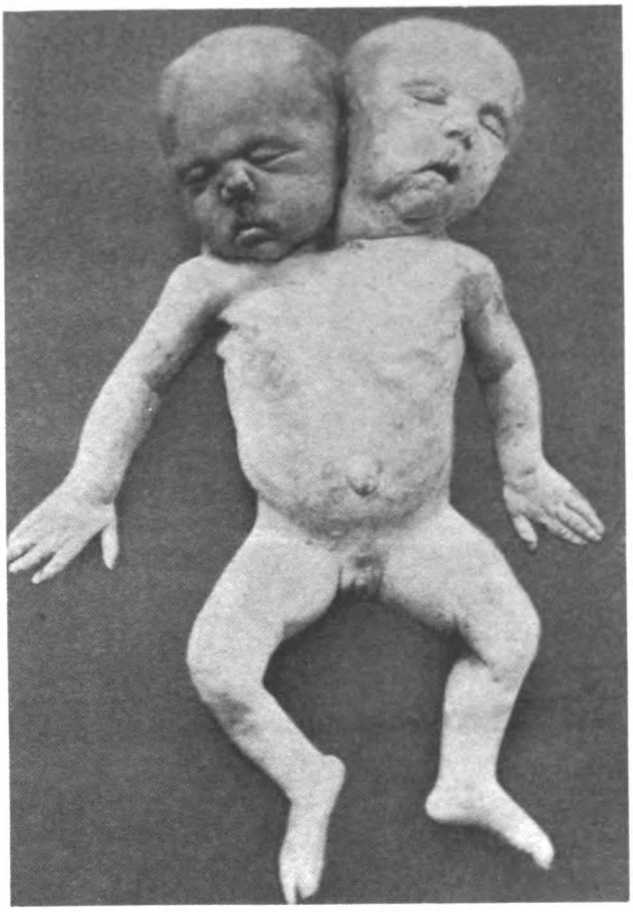

Fig. 12.
Dicephalus.

3. Dicephalus dibrachius.

Diese doppelköpfige Missgeburt war von Herrn Dr. Braune-Hamburg nach Decapitation eines Kopfes in Fusslage extrahiert worden. Das Kind ist weiblichen Geschlechtes, 50 cm lang, in gutem Ernährungszustande. Extremitäten normal entwickelt. Thorax sehr breit, von 37 cm Umfang. Vom Rumpf gehen zwei gleich gut entwickelte Köpfe von 35 cm Umfang ab. Jeder Kopf hat einen gesonderten Hals; diese vereinigen sich ca. 3 cm unterhalb des Ohres in der Medianlinie.

Über die Skelettverhältnisse giebt die Röntgenaufnahme (Taf. XVI, Fig. 2) guten Aufschluss. Man erkennt, dass die Verdoppelung, wie in allen derartigen Fällen, nicht allein den Schädel, sondern die ganze Wirbelsäule betrifft. Die beiden gut entwickelten Wirbelsäulen verlaufen parallel nebeneinander und vereinigen sich erst im Becken, wo die Kreuzbeine miteinander verschmolzen sind. Von der Aussenseite der Brustwirbel gehen normal verlaufende Rippen aus, während die an der Innenseite entspringenden Rippen sich nach kurzem Verlauf mit den gegenüberliegenden vereinigen. Das übrige Skelett bietet nichts von Interesse.

Eine nähere Berücksichtigung verdienen die Verhältnisse der Brust- und Baucheingeweide. Die Brusthöhle beherbergt zwei Lungenpaare, welche je eine Trachea und einen Kehlkopf haben. Vor den Tracheen liegen kirschgrosse, runde Thymusdrüsen, hinter denselben je eine Speiseröhre. Das Herz ist breit und enthält drei Höhlen, einen gemeinsamen Vorhof und zwei durch ein unvollständiges Septum getrennte Ventrikel. In den Vorhof münden zwei obere und

zwei untere Hohlvenen und die Lungenvenen. Aus den Ventrikeln entspringen zwei Aorten und eine Pulmonalarterie, deren Verlauf aus der beigegebenen Skizze ersichtlich ist.

In der Bauchhöhle finden sich neben und hintereinander zwei den beiden Speiseröhren entsprechende Magen. Erst 2 cm unterhalb des Pylorus vereinigen sich die beiden Duodena entsprechend der Einmündung des Gallenganges zu einem gemeinsamen Schlauch. Die Leber ist im vordern Abschnitt von normalem Aussehen, nach hinten sitzt ihr ein etwa gänseeigrosser abnormer Wulst an, der wohl einer rudimentären zweiten Leber entspricht. Jedem Magen entspricht ein Pankreas. Die linke Niere liegt links von der linken Wirbelsäule, die sehr deforme, abgeplattete rechte findet sich im kleinen Becken rechts vom Kreuzbein.

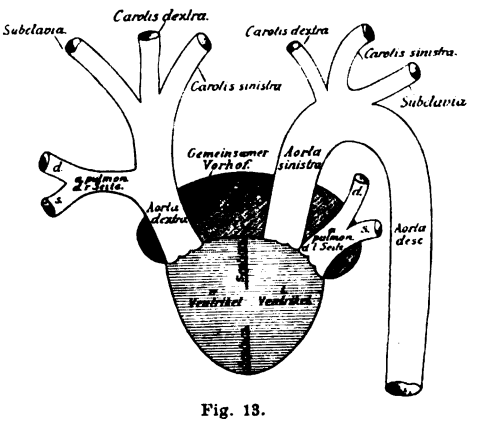

Fig. 13.
Schematische Darstellung der grossen Arterien vom Dicephalus.

Abgesehen von der Verdoppelung des Kopfes und der Wirbelsäule zeigte also dieses Monstrum eine Verdoppelung der Halsorgane, der Lungen; der Speiseröhre des Magens und Pankreas, eine Deformität der Leber, Dislokation einer Niere und eine Abnormität des Herzbaues, welche die Lebensfähigkeit des Kindes ausschloss.

4. Syncephalus tribrachius.

Das Kind war drei Wochen zu früh geboren worden. Mutter, 32 Jahre alt, gesund, hat drei normale Kinder geboren. Das Kind lag in Querlage und wurde von Herrn Dr. Heinsohn in Marne am Fuss extrahiert. Es starb nach 40 Minuten. Die Autopsie ergab folgenden Befund:

Missbildung männlichen Geschlechts, 2075 g wiegend. Bei Vorderansicht erkennt man am Kopfe zwei 5 cm voneinander entfernte im rechten Winkel zu einander stehende Nasen und nach aussen von diesen je ein normal erscheinendes Auge. Zwischen den Nasen sitzt ein sehr breiter Augenschlitz, aus welchem ein durch Konfluenz zweier Bulbi gebildetes Auge hervorschaut. Zu beiden Seiten des Kopfes findet sich ein normales Ohr und in der Mittellinie des Doppelgesichtes eine tief eingezogene blind endigende Grube, die wohl einem dritten Gehörgang entspricht. Unter jeder Nase liegt ein Mund, dessen Oberlippe und Gaumen rechts doppelt, links einfach gespalten ist. Stirn fehlt ganz. Das Schädeldach verläuft vom oberen Augenhöhlenrand völlig flach nach hinten bis zum Hinterhaupt. Am Scheitel fehlt die Haut in 6 cm breitem Durchmesser und wird von einer zerfetzten, suggillierten Membran ersetzt, nach deren Entfernung die Schädelbasis frei vorliegt, erfüllt mit markähnlichen Massen. Am Hinterhauptbein münden die beiden Wirbelkanäle frei ein. Pars frontalis des Stirnbeins und die Scheitelbeine fehlen ganz.

Der Hals ist kurz, aber sehr breit, ebenso ist der Thorax auffallend breit mit zwei Mammillae besetzt. Dort, wo die beiden Rümpfe sich trennen, liegt der Nabel. Die unteren Extremitäten und die distalen Arme sind normal. Ein dritter Arm geht von einer schulterartigen Vorwölbung am Rücken aus und hängt an einem fünfmarkstückgrossen deformen Schulterblatt. Der Oberarm hat einen normalen Humerus, der Vorderarm zwei Ulnae, aber keinen Radius, die Hand sieben Finger (zwei kleine, zwei Ring-, zwei Mittelfinger und in der Mitte, getrennt durch eine tiefe Furche von den übrigen Fingern einen Zeigefinger). Im Ellenbogengelenk ist der Arm nur wenig beweglich, Pronation und Spination gehemmt. Beide Wirbelsäulen verlaufen völlig getrennt (Röntgenbild siehe Taf. XVI, Fig. 3).

Beide Zungen konfluieren am Grunde zu einem gemeinsamen Gebilde, an welches sich zwei verschmolzene Kehldeckel anschliessen. Jedem Kehldeckel entspricht ein Kehlkopf, doch vereinigen sich die beiden Kehlköpfe wieder dicht unterhalb der Stimmbänder zu einer gemeinsamen Trachea, in welche auch der gemeinsame Pharynx einmündet. Aus diesem durch mangelhafte Trennung von Trachea und Speiseröhre entstandenen Rohre gehen die Bronchien und ein Oesophagus ab. Im Thorax finden sich vier Lungen, rechts eine rechte einlappige und eine linke zweilappige, links eine rechte einlappige und eine linke einlappige. Das Herz besteht aus zwei engen Vorhöfen und zwei durch einen weiten Septumdefekt kommunizierenden Ventrikeln. Die Aorta teilt sich am Arcus gabelförmig.

Im Bauch findet sich eine deforme, offenbar durch Zusammenfliessen von zwei Organen gebildete Leber. Magen und Pankreas sind einfach vorhanden. Der Darm teilt sich erst 30 cm

Fig. 14.
Syncephalus.

oberhalb der Valvula Bauhini in zwei Schläuche. Vier Nieren liegen an normaler Stelle. Je ein Hode findet sich im distalen Leistenkanal, die proximalen Hoden fehlen. Von den äusserst kleinen Nebennieren (Anencephalus!) sind nur zwei zu finden. Die Milz hingegen ist wieder doppelt vorhanden, Harnblase doppelt. Endlich ist die Hypospadie zu erwähnen.

Es waren also in dieser Doppelbildung doppelt vorhanden Zunge, Kehlkopf, Lungen, Nieren, Harnblase, Milz und unterer Darmabschnitt; einfach dagegen Trachea, Oesophagus, Magen, Pankreas, Duodenum, Nebennieren, Hoden. Weiterhin lag eine Deformität der Leber vor, eine breite Kommunikation zwischen Oesophagus und Trachea, eine Hypoplasie der Nebennieren, ein breiter Defekt des Septum ventriculorum und Anencephalie, abgesehen von der Deformität am Skelett.

5. **Sympus apus** (Sirenenbildung).

Das Kind ist 38 cm lang, Kopfumfang 31 cm, Arme 18 cm, Rumpf 15 cm, untere Extremität 10 cm lang. Kopf wohl gebildet. Der rechte Daumen ist abgeschnürt, hängt nur an einem schmalen Stiel. Der Rumpf geht in eine konische untere Extremität aus, welcher

ein 5 cm langes fingerartiges Glied rechtwinklig ansitzt. An der Grenze zwischen Rumpf und dieser Extremität findet sich an der Vorderseite eine kleine warzenartige Protuberanz etwas links von der Medianlinie mit einer feinen, in einen kurzen Blindsack führenden Öffnung. Äussere Genitalien fehlen vollständig. An der Rückseite findet sich in der Gegend des Steissbeins eine seichte, dem Anus entsprechende undurchbohrte Einsenkung der Haut.

Von der Sektion ist nur zu erwähnen, dass der Dickdarm aus einem 12 cm langen, 2 Finger breitem wurstförmigen Gebilde besteht, an welches sich ein 7 cm langes federspuldickes blind endigendes Rectum anschliesst. Nieren und Harnblase fehlen. Dagegen findet sich im kleinen Becken ein kleines als Uterus zu deutendes Gebilde, an welches sich nach beiden Seiten eine $2^1/_2$ cm lange, mit einem Fimbriende versehene lumenhaltige Tube anschliesst. Hinter den Tuben kleine platte, $^1/_2$ cm lange Ovarien. Uterus endigt am Cervix blind. Scheide fehlt.

An dem Röntgenbild (Taf. XVI, Fig. 1) erkennt man, dass die Deformität nicht allein die untere Extremität, sondern auch das Becken und den unteren Teil der Wirbelsäule betrifft. Bis zum dritten Lendenwirbel ist diese normal, dann biegt sie sich scharf nach links und aufwärts um. Dieser gedrehte Teil der Wirbelsäule besteht aus etwa sechs verkrüppelten Wirbeln. Kreuzbein fehlt. Links von der Medianlinie liegt das linke Hüftbein, an welches sich ein 8 cm langes, schlankes Femur und ein ca. 2 cm langer, schmaler Knochen (?) anschliesst. Rechts vom Hüftbein liegt noch ein 1 cm langes, rundliches knöchernes Gebilde (?). Der Unterschenkel enthält nur eine distal sich verjüngende Tibia, während Fibula und sämtliche Fussknochen fehlen.

Fig. 15.
Sympus.

Wie in den meisten derartigen Fällen war also die Deformität der unteren Extremitäten und des Beckens mit einer Krümmung des unteren Teiles der Wirbelsäule und Fehlen des Anus und der äusseren Genitalien kompliziert. Weiterhin fehlten auch Harnblase und Nieren.

6. Extrauterin entwickelter Fötus.

Dieses interessante Präparat verdanke ich Herrn Dr. Lomer. Er berichtete, dass die 24jährige Mutter seit sechs Jahren in kinderloser Ehe lebe. Von einer früheren Gravidität wusste sie nicht, hatte indes seit mehreren Jahren eine Geschwulst im Leibe bemerkt, die ihr

Beschwerden verursachte. Die Entfernung des Tumors, welcher sich erst nach Eröffnung der Bauchhöhle als extrauterin entwickelter Fötus entpuppte, verursachte wegen ausgedehnter Verwachsungen mit den Eingeweiden viel Mühe.

Das Präparat wog 900 g bei einer Länge von 20 cm. Wie aus der beigefügten Abbildung ersichtlich ist, besteht es aus zwei Teilen, einmal einem eiförmigen 11 cm langen, 7 cm breiten, weichen Gebilde und dem mit der rechten Rumpfseite eng anliegenden, völlig deformen Fötus.

An dem eiförmigen Gebilde sitzt das mit exstirpierte Ovar, ferner ein Stück des Lig. latum und endlich die Tube, von welcher der centrale Stumpf in 2 cm Länge normale Verhältnisse zeigt. Dann erweitert sich die Tube zu dem eiförmigen Gebilde, welches mit

Fig. 16.
Extrauterin entwickelter Fötus.

weichen von Kalkkörnern durchsetzten Massen erfüllt ist. Da sich diese Massen mikroskopisch als Placentargewebe erweisen, entspricht demnach das eiförmige Gebilde einem mit Placenta erfüllten Tubenfruchtsack, aus welchem die Frucht bereits ausgetreten war.

Ganz eigenartig ist nun das Aussehen des Fötus. Er ist stark zusammengekauert; Kopf Hals und Rumpf sind nicht deutlich zu differenzieren. Der linke Arm ragt frei vor, der rechte ist fest an den Kopf gepresst und tritt nur als flaches Relief hervor. Die untern Extremitäten erscheinen zusammengeflossen und besonders an den Unterschenkeln ist eine Abgrenzung nicht möglich. Die Füsse stehen in starker Equinovarusstellung. Äussere Genitalien, Nabel, Augen, Ohren, Nase, Mund sind überhaupt nicht erkennbar. Der Hinterkopf ist stark eingedrückt, die Schuppe springt als scharfer Knochenrand hervor.

Die gesamte Körperoberfläche wird von einer glatten, fast pergamentartigen, gelbrosa

gefärbten Haut überzogen, die vielfach mit den gelösten, bindegewebigen Adhäsionen besetzt ist und an manchen Stellen gelbe Flecken durchschimmern lässt. Nach Durchschneiden dieser alles fest umhüllenden, pergamentartigen Membran gelangt man meist auf eine dünne Schicht von Talg und Lanugohärchen, dann erst auf die Hautoberfläche des Fötus. An manchen Stellen freilich ist eine Ablösung der Umhüllung ohne Läsion der fötalen Haut nicht möglich. Die scheinbare Verwachsung der Extremität, der scheinbare Defekt der Körperostien war nur durch die fest anliegende Eihaut vorgetäuscht.

Das Röntgenbild (Tafel XVII, Fig. 4) hat dann in schöner Weise, bei vollständiger Schonung des Präparats dargethan, dass am Skelett selbst kein Defekt vorhanden ist. Abgesehen von der Deformität der Füsse und der starken Kyphose der Wirbelsäule, liegt nur eine starke Abbiegung der Hinterhauptschuppe und eine Depression der Scheitelbeine vor. Der starke Kalkgehalt der Placenta dokumentiert sich im Röntgenbilde durch das Auftreten vieler kleiner Schatten.

Es lag also zweifellos eine Tubargravidität vor mit Ruptur des Fruchtsackes und Austritt des vom Amnion umgekleideten Fötus in die Bauchhöhle, während die Placenta im Tubensack haften blieb. Ob der Fötus gleich nach Ruptur des Sackes starb, ob er sich vielleicht noch eine Zeit lang intraperitoneal weiter entwickelte, ist nicht zu entscheiden. Nach der Länge der Frucht zu urteilen und im Hinblick auf das Vorhandensein der drei im Röntgenbilde nachweisbaren Knochenkerne im Sternum möchte ich annehmen, dass sie im siebenten Monate abgestorben ist. Allmählich resorbierte sich das nicht abgeflossene Fruchtwasser, die Eihäute legten sich fester um den Fötus, bildeten eine pergamentartige Schicht und übten, unterstützt von dem in der Bauchhöhle herrschenden Druck eine allseitige Pression aus, welche zu der vorhandenen Deformität des Fötus führte. Die reichliche Ablagerung von Kalk innerhalb der Placenta weist darauf hin, dass der Tod der Frucht älteren Datums ist. Bei weiterem Verweilen in der Bauchhöhle hätte der Fötus zur Bildung eines Lithopädion oder Lithokelyphus geführt, je nachdem die Frucht selbst oder ihre Umhüllung sich vorwiegend an der Kalkablagerung beteiligten.

Bei den klaren Verhältnissen des Röntgenbildes lässt sich voraussetzen, dass in einem derartigen Falle die Aufnahme eines solchen Bildes schon vor der Operation zur Diagnosenstellung geführt hätte. Jedenfalls fordert diese Erfahrung auf in Fällen, wo der Verdacht auf ältere extrauterine Fruchtentwicklung vorliegt, die Röntgenmethode in Anwendung zu ziehen.

Erklärung der Abbildungen auf Tafel XVI und XVII.

Tafel XVI. Figur 1. Sympus, verkleinert.
„ „ 2. Dicephalus, verkleinert.
„ „ 3. Syncephalus, verkleinert.
„ „ 4. Chondrodytrophia hypertrophica, verkleinert.
„ „ 5. Chondrodystrophia hypoplastica, verkleinert. (Der Schatten links oben entspricht Fingern des Assistenten).
„ „ 6. Skelett eines Neugeborenen, zum Vergleich der Längenverhältnisse in annähernd gleicher Verkleinerung (etwas zu gross geraten).

Tafel XVII. Figur 1. Anencephalusschädel Fall I, natürliche Grösse.
„ „ 2. Anencephalusschädel Fall II, „ „
„ „ 3. Anencephalusschädel Fall III, „ „
„ „ 4. Extrauterin entwickelter Fötus, verkleinert.

Der künstlich verstümmelte Chinesenfuss.

Von

Dr. **Vollbrecht,** Oberstabsarzt im Ostasiatischen Expeditionskorps.

Denkschrift zum siebzigsten Geburtstage Seiner Exzellenz des Generalstabsarztes der Armee und Chefs des Sanitätskorps Professors Dr. von Coler.

(Hierzu Tafel XVIII.)

Der künstlich verstümmelte Chinesenfuss, der sogenannte schöne Frauenfuss ist das Produkt einer kunstvollen Bandagierung, mit welcher der Chinese oder richtiger gesagt die Chinesin — denn es wäre unhöflich von jedem Manne oder Vater, wollte er an der Herstellung dieses Schönheitsattributes beteiligt sein — bei den Kindern schon im fünften Lebensjahre beginnt. Ich habe nicht in Erfahrung bringen können, wie lange die Sitte, dem weiblichen Geschlechte die Füsse zu verkrüppeln, bei den Chinesen besteht. Jedenfalls liegt dieser Brauch schon viele Jahrhunderte zurück. Als die Mandschus die Mingdynastie stürzten, ist es ihnen wohl gelungen, den Chinesen den Zopf aufzuzwingen, aber an der vorgefundenen Unsitte der Fussverkrüppelung scheiterten sie.

Als ich zum ersten Male chinesische Frauen auf der Strasse gehen sah, erinnerte mich der Gang lebhaft an den eines Menschen, der eine beiderseitige Calcaneusfraktur erlitten hat. Die Frauen gehen stampfend, mit stark nach auswärts gestellten Füssen in leichter Varusstellung. Ein eigentliches Gehen ist dies Fortbewegen überhaupt nicht, man gewinnt eher den Eindruck, dass Unterschenkel und Füsse wie Stelzen gebraucht werden. Die Unterstützungsflächen bilden lediglich die Fersen, ein Abwickeln des Fusses findet nicht statt, kann auch nicht stattfinden, wie wir später sehen werden. Die drei Belastungspunkte eines normalen Fusses — Ferse, Ballen der grossen und kleinen Zehe — fallen hier in einem Punkte, in der Ferse zusammen. Auf diesen schmalen Unterstützungsflächen muss der Körper thatsächlich wie auf Stelzen balanciert werden. Diese Balance erreicht die Chinesin einmal dadurch, dass sie breitbeinig und mit stark nach auswärts gestellten Füssen geht, andererseits dadurch, dass sie den Oberkörper bald nach rechts, bald nach links wiegt und frontal halbrechts, halblinks dreht. Daneben werden die Arme in fast horizontaler Richtung seitlich vom Oberkörper gehalten und sie folgen den Bewegungen, ähnlich wie bei einem Artisten, der auf dem Seile die Balance hält. Bei der unförmlichen Kleidung, den weiten Hosen, dem langen, den Körperformen nicht angepassten Rock, den weiten Ärmeln, in welchen die Hände vollkommen verschwinden, macht der Gang einen sehr unbeholfenen Eindruck, man wird unwillkürlich an eine Drahtpuppe erinnert.

Der kleinen, schmalen Unterstützungsfläche ist der Schuh angepasst. Er wird aus Tuch oder Seide, oft sehr hübsch bestickt und mit Troddeln versehen, angefertigt und ist ausserordentlich leicht.

Die vornehme Chinesin geht auf der Strasse überhaupt nicht, sie lässt sich in der Sänfte tragen, weniger Bemittelte fahren in der Rickscha, und nur die ärmere Bevölkerung sieht man auf dem oft halsbrecherischen Pflaster umherstelzen. Natürlich stossen sie sich die Schuhe auch vorne an den scharfen Ecken der Steine durch, aber es wäre falsch, daraus schliessen zu wollen, dass der Fuss vorne beim Gehen belastet wird. Vielmehr ist die Chinesin bemüht, ihre Füsse beim Gehen möglichst dorsal zu flektieren, denn jeder Druck, den die Fusssohle erfährt, ist ausserordentlich schmerzhaft.

Übrigens ist die Kleinheit des Chinesenfusses wie vieles bei diesem Volke Betrug. Der Fuss, bekleidet mit einem Schuh, sieht viel kleiner aus, als er in Wirklichkeit ist, ein Kunststück chinesischer Schuhmacher. Der Schuh wird nach hinten möglichst weit und möglichst hoch herausgearbeitet und der Teil vor dem Fusspann auf diese Weise erheblich verkürzt.

Der Chinese legt einen unendlich hohen Wert auf den kleinen Fuss einer Frau, diese wird dänach geradezu gewertet, nicht nach sonstigen Schönheitsattributen, selbst nicht nach Mitgift, obwohl Geld bei diesem Volke eine grosse Rolle spielt.

Es ist und bleibt ein Rätsel, wie der Chinese auf den Gedanken der Fussverstümmelung gekommen ist. Vielleicht damit ihm seine Frau nicht fortläuft? Man erzählt das. Nun, sei dem wie ihm wolle, jedenfalls hütet der Chinese seine Frau oder seine Frauen ausserordentlich ängstlich; ist es doch schon unhöflich, einen Chinesen nach seiner Frau oder deren Befinden zu fragen; er vermutet hinter dieser Frage den Wunsch, man möchte seine Frau besitzen. Eine gute Portion Ängstlichkeit und vor allem Egoismus spielt hier eine grosse Rolle, nicht etwa strenge Moral, denn um diese sieht es im Reiche der Mitte recht schwach und schäbig aus. In dieser Beziehung hängt sich der Chinese auch durchaus kein Mäntelchen um. Sein moralisches und ästhetisches Gefühl halten seinem Egoismus die Wage, und dieser Egoismus wächst aus einem Gewissen, welches einen sehr gefälligen Spiegel hat.

Es ist mir nicht ganz leicht geworden, einen nackten Fuss einer Chinesin zu Gesicht zu bekommen, geschweige denn ihn zu untersuchen, zu messen und mittelst Röntgenstrahlen zu photographieren. Man muss zur Halbwelt gehen, jeder Schritt vorwärts bringt die Dollars ins Rollen. Aber selbst in diesen Kreisen stösst man zuweilen auf unüberwindlichen Widerstand, der nackte, verkrüppelte Fuss wird zu hoch gewertet.

Doch in medias res: Die äussere Besichtigung des nackten Fusses ergiebt folgendes:

Der Fuss steht in starker Equino-varus-Stellung, so dass die Fusswurzelknochen von dem vorspringenden Malleolus externus bis zu den Köpfchen der Metatarsalknochen in scharfer Wölbung hervortreten. Es kommt dadurch ein Hohlfuss zu stande und zwar mit Abweichung des distalen Endes nach der Medianebene hin.

Das ganze Fussgewölbe hat eine Biegung um seine Querachse (buckelförmige Wölbung des Dorsum, tiefe Höhlung der Planta pedis) und zugleich eine Drehung um seine Längsachse erfahren, so dass der innere Fussrand höher steht als der äussere. Das Bild erinnert lebhaft an das des angeborenen Klumpfusses, nur mit dem Unterschiede, dass der Calcaneus in der geraden Richtungslinie des Unterschenkels geblieben ist. Die Drehung hat also um den feststehenden oder vielmehr durch die Bandagierung festgehaltenen Calcaneus stattgefunden. Dies Festhalten des Calcaneus ist aber nur möglich, wenn auch der Malleolus externus zugleich fixiert wird.

Man kann sich hiervon bei jedem normalen Fuss leicht überzeugen. Will man der Adduktion und Supination des Fusses entgegenwirken, so muss man den Calcaneus und Malleolus externus nach hinten drücken. Forciert man nun die Bewegung im Sinne der Adduktion und Supination, so erfolgt eine Drehung im Talo-Tibialgelenke, natürlich lange nicht so ausgiebig, als wenn man Ferse und äusseren Knöchel freigiebt.

Bei dem Fusse der Chinesin ist die Adduktion und Supination durch die Bandagierung des kindlichen, modellierbaren Knochen- und Bandapparates dauernd erzielt, so zwar, dass bei Innehaltung der geraden Richtungslinie des Calcaneus der Talus, das Os scaphoideum, cuboideum, die Ossa cuneiformia und die Ossa metatarsea und die Phalangen eine Drehung, der Talus die geringste, jeder weiter vor ihm liegende eine stärkere, erfahren haben. Für die beiden Unterschenkelknochen resultiert hieraus, dass die Fibula frontal gegen die Tibia zurücktreten muss, und das ist in der That denn auch sehr auffallend.

Man muss zugeben, dass bei der an und für sich irrationellen Verstümmelung, welche von drei Unterstützungspunkten zwei absolut ausschaltet, die Erhaltung des Fersenbeinhöckers mit seinem starken Fettpolster als Gehfläche rationell ist. Ein Fehler besteht allerdings auch hier: Die Stellung des Calcaneus erfährt nämlich eine Veränderung, er wird von vorne nach hinten und von unten nach oben derart zusammengeschoben und gepresst, dass beim Auftreten nicht mehr die ganze Fläche der Calx, sondern nur die Tuberositas Calcanei ausgenutzt wird. Das Endresultat kommt also dem einer typischen Pirogoffschen Exartikulation, deren Fehler

bekanntlich in der Verlegung des Unterstützungspunktes auf die Tuberositas Calcanei beruht, ausserordentlich nahe.

Die Wadenmuskulatur ist im allgemeinen gut entwickelt. Schlank und elegant endet der Unterschenkel an den zarten Malleolen. Die Chinesin trägt keine Strümpfe, sondern die Füsse sind mit leinenen und seidenen Binden, welche bis an die Waden reichen, umwickelt. In diese Wickelung sind auch die unteren Enden der Beinkleider einbezogen, so dass man im ganzen den Eindruck des Unschönen und Plumpen erhält. In unbekleidetem Zustande präsentiert sich daher die zierliche Knöchelgegend und das untere Drittel des Unterschenkels nur um so vorteilhafter, wenigstens nach chinesischen Begriffen; ich lasse es dahingestellt, ob auch nach unserem Schönheitsgefühl. Denn ziemlich unvermittelt geht an der Grenze des mittleren und unteren Drittels des Unterschenkels die Muskulatur schon in den schlanken, sehnigen Teil über, vornehmlich an der lateralen Seite. Die Musc. peronei und der Musc. extensor digitorum communis longus sind atrophisch, für sie hat die Chinesin keine Verwendung. Die leicht gewellte Linie der äusseren Wadenmuskulatur fehlt also, die ganze Masse drängt sich wulstig auf den mittleren Teil zusammen.

Das Sprunggelenk ist vollkommen freibeweglich, so beweglich, dass manche Ballettänzerin die Chinesin beneiden mag. Eine starke, kräftige Dorsalflexion hebt den Spitzfuss so, dass die Besitzerin gehen kann, ohne mit der Schuhspitze den Boden zu berühren. Für eine weitgehende Plantarflexion sind die Vorbedingungen ja schon in der Equinusstellung gegeben. Die Chinesin ist im stande, die Füsse so weit plantarwärts zu flektieren, dass sie eine direkte gerade Verlängerung der Unterschenkel bilden. Sie erreicht spielend das, was wir mit der osteoplastischen Resektion nach Mikulicz-Wladimirow erzielen. Am liebsten sitzt die Chinesin auf ihrem Kang (heizbarer, erhöhter Aufbau in jeder Wohnung) auf einem Polster mit untergeschlagenen Beinen, die Fusssohlen nach oben gekehrt. (In dieser Stellung, aber mit unverkrüppelten Füssen, hat der Chinese seine sämtlichen Buddhastatuen gefertigt.)

Betrachten wir nun den Chinesenfuss im einzelnen, zunächst von der dorsalen Fläche: Neben der schon erwähnten starken Wölbung der Fusswurzelknochen und der Deviation nach der Medianlinie fällt eine erhebliche Verkürzung auf, so dass man den Eindruck gewinnt, die einzelnen Knochen seien nicht nur von den Seiten her, sondern auch von vorne nach hinten wie in einem Schraubenstock zusammengepresst. Unter Berücksichtigung der Thatsache, dass die Bandagierung im Kindesalter bei noch deformierbarem Knochengerüste beginnt, ist der Gedanke naheliegend, dass das Resultat nur durch starke Knochendeformitäten erreicht wird. Ob und in wie weit diese Annahme begründet ist, werden wir bald sehen.

Der Chinese ist ein grosser Kinderfreund, er ist kinderlieb, und ich glaube daher auch nicht, dass die Fussbandagierung für die kleinen Mädchen eine Tortur ist, glaube es schon aus dem Grunde nicht, weil man die Kleinen mit den bandagierten Füssen auf den Strassen herumlaufen sieht, glaube es auch weiter darum nicht, weil die Vollendung des kleinen Chinesenfusses etwa ein Jahrzehnt in Anspruch nimmt. Mit der unendlich mühsamen Geduld und Langsamkeit, welche man bei dem Chinesen, sei es bei welcher Arbeit immer, bewundern kann, welche auch allein ihn befähigt, zur Herstellung seiner zierlichen Stickereien und Malereien, geht er auch an die Vollendung des Frauenfusses. — Ich muss gestehen, nach dem Bilde, was ich von den Füssen der auf der Strasse umherstelzenden Frauen gewann, hatte ich mir die Knochendeformitäten viel anders, viel bedeutender vorgestellt.

Zunächst kommt ein gutes Teil der Verkürzung des Fusses auf Rechnung des Hohlfusses, was ja ohne weiteres einleuchtet. Das Eigenartige an diesem Hohlfusse ist nur das Extreme. Wenn dem Chinesen das Kunststück besonders gut gelungen ist, dann hat der Calcaneus eine Drehung um 90 Grad erfahren, er steht steil aufgerichtet und ebenso steil fällt von seiner vorderen Gelenkfläche aus der Fuss plantarwärts. Nicht immer gelingt dieser hohe Grad von Schönheit; ich besitze mumifizierte Füsse, die wohl an Kleinheit selbst dem verwöhntesten Don Juan nichts zu wünschen übrig lassen oder in diesem Falle liessen.

Es ist ohne weiteres klar, welche Wirkung die Stellungsänderung des Calcaneus auf die Gelenkverbindung des Talus mit der Tibia, auf die beschriebene Rücklagerung der Fibula und auch auf die Fusswurzelknochen haben muss.

Mit der Kleinheit des Fusses war und ist der Chinese aber nicht zufrieden; der Fuss soll nicht nur klein, sondern auch schmal sein. Das wird dadurch erreicht, dass die Mittelfussknochen und Zehen, von der lateralen zur medianen Seite gerechnet, staffelförmig unter einander treten. Je weiter nach vorne, um so schmaler wird der Fuss, zuletzt wird seine ganze Breite nur noch von der grossen Zehe gebildet, er ist ein „Einzeh" geworden. Und um das zu erreichen, hat der Chinese die schöne Breite der Fünfzehenfläche bis zur Unkenntlichkeit elend verstümmelt.

Verfolgen wir von der vorderen Reihe der Fusswurzelknochen die Metatarsalknochen und die Phalangen.

Der Metatarsus 1 und die Phalangen der grossen Zehe stehen gerade, mit einer geringen Abweichung medianwärts. Der leichte, stumpfe Winkel wird im Tarso-Metatarsalgelenke gebildet. Die grosse Zehe trägt einen wohlgebildeten Nagel, sie ist beweglich.

Die Metatarsalknochen der übrigen Zehen folgen in enger Anschmiegung an den Metatarsus 1, aber sie liegen nicht, wie normal, neben demselben, sondern mehr oder weniger unter demselben, wohlverstanden von oben gesehen, in derjenigen Stellung, in welcher die Chinesin den Fuss auf den Boden setzt. Dachziegelförmig liegen die Ossa metatarsea unter einander: zwischen dem Metatarsus 1 und 2 mag der Winkel etwa 45 Grad betragen, der Metatarsus 3 liegt aber schon ganz unter dem Metatarsus 2, und ihm folgen die Metatarsi 4 und 5 fast im rechten Winkel.

Von den Zehen sieht man bei der Betrachtung von oben nur die Grundphalangen der zweiten und dritten Zehe, erstere weniger, letztere mehr stumpfwinklig median- und plantarwärts gebogen; von den drei Phalangen der vierten und fünften Zehe sieht man nichts, der Fuss schliesst aussen mit den Köpfchen der Metatarsalknochen ab.

Nun zur Ansicht der Planta pedis: Das steil aufgerichtete Fersenbein ist durch ein starkes Fettpolster und eine Hautschwiele geschützt. Eine vom äusseren zum inneren Fussrande ziehende und allmählich sich vertiefende Hautfurche — die Vertiefung beträgt am inneren Fussrande 1,5 cm — trennt die Ferse von der Planta pedis, welche entsprechend der starken dorsalen Konvexität eine ebensolche Konkavität aufweist. Ihre weiche und zarte Haut ist von einigen seichten Furchen durchzogen. Der innere Fussrand steht höher als der äussere. Die grosse Zehe ist unverstümmelt, die vier anderen Zehen sind bis zur Unkenntlichkeit verstümmelt. Das Bestreben ist, dieselben möglichst an und unter die erste Zehe zu drücken.

Wie schon erwähnt, ist das Grundglied der zweiten Zehe median- und plantarwärts, das Endglied rechtwinklig medianwärts gekrümmt, so dass es unter der grossen Zehe liegt, gebettet in die Gelenkfurche zwischen dem zweiten und dritten Gliede dieser letzteren. Bei der dritten, vierten und fünften Zehe wiederholt sich diese Abknickung nach der plantaren Fläche und medianen Seite in immer zunehmendem Grade, so zwar, dass die Grundphalangen nach unten und innen, die zweiten und dritten Phalangen scharf nach innen abgebogen sind, genau wie auf dem Dorsum pedis.

Das Interessante an dieser Deformität ist, dass sie sich lediglich in den betreffenden Gelenken vollzieht, die überaus zarten Knochen bleiben intakt.

Die Chinesin ist an und für sich grazil gebaut, den starken Knochenbau eines echten Germanenweibes wird man bei der gelben Rasse vergeblich suchen. Aber das Knochengerüst eines chinesischen Frauenfusses ist geradezu infantil. Zwei Momente mögen dazu Veranlassung geben: einmal die im zarten Kindesalter begonnene und ein Jahrzehnt lang durchgeführte Bandagierung, zweitens der Umstand, dass einzelne Knochen des Fussgerüstes zeitlebens zur Inaktivität verdammt sind. Ich komme bei der Besprechung des Röntgenbildes hierauf noch zurück.

Fig. 1.
Nackte Fusssohle.

Der Chinese erreicht also, um es kurz zu sagen, den Schmalfuss dadurch, dass er die zweite bis fünfte Zehe möglichst an und unter die erste Zehe drückt. Auf der Fusssohle verrät nur eine leichte wellige Linie die Lage der Zehen. Jede derselben hat sich so zu sagen ein Bett in die Haut gegraben. Die Endphalangen der zweiten bis fünften Zehe tragen keine Nägel, auch nicht einmal die Andeutung eines Nagelbettes ist vorhanden. Die Chinesin ist nicht im stande, diese Zehen aktiv zu bewegen, sie sind zu unbeweglichen Fleischklümpchen geworden.

Durch festes Andrücken einer berussten Papierfläche an die nackte Fusssohle habe ich den Abdruck (Fig. 1) gewonnen. Der Ballen der grossen Zehe markiert sich deutlich, direkt unter ihm die Abdrücke der dorsalen Flächen der zweiten bis fünften Zehe, letztere am breitesten und am fleischigsten, daran sich anschliessend zwei, durch eine Längsfurche getrennte Wülste, eine tiefe Querfurche und zuletzt der Abdruck der Ferse.

Ich habe weiter versucht, die Chinesin zum Stehen und Gehen mit nackten Füssen zu bewegen, aber es ist mir wegen der ausserordentlichen Schmerzen als unmöglich bezeichnet. Die beiden Abdrücke (Figur 2) sind daher im Sitzen genommen. Es wäre falsch, aus ihnen auf die Belastungspunkte beim Gehen und Stehen schliessen zu wollen. Die Bilder illustrieren aber deutlich das, was ich oben ausgeführt habe: Das, was normal neben der grossen Zehe liegen müsste, liegt unter resp. hinter ihr, so dass die Bezeichnung „Einzeh“ gerechtfertigt erscheint. Der Abdruck des Calcaneus ist klein und schmal, und was besonders schön hervortritt, das ist die Drehung des Fusses um seine Achse im Sinne der Adduktion und Supination.

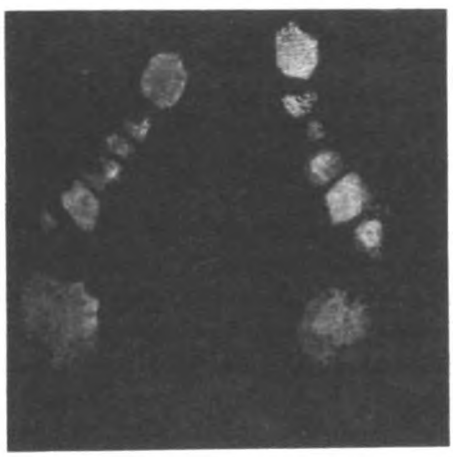

Fig. 2.
Abdrücke nackter Füsse.

Nach allem ist es verständlich, einmal, warum die Muskeln an der äusseren Seite des Unterschenkels, der Musc. extensor digitorum communis longus und Musc. peronei atrophiert sind, zweitens, warum die Chinesin nicht barfuss gehen kann, denn sie müsste ja dann auf den Dorsalflächen ihrer unter der grossen Zehe und dem Metatarsus 1 ruhenden Zehen beim Mangel jeglichen Fettpolsters gehen.

Wie wird der Chinesin nun das Gehen ermöglicht? Höchst einfach: durch die Kunst des Schuhmachers. Die Abbildung mag der Beschreibung zu Hilfe kommen (Fig. 3 und 4).

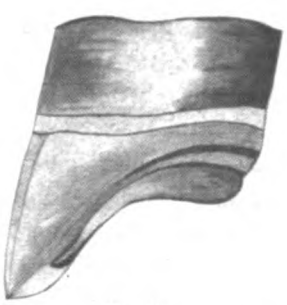

Fig. 3.
Chinesischer Damenschuh in Seitenansicht.

Fig. 4.
Sohlenansicht des chinesischen Damenschuhs.

Stärker als an dem verstümmelten Fuss ist am Schuh die Hohl- und Spitzfussstellung ausgearbeitet. Annähernd im rechten Winkel stehen der Absatz und die Spitze des Schuhes zu einander. Das Kunstvolle ist, dass sich die Biegung der Sohle nicht plötzlich, sondern in einer elegant gebogenen Linie vollzieht. Diese Sohle besteht aus einem festen, unbeweglichen Teil, der aus hartem Holz geschnitten ist, und einem weichen Teil, welcher die Umrandung des ersteren und vorne, wie bei

jedem Chinesenschuh, seine Spitze bildet. Eine Seiten- und Sohlenansicht werden dies ohne weiteres verständlich machen.

Wie schon eingangs erwähnt, ist der Schuh stets kleiner als der Fuss; ein vor mir stehendes Paar — es ist nicht das kleinste — hat, nach Schuhmacherart gemessen, eine Länge von 13 cm. Einen so kleinen Fuss habe ich nie zu Gesicht bekommen.

Die Chinesin steckt so in ihrem Schuh drinn, dass noch ein gutes Teil der Ferse in der Schuhkappe bleibt. Es ist klar, dass auf diese Weise die Dorsalflexion dem Fuss durch den Schuh aufgezwungen wird.

Ich habe auf berusstem Papier Abdruck der beschuhten Füsse im Stehen genommen (Fig. 5): Hinten schmaler Abdruck des Hackens, vorne zwei kleine längliche Abdrücke, der hintere entspricht der Spitze der festen Holzsohle, der vordere der weichen Schuhspitze. Beim Gehen verschwinden diese beiden Abdrücke, die Schuhspitze wischt nur leicht über den Boden hinweg. Vergleicht man den Schuhabdruck mit jenem des nackten Fusses, so fällt der Unterschied ja ohne weiteres ins Auge.

Der Schuhabdruck hat von der Ferse bis zur Spitze eine Länge von 11 cm, während der dazu gehörige Fuss nach meiner Messung 17 cm lang war. Wenn sich also ein Chinese nach dem Schuh seiner Auserwählten einen Begriff von der Kleinheit des Fusses machen soll, so wird er schmählich betrogen. Ein beabsichtigtes Toilettekunststückchen, denn die Chinesin ist ihr eigner Schuhmacher.

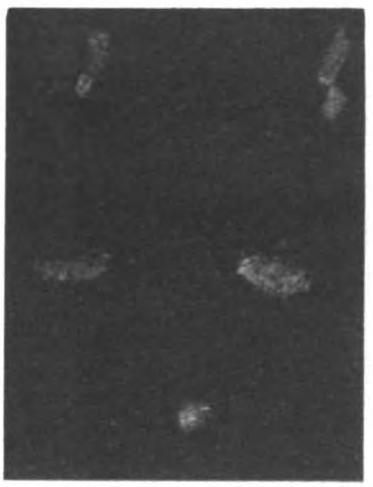

Fig. 5.
Abdruck beschuhter Füsse.

Als ich mir von meinem Hauswirt ein Paar Holzsohlen erbat, wurden mir dieselben sehr geheimnisvoll übergeben mit der Weisung, sie einem Kuli nicht sehen zu lassen, denn das sei unpassend.

Die Masse des nackten Fusses habe ich nach Schuhmacherart genommen.

Durchschnittsmasse sind: Hinten von der Mitte der Ferse über den äusseren Fussrand zur Spitze der grossen Zehe: 18 cm; ebendahin über den inneren Fussrand: 17,5 cm; über die Höhe des Spanns: 17—19 cm; (dieses Mass schwankt in so weiten Grenzen, je nachdem, ob der Hohlfuss mehr oder weniger gut gelungen ist); über die Köpfchen der Metatarsalknochen: 15 cm; Umfang über den Knöcheln: 16 cm; Umfang des Unterschenkels an der Grenze des mittleren und unteren Drittels: 18 cm; Umfang der Wade: 26 cm.

Zum Vergleich lasse ich die Masse des normalen chinesischen Frauenfusses folgen: Hinten von der Mitte der Ferse über den äusseren Fussrand zur Spitze der grossen Zehe: 23 cm; ebendahin über den inneren Fussrand: 21 cm; über die Höhe des Spanns: 20 cm; über die Köpfchen der Metatarsalknochen: 17 cm; Umfang über den Knöcheln: 17 cm; Umfang des Unterschenkels an der Grenze des mittleren und unteren Drittels: 22 cm; Umfang der Wade: 27 cm.

Die Zahlen sprechen für sich; ich möchte nur auf die Differenz in den Unterschenkelumfängen aufmerksam machen. Sie bestätigen die Atrophie einzelner Muskelgruppen beim verstümmelten Fusse.

Im Besitze frischer anatomischer Präparate des Chinesenfusses bin ich nicht. Wer chinesische Verhältnisse kennt, wird wissen, dass dies zu den Unmöglichkeiten gehört. Eine Photographie der in meinem Besitze befindlichen mumifizierten Füsse mag immerhin interessant sein (Fig. 6). Ich möchte auch mit einigen Worten auf die Präparate eingehen, wenn auch selbstverständlich nur das anatomisch Gröbste heraus zu lesen ist.

Bei Ansicht von der Streckseite des Unterschenkels und der Dorsalseite des Fusses

ist einmal das starke Zurücktreten der Fibula und des Malleolus externus, ferner das buckelförmige Vorgetriebensein des Talus und der übrigen Fusswurzelknochen auffallend. In leicht gewellter, konkaver Linie schliesst sich daran der Metatarsus 1 und die grosse Zehe, unter welche nun staffelförmig die übrigen Mittelfussknochen und Zehenglieder sich schmiegen.

Bei Betrachtung der Planta pedis springt der steilaufgerichtete Calcaneus in die Augen. Distalwärts schliesst sich an ihn der wunderbarste Hohlfuss an, tunnelartig unter Fusswurzelknochen, auslaufend in einen horizontalen, medianwärts offenen Halbkanal, dessen Umrisse die Mittelfussknochen und die Zehenglieder bilden. In tadelloser Richtungslinie steht das Fersenbein unter dem Tibiaschafte.

Zuletzt mögen die Röntgenaufnahmen das Bild des chinesischen Frauenfusses vervollständigen.

Ich besitze Röntgenphotographien von dem Fusse einer 34jährigen Frau und von den mumifizierten Füssen. Die Aufnahmen sind in drei Stellungen gemacht: es hat die Planta pedis und je einmal der äussere und innere Fussrand auf der Platte gelegen (Fig. 7 bis 12).

Fig. 6.
Photographie
von mumifizierten Füssen.

Die Unterschiede zwischen den Aufnahmen, welche von dem lebenden und von dem mumifizierten Fusse gemacht sind, fallen frappant ins Auge. Der lebende Fuss gehört einer Dame der Halbwelt an; der Hohl- und Schmalfuss hält sich in bescheidenen Grenzen gegenüber dem Extrem, welches der mumifizierte, nach chinesischen Begriffen jedenfalls weitaus schönere Fuss darbietet. Beim Bilde des letzteren stören die Schatten, welche durch die mumifizierten Gewebe, durch Kalkablagerungen verursacht werden, doch bleibt das Bild immerhin charakteristisch genug. Die Seitenansichten sind die interessantesten. Zunächst betrachten wir die Lage der Knochen zu einander.

Wundervoll präsentiert sich, namentlich an den mumifizierten Füssen, die Rücklagerung der Fibula und des Malleolus externus, die steile Aufrichtung des Calcaneus und seine Verkürzung in der Längsachse, welche hier zur vertikalen geworden ist. Dem Druck von unten hat der Talus nachgeben müssen, er ist abgeplattet, sein Collum und Caput verlängert. Der Sinus tarsi ist enger als in der Norm. Demselben Druck sind das Os cuboideum, scaphoideum und die Ossa cuneiformia gefolgt, sie erscheinen abgeplattet und von vorne nach hinten zusammengedrückt.

Von den Mittelfussknochen darf nur der erste als vollkommen ausgebildet angesehen werden, nächstdem vielleicht der fünfte, die drei anderen sind geradezu infantil.

Warum der erste in seinem Wachstum nicht zurückgeblieben ist, scheint erklärlich, ist doch die Funktion der grossen Zehe das ganze Leben hindurch erhalten. Warum auch der an und für sich kräftige Metatarsus 5 nicht erheblich in seiner Entwickelung geschädigt ist, hat vielleicht darin seinen Grund, dass während der ein Jahrzehnt lang dauernden Modellierung die Funktion der fünften Zehe am spätesten erloschen ist.

Vor allem hat das Dickenwachstum des zweiten bis vierten Mittelfussknochens gelitten; die Diaphysen sind kindlich zart. Ein Gleiches gilt von den Phalangen. Es ist vielleicht das Interessanteste an Knochendeformität des Chinesenfusses, sicher das Auffallendste, ein ungeheures Missverhältnis zwischen Entwickelung der Diaphyse und derjenigen der Epiphyse. Damit kommen wir zur Besprechung der Gelenke und Gelenkverbindungen.

Die Gelenklinien des Sprunggelenks und der Fusswurzelknochen sind durchaus rein, klar wie in jedem Röntgenbilde eines normalen Fusses. Aber das Lisfrancsche Gelenk ist

oder kann verändert sein. Gleich der Gelenklinie zwischen Metatarsus 2 und Os cuneiforme medium liegt auch die des Metatarsus 3 und des Os cuneiforme externum etwa 1 cm höher als die anderen, was namentlich an dem Röntgenbilde des einen mumifizierten Fusses schön zu sehen ist.

Die wesentlichste Umwandlung haben aber die Basen und die Köpfchen der Mittelfussknochen und der Phalangen erfahren, mit alleiniger Ausnahme des Metatarsus 1 und des Hallux longus. Breit und kolbig verdickt sitzen sie den Enden der dünnen Diaphysen auf. Der Grund für diese Hypertrophie der Epiphysen darf unschwer in der dauernden Reizung, welche die Gelenke durch die Bandagierung erfahren haben, gesucht werden. Die Gelenklinien sind unscharf und unklar, zum Teil fehlen sie sogar vollkommen, wie wir bei Ankylosen, um die es sich ja auch handelt, zu sehen gewohnt sind.

Im übrigen belehrt das Röntgenbild nur über die Beugung der einzelnen Zehenglieder nach der plantaren Fläche und medianen Seite.

Viel mehr sieht man auch nicht auf der Aufnahme der Planta pedis, nur tritt die Verlagerung der zweiten bis fünften Zehe noch deutlicher zutage. Der Einzeh präsentiert sich in der Vollendung, ein trauriger Zeuge dessen, was verdorbenes Schönheitsgefühl aus dem nicht nur praktischen, sondern auch künstlerisch formvollen Menschenfuss machen kann. Man denke sich die Venus von Milo mit verkrüppelten Chinesenfüssen.

Wie wiederholt betont, spielt sich die Umwandlung des chinesischen Frauenfusses fast nur in den Gelenken ab. Der Chinese schafft die Verstümmelung innerhalb derjenigen Grenzen, welche er, ob bewusst, ob unbewusst, an den modellierbaren Gelenkverbindungen der Knochen findet. Er korrigiert die Natur, aber nur so weit, als sie sich ohne schwere Insulte korrigieren lässt. „Biegen oder Brechen" ist ein Wort, das sich weder hier, noch sonst im Leben der Chinesen anwenden lässt. Seinem Charakter liegt Energie weltfern. Geschmeidig, lauernd, ausgerüstet mit einer unendlich abwartenden, knechtischen Geduld, duckt er sich unter die jedesmaligen Verhältnisse. Ein Alexander, der den gordischen Knoten mit einem Schwertstreich durchhaut, konnte und kann aus diesem Volke nie geboren werden.

Tientsin, 31. Dezember 1900.

Erklärungen zu den Abbildungen:

Fig. 1: Nackte Fusssohle.
Fig. 2: Abdrücke nackter Füsse.
Fig. 3: Chinesischer Damenschuh in Seitenansicht.
Fig. 4: Sohlenansicht des chinesischen Damenschuhes.
Fig. 5: Abdruck beschuhter Füsse.
Fig. 6: Photographie von mumifizierten Füssen.

Tafel XVIII: Röntgenbilder der chinesischen Frauenfüsse:

Mumifizierte Füsse:

Fig. 1: Aufgenommen von der Aussenseite.
Fig. 2: Aufgenommen von der Innenseite.
Fig. 3: Aufgenommen von der Fusssohle.

Lebende Füsse:

Fig. 4: Aufgenommen von der Aussenseite.
Fig. 5: Aufgenommen von der Innenseite.
Fig. 6: Aufgenommen von der Fusssohle.

Ein Fall von Trichosis lumbalis mit Spina bifida occulta.

Von

Dr. **Kellner** in Hamburg.

(Hierzu Tafel XVII, Fig. 4.)

Bei mehreren der bisher beschriebenen Fälle von Trichosis lumbalis fand sich ausser der starken Behaarung in der Lendenwirbelsäule eine Spaltung dieser selbst vor. In dem ersten von Virchow beschriebenen Fall deutete schon äusserlich eine Einsenkung im Rücken sowie das durch Palpation nachweisbare Fehlen eines processus spinosus auf eine spina bifida hin, deren Vorhandensein später durch die Sektion bestätigt wurde. Ein zweiter Fall ist in der Deutschen Zeitschrift für Chirurgie von der Strassburger Klinik beschrieben. Auch bei diesem machte eine Einsenkung im Rücken sowie eine fühlbare Lücke der Wirbelbogen das Bestehen einer spina bifida im höchsten Grade wahrscheinlich. Virchow erklärte die Rückgratsspaltung durch örtlich entzündliche Prozesse, die zur Zeit, wo die Knochenbildung, d. h. die Bildung der Wirbelanlage noch nicht vollendet ist, eine Unterbrechung derselben herbeigeführt haben. Derselbe Reiz führt in der über der offenen Stelle befindlichen Haut eine Vermehrung der natürlichen Elemente derselben und dadurch den abnormen Haarwuchs herbei. In dem von mir beobachteten Falle handelt es sich um einen vierzehnjährigen Knaben, der, Idiot, in der Hamburger Anstalt für Idioten und Epileptiker zu Alsterdorf untergebracht ist. Sowohl Trichose wie Idiotie stehen in der Familie vereinzelt da. Von dem Vater habe ich erfahren, dass der Haarzopf schon bei der Geburt des Kindes vorhanden war und dann auf ähnliche Weise wie das Kopfhaar gewachsen ist, so dass er häufig beschnitten wurde. Der Sitz der Behaarung ist der vierte und fünfte Lendenwirbel und die obere Partie des Kreuzbeins, der Umfang der behaarten Stelle 45, der Durchmesser 13 und die Länge des Zopfes 30 cm. Die Haut ist völlig normal, weder verdickt noch druckempfindlich. Die Stellung der Haare ist eine gleichmässig über die ganze Fläche verteilte, keine Wirbelstellung.

Die Frage, ob es sich auch in diesem Falle um eine Spaltung der Wirbelsäule handelte, war durch äussere Untersuchung nicht zu entscheiden, da keine Merkmale, wie in den beiden vorhin erwähnten Fällen, vorliegen. Durch eine Röntgenaufnahme ist nun auch in diesem Falle die Frage in bejahendem Sinne entschieden. Der fünfte Lendenwirbelbogen ist vollständig gespalten, man sieht an beiden Seiten die Reste der Wirbelbogen, die nach der Mitte zu konvergieren, ohne sich aber zu dem Dornfortsatz zu vereinigen. Der vierte Lendenwirbel ist wahrscheinlich in dem unteren Teile seines Bogens ebenfalls gespalten.

Zur Theorie des Röntgenapparates,

von

Friedrich Dessauer in **Aschaffenburg.**

Bei den grossen und anerkannten Fortschritten, welche die Technik der Röntgenstrahlen in den letzten Jahren gemacht hat, ist ein Gesichtspunkt von grösster Bedeutung leider vielfach nur zu sehr ausser acht gelassen worden, ein Gesichtspunkt, der eigentlich mehr als irgend ein anderer grösste Beachtung verdient hätte. Es ist wahr: Die Leistung unserer besten, teuersten Röntgeninstrumentarien lässt wenig mehr zu wünschen übrig. Seit der Erfindung des Wehneltschen Unterbrechers ist die Technik ganz allgemein so sehr gefördert worden, dass jede Firma Apparate bauen konnte, die das Höchste leisteten, was die Methode erlaubt. Man kam in die Lage, die gewaltigsten Energiemengen durch die Röhre zu jagen und dadurch Strahlen in gewaltiger Menge — wenn der Ausdruck erlaubt ist — zu erzielen, Strahlen, mit denen man die Methode der Differentiierung von Dichtigkeitsunterschieden — und das ist ja die Röntgensche Methode — bis zum höchsten Masse ausnützen konnte.

Und so werden wir in einer Hinsicht den letzten Schritt gethan haben. Wir werden nicht mehr heller, deutlicher, schöner durchleuchten können, als dies uns jetzt mit den besten und teuersten Apparaten gelang, wir werden die höchste Leistung der Röntgenapparate ganz oder nahezu erreicht haben.

Aber so wichtig und bedeutungsvoll diese Aufgabe, die Leistung bis an die Grenzen der Möglichkeit zu steigern auch ist, es giebt eine nicht minder wichtige und bedeutende, eine Aufgabe, der, wie eingangs erwähnt, bislang eine ihrer Bedeutung entsprechende Würdigung nicht zu teil ward. Denn eine Methode, die, wie die Durchleuchtungsmethode in so zahlreichen Fällen das einzige, in noch viel zahlreicheren Fällen ein wesentliches Hilfsmittel der Diagnose ist, sie sollte nicht beschränkt bleiben in ihrer Anwendung auf die grossen Institute, auf die reichsten Chirurgen, sie sollte Gemeingut werden aller Ärzte, denen sie Unterstützung in ihrer Arbeit bieten könnte. Sie sollte weiteren Kreisen zugänglich werden, den mittleren und kleineren Spitälern, den Spezialärzten für Chirurgie, für innere Krankheiten, sie sollte der grossen Zahl der praktischen Ärzte und durch sie jenem grossen Kreise der Leidenden und Kranken zugänglich werden, denen die ärztliche Hilfe fast nur durch praktische Ärzte zu teil wird. Es ist dies sicherlich eine würdige und grosse Aufgabe und selbst die Gegner unserer Bestrebungen sollten dies anerkennen; seit längeren Jahren schon haben wir uns diese Aufgabe vorgesetzt, ebenso schwer in ihrer Durchführung wie lohnend und ehrenvoll in ihrer Erfüllung. Wir wollen einen Röntgenapparat schaffen, in dem alle Kenntnisse und Ergebnisse des gegenwärtigen Standes unserer Technik zur Erhöhung seiner Leistungsfähigkeit in Anwendung gebracht sind. Aber — und das ist das wesentliche Moment — dieser Apparat von höchster Leistung soll sich ganz den Mitteln und den Bedürfnissen praktischer Ärzte anpassen.

Er soll also billig sein, nur den dritten oder vierten Teil bisheriger Apparate kosten. Er soll solide, zuverlässig, billig im Gebrauche sein, er soll einfach sein in der Handhabung und seine Leistungsfähigkeit soll in möglichst geringem Masse abhängen von der mehr oder minder grossen Geschicklichkeit des Arztes.

Mit wenig Worten: Aus dem feinen aufwandreichen, teuren und difficilen, physikalischen Röntgenapparat soll ein technischer praktischer Apparat gebildet werden.

In der That, keine kleine Aufgabe, keine Aufgabe für wenig Wochen. — Aber man wird uns nie den Vorwurf machen können, wir seien allzu hastig an die Arbeit gegangen, allzu schnell mit Resultaten an die Öffentlichkeit getreten, die nur Teilresultate, halbe Erfolge gewesen wären. Nein, seit unseren ersten Arbeiten in dieser Aufgabe liegen zwei Jahre ruhiger, ernster Arbeit und nachdem wir einen zweiten Band der Fortschritte auf dem Gebiet der Röntgenstrahlen,

die ersten Bestrebungen auf diesem Wege, ja wohl auch die ersten für die damalige Zeit recht schönen Erfolge, den beteiligten Kreisen mitgeteilt haben, sind wir nach langem Schweigen zum ersten Male im September vorigen Jahres mit einem kompletten Apparat des neuen Systems in die Öffentlichkeit getreten, um einen vollen Erfolg auf der Ausstellung des Aachener Naturforschertages zu erzielen.

Die richtige Kenntnis der Materie, die Beherrschung aller einschlägigen Gesetze ist die ebenso selbstverständliche wie hauptsächliche Grundlage aller Verbesserung. Durch Versuche und Überlegung muss nach den Faktoren, nach den Umständen gesucht werden, welche wesentlich sind für gute Funktion, gute Leistung, von welchen diese abhängt.

Wie erscheinen doch zwei Bedingungen wenigstens schwer vereinbar: höchste Leistung, billigster Preis!

Also die erste, wichtigste Frage wird die sein, wovon denn die Leistung eines Röntgenapparates eigentlich abhängt, und diese Entscheidung wird eine der schwersten sein, wie sie eine der wichtigsten ist.

Dieser Frage vor allem und jenen zahlreichen anderen, welche die Theorie des neuen Apparates bilden, soll nun in einigen kurzen Zügen Beachtung geschenkt werden. Es soll die theoretische Grundlage des Apparates in Kürze geschildert werden. Freilich geben wir mit diesen Erkenntnissen unsere Konstruktionsprinzipien preis und geben anderen die Möglichkeit, auf gleicher Basis einen ähnlichen Apparat zu bauen. Es ist nicht allzuschlimm. Bei dem Versuche der praktischen Herstellung eines solchen Apparates stellen sich praktische Schwierigkeiten in den Weg, zu deren Überwindung wir Jahre brauchten. Und so deckt uns vor Nachahmung das Geheimnis, der beste aller Patentschätze, soweit uns nicht wirklicher gesetzlicher Schutz vor Nachahmung behütet.

Wir unterscheiden beim Durchleuchtungsbilde zweierlei: Seine Helligkeit, Deutlichkeit, seinen Kontrastreichtum oder „Kritik".

Der Zusammenhang dieser Eigenschaften des Durchleuchtungsbildes mit den Eigenschaften der Röntgenstrahlen selbst ist der, dass die Helligkeit des Bildes abhängt von der Menge, in der die Röntgenstrahlen auftreten, dass der Kontrastreichtum dagegen eine Funktion der Durchdringungsfähigkeit ist.

Was ist es nun um die Durchdringungsfähigkeit, die „Kritik" der Röntgenstrahlen?

Vor allem, welche Durchdringungsfähigkeit brauchen wir praktisch zum Durchleuchten, zum Radiographieren und von was hängt wieder die Durchdringungsfähigkeit ab?

Es giebt Röntgenstrahlen, die so wenig durchdringungsfähig sind, dass sie nicht einmal durch ein Blatt Papier, einen Karton zu gehen scheinen. Es giebt Röntgenstrahlen, die durch Panzerplatten nicht absorbiert werden, und Krupp in Essen durchleuchtet seine Gussplatten, um etwaige Gussfehler in denselben zu finden.

Beide Arten, beide Qualitäten von Röntgenstrahlen, es ist klar, sind für medizinische Zwecke nicht zu gebrauchen. Röntgenstrahlen, die nicht im stande, Karton zu durchstrahlen, gehen auch nicht durch den menschlichen Körper hindurch; Röntgenstrahlen, die nicht einmal von Gussplatten absorbiert werden, durchstrahlen die Knochenteile des menschlichen Körpers in so hohem Grade, dass von ihnen ein brauchbares, detailreiches Bild auf der Platte und dem Schirme nicht mehr entsteht. Zudem nimmt die chemische Wirkung der Strahlen mit ihrer Durchdringungsfähigkeit sehr rasch ab. Es muss aber hier einen Mittelwert geben und giebt einen solchen, es giebt Röntgenstrahlen mittlerer Durchdringungsfähigkeit, Strahlen, die, sehr wohl im stande Fleischpartieen zu durchdringen, von den härteren, dichteren Knochenpartieen möglichst absorbiert werden. Solche Röntgenstrahlen zu erzeugen ist die Aufgabe des ärztlichen Röntgenapparates.

Freilich wird man die Qualitäten der Röntgenstrahlen nicht so sehr genau bestimmen und festsetzen können, und für verschiedene Organe des menschlichen Körpers wird die notwendige Durchdringungsfähigkeit eine etwas verschiedene sein. Aber immerhin werden zwischen

den beiden oben erwähnten extremen Fällen praktische Grenzen zu finden sein, zwischen denen die für den Arzt geeignetsten Röntgenstrahlen liegen, Grenzen, die nicht eben sehr weit auseinander zu liegen scheinen.

Gehen wir einen Schritt weiter und fragen uns, von was die Durchdringungsfähigkeit der Röntgenstrahlen abhängt, wodurch sie praktisch beeinflusst wird. — Die Physik giebt uns hier die Potentialdifferenz an den Elektroden der Röhre an, welche ihrerseits wieder Funktion des inneren Widerstandes der Röhre ist.

Mit anderen Worten: Je grösser der Widerstand ist, den die Röhre dem Durchgange der Elektrizität entgegensetzt, desto grösser ist die Durchdringungsfähigkeit der Röntgenstrahlen. Aber der Widerstand der Röhre ist abhängig von ihrem Evakuationsgrad, von ihrer Luftleere, von ihrer „Härte". Folglich mag der Satz auch so ausgesprochen sein: Je luftleerer, je härter die Röhre, desto durchdringungsfähiger die Strahlen. Wollten wir also zu irgend einem anderen Zwecke sehr durchdringungsfähige Röntgenstrahlen, nun so müssten wir harte Röhren wählen, die dem elektrischen Strome grossen Widerstand bieten; wir müssten aber auch andererseits elektrische Ströme von hohem Drucke, recht hoch gespannte Ströme verwenden, welche im stande sind, den Widerstand in der Röhre zu überwinden, welche jedenfalls eine etwas grössere Potentialdifferenz besitzen, als die Potentialdifferenz an den Elektroden der Röhre ist. Wollen wir weniger durchdringungsfähige Strahlen, ja dann verwenden wir eine weniger harte Röhre, eine solche von weniger grossem elektrischen Widerstande, und es ist klar, dass wir mit einer geringen elektrischen Spannung jetzt auskommen, da ja eben der Widerstand der Röhre ein geringerer ist.

Ziehen wir aus dem Gesagten einen Schluss, so ist es der: Je durchdringungsfähigere X-Stahlen wir erzielen wollen, desto höhere elektrische Spannungen müssen wir verwenden. Je weniger durchdringungsfähig jedoch unsere X-Strahlen sein sollen, desto geringere elektrische Spannung haben wir zu ihrer Erzeugung notwendig. Ein wichtiger Satz! Denn durch ihn wird uns ein Mittel an die Hand gegeben, ein Kennzeichen zu gewinnen für die Durchdringungsfähigkeit unserer Strahlen einerseits, für die Grösse der zu einer Durchleuchtung notwendigen Spannung andererseits.

Denn wir haben ein ganz äusserliches, aber ziemlich gutes Mass für die Höhe einer elektrischen Spannung, wie sie hier in Frage kommt; es ist die Länge des Luftraumes, durch welchen hin die fragliche Spannung sich ausgleicht, kurzweg die Funkenlänge. Wenn wir sagen, ein Funkeninduktor habe maximal 10 cm Funkenlänge, so deuten wir an, dieser Apparat sei so gebaut, dass er eine sekundäre Spannung erzielt, welche so hoch ist, dass sie 10 cm Luftstrecke, einen 10 cm langen Luftwiderstand zu überwinden, zu überbrücken im stande ist.

Natürlich auch deren Äquivalent! Denn das ist doch klar, dass die elektrische Spannung sich ebenso gut durch einen anderen Körper als diese Luftstrecke ausgleichen wird, wenn anders nur dieser Körper der Spannung keinen höheren Widerstand entgegensetzt. Thäte er das, ja dann würde der elektrische Strom die 10 cm Luftstrecke überbrücken, würde diesen Weg als den bequemeren vorziehen. Wenn wir nun eine Röntgenröhre von irgend einem Härtegrade mit den sekundären Polen eines Induktoriums verbinden, dessen sekundäre Spannung so gross ist, dass sie sich durch 10 cm Luftstrecke hindurch in Funkenform ausgleicht, welches also kurz gesagt 10 cm „Schlagweite" besitzt, so könnte zweierlei zunächst eintreten. Es könnte die Röhre leuchten und der Funkenübergang aufhören. Alsdann würden wir schliessen: Der Spannungsausgleich ist durch die Röhre hindurch bequemer als durch die Luft. Der Widerstand, den die Röhre dem Strome entgegensetzt, ist geringer als der Widerstand, den 10 cm Luftstrecke dem Strome entgegensetzen. Man sieht, es bietet uns die parallel geschaltete Luftstrecke einen Anhalt für den Widerstand der Röhre.

Eine Frage, die sich uns hier sofort aufdrängt, ist die: Der Widerstand der Röhre ist geringer als der einer Luftstrecke von 10 cm Länge. Welcher Luftstrecke entspricht er wohl in Wirklichkeit? Nun, nichts einfacher als dies: Wir nähern die sekundären Pole des Induk-

toriums einander. Wenn wir sie bis zu einem bestimmten Grade, sagen wir bis zu 5 cm, genähert haben, dann springen plötzlich die Funken wieder durch die Luft, weil nunmehr der Widerstand, der so verkürzten Luftstrecke ein geringerer ist als der der Röhre. Wir sagen nun: Der Widerstand der Röhre entspricht ungefähr einem Luftwiderstande von etwas mehr als 5 cm Länge, oder: Die Röhre braucht etwas mehr als 5 cm Funkenlänge zu ihrem Betriebe.

Wir sind am Ziele der ersten Überlegung angelangt, wenn wir noch einen Versuch, den wichtigsten anschliessen. Wir machen mit dieser Röhre, welche eine elektrische Spannung — äqual 5 cm Funkenlänge im Minimum — bedarf, eine Durchleuchtung. Zu diesem Zwecke benützen wir sogleich den menschlichen Körper, z. B. die Hand, und bemerken, dass eine Durchleuchtung der Hand, noch mehr eine Aufnahme derselben mit einer solchen Röhre recht gut gelingt. Ja noch den Unterarm, das Ellenbogengelenk, den Oberarm, den Fuss vermögen wir mit einer solchen Röhre ausgezeichnet zu radiographieren, weniger gut, aber noch erkenntlich, zu durchleuchten. Am Rumpfe eines erwachsenen Menschen werden unsere Versuche schon vergeblich sein. Die Strahlen sind nicht durchdringungsfähig genug, sie werden von diesen dichten Partieen fast vollständig absorbiert.

Hier ist es notwendig, durchdringungsfähigere Strahlen zu verwenden, also, wie wir wissen, hochgespanntere Ströme zu benützen. Wir wählen eine Röhre, die eine Spannung äqual 8 cm Schlagweite zu ihrem Betriebe bedarf und werden nun gute Radiogramme der Brust erhalten. Noch höher gespannte Ströme, Ströme, welche 15 cm Funkenlänge entsprechen, geben bei Durchleuchtung und Aufnahme von Hand und Arm schon ein recht wenig kontrastreiches Bild, durchleuchten den Brustkorb sehr gut, während sie auf der photographischen Platte vermöge der durchdringungsfähigeren Strahlen schon geringere chemische Wirksamkeit enthalten. Am geeignetsten erscheinen solche Strahlen für Aufnahmen des menschlichen Beckens, welches vermöge seiner Muskelfülle und Dichte, vermöge des reichen Knocheninhaltes die durchdringungsfähigsten Strahlen verlangt. Aber eben weil hier durchdringungsfähigere Strahlen als irgend sonst am menschlichen Körper notwendig sind, werden wir nie und nimmer so fein differentiierte, so kontrastreiche, gute Bilder bei so kurzer Expositionszeit erhalten können, wie bei irgend einem anderen Organ.

So sehen wir also aus diesen Versuchen ein wichtiges Ergebnis entstehen, wir sehen die Frage sich entscheiden, welche elektrischen Spannungen für die medizinische, die ärztliche Durchleuchtung notwendig sind. Denn wenn von kleinen äusseren Umständen abgesehen wird, von jenen nämlich, die uns anzeigen, dass die Durchdringungsfähigkeit der Röntgenstrahlen nicht ganz und gar allein von der Potentialdifferenz, sondern in etwa auch von der Konstruktion der Röhre selbst bedingt ist, wenn von diesem nebensächlichen Umstande einen Augenblick abgesehen wird, so lehrt uns der — nicht einige Male — sondern tausend und tausend Male unter den verschiedensten Kombinationen wiederholte Versuch, dass Spannungen, welche 8 bis 15 cm Funkenlänge entsprechen, durchaus und überflüssig ausreichend sind, die Durchleuchtungen des menschlichen Körpers mit Erfolg vorzunehmen, dass Röhren, die zu ihrem Betriebe Spannungen äqual 20 cm Luftstrecke voll bedürfen, im allgemeinen schon viel zu durchdringungsfähige Röntgenstrahlen erzeugen, die nicht mehr gestatten, seine Details zu sehen und in der Radiographie flaue und kontrastlose Bilder ergeben.

Eine wichtige Erkenntnis fürwahr. Wir kommen mit relativ niedrig gespannten Strömen aus, es ist Thatsache. Aber ihre volle Bedeutung gewinnt diese Thatsache erst, wenn wir wissen, ob es auch gut und ratsam ist, nicht Ströme höherer Spannung, als eben notwendig, zu benützen.

In der That! Dass nicht gerade höher gespannte Ströme als solche bis zu 15 oder 20 cm Funkenlänge notwendig sind für unsere ärztlichen Zwecke, diese Erkenntnis beweist noch nicht, dass es nicht von Nutzen wäre, höher als gerade notwendig gespannte Ströme zu verwenden. Eine „weiche“ Röhre, die zu ihrem Betriebe, mindestens einer Spannung entsprechend, 6 cm Funkenlänge braucht, kann auch mit 30 cm Funkenlänge betrieben werden,

und es ist noch festzustellen, ob man nicht mit Vorteil eine höhere Spannung, als eben nötig, in der Praxis verwenden würde.

Eine Erscheinung bestätigt dies sogar. Wenn wir in die gleiche Röhre, die zum Betriebe — nehmen wir einmal an — eine 8 cm Funkenlänge entsprechende Spannung notwendig braucht, zuerst einen Strom von einer 10 cm, dann von einer 20 cm entsprechenden Spannung hinein leiten, so finden wir manchmal, wenn auch nicht immer, dass die Röhre im zweiten Falle heller leuchtet als im ersten. Dies scheint freilich ein Beweis dafür zu sein, dass mit Vorteil ein viel höher als notwendig gespannter Strom verwendet wird.

Analoga aus der Elektrizitätslehre indessen sprechen dagegen. Wir setzen voraus, dass die Helligkeit eines Durchleuchtungsbildes — wie das ja auch ganz selbstverständlich ist — bei Beibehaltung der Durchdringungsfähigkeit der Strahlen nur abhängt von der Menge der emittierten Röntgenstrahlen, wenn der Ausdruck „Menge" hier erlaubt ist. Die Anzahl der die Flächeneinheit des so durchleuchtenden Organes und der Projektionsfläche treffenden X-Strahlen ist ja selbstverständlich massgebend für die Helligkeit, bedingt diese ausschliesslich, wie die Helligkeit einer von einer gleichartigen Lichtquelle aus beleuchteten Fläche abhängt von der Anzahl der von der Lichtquelle ausgehenden, die Fläche treffenden Lichtstrahlen. Bleiben wir bei dem Analogen des Lichtes und zwar des elektrischen Lichtes, so lehrt uns die Elektrizität, dass die Helligkeit, welche die Lichtquelle verbreitet, abhängt von der „Stärke" des zur Lichterzeugung verwendeten Stromes. Wenn wir von einer 3ampèrigen oder 10ampèrigen Bogenlampe sprechen, so machen wir uns schon das Bild der Helligkeit dieser Lampe. So sehr ist diese Vorstellung, dass die Helligkeit von der Stromstärke bedingt ist, uns in Fleisch und Blut übergegangen. Die Erwärmung, die ein Körper durch elektrischen Strom erfährt und damit also auch die Wärme, die er verbreitet, hängt ab von der Stärke des Stromes, nicht eigentlich von der Spannung.

Und ziehen wir nun die Parallele zu unseren Strahlen, so liefe sie darauf hinaus, dass die Helligkeit des Röntgenbildes, gleiche Durchdringungsfähigkeit der Strahlen vorausgesetzt, nur abhängt von der Stärke des die Röhre passierenden Stromes, nicht von der Spannung desselben.

Gewiss ist diese Analogie aus der Elektrizitätslehre kein voller Beweis, nur ein Wahrscheinlichkeitsbeweis, nur ein Beleg, der uns dieser neuen Anschauung näher bringt und er widerspricht ja auch der oben erwähnten Erscheinung, dass eine Röhre heller zu leuchten scheint, wenn wir ihr einen höher als notwendig gespannten Strom geben. Aber wir müssen wohl beachten, dass wir uns hier leicht täuschen lassen; denn der Durchleuchtungsschirm leuchtet allerdings bis zu einer gewissen Grenze heller, wenn die Strahlen nicht quantitativ, sondern qualitativ sich verändern, härter, ungünstiger, unbrauchbarer werden. Es ist dies aber nicht eine Vermehrung der Strahlenmenge, sondern eine Veränderung im Farbcharakter der Röhre sowohl wie des Leuchtschirmes. Nun ist es Thatsache, dass die hochgespannteren Ströme die Röhren stark erhärten, ja dass eine solche Erhärtung, eine solche Erhöhung der Potentialdifferenz der Elektroden momentan erfolgt, wenn man einer Röhre, deren Potentialdifferenz z. B. 4 cm entspricht, 30 cm entsprechende Spannungen zuführt. Diese momentan erfolgende Erhärtung, die damit verbundene Erhöhung der Durchdringungsfähigkeit der Strahlen bringt eine Veränderung im Charakter der Fluorescenzfarbe der Röhre und des Schirmes hervor, welche uns eine Erhöhung der Helligkeit zu sein dünkt. In der That sind nur die Strahlen etwas durchdringungsfähiger geworden, ihre Menge und damit die eigentliche Helligkeit des Schirmes, die chemische Wirksamkeit, die Kürze der notwendigen Exposition, das alles ist nicht erhöht, braucht wenigstens nicht erhöht zu sein. Kurz und gut, die (scheinbare) Erhöhung der Fluorescenz der Röhre und des Schirmes bei Erhöhung der Spannung ist keineswegs ein Beweis oder Beleg für die Abhängigkeit der Menge der emittierten Röntgenstrahlen von der verwendeten Spannung, sondern lässt sich viel naturgemässer auf andere Weise erklären. Und doch mag es manchmal der Fall sein, dass wir bei Benützung höher gespannter Ströme die

Menge der erzeugten Strahlen und damit die Helligkeit des Bildes, die Kürze der Exposition erhöhen. Aber dann muss diese Änderung wieder nicht die Ursache sein. Gar vielfach ist es der Fall, dass grössere Induktoren für sehr bedeutenden Energieumsatz gebaut sind, dass durch entsprechend starke Windungen der Sekundärspule die Stromstärke auch eine recht bedeutende wird. Dann wird allerdings bei Verwendung solcher Induktoren von hoher Schlagweite die Helligkeit des Durchleuchtungsbildes, die Abkürzung der Exposition eine bedeutende werden. Allein sie kommt auf Rechnung der erhöhten Stromstärke, braucht jedenfalls nicht von der erhöhten Spannung beeinflusst zu sein. Ein Induktor von ausserordentlicher Schlagweite, dessen innerer Widerstand ein recht hoher, dessen transformierte Arbeitsgrösse recht klein ist, wird nie und nimmer — das untersteht keinem Zweifel — helle Durchleuchtungen liefern, und jedenfalls ist das eine sicher, es ist kein Beweis dafür vorhanden, ja nicht einmal ein Anhaltspunkt dafür gegeben, dass die Menge der erzeugten Röntgenstrahlen von der Höhe der verwendeten Spannung abhänge. Den exakten Gegenbeweis hätten wir noch zu bringen.

Theoretisch wäre der Experimentalbeweis dieser: 2 Induktoren von gleicher Ökonomie (gleichem Nutzeffekt) also z. B. 70% erhalten primär die gleiche elektrische Arbeit, transformieren dieselbe aber auf eine verschiedene Spannung. Natürlich muss der Sekundäreffekt wieder ganz gleich gross sein, wegen der Bedingung gleicher Ökonomie. (Dass die primären elektrischen Arbeiten in gleicher Weise, mit gleicher Unterbrechungszahl etc. zugeführt werden müssen, sind Umstände, welche uns zunächst nicht kümmern, welche auch alle der Bedingung gleichen Nutzeffektes unterstehen.) [1])

Wollen wir die Thatsache gleicher sekundärer Effekte in eine Gleichung verdichten und ist die Spannung, welche wir wieder ungenauerweise der Schlagweite proportional setzen, beim grossen Induktor k mal so gross als beim kleinen, so haben wir

$$\text{Effekt } E = \frac{E_1 J_1}{t} = \frac{E_2 J_2}{t};$$

die Arbeitsgrösse ist beiderseits durch t dividiert, da ja Effekt Arbeit in der Zeiteinheit bedeutet. Hieraus schliessen wir $E_1 J_1 = E_2 J_2$.

Nunmehr führen wir die Grösse des inneren Widerstandes (Wi) der Sekundärrollen ein, die sich als von höchster Bedeutung erweisen wird, Es ist uns ja bekannt, dass die Stromstärke J als Quotient der Spannung und des inneren Widerstandes sich darstellt, sofern wir die Sekundärklemmen kurzschliessen, und wir haben nur dasselbe mit Hilfe des Widerstandes ausgedrückt, wenn wir statt obiger Formel schreiben

$$\frac{E_1^2}{Wi_1} = \frac{E_2^2}{Wi_2} \text{ oder } E_1^2 : Wi_1 = E_2^2 : Wi_2.$$

Wir sagten oben schon, die Spannung des einen Induktors soll k mal so gross sein wie die des anderen, $E_1 = k E_2$. Erfüllen wir diese Bedingung, so haben wir

$$\frac{k^2 E_2^2}{Wi_1} = \frac{E_2^2}{Wi_2}$$

Um nun etwas über die Grössenverhältnisse der inneren Widerstände untereinander auszusagen, nehmen wir an, der (geringere) innere Widerstand des Induktors mit niederer Spannung Wi_2 sei $= 1$, nur eben, um zu sehen, wie viel grösser der des anderen Transformators ist. Wir sehen alsbald $Wi_1 = k^2$ oder $k = \sqrt{Wi_1}$.

Hieraus sehen wir also, dass der innere Widerstand bei dem grossen Induktor ein sehr bedeutender ist. Beträgt er doch das Quadrat der Zahl, welche uns angiebt, wie viel mal die Spannung des ersten Transformators grösser ist als die des anderen. Wenn also 2 Induktoren sekundär Gleiches leisten und der eine beispielsweise 15, der andere 45 cm, also die dreifache

[1]) Im Nachstehenden wird der Forderung der Leichtverständlichkeit halber von der Betrachtung des Stromes als Wechselstrom und des Transformators als Wechselstromapparates Abstand genommen. (Cos φ weggelassen.)

Funkenlänge besitzt, so ist dessen innerer Widerstand $3^2 = 9$ mal so gross als der innere Widerstand des Transformators von geringerer Spannung.

In praxi machte man diesen inneren Widerstand der grossen Induktoren aber gerne kleiner, auf Kosten des primären Stromverbrauches natürlich. Darum findet man denn so häufig, dass die grossen Induktoren sekundär auch stärkere Ströme geben und wirklich hellere Durchleuchtung hervorbringen, was man dann, wie nun jetzt schon wahrscheinlich, fälschlicherweise der erhöhten Spannung zuschrieb. Doch gehen wir zu unserer Überlegung zurück und ziehen wir die letzten Schlüsse, um die Basis für unseren ideellen Experimentalbeweis zu vollenden. Zu dem inneren Widerstande der Induktoren tritt nun ein äusserer hinzu, der Widerstand der Röhre. Wir behalten alle unsere Voraussetzungen bei und fügen noch die eine hinzu, dass die Röntgenröhre, während wir die Ströme der beiden Induktoren von der Spannung E_1 und $E_2 = \frac{E_1}{k}$ nacheinander sie durchfliessen lassen, ihren Widerstand, also auch den Charakter der ausgesendeten Röntgenstrahlen nicht verändert. Alsdann gehen Ströme durch die Röhre, deren Stärke durch die nachfolgenden Gleichungen charakterisiert wird.

Beim Induktor mit hoher Spannung ($E_1 = k E_2$)

$$J_1 = \frac{k E_2}{W i_1 + W} \ldots \text{I.} \quad J_2 = \frac{E_2}{W i_2 + W} \ldots \text{II,}$$

oder wenn, wie oben $W i_2 = 1$

$$J_1 = \frac{k E^2}{k^2 + W}; \quad J_2 = \frac{E_2}{1 + W}.$$

Diese beiden Gleichungen geben uns nun das, was wir zunächst durch die ganze Entwicklung erhalten wollten: Aufschluss über die Stromstärke, welche in beiden Fällen die Röhre durchfliesst.

Wir sehen, dass der Wert W des Widerstandes der Röhre, als das einzig neu Hinzugekommene, von integrierender Bedeutung für das Ganze ist, von integrierender Bedeutung für die ganze Entwicklung unserer Theorie. Denn von der Grösse des Stromes, den jeder der beiden Induktoren durch die Röhre jagt, hängt, so wollen wir zeigen, die Helligkeit des Durchleuchtungsbildes allein ab. Nun aber giebt es kein einziges auch nur einigermassen angängiges Mittel, die durch einen Funkenschlag übermittelte Stromstärke zu bestimmen, und wir mussten diesen Umweg zur Ermittelung derselben durchwandern, einen Umweg, der uns Gelegenheit gab, die Beziehungen, welche im Induktor zwischen Stromstärke, innerem und äusserem Widerstande und Klemmspannung herrschen, kennen zu lernen.

Wir nehmen zunächst an, wir hätten es mit einer Röhre zu thun, die ungemein „weich“ sei, dem elektrischen Strom so wenig Widerstand entgegengesetzt, dass er im Vergleich zum inneren Widerstande gar nicht in Betracht komme. Dann ist es gerade so gut beinahe, wie wenn wir die Klemmen des Induktors durch kurzen Schluss verbänden. Es ist uns bekannt, was dann eintritt. Die Stromstärke, welche der Induktor von der geringen Spannung erzeugt, ist k mal so gross als die Stromstärke des Induktors von der k mal grösseren Spannung. An Stromleistung S würde also, um unser voriges Beispiel heranzuziehen, der 15 cm Schlagweite gebende Induktor den Induktor von 45 cm Funkenlänge um das Dreifache übertreffen. Unsere Gleichungen I und II ergeben dies auch sofort, denn für $W = O$ wird

$$S_1 = \frac{k E_2}{k^2 + O} = \frac{E_2}{k}, \quad S_2 = \frac{E_2}{1} = E_2 = k S_1,$$

wo natürlich E_1 und E_2 als reine Zahlen aufzufassen sind. Nun lassen wir W grösser werden, nehmen eine weiche Röhre von etwa 2 cm Nebenschluss-Funkenlänge an, die in der Photographie sehr detailreiche Bilder der Extremitäten giebt. Dies entspricht einem kleinen Teile des inneren Widerstandes. Beiderseits nimmt die Grösse des Divisors um den Betrag des W zu, der Wert des ganzen Quotienten, der Wert der Stromstärke wird geringer. Aber er nimmt nicht im gleichen Masse beiderseits ab. Ein Zahlenbeispiel giebt uns dies am deutlichsten.

Die Stromstärke des grossen Induktors von 45 cm bei Kurzschluss war doch $5 = \frac{45}{9}$, während sie beim kleinen 15 cm-Induktor den dreifachen Betrag $h = \frac{15}{1} = 15$ hatte. Bei Einschaltung der sehr weichen Röhre, deren Widerstand im Vergleich zum ganzen inneren Widerstande des kleinen Induktors (= 1) mit der Zahl $^1/_8$ oder 1,125 bezeichnet werden dürfte, nehmen die Gleichungen folgende Form an

$$S_1 = \frac{45}{9 + 0{,}125} = 4{,}931, \quad S_2 = \frac{15}{1 + 0{,}125} = 13{,}37,$$

und wir sehen, dass die Stromstärke in der That bei dem Induktor kleinerer Sekundärspannung rascher abnimmt als bei dem anderen.

Nehmen wir nun gleich eine Röhre an, wie wir sie am liebsten und meisten in der Röntgentechnik verwenden, die uns die schönsten Durchleuchtungen des Arrox giebt, wenn sie auch für Aufnahme der Extremitäten schon allzu hoch evakuiert erscheint. Sie besitzt einen Widerstand, der 8 cm Schlagweite entspricht und den wir in unserem Beispiele als 0,5 etwa bezeichnen können.

Wir erhalten

$$s_1 = \frac{45}{1 + 0{,}5} = 4{,}72, \quad s_2 = \frac{15}{1 + 0{,}5} = 10.$$

Die Stromstärke unseres kleineren Induktors ist nur noch etwas über doppelt so gross.

Hier brechen wir ab und schieben die weitere Diskussion ein wenig auf. Wir haben auf einem Umwege die Kenntnis gewonnen von der Grösse zweier Stromstärken, welche bei verschiedenen Spannungen die Röhre passieren. Es ist gerade ein günstiger Fall. Die Stromstärke ist in einem Falle die doppelte wie im anderen, während umgekehrt die Spannung in diesem letzteren Falle die dreifache ist.

Hängt nun die Menge der emittierten Röntgenstrahlen von der Spannung ab, so werden wir jetzt mit dem grossen Induktor ein helleres Bild, eine grössere chemische Wirkung erhalten, sie ist aber von der Stromstärke bedingt, so wird sie der kleinere Induktor als geeigneter erweisen.

Das ist nun unser ideeller Experimentalbeweis. Man gelangt auf irgend einem Wege zur Kenntnis der die Röhre passierenden Stromstärke, wenn einmal ein Induktor von hoher Spannung und kleiner Stromstärke und dann ein solcher von niederer Spannung und grosser Stromstärke (sekundär) zur Erzeugung von Röntgenstrahlen verwendet wird. Alsdann wird in jedem Falle die Helligkeit der Durchleuchtung bestimmt. Oberflächlich kann dies durch Schirmbeobachtung geschehen, exakter etwa dadurch, dass die chemische Wirkung je eines einzigen Induktionsstosses auf zwei Platten gleicher Art festgestellt wird.

Man wird das Experiment praktisch kaum anstellen können. Aber wenn man in tausend und tausend von Fällen und unter ähnlichen wie den geschilderten Idealfall immer und immer wieder die Helligkeit des Bildes und ihre Ursachen untersucht, dann drängt sich die Erfahrung auf, dass die Menge der emittierten Röntgenstrahlen, die chemische Wirkung abhängt von der Stromstärke, welche der einzelne Induktionsstoss durch die Röhre führt, ja der Verfasser möchte noch weiter gehen und aus einer Summe von Versuchen die Wahrscheinlichkeit folgern, dass die Menge der emittierten Röntgenstrahlen dieser Stromstärke proportional sei.

Die Spannung dagegen, welche die Ströme besitzen, beeinflusst die Menge der ausgehenden Strahlen nicht oder nur insofern, als bei entsprechendem Bau des Induktors die geförderte Stromstärke zunimmt.

Da nun aber normal gebaute Röhren, deren Potentialdifferenz so gross ist, dass sie einer Funkenlänge von mehr als 15 cm entspricht, für den ärztlichen Zweck, wie wir gesehen haben, nicht mehr als geeignet erscheinen, so ist kein Grund vorhanden, wesentlich höhere

Spannungen, Funkenlängen zu verwenden, als die höchste Nebenschluss-Funkenlänge der benutzten Röhren beträgt.

Dann führen wir unser obiges Beispiel einmal für diesen Grenzfall durch, ermitteln wir die Stromstärke beider Induktoren bei einer Röhre, die 15 cm Nebenschluss-Funkenlänge bedarf, deren Widerstand wir also dem inneren Widerstande des kleineren Hochspannungstransformers (= 1) äqual annehmen dürfen, so erhalten wir

$$s_1 = \frac{45}{9+1} = 4{,}5, \quad s_2 = \frac{15}{1+2} = 7{,}5.$$

Die Stromstärke des Induktors von kleinerer Sekundärspannung überwiegt noch immer die Stromstärke des für höhere Sekundärspannung gebauten um mehr denn $^1/_3$.

Überhaupt, was hindert uns heute bei den vorhandenen Erfahrungen im Induktorenbau, die Apparate so auszurüsten, dass sie Energieen transformieren, welche wir wollen, dass unter der Voraussetzung des Überwiegens der Klemmspannung über die Potentialdifferenz der Röhrenelektroden um einen praktisch erforderten, angemessenen Betrag, eine genügende Stromstärke die Röhre passiert? Freilich können wir, wenn wir den inneren Widerstand recht, recht klein machen, mit den grössten Induktoren immerhin sehr starke Ströme durch sehr harte Röhren hindurchpressen. Aber abgesehen davon, dass wir mit solchen Röhren in der Medizin — und um die handelt es sich — gar nichts anfangen können, wäre ein solcher Induktor was Energieverbrauch, und, wenn er wirklich trotz sehr hoher Spannung starke Ströme geben soll, an Preis und Umfang ein solches Ungeheuer, dass er sich wenig Freunde zu erwerben vermöchte — denn er hätte keinen Zweck.

Für uns ist das Gesetz, welches die maximale Spannung unserer Induktoren für ärztliche Zwecke festlegt, in folgender Überlegung gegeben:

Bedingung ist, dass bei maximaler Arbeitsleistung unsere härteste Röhre, die wir noch verwenden, und die einem Nebenschluss von ca. 12 bis 15 cm entspricht, bei geeignetem Bau, geeignetem inneren Widerstande eine solche Stromstärke erhält, dass sie dieselbe noch zu ertragen vermag, dass ihre Fähigkeit, Röntgenstrahlen zu erzeugen, bis ins äusserste ausgenutzt wird. Ist der Transformer richtig gebaut, so ergiebt der Versuch, dass wir in keinem Falle 20 cm Funkenlänge zu überschreiten brauchen, um bei höchstem Widerstande eine vollauf genügende Wirkung zu erhalten. Täuschen wir uns nicht über den inneren Widerstand der Induktoren hoher Funkenlängen! Wenn von zwei Induktoren der eine doppelt so viele Sekundärwindungen gleicher Stärke besitzt als der andere, so wissen wir, dass er ceteris paribus die doppelte Sekundärspannung ergiebt. Aber wir dürfen nicht meinen, dass auch sein innerer Widerstand der doppelte sei. Da der Widerstand der Drahtlänge proportional ist, so wird der innere Widerstand sich als etwa der vierfache ergeben, denn die Windungen werden, da die späteren immer die früheren und die Isolierschichten umschliessen, immer weiter und weiter, so dass die Drahtlänge bei doppelter Windungszahl etwa die vierfache sein wird. Es giebt also bei gleichem Primärstrom dieser grosse Induktor vermöge seines vierfach höheren inneren Widerstandes nur halb so starke Ströme, und nur unter Anwendung wesentlich stärkerer Drähte und bei doppeltem Stromverbrauche wäre es möglich, mit einem natürlich viel grösseren und viel teureren Transformer gleicher Spannung dieselbe Stromstärke, dieselbe Durchleuchtungswirkung zu erzielen.

Daraus ergiebt sich freilich, dass die Anwendung von Induktoren höherer Spannung als notwendig, nicht nur überflüssig, sondern auch hervorragend unökonomisch ist. Kleine Induktoren gewöhnlicher Bauart dürfen wir natürlich auch nicht benützen. Die Hochspann-Transformatoren müssen nach bestimmten Prinzipien gebaut sein, müssen vor allem eine entsprechende Stromarbeit transformieren können.

Und wenn wir nunmehr nochmals kurz die Erkenntnisse rekapitulieren, welche uns unsere bisherigen Überlegungen gebracht haben, so mögen wir uns zunächst ins Gedächtnis zurückrufen, dass wir die Bedingungen feststellen wollten, von welchen die Leistungsfähigkeit

eines solchen Apparates abhängt. Zu diesem Zwecke betrachteten wir uns zunächst die verschiedenen Qualitäten der Strahlen, die wir nach ihrem Durchdringungsvermögen unterschieden. Galt es doch für uns, zu wissen, welche von diesen unterschiedlichen Arten die für die medizinische Praxis geeigneten sind, galt es doch die Bedingungen festzustellen, unter welchen gerade diese Strahlen entstehen.

Ein Mittel dazu war bald gefunden. Aus der Thatsache, dass die Durchdringungsfähigkeit der Röntgenstrahlen von der Potentialdifferenz an den Röhren-Elektroden am meisten abhängt, dass diese Potentialdifferenz ihrerseits aber nur eine einfache Funktion der Höhe der Evakuation des Widerstandes der Röhre sei, dieser Widerstand aber immer mit einem Luftwiderstand, einer „Funkenlänge" vergleichbar sei, aus dieser Thatsache zogen wir den Schluss, dass uns die Länge des Nebenschlussfunkens ein einfaches und ziemlich gutes Mass für die Durchdringungsfähigkeit der Strahlen bildet. So kommen wir denn zu der Erkenntnis, dass die Röntgenstrahlen, welche für die medizinische Praxis in Frage kommen, in solchen Röhren entstehen, deren Widerstand einem Widerstande von 4 bis 14 cm Luftstrecke entspricht. Röhren von höherem Widerstande senden zu sehr, Röhren von geringerem Widerstande zu wenig durchdringungsfähige X-Strahlen aus.

So waren wir denn über die Bedingungen zur Erzeugung der richtigen Strahlenqualität informiert und kamen zu der nicht minder wichtigen Überlegung, von was nun die Helligkeit des Durchleuchtungsbildes, die Kürze der Expositionszeit abhänge. Das war sicher: von der Menge der emittierten Röntgenstrahlen, von der Summe der die Flächeneinheit des Schirmes, der Platte treffenden Energiestrahlen. Von was diese aber abhänge, das war nun die Frage.

Manche Versuche konnten den Eindruck erwecken, als könne die verwendete Klemmspannung der Funkeninduktoren von Einfluss sein: das wussten wir wohl. Aber ebensowohl sehen wir ein, dass die Erhöhung der Strahlenmenge durch Verwendung erhöhter Spannung wahrscheinlich nur scheinbar war, mochte der neu verwendete Induktor höherer Spannung nur eine höhere Stromstärke durch die Röhre fördern, mochte durch das Anpassungsvermögen der Röhre im Augenblicke des Durchganges der höher gespannten Ströme eine momentane Erhärtung und damit eine Veränderung im Farbcharakter der Fluorescenz, eine Erhöhung des Farbtones auf Kosten des Kontrastreichtums eintreten. Dagegen deutete alle Wahrscheinlichkeit darauf hin, dass die Stromstärke massgebend sei für die Menge der emittierten Röntgenstrahlen, für die Leistungsfähigkeit des Röntgenapparates. Wenn auch eklatante Analogieen aus dem Gebiete der Elektrizität die Mutmassung bestätigen, so kann doch nur der Experimentalbeweis die genügende Sicherheit geben, und es galt zu untersuchen, wie die die Röhre passierende Stromstärke und die Menge der emittierten Strahlen zusammenhängt.

Sollte diese Untersuchung möglich werden, so musste zunächst über die Sekundärstromstärke, welche der Induktor durch die Röhre fördert, ein indirektes Mass gefunden werden, da ein direktes nicht existiert. Ein solches Mass zu finden und zugleich einen Idealversuch zu beschreiben, der uns über den Zusammenhang von Stromstärke und Helligkeit des Bildes aufklären sollte, beschritten wir einen Umweg, auf dem wir die inneren Zusammenhänge der Faktoren, welche die Leistung des Induktors bedingen, kennen lernten. Wir gelangten endlich zu zwei einfachen Formeln, welche uns über die durch die Röhre bei verschiedener Spannung geförderte Stromstärke Genügendes aussagten. War nun auch der Idealversuch aus praktischen Schwierigkeiten nicht wohl ausführbar, so können doch ähnliche Versuche angestellt werden, die sich gegenseitig ergänzen, und durch jahrelanges Versuchen und immer neue Kombinationen ergab sich dem Verfasser das Resultat, dass die Menge der emittierten Röntgenstrahlen von der Stromstärke der durch den Induktionsstoss durch die Röhre geförderten Elektrizität abhänge, ja wahrscheinlich ihr proportional sei. Verfügt man über entsprechende Induktoren, so kann man sich von dieser Thatsache überzeugen. Es ist schon aus diesem Grunde unrationell, grosse Induktoren zu benutzen, dass sie, um bei ausserordentlich hoher Spannung

genügende Stromstärke zu produzieren, sehr grosse, primäre, elektrische Arbeit erfordern. Ihr innerer Widerstand ist nicht etwa bloss doppelt so gross, wenn sie doppelte Windungsanzahl bei gleicher Drahtstärke besitzen, doppelte Spannung ergeben, sondern drei bis viermal, wie uns eine einfache Überlegung zeigte. Da zudem, wie jedem erfahrenen Röntgentechniker nur allzu bekannt, die Röntgenröhren um so schneller erhärten, je höher die Spannung ist, die wir ihr zuführen, da gerade die durch die erhöhte Spannung notwendige Menge Isoliermaterial den Induktor so teuer macht, da endlich die Spannung auf die Helligkeit des Bildes, d. h. auf die Menge der emittierten Röntgenstrahlen keinen Einfluss hat, so gelangen wir zu dem Schlusse, nicht höhere Spannung, als durch die Praxis erforderlich gemacht, zu verwenden, da eine weitere Erhöhung nicht nur keinen Nutzen, sondern geradezu Schaden bringt.

Als Norm für die notwendige Maximalspannung gilt uns das Erfordernis, der härtesten der in der Röntgenpraxis für den Arzt noch brauchbaren Röntgenröhren (die einem Nebenschluss von etwa 14 cm entspricht) so starke Ströme zuzuführen, dass das Bild allen Erfordernissen vollauf genügt und die Röhre in ihrer Energieaufnahmefähigkeit voll ausgenutzt wird.

Dies war etwa der Gedankengang unserer Erörterungen. Er zeigte uns genügende Resultate, um schon jetzt Schlüsse für die Konstruktion unseres Instrumentariums zu ziehen.

Wir werden solche Strahlen erzeugen, welche für die ärztliche Praxis in Frage kommen und welche in Röhren entstehen, deren Widerstand etwa 4 bis 12 cm Funkenlänge entspricht.

Wir werden diese Strahlen in möglichst reichem Masse erzeugen, indem wir der Röhre recht starke Ströme zuführen. Zu diesem Zwecke verwenden wir Hochspannungstransformatoren, welche in ihrer inneren Bauart ganz und gar abweichen von den bisherigen Funkeninduktoren. Unsere Hochspannungstransformatoren geben starke Ströme und besitzen keine unnötig hohe Spannung. Sie arbeiten rationell und sind in der Herstellung — ist ihre Herstellung erst einmal gut gelungen — etwa drei- bis viermal billiger als die bisherigen Induktoren. Mit denselben sind wesentlich hellere Bilder praktisch möglich als mit Induktoren wesentlich höherer Spannung. Man gerät nicht in die Gefahr, durch zu harte Röhren die Bilder zu verderben, da ganz übermässig harte Röhren nicht betrieben werden können. Die Röhren halten wesentlich länger und senden viel längere Zeit jene kritischen Strahlen aus, die die kontrastreichsten und schönsten Bilder ergeben. Kurz, die Vorteile, welche wir durch Verwendung solcher Transformer statt der alten Rhumkorffs erhalten, sind grosse. Es bedeutet ihr Bau den wesentlichsten grundlegenden Schritt zur Erreichung unseres Zieles, einen allgemein benützbaren Röntgenapparat zu schaffen, der Methode allgemeinen Eingang zu ermöglichen, den difficilen schwierig zu behandelnden physikalischen Apparat zu ersetzen durch einen technischen Apparat höchster Leistung, zuverlässiger, unbedingtester Funktion.

Bemerkungen zu der vorstehenden Abhandlung.

Von

Dr. **B. Walter**.

Nach Kenntnisnahme des obigen Aufsatzes habe ich zunächst von der Aufnahme desselben in unsere Zeitschrift ganz entschieden abgeraten, da nach meiner Ansicht das Richtige in demselben nicht neu und das Neue darin nicht richtig ist. Da indessen die Redaktion den Standpunkt vertrat, dass unter Umständen auch die Aufstellung einer falschen Behauptung ihren Wert haben kann, insofern sie zur Richtigstellung herausfordert und somit zur Klärung des fraglichen Gegenstandes beiträgt, so habe ich mich — die Berechtigung dieses Standpunktes anerkennend — entschlossen, diese Richtigstellung im vorliegenden Falle gleich selbst vor-

zunehmen und zwar vor allem der merkwürdigen Behauptung des Herrn Dessauer, dass man im normalen Röntgenbetriebe besser ein Induktorium von 15 als ein solches von 45 cm oder gar noch grösserer Schlagweite verwende, entgegenzutreten.

Dabei muss ich allerdings vorausschicken, dass mir die Apparate des Verfassers, mit welchen derselbe auf der Ausstellung der vorjährigen Naturforscherversammlung in Aachen einen „vollen Erfolg" erzielt haben will, bis jetzt noch nicht bekannt geworden sind; indessen glaube ich doch der Gefahr, durch dieselben eines besseren belehrt zu werden, mit ziemlicher Ruhe entgegensehen zu können, umsomehr als mir verschiedene kompetente Besucher jener Versammlung mitgeteilt haben, dass in den daselbst versammelten physikalischen Kreisen von einem solchen Erfolge nichts bekannt geworden sei. Im übrigen verraten aber auch die vorstehenden Darlegungen des Herrn D., mit denen ich mich hier natürlich allein beschäftigen kann, noch eine so unvollkommene Kenntnis der im Röntgenbetriebe in Betracht kommenden Apparate, dass mir schon aus diesem Grunde den Behauptungen desselben gegenüber die grösste Vorsicht am Platze zu sein scheint.

Denn was zunächst die mathematischen Formeln anbetrifft, in welche der Verfasser „nach jahrelangen Versuchen und immer neuen Kombinationen" seine Ideen „verdichtet" hat, so sind dieselben nichts anderes als sehr einfache und längst bekannte Gesetze der Physik; nichtsdestoweniger gelangt er nun aber bei der Anwendung derselben auf den Betrieb einer Röntgenröhre zu ganz irrtümlichen Schlussfolgerungen — und zwar einfach deswegen, weil er den elektrischen Widerstand einer solchen Röhre ganz gewaltig unterschätzt. Es soll nämlich dieser Widerstand selbst bei den härtesten der im Röntgenbetriebe noch zu empfehlenden Röhren nur etwa halb so gross sein wie der der sekundären Spule eines 15 cm-Induktors, also etwa 2000 Ohm betragen. Es lässt sich indessen zeigen, dass diese Annahme des Herrn D. zum mindesten um das 300 fache hinter der Wirklichkeit zurückbleibt!

Eine direkte Messung dieses Widerstandes ist allerdings wegen der hohen, dabei in Frage kommenden Spannungen bisher noch nicht möglich gewesen, indessen bin ich doch in der Lage, einen Versuch anzuführen, aus dem sich in vollkommen exakter Weise meine von Herrn D. so weit abweichende Behauptung begründen lässt.

Meine Beweisführung geht von dem Satze aus, dass die von einem elektrischen Strome in zwei verschiedenen Teilen seiner Bahn entwickelten Wärmemengen sich direkt wie die Widerstände dieser Teile verhalten. Nun habe ich aber vor kurzem — aus Gründen, deren Erörterung nicht hierher gehört — eine Reihe von Röntgenaufnahmen gemacht, bei welchen Röhren mit wassergekühlter Antikathode täglich 6—7 Stunden lang in ununterbrochenem Betriebe gehalten und dabei in der grösstmöglichen Weise mit den Entladungen eines durch Wehneltunterbrecher betriebenen 60 cm-Induktoriums belastet wurden. Bei einer dieser Aufnahmen z. B., bei der, nebenbei gesagt, innerhalb 6 Stunden ungefähr 3 Millionen kräftige Schläge durch die Röhre gingen, wurden aus dem Antikathodengefässe derselben im ganzen 560 ccm Wasser verkocht (!), während andererseits eine Erwärmung der sekundären Spule des Induktors am Schlusse der Aufnahme durch Befühlen mit der Hand nicht festzustellen war.

Auf diese letzteren beiden, durch den Druck hervorgehobenen Thatsachen gründet sich nun die weitere Beweisführung. Einerseits weiss man nämlich hieraus, dass die in der Röhre entwickelte Wärmemenge sicher grösser war als diejenige, welche zum Erhitzen und Verkochen des genannten Wasserquantums erforderlich ist, d. h. sicher grösser als 350 kg-Calorien; und andererseits kann die in der sekundären Spule des Induktors entwickelte Wärme wieder nicht grösser gewesen sein als diejenige, welche nötig ist, um diese ganze Spule selbst um etwa 5° C. zu erwärmen, d. h. nicht grösser als ungefähr 42 Calorien. Diese letztere Zahl findet man dadurch, dass man von dem Gesamtgewichte der Sekundärspule, das 46 kg beträgt, 36 kg auf den Kupferdraht und 10 kg auf das Isoliermaterial derselben rechnet, und dann die specifischen Wärmen beider Materialien (resp. 0,093 u. 0,5) in Rücksicht zieht. Somit ergiebt

sich nun, dass der Widerstand der Röhre mindestens $\frac{350}{42}$, d. h. also mindestens 8 mal so gross gewesen sein muss als derjenige der sekundären Spule, oder, da dieser letztere rund 80000 Ohm war, mindestens 640000 Ohm betragen haben muss.

Nehmen wir dagegen mit Herrn Dessauer an, dass der Widerstand der Röhre nur 2000 Ohm und also der des Induktors 40 mal so gross als jener gewesen wäre, so hätte demnach auch die bei dem obigen Versuche in dem Induktor entwickelte Wärmemenge das 40fache von der in der Röhre zu Tage getretenen, d. h. also mindestens 14000 kg-Calorien, betragen müssen. Eine solche Wärmemenge würde nun aber nicht bloss hingereicht haben, das ganze Isoliermaterial der sekundären Spule des Apparates herunterzuschmelzen, sondern es hätte dann sogar auch noch das ganze Kupfer derselben in sich zusammenfliessen müssen, da sich aus den angegebenen Zahlen dafür eine Temperaturerhöhung von mehr als 3000° C. ergeben würde.

Es kann demnach keinem Zweifel unterliegen, dass selbst der Widerstand unserer grössten Induktorien im Vergleich mit demjenigen unserer gebräuchlichen Röntgenröhren so gut wie vollkommen vernachlässigt werden kann; und so gelangen wir denn nun auch aus den an und für sich richtigen Gleichungen I und II des Herrn Dessauer zu ganz anderen Schlüssen, als sie von diesem daraus gezogen wurden. Diese Gleichungen können nämlich jetzt, wo Wi_1 und Wi_2 gegenüber W zu vernachlässigen sind, einfach

$$J_1 = k\frac{E_2}{W} \quad \text{und} \quad J_2 = \frac{E_2}{W}$$

geschrieben werden, so dass mithin

$$J_1 = k J_2$$

wird, d. h. dass derjenige Induktor, welcher die k-fache Spannung liefert, auch den k-fachen Strom in die Röhre hineinsendet.

Wenn demnach Herr D. theoretisch in sehr einfacher Weise durch seine eigenen Formeln geschlagen werden kann, so giebt es nun aber auch noch einen praktischen Weg, um über die grössere oder geringere Leistungsfähigkeit eines Induktors und somit auch über die eingangs erwähnte merkwürdige Behauptung des genannten Herrn zu entscheiden. Der „Idealversuch" nämlich, von welchem derselbe in seiner vorstehenden Abhandlung spricht, und welcher darin besteht, dass man einen einzigen Induktionsstoss des zu prüfenden Instrumentes in eine Röhre hineinsendet und dann die Stärke der dadurch in letzterer erzeugten Strahlung durch die Intensität ihrer Wirkung auf eine photographische Platte bestimmt — dieser Versuch, den Herr D. „aus praktischen Gründen" für unausführbar hält, ist dies keineswegs, und wenn derselbe ihn wirklich ausgeführt und dabei doch mit seinem 15 cm-Instrumente nur einen negativen Erfolg erzielt haben sollte, so würde dies sicher nicht zum Ruhme dieses Apparates dienen. Mir selbst wenigstens ist jener Versuch mit einem aus anderer Quelle stammenden Induktor, dessen Schlagweite auch nur die genannte Grösse hatte, sehr wohl gelungen, trotzdem ich dabei einen Abstand von 30 cm zwischen Platte und Röhre inne hielt und auch nicht einmal einen Verstärkungsschirm anwandte. Allerdings war die fragliche Wirkung in diesem Falle nur eine ganz ausserordentlich schwache; dieselbe wuchs aber in einem sehr erheblichen Masse, als an Stelle des 15 cm-Apparates ein solcher von 60 cm Schlagweite benutzt wurde; denn als ich mit diesem in der oben beschriebenen Weise das Bild einer Hand auf der Platte fixierte, liessen sich in demselben, wenn es natürlich auch gleichfalls noch stark unterexponiert war, dennoch sehr deutlich die Knochen der Finger und Mittelhand, ja in den ersteren sogar die Struktur dieser Knochen selbst erkennen.

Herr D. weiss demnach jetzt, in welcher Weise er die Leistungsfähigkeit seiner Apparate dokumentieren kann; die grosse Röntgenausstellung des diesjährigen Naturforschertages steht vor der Thür, und die Parole derselben lautet: Hic Hamburg, hic salta!

Correspondenzen.[1])

Die Firma X. Y. sandte mir in vergangener Woche ein Röntgeninstrumentarium, Induktor 40 Funkenlänge, Akkumulatoren 10 Zellen (20 Volt, 40 Ampèrestunden); gemäss Katalog wird dazu ein Quecksilberstrahlunterbrecher geliefert. Ich erhielt indessen einen Motorunterbrecher.

Die Firma schrieb zuerst, wegen Neukonstruktion könne ich den anderen Unterbrecher erst später nachgeliefert bekommen, und später teilte man mir mit, es sei noch nicht gelungen, den Strahlunterbrecher für Akkumulatorenbetrieb funktionsfähig zu machen, die Akkumulatoren müssten zu oft umgeladen werden, jedenfalls seien die Erfolge mit dem Motorunterbrecher bei Akkumulatorenbetrieb besser als mit dem Strahlunterbrecher; ich thue gut, den erhaltenen Unterbrecher auf feste Rechnung zu behalten.

Ich möchte Sie nun freundlichst um gütige Mitteilung bitten, ob sich dies wirklich so verhält. Ich habe den Quecksilberstrahlunterbrecher in Funktion gesehen und gefiel mir derselbe sehr gut.

Dr. P. in A.

Antwort:

Aus dem Verhalten der betr. Firma in Ihrer Angelegenheit geht jedenfalls hervor, dass dieselbe in ihrem Kataloge Apparate angeboten hat, über deren Betriebsweise sie nicht genügend unterrichtet war. Auch die spätere Ausrede derselben, dass ein Quecksilberstrahlunterbrecher sich für Akkumulatorenbetrieb nicht funktionsfähig machen lasse, da er zu viel Strom verbrauche, ist durchaus hinfällig; denn gerade diese Unterbrecher zeichnen sich — bei richtiger Abstimmung der Primärspule des Induktors — durch einen verhältnismässig geringen Stromverbrauch aus. Um allerdings die grosse Unterbrechungszahl, welche ein solcher Apparat zu geben vermag, einigermassen auszunutzen, würde es notwendig werden, eine erheblich höhere Spannung als 20 Volt, d. h. also mehr Akkumulatoren als die Ihnen gelieferte Zahl zur Verfügung zu haben. Wollen Sie sich aber vorläufig mit 25—30 Unterbrechungen in der Sekunde begnügen — und mehr giebt ja ein gewöhnlicher Stiftunterbrecher auch nicht — so ist nicht einzusehen, warum sich in Ihrer Anlage nicht ebensogut ein Strahl- wie ein Stiftunterbrecher verwenden lassen sollte. Die Wahl des ersteren hätte sogar den Vorteil, dass sich später ev. die Leistungsfähigkeit Ihres Instrumentariums einfach durch Verdoppelung der Zahl der Akkumulatorenzellen ebenfalls ungefähr auf das Doppelte bringen lassen würde, da Sie dann eben statt 25—30 Entladungen in der Sekunde deren etwa 50—60 aus dem Induktor würden entnehmen können. Selbsverständlich muss jede einzelne Entladung in beiden Fällen die volle Funkenlänge des Induktors aufweisen, eine Aufgabe, der die Firma dadurch zu entsprechen hat, dass sie die Primärspule Ihres Induktors gleich von vornherein richtig abstimmt.

Andererseits spricht nun freilich gegen die Verwendung des Strahlunterbrechers der Umstand, dass derselbe ziemlich oft, ja manchmal sogar mitten im Betriebe — durch Verstopfung der Strahlöffnung — versagt, so dass der Stiftunterbrecher deswegen als zuverlässiger bezeichnet werden kann. Endlich ist auch die Reinigung des Hg-Gefässes bei letzterem erheblich einfacher als bei ersterem.

Dr. W.

Zu dem Referat meines Vortrages „Über die Entwicklung des Kopfes an der Hand von Röntgenbildern", den ich in der „Association française pour l'avancement des sciences" im vorigen Jahre hielt, (Bd. IV, Heft 2, p. 99) möchte ich bemerken, dass die Angabe des Referenten, wonach die Skiagramme, auf denen die canales semicirculares zu sehen waren, von Präparaten stammen, bei denen die Ohrhöhle mit Metalllegierungen ausgegossen war, keine richtige ist. Vielmehr setzte ich auseinander, dass diese Röntgenaufnahmen direkt an frischen Föten ohne vorherige Injektion des Ohres vorgenommen waren. Derartige Bilder hatte ich schon im Jahre 1896 der Berliner laryngologischen Gesellschaft demonstriert. Vom 6. Fötalmonat an sieht man das knöcherne Labyrinth auf den Skiagrammen sehr deutlich, und kann die weitere Entwicklung desselben genau verfolgen. Dagegen gelang es mir beim lebenden Individuum nur bei Kindern aus dem ersten Lebensjahre die canales semicirculares mittelst der X-Strahlen darzustellen.

Dr. Max Scheier.

Internationale Preisbewerbung um die beste Röntgenröhre. Die von der Röntgengesellschaft in London ausgesetzte Goldene Medaille für den Hersteller der besten Röntgenröhre für Röntgographie und Schirmuntersuchung (vergl. Bd. IV, Heft 2, S. 95.) ist der Firma C. H. F. Müller in Hamburg zuerkannt worden.

---

[1]) Seitens der Redaktion der Fortschritte auf dem Gebiete der Röntgenstrahlen ist eine Auskunftsstelle für alle auf die Anwendung der Röntgenstrahlen sich beziehenden Angelegenheiten eingerichtet worden. Fragen medizinischer, physikalischer oder technischer Art werden beantwortet, und soweit dieselben von allgemeinem Interesse sind, unter dieser Rubrik publiziert. Alle Anfragen sind direkt an die Redaktion Dr. Albers-Schönberg, Esplanade 38, Hamburg, zu richten.

Vereine und Kongresse.

Die Röntgentherapie auf dem Dermatologencongress in Breslau Pfingsten 1901.

Seit Einführung der Röntgenstrahlen in die Therapie der Hautkrankheiten haben wir eine grosse Reihe von Publikationen über den Nutzen dieses Heilmittels erlebt, in so ziemlich sämtlichen ärztlichen Vereinen, die existieren, sind Demonstrationen von mit Röntgenstrahlen behandelten Patienten veranstaltet worden, zum ersten Mal jedoch fand eine Diskussion der ganzen einschlägigen Verhältnisse vor einer breiteren Öffentlichkeit sozusagen statt, indem vor dem in dieser Frage berufensten Auditorium, der deutschen Dermatologischen Gesellschaft, in mehrstündiger Debatte die Frage der Röntgentherapie eingehend behandelt wurde. Gleichzeitig damit fand eine eingehende Besprechung und Würdigung der Finsentherapie statt, auch demonstrierte Strebel-München seine Apparate, die die theuren Finsenapparate ersetzen sollen, sodass die moderne Lichttherapie, soweit sie die Haut betrifft, zu ihrem Recht kam.

Nachdem am Tage vorher eine Reihe von Patienten demonstriert waren, die entweder mit Röntgenstrahlen oder nach Finsen behandelt waren, begannen am 30. V. die mündlichen Verhandlungen unter Prof. Neisser-Breslau mit einem Referat von Schiff-Wien. Ihm folgten in langer Reihe eine grosse Zahl anderer Röntgentherapeuten, unter denen besonders eifrig die Assistenten der Neisserschen Klinik ihre Erfahrungen zum Besten gaben.

Wenn wir den Verlauf der Verhandlungen kurz skizzieren sollen, so gestand Neisser in seinen einleitenden Worten ohne weiteres den Effekt der X-Strahlen auf die Haut zu, so dass den nachfolgenden Rednern nur übrig blieb aus dem Born ihrer eigenen Erfahrungen zu schöpfen und Mitteilungen zu machen, in welcher Weise die X-Strahlen am besten zu verwenden seien, wodurch die Debatte nach allen Richtungen hin gewann. Schiff gab zunächst in einem sachlich gehaltenen Referat einen Überblick über den gegenwärtigen Stand der Röntgentherapie. Sowohl er, wie sein Mitarbeiter Freund versuchten ihre Anschauung, dass zur Behandlung am besten harte Röhren zu gebrauchen seien zu retten, mussten jedoch selbst zugestehen, dass mit den weichen Röhren dieselben Resultate zu erzielen seien, ja dass dieselben früher eine Reaktion herbeiführen wie die harten. Besonders Kienböck und Hahn traten für die weichen Röhren ein und betonten, dass es nicht nötig sei, den Patienten lange dauernden Sitzungen zu unterziehen, da man bereits nach 6—8 Sitzungen mit weichen Röhren Dermatitis, ja sogar Exkoriation erzielen könne. Georg Müller-Berlin gab hierzu ein Beispiel aus der Praxis; er bestrahlte bei einer Hypertrichosis des ganzen Gesichts die eine Hälfte mit einer weichen Röhre, die andere mit einer harten. Auf der mit der weichen Röhre bestrahlten Partie fielen die Haare aus, auf der andern nicht.

Die Breslauer Schule präzisierte ihren Standpunkt dahin, dass man bei den Bestrahlungen, um einen Effekt zu erzielen, stets bis zum Eintritt einer stärkeren Reaktion behandeln müsse. Der Standpunkt wurde von den übrigen Röntgentherapeuten nicht geteilt. Schiff und Freund bestreiten jede Berechtigung die Behandlung so weit zu treiben, sie selbst kämen ohne jede stärkere Reaktion aus und hätten noch nie eine Excoriation erlebt. Auch Hahn und andere Redner warnen davor, die Behandlung bis zu stärkeren Dermatitiden zu treiben, man komme bei den übrigen Krankheiten weiter, ohne stärkere Reize. Einzig und allein beim Lupus könne eine stärkere Reizung, ja unter Umständen eine Excoriation erwünscht sein.

Schädlichkeiten giebt es eine ganze Reihe, die nach der Bestrahlung auftreten können. Zumeist schliessen sich dieselben an Excoriationen und stärkere, häufiger hervorgerufene Dermatitiden an. Sie bestehen in Depigmentationen und Hautatrophien der bestrahlten Partien, Pigmentverschiebungen nach dem Rande, Ausfallen der Haare, Atrophien der Nägel, Teleangiektasien feinsten Kalibers, Conjunktivitis, stärkere Dermatitiden, Excoriationen, ja Gangrän der Haut. Von einem der Redner wurde ein Fall berichtet, in dem sogar zwei Jahre nach Aussetzen der Bestrahlungen eine Atrophie der Haut im Bereich der bestrahlten Partien auftrat.

Für die Behandlung des Lupus wurde vorgeschlagen, sich auch der übrigen Mittel zu bedienen, die uns zur Verfügung stünden, so des Verfahrens von Finsen für einzelne cirkumskripte Stellen, des Heissluftverfahrens von Holländer, letzteres besonders für den Schleimhautlupus, wo es sehr brauchbare Resultate gebe.

Schliesslich stellte Sternthal-Braunschweig noch eine Röntgenröhre vor, die es gestatten soll, kleine, etwa groschengrosse Partien zu bestrahlen. Es wurde dagegen von anderer Seite bemerkt, dass es ja gerade der Vorteil des Röntgenverfahrens sei, grössere Flächen zu behandeln gegenüber sämtlichen übrigen Verfahren. Das Instrument würde jedoch dank seiner Konstruktion vielleicht zur Behandlung der Schleimhaut im Mundinnern etc. zu verwenden sein und könnte dann seinen Zweck eventuell erfüllen.

Es demonstrierte dann Strebel seinen Apparat, den er bereits a. a. O. beschrieben. Er schliesst an einen Ruhmkorffinduktor eine Leydensche Flasche und leitet von dieser aus seine Drähte zu zwei

Aluminiumelektroden, die in einem Gehäuse derart angebracht sind, dass von der hinteren als Hohlspiegel konstruierten und mit Magnalium belegten Wand die Strahlen durch die vordere aus Bergkristall bestehende Wand auf das zu bestrahlende Objekt konzentriert und geworfen werden. Die Benutzung der Aluminiumelektroden gewährt eine von keinem sonstigen Apparat zu erzielende Menge von ultraviolettem Licht, bei gleichzeitigem Vorhandensein von Blauviolett.

Bang-Kopenhagen demonstrierte ein neues Modell eines Finsenrohres und bestritt in seinen weiteren Ausführungen eine Wirksamkeit der Strebelschen Anordnung, die zum Teil auf einer nicht genügenden Kenntnis der in Betracht kommenden physikalischen Verhältnisse aufgebaut sei. Der Finsensche Apparat gebe die beste Ausnutzung der in Betracht kommenden blauen, violetten und ultravioletten Strahlen. Die Anämisierung der zu bestrahlenden Partie erleichtere das Verfahren wesentlich, obwohl an den Stellen, an denen in Folge anatomischer Verhältnisse wie z. B. am Auge ein Druck nicht ausgeübt werden könne, ebenfalls Erfolge erzielt wurden, wenn auch langsamer. Der Druck allein ist, wie Müller-Berlin durch verschiedene über viele Stunden ausgedehnte Versuche nachweisen konnte, nicht imstande, die Hyperämie auf der behandelten Stelle zu erzeugen. Die Finsentherapie sei auch noch bei andern Hautkrankheiten wie nur bei Lupus anzuwenden.

Von der Anwendung der d'Arsonvalschen Ströme bei der Therapie der Hautkrankheiten hat Pielicke-Berlin nicht dieselben Erfolge gesehen, wie Oudin. Seraphin-Petersburg theilt die mikroskopischen Befunde mit, die er an Schnitten der Röntgenentzündung in ihren verschiedenen Stadien gefunden. Es handelt sich im wesentlichen um ein entzündliches Exsudat, in den späteren Stadien um Gefässveränderungen wie sie Gassmann beschrieben. Die Lupusknötchen werden bindegewebig verändert, die elastischen Fasern gehen zu Grunde. (Näheres muss in dem offiziellen Congressbericht nachgelesen werden). Grouven-Bonn hat genau dieselben Befunde erheben können und demonstrierte einer Anzahl der Congressmitglieder seine schönen mikroskopischen Präparate.

Zieht man das Facit aus den Verhandlungen, so hat die Röntgentherapie die Feuerprobe bestanden und sind die X-Strahlen als ein hervorragendes Mittel in der Dermatotherapie anerkannt worden. Freilich darf man sich dem nicht verschliessen, dass diese neue Methode nicht so ohne weiteres Gemeingut aller Dermatologen werden wird, sondern dass bei der Gefährlichkeit ihrer Anwendung sie zunächst noch nur von einzelnen geübt werden wird und dass erst allmählich weitere Kreise sich ihrer bedienen werden. Diese Anschauung konnte man von vielen Teilnehmern des Congresses in Privatgesprächen äussern hören.

Auch der diagnostische Wert der Röntgenstrahlen fand eingehende Würdigung, indem Hochsinger-Wien und Kienböck-Wien eine Reihe von Röntgenphotographien demonstrierten, die sehr schön die Verhältnisse bei Osteochondritis syphilitica, bei hereditärer Syphilis darlegten. Im Anschluss daran demonstrierten Petersen-St. Petersburg und Hahn-Hamburg eine grosse Anzahl von Platten und Photographien, die die syphilitischen Knochenerkrankungen bei älteren Individuen in vorzüglicher Weise demonstrierten. In vielen der Fälle konnte die Diagnose nur durch die Röntgenuntersuchung sicher gestellt werden. Hahn (Hamburg).

Kienboeck (Sanatorium Fürth, Wien) zeigt eine grosse Zahl **Röntgenbilder von syphilitisch erkrankten Knochen**: die mit Holzknecht und Hochsinger studierte hereditäre Osteochondritis syphilitica der Föten und Neugeborenen; die mit dem letzteren untersuchte Phalangitis der Säuglinge, ferner das Bild von einem Falle Professors Ehrmann: 17jähriger Bursche mit Tophus an einer Tibia, umschriebene Auftreibung derselben durch periostale Osteophytbildung um ein verkäsend eingeschmolzenes Centrum; eine 24jährige Schwester hat ebenfalls einen Tophus an einem Unterschenkel, der Vater war syphilitisch. Schliesslich demonstriert der Vortragende Bilder von acquirierter Knochensyphilis; bei manchen dieser Fälle konnte erst die Röntgenuntersuchung zeigen, dass die gummöse Entzündung vom Knochenmark ausgegangen war, z. B. bei einem Gumma, in welches die medialen Enden der ersten Rippe und Clavicula rechts und der angrenzende Teil des Manubrium sterni einbezogen war (Fall Professors Finger), oder bei multipler rareficierender Ostitis der Phalangen an den Fingern und Zehen bei einem 29jährigen Mann mit Beginn der Veränderungen $2^1/_2$ Jahre nach der Infektion (der Fall war mit Professor Mraček untersucht und von dem letzteren in der Wiener klin. Wochenschrift 1901 Nr. 18 beschrieben und abgebildet worden). (Autoreferat.)

XXX. Versammlung der deutschen Gesellschaft für Chirurgie Berlin 10—13. April 1901.

Im Anschluss an den Vortrag Küsters über Nieren- und Blasenkrankheiten demonstriert Albers-Schönberg Röntgenbilder, auf denen auch **Phosphatsteine** zu erkennen waren. Es gelang mit Hilfe von Bleiblenden Nierensteine von der Grösse einer Linse zu photographieren.

In einer Abendsitzung fand eine grosse Reihe von Demonstrationen mit dem Projektionsapparat statt, Kayser zeigte einen Fall von **Hochstand der Scapula**, Wilms demonstrierte ein **Hygrom am Trochanter** und eine grosse Zahl von Diapositiven, an denen die Entwickelung der **Epiphysenlinien** an

der oberen Extremität und die Bildung der einzelnen Knochenkerne in verschiedenen Lebensaltern zu erkennen war. Sudeck zeigte Bilder von vorzeitiger **Epiphysenverknöcherung** und von **Osteomen im Muscul brachialis internus**, Mangold von verschiedenen **Erkrankungen des Hüftgelenks.**

Hahn (Hamburg).

Levy-Dorn (Berlin). **Der Schutz des Untersuchers gegen Röntgenstrahlen.** Das im Jahre 1898 vom Redner angegebene Verfahren zum Schutz des Untersuchers gegen Röntgenstrahlen hat im Wesentlichen zwei Gesichtspunkte zur Grundlage: Es werden zunächst alle Strahlen, die nicht gerade für das Zustandekommen des Bildes gebraucht werden, mit dicken Bleiblenden zurückgehalten. Dazu kommt bei Untersuchungen mit dem Fluorescenzschirm, bei denen ja der Beobachter am meisten Gefahr läuft, eine dicke, bleihaltige Glasscheibe auf den Schirm. Diese lässt natürlich die Fluroescenzstrahlen fast ungeschwächt hindurch während sie den X-Strahlen erheblichen Widerstand leistet. Man kann also dann das Bild sehen und hat doch einen bedeutenden Schutz gegen die Röntgenstrahlen. Es sind seitdem eine ganze Reihe ähnlicher Apparate verfertigt worden. Sie haben aber alle den Nachteil, dass sie wegen der Schwere der dazu benutzten Metalle unbequem zu handhaben sind.

Die Erfahrungen bei der Röntgotherapie haben gelehrt, dass schon wenige Lagen Stanniol genügen, die Gefahren, welche die X-Strahlen bringen, wesentlich zu vermindern, wenn nicht zu beseitigen. Benutzt man nun zur Herstellung der Schutzapparate solche leichte Metallmassen, so kann man sie weit bequemer, als bisher gestalten. L.-D. zeigt einige Apparate, die er von diesem Gesichtspunkte ausgehend von der Firma Reiniger, Gebbert u. Schall herstellen liess.

1. Ein Schutzrouleau trägt den Schirm, wie das Schirmstativ. Es rollt sich auf breiter Walze oben um so viel ab, als es unten sich herumwickelt, wenn der Schirm gesenkt wird. Beim Heben des Schirmes findet das Umgekehrte statt. Der Beobachter kommt dabei nie aus dem Schutzbereich des Vorhangs.

2. Ein Schutzrahmen nimmt den freigehaltenen und ohne Stativ gebrauchten Schirm auf. Der mit Metall belegte Rahmen ragt 20—30 cm nach oben, unten und nach den Seiten über den Schirm hinweg. Die Handhaben zum Halten des Rahmens befinden sich auf der dem Röntgenrohr abzuwendenden Seite desselben. Der Schirm selbst trägt bei 1 und 2 eine Spiegelglasscheibe, wie bei den alten Vorrichtungen.

3. Ein Lampenhalter mit Schutzmanschette ermöglicht das Rohr während des Betriebs zu erhitzen oder zu regulieren, ohne dass ihm die Hand zu nahe kommt und die Strahlen sie ungeschwächt treffen können. (Autoreferat).

XIX. Kongress für innere Medizin Berlin 16.—19. April 1901.

Moritz macht Mitteilungen über die Ergebnisse der **Röntgenuntersuchung des Herzens.** Das Prinzip des Verfahrens besteht in der Verwendung senkrechter Projektionen. Unter 85 Fällen fand Moritz 60 mal Übereinstimmung zwischen Perkussion und Röntgenuntersuchung. Hahn (Hamburg).

Levy-Dorn (Berlin). **Zur röntgoskopischen Dermographie.** Alle Röntgenbilder haben den Nachteil, dass man ihnen nicht ohne weiteres genau ansehen kann, wie die Objekte während der Aufnahme gelegen haben und wie die einzelnen, durch die X-Strahlen zum Ausdruck gebrachten Teile sich in Wirklichkeit topographisch verhalten. Über ein häufiges Ziel unserer Untersuchung, nämlich über die Lage der Organe zur Körperoberfläche geben sie daher nur auf Umwegen Auskunft. Wenn wir z. B. aus geeigneten Aufnahmen folgern können, wie entfernt ein Fremdkörper von der Platte lag, so müssen wir ausserdem noch die Lage der Platte zur Haut rekonstruieren, um nun auch die uns ja hauptsächlich interessierende Beziehung des corpus alienum zur Körperoberfläche zu erfahren. Es wäre erwünscht, dass wir durch ein einfacheres Vorgehen unsern Zweck erreichen. Dieses ist nicht möglich bei der Röntgographie. Dagegen können wir uns bei der Röntgoskopie einen Umweg sparen. Wir können z. B. ohne Mühe zwischen Fluorescenzschirm und Haut metallische oder andere Körper bringen, die sich genügend im Bilde abheben, wir können diese Körper so auf der Haut verschieben, dass ihre Schatten auf diejenigen Teile des fluorescierenden Bildes fallen, welche uns interessieren und wir können an den betreffenden Stellen ein Zeichen auf die Haut bringen.

Das was ich soeben in seinem Wesen beschrieben habe, nenne ich röntgoskopische Dermographie, d. h. eine Dermographie, welche durch die Röntgoskopie vermittelt wird.

Ich habe es mir nun seit Jahren angelegen sein lassen, die röntgoskopische Dermographie methodisch und rationell auszubilden. In meinen darüber veröffentlichten Arbeiten[1]), auf welche ich hinzuweisen mir erlaube, sind im wesentlichen zwei verschiedene Methoden angegeben: die eine dient der möglichst genauen Ortsbestimmung der im Innern des Körpers gelegenen Teile, wie Knochenvorsprünge,

[1]) Chirurgen-Kongress und Physiolog. Gesellsch. zu Berlin 26. III. 1897; Centralbl. f. Chirurg. 1898; Nr. 24 Kongress für innere Medizin 1899; Berlin med. Gesellsch. 28. III. 1900; Deutsche med. Wochenschr. 1901 Nr. 35—37.

Fremdkörper u. s. w., indem durch je zwei Punkte auf der Haut zwei Linien festgelegt werden, auf deren Schnittpunkt das gesuchte Objekt liegt. Die andere Methode liefert zur Oberfläche möglichst senkrechte Projektionen der Organe etc. auf die Haut und schafft röntgoskopische Hautfiguren, welche den Perkussionsfiguren entsprechen.

Die einfachen Mittel, welche ich zur Ausführung der genannten Methoden zur Zeit angegeben habe, reichen zwar für die meisten Zwecke aus. Einige Aufgaben, welche sich nur mit Hilfe paralleler und senkrechter Strahlen lösen lassen, machen aber einen bequemeren Apparat wünschenswert.

Allerdings hat Moritz seinen bekannten, sehr gut arbeitenden Untersuchungstisch im Sinne meines Vorschlags modifiziert, so dass man durch ihn auch Projektionen auf die Haut ausführen kann. Es bleiben jedoch noch zwei Übelstände bestehen: die Unmöglichkeit, stehende Patienten zu untersuchen und die verhältnismässig grosse Kostspieligkeit des Tisches. Ich habe deswegen von der Firma Reiniger, Gebbert und Schall einen Apparat zusammenstellen lassen, dessen wesentlichste Eigenschaften sich heute demonstrieren lassen, obgleich er noch nach verschiedener Richtung modifiziert werden soll:

Ein Stativ trägt einen]-förmigen Ansatz, der sowohl Rohr wie Schirm hält, so dass, wenn der Ansatz bewegt wird, beide sich mitbewegen, ohne die Stellung untereinander zu ändern. Unabhängig davon lassen sich Rohr und Schirm verschieben. Die Dermographie wird durch eine Öffnung in der Mitte des Schirmes bewerkstelligt. Will man nicht auf die Haut zeichnen, so braucht man nur zwischen Schirm und Körper eine feststehende Zeichenfläche — etwa mit Hilfe der gebräuchlichen Schirmstative — zu bringen. Auch lässt sich leicht an Stelle des Schirmes eine durchlochte Metallmarke einklemmen und während also diese zugleich mit dem Rohr verschoben wird, auf der Glasplatte eines davor befindlichen Schirmes schreiben.

Durch Drehen lässt sich das Rohr nach unten und der Schirm nach oben bewegen und mithin auf einem dazwischen gebrachten Untersuchungstisch Patient auch im Liegen mit parallelen und senkrechten Strahlen untersuchen. Durch eine zweckentsprechende Vorrichtung wird auch dann die nötige Bewegungsmöglichkeit von Rohr und Schirm gewährleistet. (Autoreferat).

Freie Vereinigung der Chirurgen Berlins. 14. I. 01.

Pels-Leusden berichtet unter Vorzeigung von Röntgenbildern über fünf Fälle von **Exostosis cartilaginea** multiplex. Er führte die multiple Exostosenbildung auf eine primäre Erkrankung des Intermedianknorpels zurück.

Köhler berichtet über vier von ihm operierte **Knochengeschwülste**, die durch ihren Sitz trotz ihrer geringen Grösse zu heftigen Beschwerden geführt hatten. In einem Falle zeigte das Röntgenbild an der unteren Calcaneusfläche eine erbsengrosse und mehrere kleinere Hervorragungen, nach deren Entfernung die Beschwerden geringer geworden sind, weil, wie ein zweites Röntgenbild zeigt, immer noch nicht dieselbe glatte Fläche vorhanden ist, wie an dem Calcaneus des anderen Fusses.

Wegner: **Osteom** aus der **Fascia cruralis** des rechten Unterschenkels, dessen spongiösen Bau ein Röntgogramm deutlich zum Ausdruck bringt.

Bennicke: Fall von multiplen **kartilaginären Exostosen**, bei dem sich die Röntgenbilder von grösster Bedeutung für die Aufklärung des palpatorischen Untersuchungsbefundes erwiesen.

Verein für innere Medizin in Berlin. 18. III. 01.

Block: Demonstration von Röntgenbildern **tabischer Veränderungen eines Hüftgelenks.** Die Röntgenphotographien ergaben eine Fraktura colli femoris, sowie in ausserordentlich scharfer Weise die Veränderungen, die durch die Arthropathie bedingt sind. Es haben sich also an das durch den Unfall entstandene Trauma die Arthropathie und die tabischen Erscheinungen angeschlossen.

Niederrheinische Gesellschaft für Natur- und Heilkunde in Bonn. 11. II. 01.

Grouven demonstriert den Erfolg der **Röntgentherapie** bei drei Lupuskranken. An Stelle der Lupusherde finden sich nur leicht hyperämische, feste, glatte Narben, innerhalb deren sich Lupusknötchen auch mit Glasdruck nicht mit Sicherheit nachweisen lassen. Mikroskopsisch fand sich ein mit dem klinisch günstigen Resultat wenig übereinstimmender Befund. Es fanden sich nämlich noch ausgedehnte tuberkulöse Infiltrationsherde mit gar nicht so spärlichen Riesenzellen. An einigen Stellen kann es allerdings den Eindruck machen, als ob eine erheblichere bindegewebige Abkapselung stattgefunden hätte, die dann ja das klinische Undeutlichwerden der Knötchen erklärlich machen könnte. Blutgefässfüllung konnte nicht konstatiert werden. Die Besserung war eine auffallendere, wenn es zu einer Entzündung der Haut gekommen war. Ferner wurden 28 Fälle von Sycosis simplex, 4 von Sycosis non parasitaria, 6 von Favus der Kopfhaut mit bestem Erfolg behandelt. Drei Fälle von Lupus erythematodes zeigten eine exquisit günstige Beeinflussung durch Röntgenstrahlen bei einem Falle von Psoriasis trat nach einigen Monaten ein Recidiv ein. Ein Naevus vasculosus wurde nicht beeinflusst.

Schlesische Gesellschaft für vaterländische Kultur in Breslau. 29. III. 01.

Karfunkel: **Bestimmungen der wahren Lage und Grösse des Herzens und der grossen Gefässe durch Röntgenstrahlen.** Exakte und relativ bequeme Messungen lassen sich mit dem von Moritz-München angegebenen Messtische durchführen, doch reicht der Messtisch von Moritz zur Ent-

scheidung einzelner Fragen, z. B. des Cor mobile nicht aus. Für diese Zwecke demonstriert der Vortragende eine eigene Versuchsanordnung.

Lilienfeld weist auf die zu erwartenden Erfolge hin, die **stereoskopische Röntgenaufnahmen** ergeben würden. Es existiere für diese Zwecke ein neuer Apparat, der mit einer Lochkamera versehen sei.

22. III. 01. Mikulicz demonstriert eine Patientin, die ein **Gebiss** verschluckt hat. Das Röntgenverfahren und die Oesophagoskopie ergaben eine durchaus einwandfreie Aufklärung über den Sitz des Fremdkörpers. Die Speiseröhre war frei, der Fremdkörper sass unter der Cardia zur Hälfte ausserhalb des Magens.

No. 22. 10. V. 01. Riegner: **Subluxation des Kahnbeins.** Die Vermutung, dass es sich um eine Verletzung des Kahnbeins handle, wurde durch Röntgenbilder bestätigt.

Ärztliche Verein in Hamburg. 19. III. 01.

Franke demonstriert einen Patienten, dem ein **Kupfersplitter ins Auge** geflogen war. Sideroskopischer Befund negativ, dagegen positiver Nachweis durch Röntgenaufnahme, der Splitter wurde nach Aufhören der Reizerscheinungen entfernt. F. empfiehlt bei Splittern im Auge häufigere Anwendung des Röntgenverfahrens.

Bürstenbinder demonstriert einen Patienten, der seit 8 Jahren ein **Schrotkorn in der vörderen Kammer seines linken Auges** sitzen hat. Leichte Ptosis, Strabismus convergens concomitans. Das Röntgenbild zeigt neben dem Schrotkorn der Vorderkammer zwei Schrotkörner in der Gegend der inneren Orbitalwand, die für das Auftreten des Strabismus verantwortlich gemacht werden. Ausserdem zahlreiche Schrotkörner in der Wangen-, Stirn- und Nasengegend.

16. IV. 01. Simmonds: Demonstration einiger Röntgenbilder von **Missbildungen**. S. weist auf die Vorzüge des Röntgenverfahrens für die Untersuchung der Monstra hin.

Rumpel zeigt an der Hand einiger Projektionsbilder den Wert der Röntgenstrahlen zur Kontrolle der **Resorptionsverhältnisse** subkutan oder intermuskulär injicierter Röntgenlicht absorbierender Flüssigkeiten. Per os gegebenes Bism. subnitr. lässt sich auf seinem Weg durch den Darm gut verfolgen

Albers-Schönberg zeigt Projektionsbilder von **tuberkulösen** und **syphilitischen Knochenherden.**

Verein für wissenschaftliche Heilkunde in Königsberg i. Pr. 25. II. 01.

v. Eiselsberg demonstriert eine **Ankylose** beider Ellenbogengelenke im Anschluss an Scharlach. Durch Arthrolysis wurden beide Gelenke rechtwinklig gestellt. Links zeigte sich Beweglichkeit bis zu 30°, das rechte Ellenbogengelenk ist dagegen wiederum steif geworden und zwar wie das Röntgenbild ergiebt, durch neugebildeten Knochen um die Stelle der Arthrolysis.

Zum Schluss demonstriert v. E. ca. 50 Röntgenbilder von **Frakturen** des Schenkelhalses, Kniegelenkes, Compressionsfrakturen des Talus, Frakturen des Metatarsus und der oberen Extremität.

Ludloff: Über die Behandlung der **Coxitis** unter Demonstration einer grösseren Serie von Röntgenbildern.

6. V. 01. Ludloff: **Über die Dauererfolge in der Behandlung der Kniegelenkstuberkulose.** L. berichtet über die Endresultate der in der Königsberger chir. Klinik behandelten Kniegelenkstuberkulosen. Es bestand unter der Leitung v. Eiselsbergs eine grosse Neigung für die konservative Behandlung, so dass die leichteren Fälle konservativ und nur die schwereren durch Resektion behandelt wurden. Die Statistik spricht mehr zu Gunsten der Frühresektion. Es sollen nur diejenigen tuberkulösen Kniegelenke von der Resektion ausgeschlossen bleiben, bei denen man noch auf ein bewegliches Gelenk hoffen kann. Eine grosse Reihe von Röntgenphotogrammen tuberkulöser Kniegelenke in den verschiedensten Stadien beweist, dass schon sehr frühzeitig durch das Röntgenverfahren Veränderungen an den Gelenken nachzuweisen sind, die eine Ausheilung mit Beweglichkeit als unwahrscheinlich erscheinen lassen.

Verein deutscher Ärzte in Prag. 15. II. 01.

Přibram demonstriert einen Fall von **Osteomalacie**, welcher durch das Auftreten von querverlaufenden Frakturen an beiden Vorderarmknochen bemerkenswert ist. Die Vereinigung der Frakturenden erfolgte durch osteoides oder fibröses Gewebe. Das Skiagramm dieser Stelle zeigt eine deutliche querverlaufende Lücke. Weiter zeigen die Skiagramme der Fingerphalangen schattenförmige Lücken und die Architektur der Knochen scheint spärlicher als der Norm entspricht zu sein.

Hahn (Hamburg).

Journallitteratur.

Wiener klin. Wochenschrift. 1901.

No. 17. Kienboeck: **Die Untersuchung der gesunden und kranken Wirbelsäule mittelst des Röntgenverfahrens.** Mit der zunehmenden Verbesserung der Technik gelingt es jetzt ohne Schwierigkeiten, Röntgenbilder von normalen und pathologischen Wirbelsäulen so zu erhalten, dass man in jeder Hinsicht wichtige, besonders diagnostisch interessante Details erkennen kann. Es genügt, innerhalb einer willkürlich verlängerten Atmungspause zu exponieren, wodurch man sich dem Ideal einer respiratorischen Stillstandaufnahme nähert. Die verschiedenen Abschnitte der Wirbelsäule erfordern verschiedene Anordnung der Röhre. Neben der Durchleuchtung von vorne nach hinten und umgekehrt kommen seitliche Aufnahmen und solche im schrägen Durchmesser in Betracht. Verfasser beschreibt nun an der Hand von Abbildungen das Röntgogramm der einzelnen Abschnitte, von denen der dorsale seine besonderen Schwierigkeiten der Darstellung entgegenbringt. Sodann bespricht er die verschiedenen pathologischen Veränderungen: Luxationen und Frakturen. Es ist wichtig, zu eruieren, ob z. B. bloss Luxation oder auch Fraktur, ferner, welche Verschiebung und welche Art Fraktur vorliegt. Von höchstem Wert wäre das Ergebnis in Fällen, in denen unsicher ist, wie weit die Lähmungserscheinungen auf blosser — durch Reposition wieder zu behebender — Kompression des Markes und der Wurzeln und wie weit sie auf unbeeinflussbarem Quetschungsherd in der Rückenmarksubstanz selbst beruhen; ein normales Schattenbild wird dabei wohl vor jedem Eingriff abhalten. Skoliose, angeborene Missbildungen, Bildungsanomalien lassen im R.-Bilde schätzenswerte Details erkennen. Wirbelsäulenankylosen machen eine R.-Aufnahme nötig, um zu beurteilen, inwieweit eine orthopädische Behandlung von Nutzen sein würde. Sodann geht K. auf die Tumoren und Gummen der Wirbelsäule ein. Häufiger als diese Krankheiten werden tuberkulöse Spondylitiden Gegenstand der Durchleuchtung werden. Über den Sitz und den Ausgangspunkt der Affektion, über die Ausdehnung der Destruktion, sowie über die Art und den Grund der Deformation vermag ein R.-Bild aufzuklären. Auch die kalten Abcesse erscheinen auf dem Bilde. Ihr Verlauf kann auch durch Zuhilfenahme von Jodoformglycerininjektionen festgestellt werden. Da, wie schon Redard und Laran hervorhoben, auch die Anfangsstadien tuberkulöser Knochenerkrankungen im R.-Bilde kenntlich sind, ist es von grösster Bedeutung in Fällen, wo geringfügige klinische Symptome den Verdacht einer Spondylitis tuberculosa incipiens nahelegen, eine R.-Aufnahme anzufertigen. Dass sich so kleine Herde wirklich manifestieren, beweist das Studium osteomalacischer Wirbelsäulen, wo die hochgradige Rarefikation und die kalkarmen Partieen des Skeletts als hellere Herde sich dokumentieren. Durch die vorliegende Arbeit wird ein bisher wenig bearbeiteter Gegenstand in erschöpfender, grundlegender Weise und dabei in conciser Darstellung abgehandelt.

Port: **Die Verwendbarkeit der Röntgenphotographie in der Zahnheilkunde.** Während in der ausländischen, speciell in der englischen und amerikanischen Litteratur Arbeiten über die Röntgenstrahlen und ihre Verwertung in der Zahnheilkunde verhältnismässig selten sind, sind derartige Publikationen in Deutschland noch seltener. Um so verdienstvoller ist die reichillustrierte Arbeit des Verfassers, die eine genaue Beschreibung der Technik und eine Serie von normalen und pathologischen Fällen enthält. Die Aufnahmen machte P. mit einem Voltohmapparat von 30 cm Funkenlänge: In Guttapercha eingewickelte, vorher der Form des Kiefers entsprechend geschnittene Films, die dem Gaumen oder der Innenseite des Kiefers angelegt, bezw. gewissenhaft angedrückt werden. Die Strahlen sollen so senkrecht wie möglich auf die Platte fallen. Röhrenabstand 20 cm. Bei einer Stromstärke von 4 Ampère genügt gewöhnlich eine Expositionszeit von 15—30 Sekunden. In erster Linie sind es Anomalien der Stellung und des Durchbruchs, bei denen wissenswerte Aufschlüsse erzielt werden und zwar so deutlich, dass keine kompliziertere Regulierung ohne vorherige R.-Aufnahme gemacht werden sollte. Hierfür giebt P. einzelne drastische Beispiele. Verkrümmungen der Wurzeln, die einer Extraktion Schwierigkeit bereiten, sind gut kenntlich. In forensischen Fällen (Schadenersatzklagen wegen Abbrechen eines Zahnes bei der Extraktion) ist ein Röntgenbild oft imstande, den Operateur zu exkulpieren. Über Exostosenbildungen, über die Lage von Wurzelstümpfen oder Sequestern im Kiefer, über die Lage abgebrochener Instrumente oder Plomben im Wurzelkanal, über Granulationen an der Wurzelspitze gangränöser Zähne und andere unklare Dinge geben Durchleuchtungen erwünschten Aufschluss. Durchleuchtungen ohne photographische Fixierung nimmt P. mittels eines Mundspiegels vor, der mit einem ebenso grossen Bariumplatincyanürschirm durch ein Kugelgelenk verbunden ist. Letzterer wird an einem winklig gebogenen Stiel gehalten. Werner (Hamburg).

Druck von Hesse & Becker in Leipzig.

Eine bemerkenswerte Unregelmässigkeit eines Röntgenbildes.

Von

Dr. **B. Walter.**

(Hierzu Tafel XIX).

Vor kurzem übersandte mir Herr Dr. P. Schlichting in Potsdam die in der Figur 1 der Tafel XIX dieses Jahrgangs dargestellte Röntgenaufnahme mit der Bitte um Aufklärung über eine darin enthaltene, ohne Frage sehr bemerkswerte Unregelmässigkeit.

„Ich fertigte die Aufnahme an," schreibt Herr S. „um eine Rötgenröhre auf ihre Leistungsfähigkeit zu prüfen. Durch Zufall kam die dazu verwandte Nähnadel unter den von mir getragenen Ring dicht über der Platte zu liegen. Es musste mir auffallen, dass erstere unter dem Ring nicht geradlinig abgebildet ist, sondern dass dieselbe, abgesehen von einer deutlichen Verbreiterung durch Diffusion resp. Transformation einen nach der Platte des Ringes leicht konvexen Verlauf nimmt. Wie diese Erscheinung bei der Eigenschaft der Röntgenstrahlen, unablenkbar zu sein, zustande kommt, kann ich mir nicht erklären."

In der That: beim ersten Anblick der Platte drängt sich einem unwillkürlich der im letzten Satze des Herrn S. angedeutete Gedanke an eine Brechung der direkten Strahlung der Röhre in den Randteilen des Ringes auf, um so mehr als sich dadurch nicht bloss die Entstehung des fraglichen Schattens selbst, sondern zugleich die Verschiebung desselben gegenüber dem Schatten der übrigen Teile der Nadel, sowie endlich auch der Sinn dieser Verschiebung, wie er sich in der Aufnahme zeigt, erklären würde. Nichts desto weniger verbietet sich nun aber diese Annahme, wie schon Herr S. selbst bemerkt, einfach aus dem Grunde, weil eben die Röntgenstrahlen unablenkbar sind.

Somit gilt es denn, sich für die fragliche Erscheinung nach einer anderen Erklärung umzusehen; und dieselbe ist nun, wie ich im Rahmen dieses Aufsatzes nachzuweisen hoffe, darin zu suchen, dass der in Frage stehende Teil des Schattens der Nadel überhaupt nicht durch die direkte, d. h. also die von der Antikathode der Röhre ausgehende Strahlung erzeugt wird, sondern vielmehr durch sekundäre Strahlungen und zwar in erster Linie durch diejenige Secundärstrahlung, welche von den phosphorescierenden Teilen der Glaswand der Röhre ausgeht.

Auf die Existenz dieser letzteren Strahlung habe ich schon im ersten Bande dieser Zeitschrift pag. 84 hingewiesen und ferner auch die Art der Entstehung derselben in Band II, pag. 48 des Näheren auseinandergesetzt; für den gegenwärtigen Zweck genügt es, von diesen Darlegungen nur das eine zu wiederholen, dass die Intensität jener sekundären Strahlung — im Vergleich zu derjenigen der direkten — um so grösser wird, je grösser die Schlagweite der Röhre ist. Da nämlich die Schlichtingsche Aufnahme, wie man aus den geringen Kontrasten derselben sofort erkennt, mit einer sehr harten Röhre angefertigt wurde, so ist also schon damit die Möglichkeit einer derartigen Entstehung der zu erklärenden Anomalie nahe gelegt.

Diese Möglichkeit wird aber alsbald zur Wahrscheinlichkeit werden, wenn wir uns nun des Weiteren auch die geometrischen Verhältnisse der in Frage kommenden Gegenstände und Strahlungsherde klar machen, eine Aufgabe, die sich am einfachsten mit Hilfe der beiden untenstehenden Zeichnungen, der Figg. 1 und 2, erledigen lässt. Von diesen stellt die erstere die beiden, bei der Schlichtingschen Aufnahme hauptsächlich in Betracht kommenden Gegenstände, den Ring R und die Nadel N, sowie auch die dieselben abbildende Röntgenröhre in der Seitenansicht dar, während man in der Fig. 2 diese Objekte von oben her betrachtet. Dabei ist in letzterer Abbildung die Röntgenröhre der Übersichtlichkeit wegen nicht mit gezeichnet, was um so angebrachter erscheint, als man sich ja den Ausgangspunkt der direkten Strahlung derselben einfach in einen über der Mitte der Zeichnung schwebenden Punkt zu verlegen hat, während andererseits die von der Glaswand der Röhre ausgehende sekundäre Strahlung — von den Objekten aus gesehen — offenbar von einer Fläche herzurühren scheint, welche annähernd das Aussehen der in der Fig. 2 punktiert gezeichneten Ellipse $D\ E\ F\ G$ hat. Die Richtigkeit dieses letzteren Satzes erkennt man sofort, wenn man sich eine in Thätigkeit gesetzte Röntgenröhre von einer dem Punkte N der Fig. 1 entsprechenden Stellung aus ansieht.

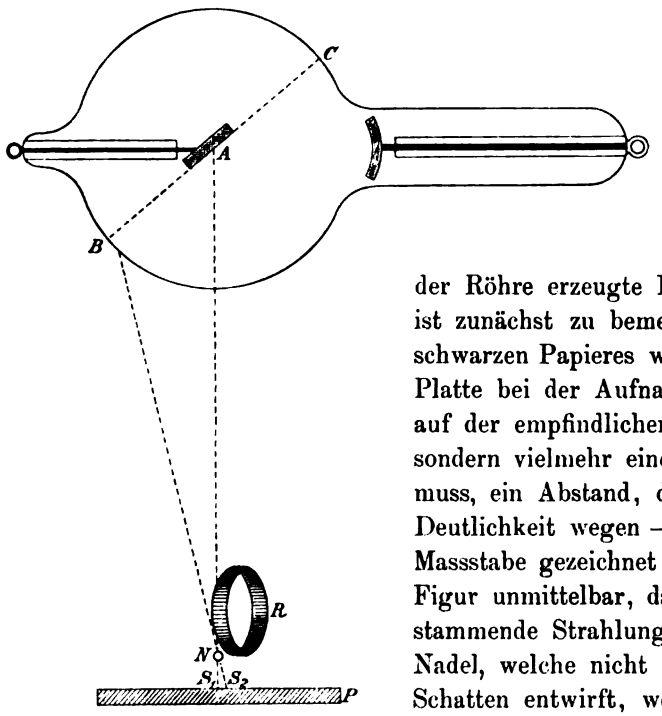

Fig. 1.

Was nun aber weiter das von der Röhre erzeugte Bild der beiden Gegenstände betrifft, so ist zunächst zu bemerken, dass die Nadel N — schon des schwarzen Papieres wegen, mit welchem die photographische Platte bei der Aufnahme bedeckt war — nicht unmittelbar auf der empfindlichen Schicht derselben gelegen haben kann, sondern vielmehr einen geringen Abstand davon gehabt haben muss, ein Abstand, der ebenso wie der Ring selbst — der Deutlichkeit wegen — in der Fig. 1 in etwas übertriebenem Massstabe gezeichnet worden ist. Man erkennt nun aus dieser Figur unmittelbar, dass die direkte, von der Antikathode A stammende Strahlung der Röhre von denjenigen Teilen der Nadel, welche nicht von dem Ringe überdeckt werden, einen Schatten entwirft, welcher sich in der Fig. 1 bei S_1 projiziert, während dagegen der unter dem Ring liegende Teil der Nadel von dieser direkten Strahlung überhaupt nicht getroffen wird — und von der mehrfach erwähnten sekundären Strahlung der Glaswand der Röhre auch nur von denjenigen Teilen derselben, welche aus der Umgebung des Punktes B stammen.

Dies letztere ersieht man übrigens mit noch grösserer Deutlichkeit aus der Fig. 2, in welcher dem Punkte B der Fig. 1 offenbar der Punkt D der Ellipse $D\ E\ F\ G$ entspricht. Von dieser ganzen strahlenden Fläche wird nämlich zunächst die rechte Hälfte in Bezug auf das fragliche Nadelstück fast so gut wie gar nicht in Frage kommen, da für sie dasselbe ja durch den Ring R verdeckt wird, dagegen giebt es in der linken Hälfte $E\ D\ G$ dieser Ellipse eine ganze Anzahl von Stellen, von welchen aus man jenes Nadelstück ganz oder teilweise sehen und durch deren Strahlung demnach auch eine Abbildung desselben zu stande kommen kann. In der Fig. 1 ist nun die Gesamtheit dieser Strahlen durch denjenigen repräsentiert, welchen man daselbst von der Nähe des Punktes B der Glaswand der Röhre aus durch die Nadel N hindurchgehen und die Platte in S_2 treffen sieht, so dass demnach auch von diesem Gesichtspunkte aus nicht bloss die Entstehung des fraglichen Schattens, sondern auch zugleich die

Verschiebung desselben, sowie endlich auch der Sinn dieser Verschiebung erklärt ist. Man wird demnach zugeben, dass die hier vorgetragene Auffassungsweise der zu erklärenden Unregelmässigkeit schon jetzt zum mindesten das Gleiche leistet wie die oben zuerst angezogene Theorie der Ablenkung der direkten Strahlung in den Randteilen des Ringes.[1])

Dass nun aber diese letztere Erklärungsweise — ganz abgesehen davon, dass sie den Fundamentaleigenschaften der Röntgenstrahlen widerspricht — sich auch in unserem Falle nicht bloss als unwahrscheinlich, sondern geradezu als unmöglich erweist, dürfte sodann aus den jetzt noch zu besprechenden Versuchen mit vollkommener Sicherheit hervorgehen.

Zunächst lässt sich nämlich, wie die Aufnahme 2) der Tafel XIX beweist, die ganze Erscheinung auch dann erhalten, wenn man statt des gebogenen Ringes des Schlichtingschen Versuches eine vollkommen ebene Metallplatte anwendet, vorausgesetzt natürlich, dass man dieselbe in einem Abstand über der Nadel anbringt, welcher ungefähr demjenigen der am meisten vorspringenden Randteile des Schlichtingschen Ringes entspricht. Der Durchmesser des letzteren betrug, wie sich aus der Originalaufnahme ergab, fast genau 2 cm, so dass ich demnach das an die Stelle des Ringes gesetzte rechteckige Bleistück auf ein dreiseitiges, direkt auf das Einschlagepapier der Platte gestelltes und auch in der Aufnahme 2 deutlich sichtbares Messingprisma von 1 cm Höhe legte, und zwar so, dass die über die Nadel vorspringende Ecke des Bleistückes möglichst frei über derselben schwebte. Die Nadel selbst lag natürlich ebenso wie bei der Schlichtingschen Aufnahme direkt auf dem Einschlagepapier.

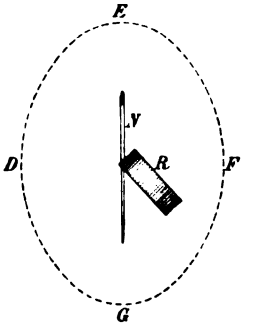

Fig. 2.

Die Aufnahme 2 zeigt nun, dass auch in diesem Falle ein Schatten des unter dem Bleistück liegenden Teiles der Nadel auftritt, und dass derselbe auch hier im Vergleich mit dem Schatten der übrigen Teile der Nadel genau so wie in der Aufnahme 1 nach innen zu verschoben ist. Da wir es nun aber jetzt mit einem vollkommen ebenen, überall gleich dicken und genau rechtwinklig abgeschnittenen Metallstücke zu thun haben, so ergiebt sich schon hieraus, dass an eine Entstehung des fraglichen Schattens durch Brechung der direkten Strahlung in dem über der Nadel schwebenden Metallstück wohl kaum noch gedacht werden kann. Sollte man aber trotzdem der Ansicht sein, dass eine solche Brechung doch noch vielleicht in den scharfen Ecken dieses Metallstückes stattgefunden haben könnte, so wird diese Annahme meines Erachtens vollends durch die weiter auf der Tafel XIX befindliche Aufnahme 3 widerlegt, bei welcher die Gegenstände auf der Platte genau in derselben Weise angeordnet waren wie bei der vorhergehenden, nur dass jetzt durch eine, in möglichster Nähe der Glaswand angebrachte Bleiblende die sekundäre Strahlung dieser Wand nach Möglichkeit ausgeschlossen wurde, während dagegen die direkte Strahlung noch ebenso wie früher ungehindert auf die Gegenstände fallen konnte. Wäre demnach die zu erklärende Erscheinung durch die letztere hervorgerufen, so hätte sie auch bei dieser Anordnung des Versuches offenbar in demselben Grade wie früher auftreten müssen; in der Aufnahme 3 ist indessen, trotzdem Exposition und Entwicklung der Platte genau wie bei der Aufnahme 2 verliefen, von der Schlichtingschen Erscheinung keine Spur mehr vorhanden, ein Beweis, dass die letztere ihre Entstehung eben nicht der direkten, sondern vielmehr der bei der Aufnahme 3 abgeblendeten sekundären Strahlung verdankt.

[1]) Nachträglich erfahre ich von Herrn Dr. S., dass bei seiner Aufnahme die Stellung der Röhre eine derartige war, dass die punktierte Linie $B\,C$ der Fig. 1 parallel mit der photographischen Platte P verlief. In diesem Falle ist natürlich in Fig. 2 an Stelle der Ellipse $D\,E\,F\,G$ ein Kreis mit dem Durchmesser $E\,G$ zu setzen, und man erkennt ferner auch sofort aus den obigen Ausführungen, dass diese Stellung der Röhre für das Zustandekommen der fraglichen Anomalie sogar noch günstiger sein muss, als die in unserer Figur 1 angenommene.

Wenn nun auch somit die in Frage stehende Erscheinung in der Hauptsache erklärt sein dürfte, so scheint es mir doch angebracht, auch noch auf einige mehr nebensächliche Punkte derselben hinzuweisen. Wie schon Herr S. in seinen oben citierten Sätzen bemerkt, ist der Schatten des unter dem Ring liegenden Teiles der Nadel schwach gekrümmt — und dasselbe ist ja auch bei dem entsprechenden Schatten in meiner Aufnahme 2 der Fall. Diese Krümmung rührt nun offenbar daher, dass die verschiedenen Teile des in Frage kommenden kleinen Nadelstückes nicht durch eine, von demselben Punkte ausgehende Strahlung abgebildet wurden, sondern vielmehr jeder von demjenigen Teile der Glaswand der Röhre aus, von welchem aus er am besten gesehen ward. Versetzen wir uns nun aber noch einmal in die Zeichnung der Fig. 2, so erkennen wir daraus unmittelbar, dass die oberen Teile des fraglichen Nadelstückes am besten von den oberen Teilen der Ellipse *DEFG* aus zu sehen sind und ebenso die unteren Teile des ersteren am besten von den unteren Teilen der letzteren aus, dass dagegen der am meisten verstecktliegende mittlere Teil jenes Nadelstückes am besten nach der Seite *D* hin sichtbar wird, so dass mithin auch der Schatten dieses letzteren Teiles weiter unter denjenigen des Metallstückes *R* geschoben sein muss als derjenige der erstgenannten beiden Teile.

Diese Überlegungen führen dann aber weiter zu der Folgerung, dass es auch möglich sein muss, von dem unter dem Metalle *R* befindlichen Teile der Nadel ein Bild zu erhalten, welches gegenüber demjenigen des offen daliegenden überhaupt nicht verschoben und auch in sich selbst nicht gekrümmt ist. Die Figur 4 der Tafel XIX beweist die Richtigkeit dieser Schlüsse. Dieselbe wurde nämlich in der Weise erhalten, dass man durch einen seitlich unter die Röhre geschobenen Bleischirm, dessen Schatten man übrigens in der linken unteren Ecke der Figur erkennt, die Strahlung der Hälfte *GDE* der Ellipse der Textfigur 2 nach Möglichkeit abblendete, so dass mithin eine Abbildung des fraglichen Stückes der Nadel nur durch solche Sekundärstrahlen zustande kommen konnte, die von den Enden *E* und *G* jener Ellipse herrührten, die also in der Längsrichtung der Nadel selbst verliefen und mithin eine Verschiebung oder Krümmung des Schattens des fraglichen Teiles derselben nicht bewirken konnten.

Schliesslich ist zu der obigen Erklärung der Schlichtingschen Erscheinung noch zu erwähnen, dass dabei eine zweite Art der Sekundärstrahlung, auf die ich ebenfalls bereits in der erwähnten Abhandlung im ersten Bande dieser Zeitschrift ausführlich hingewiesen habe, und die auch bei jeder Röntgenaufnahme eine mehr oder minder grosse Rolle spielt, vollständig ausser acht gelassen ist. Es ist dies diejenige Sekundärstrahlung, welche von der direkten Strahlung der Röhre in dem durchstrahlten körperlichen Organe selbst erzeugt wird, eine Strahlung, die z. B. bei Beckenaufnahmen für die Klarheit unserer Bilder weit verhängnisvoller wird als die hier von uns allein in Rücksicht gezogene Sekundärstrahlung der Glaswand der Röhre selbst. Nichtsdestoweniger rechtfertigt sich nun aber in unserem Falle die Vernachlässigung der ersteren einfach dadurch, dass wir es hier nur mit einem verhältnismässig dünnen Organe, einer Hand, zu thun haben, dessen sekundäre Strahlung deswegen auch nur eine verhältnismässig schwache ist. Um indessen die Berechtigung dieser Vernachlässigung auch experimentell nachzuweisen, habe ich in der Tafel XIX noch die beiden weiteren Aufnahmen 5 und 6 beigefügt, in denen wieder dieselbe Nadel sowie auch dieselbe darüber schwebende Metallplatte wie in den Aufnahmen 2—4 zur Verwendung kam. Dabei lag die letztere jedoch diesmal nicht mehr auf dem früher als Träger dienenden Messingprisma, sondern vielmehr auf einer gewöhnlichen, durchsichtigen Glasplatte von etwa 1 mm Dicke, welche die gleiche Grösse hatte wie die photographische Platte, die letztere ganz überschattete und durch zwei seitlich untergeschobene Messingklözte in 1 cm Abstand von derselben gehalten wurde. Diese Glasplatte sollte nämlich die Hand der Schlichtingschen Aufnahme repräsentieren. An Stelle des Glases hätte ich natürlich auch ebensogut irgend ein anderes Material nehmen können, die Wahl des ersteren bot indessen den Vorteil, dass man bequem durch dasselbe hindurch visieren und dem-

nach das auf der Glasplatte liegende Metallstück *R* ebenso leicht wie früher in der richtigen Weise über der Nadel *N* einstellen konnte.

Bei der Aufnahme 5 wurde nun, um zunächst zu zeigen, dass thatsächlich auch die in dieser Glasplatte auftretende sekundäre Strahlung im Stande ist, einen Schatten des verdeckten Nadelstückes zu entwerfen, die Sekundärstrahlung der Röhre mit Hilfe des bereits bei der Aufnahme 3 mit Erfolg angewandten Bleidiaphragmas abgeblendet. Wie man sieht, ist nun aber trotzdem in No. 5 ein Schatten des fraglichen Teiles der Nadel entstanden. Derselbe ist jedoch hier viel unschärfer als derjenige der Figur 2, ein Umstand, der eben einfach daher rührt, dass im ersteren Falle die ihn hervorrufende Strahlenquelle nur in 1 cm Abstand über der Nadel lag und dabei obendrein noch eine verhältnismässig grosse Ausdehnung hatte, eine Ausdehnung nämlich, deren Grösse offenbar nahezu dieselbe war wie diejenige des in der Aufnahme 5 sichtbaren, von der direkten Strahlung erzeugten hellen Fleckes. Dass übrigens die hier in Frage kommende sekundäre Strahlung wirklich von einer ganz anderen Quelle herrührt als diejenige der Fig. 2, erkennt man ferner auch noch aus dem ganzen Verlauf, welchen die Wirkung beider Strahlungen unter dem Metallstück *R* nimmt. Denn während in der Fig. 2 die davon herrührende Aufhellung stets nur bis zu einer ganz bestimmten Grenze unter dieses Metallstück reicht, um dann plötzlich abzubrechen, ist eine solche Grenze in der Aufnahme 5 nicht zu erkennen, ein Unterschied, der natürlich einfach daher rührt, dass im ersteren Falle die Wirkung jener Strahlung für alle diejenigen Stellen der photographischen Platte, von denen aus man die phosphorescierenden Teile der Glaswand der Röhre nicht mehr sehen kann, natürlich vollständig aufhören muss, so dass also die erwähnte Grenzlinie der Wirkung offenbar denjenigen Stellen jener Platte entspricht, wo die von dem Rande der Ellipse *DEFG* nach den Rändern des Metallstückes *R* hin gezogenen Linien die Platte treffen. In der Aufnahme 5 dagegen kann eine solche Grenzlinie schon deswegen nicht zustande kommen, weil das strahlende Glasstück unterhalb des Metalles *R* liegt.

Sprechen somit alle diese Erscheinungen dafür, dass in der Aufnahme 5 der Schatten des unter dem Bleistück liegenden Teiles der Nadel von einer ganz anderen sekundären Strahlung herrührt, als der entsprechende Schatten der Aufnahme 2, so werden wir nunmehr, um beurteilen zu können, ob derjenige der Schlichtingschen Aufnahme mehr von der einen oder der anderen der erwähnten beiden sekundären Strahlungen herrührt, denselben nur mit den erwähnten beiden Aufnahmen zu vergleichen haben. Wir sehen dann, dass derselbe — zumal wegen der Schärfe seiner Ränder — viel mehr demjenigen der Aufnahme 2 als demjenigen der Aufnahme 5 ähnelt und daher auch viel mehr der sekundären Strahlung der Röhre als derjenigen des durchstrahlten Organes zuzuschreiben ist.

An Sicherheit gewinnt dieser Schluss, wenn wir schliesslich auch noch die Aufnahme 6 hinzunehmen, in welcher die Objekte genau so wie bei der Aufnahme 5 angeordnet waren, während dabei zum Unterschied von dieser die Bleiblende fehlte, so dass wir also eigentlich erst in No. 6 das vollkommenste Analogon zu der Schlichtingschen Aufnahme — mit Nadel, Ring, durchstrahltem Organ und völlig freiliegender photographischer Platte — vor uns haben. In beiden Aufnahmen gleicht nun aber offenbar der fragliche Nadelschatten viel mehr demjenigen der Aufnahme 2 als demjenigen von No. 5, so dass es demnach auch keinem Zweifel unterliegen kann, dass es im wesentlichen nur die sekundäre Strahlung der Glaswand der Röhre war, welcher die Erzeugung der in Frage stehenden Unregelmässigkeit der Schlichtingschen Aufnahme zuzuschreiben ist.

Röntgenaufnahmen am Kiefer.

Von

Professor Dr. **Port** in Heidelberg.

Hierzu Tafel XX, Fig. 7—10.

Es giebt in der zahnärztlichen Praxis eine Reihe von Fällen, in denen es von Wichtigkeit ist, zu erfahren, ob bei einem Patienten Zahnkeime noch im Kiefer vorhanden sind und wo dieselben lagern. Ich habe im Septemberheft der deutschen Monatschrift für Zahnheilkunde voriges Jahr diesen Gegenstand eingehender behandelt und möchte mir erlauben, in Nachstehendem einige besonders markante Fälle mitzuteilen.

Beim ersten Fall handelte es sich um einen 13jährigen, sonst normal entwickelten Knaben, bei welchem im Unterkiefer rechts der zweite Prämolar, links beide Prämolaren fehlen, während der zweite Molar rechts bereits durchgebrochen ist und links am Durchbruche steht. Die Mutter des Kindes befürchtete — und das war die Veranlassung zur Röntgenphotographie —, dass seinerzeit bei der Extraktion des zweiten Milchmolaren linkerseits der Keim des bleibenden Zahnes mitentfernt worden sei. Herr Zahnarzt Roth in München hatte die Güte den Patienten an mich zu verweisen, die erhaltenen Bilder beweisen das Vorhandensein sämtlicher noch nicht durchgebrochener Prämolaren.

Der zweite Fall betrifft einen ca. 40jährigen Mann, welchem im Oberkiefer sämtliche Frontzähne und Prämolaren fehlen. In der Gegend des rechten Eckzahnes bestand eine Cyste, welche geöffnet und seit dem tamponiert war. Mit der Sonde fühlte man in der etwa 2 cm tiefen Höhle einen harten, glatten Körper, welcher den Verdacht nahe legte, dass es sich um einen nicht zum Durchbruche gelangten Zahnkeim handelte. Anamnestisch liess sich leider bezüglich der Zahl der früher vorhanden gewesenen Zähne absolut nichts sicheres feststellen. Die Photographie zeigt deutlich den schräg im Kiefer sitzenden gut entwickelten Zahn. Dieser Befund war natürlich für das weitere Vorgehen massgebend.

In einem dritten Falle handelte es sich um einen Mann, der ein sonst intaktes Gebiss besass, in welchem nur der erste, linke obere Prämolaris fehlte, und der linke, obere und untere Weisheitszahn kariös waren. Patient klagte nun über Schmerzen am zweiten, linken oberen Prämolaris und von der davor liegenden Zahnlücke. Der zweite Prämolaris war vollständig gesund. Anamnestisch ergab sich, dass der erste Prämolaris seinerzeit bei der Extraktion frakturiert worden war, und Patient behauptete, es müsse noch ein Teil der Wurzel im Kiefer stecken. Bei der Betastung der Wangenseite des Kiefers an dieser Stelle fühlte man ein kleines Knötchen, wie man solche häufig an Zähnen beobachten kann, an denen früher eine chronische Periostitis gespielt hat. Die Untersuchung des oberen Weisheitszahnes ergab eine akute Pulpitis, der untere Weisheitszahn hatte eine tote Pulpa, zeigte jedoch keine periostischen Erscheinungen. Nun sind zwar ausstrahlende Schmerzen gerade bei Erkrankungen der Weisheitszähne nicht selten, aber die bestimmten Angaben des Patienten, im Vereine mit dem objektiven Befunde oberhalb der Zahnlücke veranlassten mich doch erst durch die Röntgenphotographie festzustellen, ob noch eine Wurzel des ersten Prämolaris im Kiefer stecke oder nicht. Die Aufnahme ergab einen negativen Befund und ich konnte daher mit gutem Gewissen an die Extraktion des Weisheitszahnes gehen.

Aus dem patholog.-anatom. Institut in Wien (Direktor: Hofrat Prof. Weichselbaum).

Über Osteochondritis syphilitica im Röntgenbild.

Von

Dr. G. Holzknecht und Dr. R. Kienböck.

(Hierzu Tafel XX, XXI, XXII und XXIII, Fig. 1).

Auffallenderweise wurde, soweit uns bekannt, die Osteochondritis syphilitica (Wegner) der Föten und Kinder der ersten Lebenswochen bisher nicht mit Röntgenstrahlen untersucht, obwohl von vorneherein anzunehmen war, dass sich durch diese Methode die charakteristischen Veränderungen an der Knochenknorpelgrenze der langen Röhrenknochen deutlich zur Anschauung bringen lassen würden. Bekanntlich sind diese Veränderungen bei hereditärer Syphilis selbst in Fällen vorhanden, wo sich gummöse Erkrankungen an Milz und Leber, weisse Pneumonie etc. nicht finden. Die charakteristische Erkrankung der knorpelig präformierten Röhrenknochen ist eben das häufigste Zeichen der ererbten Syphilis und war ohne Autopsie bisher der Erkennung unzugänglich.

In der That gelang uns die radiographische Abbildung der Osteochondritis syphilitica auf das schönste. Unser Untersuchungsmaterial bestand vor allem in (meist) macerierten Frühgeburten, die nicht jünger als 7 Lunarmonate waren, in ausgetragenen Früchten, die tot geboren waren, und in Leichen unreifer oder reifer Kinder, die einige Stunden oder wenige Tage geatmet hatten. Wir suchten im allgemeinen aus der grossen Zahl der uns im patholog. anatom. Institut von Herrn Hofrat Weichselbaum gütigst zur Verfügung gestellten Leichen die luesverdächtigsten aus; davon erwies sich aber noch ein kleinerer Teil bei der äusseren und anatomischen Untersuchung (namentlich auch auf dem Längsschnitt der langen Röhrenknochen) als vollkommen normal.

Hier zeigte sich auch auf dem Radiogramm[1]) der normale Befund; derselbe besteht darin, dass die gegen den Epiphysenknorpel gerichtete Grenze des endochondral gebildeten, aus zarten, im allgemeinen längsgerichteten Knochenbälkchen bestehenden Knochens eine ganz scharfe, geradlinige oder leicht convexe ist. An der Knorpelknochengrenze ist eine feine, strichförmige dunklere Linie, offenbar ein Schattenausdruck der Verkalkungszone, sichtbar. Der Epiphysenknorpel selbst erscheint gleichmässig grau und hebt sich auf besonders kontrastreichen Bildern (sehr weiche Röhre!) von den helleren Weichteilen der Umgebung ab; doch fehlt im Knorpel jede Andeutung der verschiedenen Schichten. Wie begreiflich heben sich der ruhende Knorpel und die Wucherungszone, also die das Längswachstum der Extremität erzeugende Zone im Radiogramm nicht voneinander ab. Dagegen lässt sich der ekchondral (perichondral) gebildete, kompakte Knochen mit seinen Gefässkanälen vom endochondral gebildeten, aus Knochenbälkchen und weiten Markräumen bestehenden Knochen leicht abgrenzen. Die bei nahezu reifen Kindern in den Epiphysenknorpeln erscheinenden Knochenkerne (zuerst in der unteren Femur- dann in der oberen Tibiaepiphyse) lassen sich schon in den ersten Spuren erkennen, ebenso wie z. B. die ersten Anfänge der centralen Verkalkung im Calcaneus und Talus. Diese normalen Verhältnisse wurden kürzlich von Lambertz im „Atlas der normalen und pathologischen Anatomie in typischen Röntgenbildern; Ergänzungsheft 1, die Entwicklung des menschlichen Knochengerüstes während des fötalen Lebens“ in trefflicher Weise geschildert und abgebildet.

[1]) Wir verwendeten selbstverständlich stets auf einen recht geringen „weichen“ Evacuationszustand regulierte Röntgenröhren, um möglichst kontrastreiche Bilder der zarten Gebilde zu gewinnen.

Normale Befunde, die wir erhoben, sind in Figur 1 und 2 im Text, sowie Tafel XX, 4 und 5, XXII, 1; XXIII, 1 abgebildet. Wir bemerken, dass die Kopien auf den Tafeln sämtlich von den Originalnegativen hergestellt sind, also die natürliche Grösse wiedergeben.

Was nun die Fälle betrifft, wo die anatomische Untersuchung, vor allem die Betrachtung des in antero-posteriorer Richtung geführten Sägeschnittes der Kniegelenke das Bestehen von Syphilis mit Bestimmtheit ergab, zeigte das Radiogramm jedesmal die Veränderungen in der anschaulichsten Weise. Die zuerst von Wegner[1]) beschriebene und später oft studierte (zunächst von Waldeyer und Köbner[2]), fernerhin von Veragutt[3]), Kassowitz[4]), dann Stilling[5]), Pommer[6]), endlich Lentz[7]), Tschistowitsch[8]) und Stölzner[9])) Erkrankung an der Knochenknorpelgrenze der langen Röhrenknochen besteht bekanntlich in einer Störung der Ossifikation daselbst. Wie man am histologischen Schnitt erkennt, sind die einzelnen Zonen nicht von normaler Breite und nicht durch ebene Flächen voneinander abgegrenzt, sondern durchdringen einander in unregelmässigen Fortsätzen; so ist namentlich die Zone, die auf die Knorpelzellenwucherung, Säulenbildung und Vergrösserung folgt, nämlich die Zone der (provisorischen) Verkalkung der aufgeblasenen Knorpelzellen, verbreitert, so dass man mehr Kalk vorfindet, als normal; diese Verkalkungszone ist nicht nur stark verbreitert, sondern sendet auch unregelmässig zackige Fortsätze in den unverkalkten Knorpel und in den schon gebildeten markraumhaltigen Knochen; die vom Centrum ausgehende Markraumbildung mit consecutiver Einschmelzung des verkalkten Knorpels und Knochenapposition findet nicht am ganzen Querschnitt in derselben Höhe statt. Ausserdem ist aber auch das neugebildete Knochengewebe nicht von normaler Beschaffenheit und enthält übermässig grosse Knorpeleinschlüsse. Dadurch sieht man schon makroskopisch am Längsschnitt statt der normalen feinen weissen Verkalkungszone zwischen Knorpel und endochondral gebildeten Knochen eine verbreitete, zackige, weiche oder grauweisse Zone und oft den anstossenden Knochen gelbrötlich verfärbt. Die Grade der Erkrankung können verschiedene sein. Unsere Radiogramme von gut ausgeprägten Fällen zeigen sehr anschaulich die ver-



Fig. 1.
natürl. Grösse, normal.

Fig. 2.
natürl. Grösse, normal.

[1]) Virchows Archiv 50. 1870.
[2]) Virchows Archiv 55. 1872.
[3]) Virchows Archiv 84. 1881.
[4]) Wiener medizin. Jahrbücher 1881 und Die normale Ossifikation. Wien 1882—85.
[5]) Virchows Archiv 88. 1882.
[6]) Osteomalacie und Rachitis. Wien 1885.
[7]) Osteochondritis syphilitica und Rachitis congenita. In Diss. Göttingen 1895.
[8]) Virchow Archiv 148. 1897.
[9]) Beiträge zur Pathologie des Knochenwachstums. Berlin 1901.

änderte Verkalkungszone durch einen breiten, intensiven Schatten, der nach beiden Richtungen, namentlich aber gegen den unverkalten Knorpel hin, zahlreiche feinere und gröbere zackige Ausläufer aussendet. [Fig. 3 und 4 im Texte, Tafel XX, 1, 2, 3, 5, Tafel XXI, 1—5 (die letztere Fig. 5 ist im Text als Fig. 3 gezeichnet), Tafel XXII, 2.]

Die Zahl der sichtbaren Zacken ist zuweilen eine geringe, dann sind dieselben besonders auffallend (wie z. B. Tafel XX, 1, oder Tafel XXI, 2). Ein solches Bild der Verkalkungszone dürfte besonders dann entstehen, wenn thatsächlich nur wenige grobe Unregelmässigkeiten an der Zone bestehen und der Focus der Röntgenröhre nicht in der durch die Zone gelegten Ebene steht, sondern mehr proximal oder distal; denn dadurch erscheint auf dem Bild der vorspringende Teil des Schattens, der nur einer Randpartie der Zone angehört, isoliert; im andern Falle (Focus in der Ebene der Zone) fallen die Schatten aller Fortsätze in einander, und wenn zahlreiche feine Fortsätze bestehen, kommt der Eindruck zustande, als ob keine ein-

Fig. 3.
natürl. Grösse,
Osteochondritis syphilitica.



Fig. 4.
natürliche Grösse, Osteochondritis syphilitica.

zelnen Fortsätze beständen, sondern die Zone diffus in den unverkalkten Knorpel überginge. Jedenfalls variieren die Veränderungen in den einzelnen Fällen thatsächlich. (Fig. 5 und 6 im Text zeigen beide Typen in vergrössertem Massstabe; Fig. 5 stellt ein Kniegelenk dar, Fig. 6 die distalen Enden der Vorderarmknochen von Tafel XXII, 4, wobei der Knorpel einen auffallend starken Schatten wirft.) Nebenbei möchten wir die Frage aufwerfen, ob nicht die Fälle mit verwaschener Grenze des verkalkten gegen den unverkalkten Knorpel eine beginnende Rückbildung der lokalen Erkrankung bedeute.

Die besprochenen Veränderungen sind im Radiogramm nur bei Früchten etwa vom 7. Lunarmonat an deutlich erkennbar, und zwar desto leichter zu erkennen, je näher der Zeitpunkt der Reife ist. Zu Beginn der Verknöcherung (8. Woche) und selbst im 4. Lunarmonate unterscheiden sich die Verkalkungs- und Verknöcherungszonen der syphilitischen Frucht im Röntgenbild nicht oder nicht genügend von denen des gesunden Embryo. Bei der 4 monatlichen

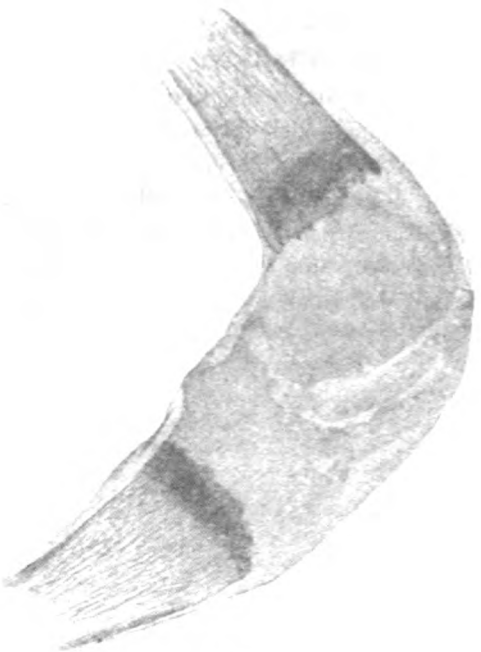

Fig. 5.
$2^1/_2$ mal vergrössert.

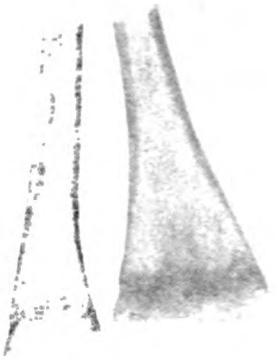

Fig. 6.
$2^1/_2$ mal vergrössert.

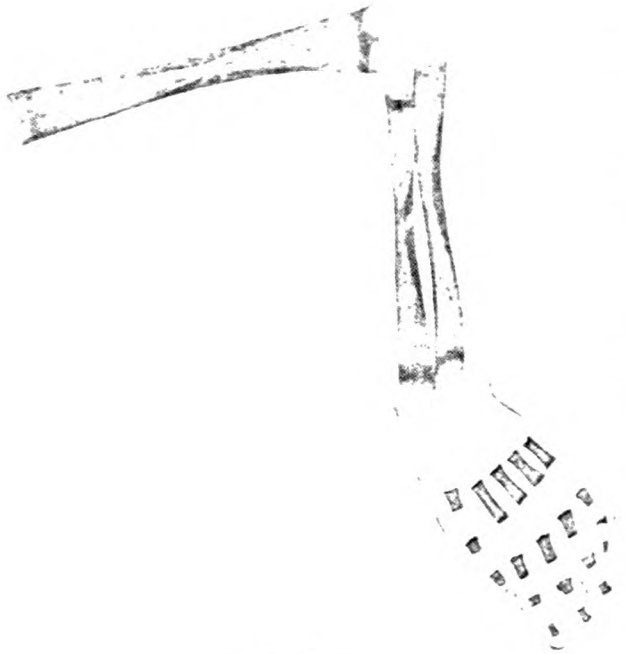

Fig. 7.
$2^1/_2$ mal vergrössert.

Frucht, die z. B. auf Tafel IV, Fig. 1, abgebildet ist, und deren Oberextremität in der Textfigur 7 gezeichnet ist, lässt sich radiographisch Lues nicht erkennen; vielmehr ist die eigentümliche, keineswegs ebene Begrenzung des neugebildeten Knochens und der im Verhältnis zu der Länge des Knochens grosse Durchmesser des verkalkten Knorpels in diesem Embryonalstadium normal. (Vgl. auch Lambertz Tafel II, Fig. 1, 2 und 3). Wir bemerken dazu, dass in dem nebenstehend abgebildeten Fall (Herr Dr. Hochsinger hatte die Freundlichkeit, uns den Embryo und die Daten zur Verfügung zu stellen) zwar Syphilis des Vaters und Infektion der Mutter, welche abortierte, bestand, betonen aber, dass von sicher gesunden Eltern stammende Embryone zu derselben Embryonalzeit gleichen Befund zeigen. Wir machen in Fig. 7 namentlich auf die drei Zacken an der Verknöcherungsgrenze des

oberen und unteren Humerusendes, auf die verhältnismässig breiten Verkalkungszonen an allen (6) Enden der Ober- und Vorderarmknochen und auf die mittelstarken Schatten gebende Zone aufmerksam, die sich an die Verkalkungszone der distalen Radius- und Ulnaepiphyse peripher anschliesst; dieser zarte Endschatten dürfte durch den über das Niveau des endochondral entstandenen Knochens hinausreichenden, perichondral gebildeten Knochen, erzeugt sein. Die mittlere Zinke an beiden Enden des Humerus stimmt mit den Befunden Tschistowitschs überein, der (l. c.) betonte, dass die Verknöcherung in der Mitte des Querschnittes auf Kosten der angrenzenden Gebiete — um einen hervorspriessenden blutgefässhaltigen Markraum — normalerweise vorauseilen könne, so dass auf dem Schnitte eine W förmige Linie entsteht, was nicht mit Osteochondritis oder Rachitis verwechselt werden solle.

Eine Differentialdiagnose gegen Rhachitis kam in keinem unserer Fälle in Betracht;

Fig. 8.

½ der natürl. Grösse.

Fig. 9.

½ der natürl. Grösse.

Fig. 10.

natürl. Grösse.

denn abgesehen davon, dass die Existenz einer fötalen Rhachitis, welche diesen Namen verdienen würde, noch recht zweifelhaft ist (Pommer, Lentz, Tschistowitsch gegenüber Kassowitz), waren in keinem unserer Fälle Kalkmangel in der Verkalkungszone und im zuletzt gebildeten Knochen, hochgradige Auftreibung der Epiphyse oder Verkrümmung der Diaphysen vorhanden.

Nur war in manchen Fällen auch aus der späteren Embryonalzeit wegen Geringfügigkeit der Unregelmässigkeiten nicht zu entscheiden, ob es sich um ein normales oder syphilitisches Individuum handelte. Die Entscheidung könnte hier nur durch die feinste Untersuchungsmethode, die histologische, gewonnen werden.

Leichen mit besonders schwerer Lues mit periostalen Gummen und mit grösseren umschriebenen Granulations- und Degenerationsherden in der Umgebung der Verknöcherungszone

kamen uns nicht unter. Solche Veränderungen sind seit Parrots Untersuchungen[1]) bekannt, der zum ersten Male in einer grundlegenden Arbeit die schon früher vereinzelt (zuerst von Valleix 1835) beobachteten schmerzhaften Lähmungen bei Säuglingen auf syphilitische Knochenerkrankung zurückführte. In Fällen, wo diese Pseudoparalyse differential-diagnostisch in Frage kommt, wird man in Zukunft die Epiphysenlösung in der erkrankten Region und die typische osteochondritische Veränderung auch an den anderen Knochen des Kindes durch gute Radiogramme (vollkommene Ruhigstellung des Gliedes für die kurze Zeit der Exposition und weiche Röntgenröhre!) nachweisen können. Dass auch im Falle, als das Kind nicht ruhig halten kann und nicht narkotisiert werden soll, ein brauchbarer Befund gewonnen werden kann, zeigt die Beobachtung, von der Fig. 8 und 9 im Texte stammen. Es handelt sich um ein 8 Wochen altes Mädchen, das uns von Herrn Dr. Hochsinger übersandt und als hereditär syphilitisch erkannt worden war; nach 7 Aborten war es das erste lebend zur Welt gekommen Kind. Am linken Schulter- und linken Ellbogengelenk fanden sich bei der Palpation Auftreibungen mit Schmerzhaftigkeit und Vermeidung jeder Bewegung seitens des Kindes. Leider sind die obigen Bilder nur unter Reserve aufzunehmen, da sie nach etwas „verwackelten" Platten gezeichnet sind; deshalb konnte auch die Struktur der Knochen nicht erkannt und gezeichnet werden. Über das Bestehen von eigentümlicher Deformation der Knochen konnte aber kein Zweifel bestehen. Fig. 10 zeigt das gelungene Radiogramm der rechten Hand eines von Herrn Dr. Hochsinger behandelten 5 Monate alten Kindes mit Ossifikation der Radiusepiphyse nach Lösung derselben bei Syphilis.

Nach unseren kurzen Bemerkungen und Illustrationen dürfte der Wert der Röntgenuntersuchung für die Diagnose der luetischen Osteochondritis klar zu Tage treten; insbesondere sollte dadurch eine Anregung zu weiteren Studien mittelst dieser Methode gegeben werden.

Anhangsweise möchten wir auf eine Frage von gerichtlich-medizinischem Interesse aufmerksam machen, welchen das gleiche Material uns zu studieren erlaubte. Der Luftgehalt von Lungen und Darm von Neugeborenen, die ausgiebig geatmet haben, ist zwar auf dem Radiogramm, wie bekannt, durch Schwärzung der lufthaltigen Organe sehr schön zu erkennen (Tafel XXI, 1), indem sich im Thorax Herz und Mediastinum, Bronchien und Lungengefässe deutlich von den lufthaltigen Lungenteilen abheben und sich im Abdomen die gashaltigen Darmschlingen abzeichnen, aber das Fehlen dieser Luftschwärzung auf dem Radiogramm, namentlich die gleichmässige Durchleuchtung der Thoraxgebilde ohne Herzkontur und Lungenzeichnung mit alleiniger Kenntlichkeit des Skeletts, beweist durchaus nicht, dass das Kind nicht geatmet habe; denn bei derartig negativem Röntgenbefund giebt oft noch die Lungenschwimmprobe (an den Stücken der zerschnittenen Organe) ein positives Ergebnis. Offenbar war in solchen Fällen nur der Luftgehalt der Lunge nicht gross genug gewesen (lobuläre Infiltrationen mit Atelektase, wohl auch zuweilen „weisse Pneumonie"), als dass er sich radiographisch hätte darstellen können. Die Lungenschwimmprobe bleibt also für gerichtliche Zwecke die bessere, und vor der Verwertung des negativen Röntgenbefundes im Sinne des Ausschlusses einer stattgehabten Respiration ist zu warnen. Das Röntgenverfahren wurde also, wenn auch mit den gewöhnlichen Einschränkungen (Fäulnis etc.), von Ottolenghi mit Unrecht für jenen Zweck empfohlen.[2])

[1]) Archives de Physiologie IV. 1871—72.

[2]) Münch. med. Woch. 1898, Sitzgn. der med. Akademie zu Turin.

Über den Nachweis anorganischer Gifte speciell des Arsens mittelst Röntgenstrahlen.

Von

Dr. med. **G. Brautlecht,** Bremen.

Hierzu Tafel XXIII, Fig. 2—7, XXIV.

Bei den vielfachen Bereicherungen, welche fast alle Wissensgebiete der Medizin durch die Einführung der Röntgenstrahlen erfahren haben, ist auch die gerichtsärztliche Disziplin nicht leer ausgegangen. Für den Gerichtsarzt stellen die X-Strahlen ein ausgezeichnetes Hilfsmittel dar, um in schwierigen Fällen bei der Begutachtung mechanischer Verletzungen eine exakte Diagnose zu ermöglichen, daneben sind sie auch zur Untersuchung verfälschter und verunreinigter Lebensmittel, wie z. B. Mehl, Kaffee, Safran etc., herangezogen worden. Es liegt nahe, die Verwendung der Röntgenstrahlen auch auf den Nachweis anorganischer Gifte auszudehnen, welche sich etwa in Lebensmitteln vorfinden oder dem Körper zu Vergiftungszwecken einverleibt worden sind.

Ausgehend von der Thatsache, dass alle diejenigen Körper, denen ein hohes Atomgewicht und ein hohes specifisches Gewicht eigen sind, die Röntgenstrahlen stärker absorbieren, versuchte ich es, anorganische Gifte, welchen diese Eigenschaften zukommen und die gleichzeitig schwer löslich sind, durch die Röntgenstrahlen im Körper nachzuweisen. Aus mehreren Gründen wandte ich meine Aufmerksamkeit hauptsächlich dem Arsen und seinen Verbindungen, und zwar namentlich der so häufig zu Vergiftungen benutzten arsenigen Säure und dem Schweinfurter Grün zu, welche vermöge ihrer so ausserordentlich toxischen Wirkungen unter den anorganischen Giften in erster Linie forensisch in Betracht kommen. Man konnte a priori annehmen, dass bei dem hohen Atomgewicht dieses Metalloids schon sehr geringe Mengen, falls dieselben nicht gelöst sind, dem Röntgennachweis zugänglich sein würden. Thatsächlich löst sich ja auch die arsenige Säure nur zu einem sehr geringen Bruchteile und nur sehr langsam im Wasser, nach Taylor[1]) etwa in folgendem Verhältnis:

In kaltem Wasser	1 : 500—1000
In warmem Wasser	1 : 400
Nach einstündigem Kochen	1 : 24
In Thee und Bier	1 : 1000
In Kaffee und Branntwein	1 : 500.

Was die sonst gebräuchlichen Nachweismethoden des Arsens betrifft, so besitzen wir allerdings sehr genaue chemische und biologische Verfahren, die auch in Zukunft in keinem Falle entbehrt werden können. Indes kann diesen oft sehr umständlichen und manchmal zeitraubenden Methoden der Röntgennachweis unterstützend zur Seite treten, um in vielen Fällen die Auffindung des Giftes in Organen oder in vergifteten Speisen zu erleichtern und zu beschleunigen. Es ist jedenfalls ein grosser Vorteil, wenn man zum Beispiel in Lebensmitteln direkt mittelst einer Röntgendurchleuchtung die verdächtigen Stoffe nachweisen kann. Auch ist nicht zu unterschätzen, dass das Verfahren den Gerichtsarzt in den Stand setzt, sein vorläufiges Gutachten bestimmter abzufassen, beziehungsweise einem Verdachte auf eine stattgehabte Arsenvergiftung festere Grundlagen zu geben. Besonders geeignet ist die Methode auch zur Demonstration der inkriminierten Objekte vor dem Richter.

Das Metalloid „Arsen" hat das Atomgewicht 74,9 und das specifische Gewicht 5,73. Sein diaskopisches Bild muss demnach mindestens ebenso scharf sein wie das des Eisens, dessen

[1]) Taylor: Die Gifte in gerichtlich-medizinischer Beziehung. Köln 1863. Band II.

Atomgewicht 55,9 und dessen specifisches Gewicht 7,84 ist. Ich fand diese Voraussetzung bestätigt durch Experimente, die ich in folgender Weise anstellte:[1])

Metallisches Arsen wurde auf einem Spatel in das Maul eines Kaninchens eingebracht, welches die Arsenkrümelchen zerkaute und schluckte. Das Tier starb unter den typischen Symptomen der Arsenvergiftung nach etwa fünf Stunden. Der Körper wurde in toto durchleuchtet und röntgographiert und ergab das Bild, welches Figur 1, Tafel XXIV darstellt. Man sieht, wie jedes feinste Partikelchen des Metalloids, das an manchen Stellen nur einen geringen Bruchteil eines Milligramms darstellt, einen deutlichen, annähernd ebenso tiefen Schatten in dem Körper des Tieres abgiebt, wie ihn etwa auch Eisensplitterchen hervorrufen würden.

Entsprechend dem geringeren Arsengehalt, welchen die arsenige Säure (As_2O_3) hat, muss der Schatten derselben auf dem Röntgogramme ein verhältnismässig dünnerer werden; es enthalten nämlich 100 Teile dieser Substanz 75,78 As und 24,22 O.[2]) Auch Schweinfurter Grün, eine Mischung von Scheeleschem Grün ($CuHAsO_3$) und essigsaurem Kupferoxyd $Cu(C_2H_3O_2)_2$ sowie Realgar (As_2S_2) und Auripigment (As_2S_3) und andere Arsenverbindungen müssen entsprechend hellere Schatten geben, wovon ich mich gleichfalls durch Experimente überzeugen konnte.

So stellt Figur 2, Tafel XXIV das Bild eines Hundes dar, welchem eine grössere Quantität arseniger Säure mit Rohfleisch vermengt, verabfolgt worden war. Der Hund erbrach sehr heftig, so dass bei der später vorgenommenen Sektion nichts mehr vom Fleisch oder von sonstigen Speiseresten zu finden war. Trotzdem war das Tier innerhalb acht Stunden unter den Erscheinungen einer typischen Arsenikvergiftung zu Grunde gegangen. Auf dem Röntgenbilde sieht man auch in diesem Falle deutlich das Gift im Magen und längs des Darmes, doch ist der Schatten weniger intensiv als der vom metallischen Arsen auf der ersten Figur.

Das zweite Bild auf Tafel XXIII stellt nun den herausgeschnittenen Magen, sowie Speiseröhre und Darm dieses Hundes dar. Man sieht hier in noch viel vollkommenerer Weise als bei der Durchleuchtung des ganzen Tieres jedes kleinste Partikelchen Arsenik deutlich in feinster Zeichnung in der Speiseröhre, im Magen und vor allem auch längs des Darmes. Ich diaskopierte auch das von dem Hunde Erbrochene, sowie die während der Krankheitsdauer ausgeschiedenen Fäces des Tieres in kleinen Celluloidschalen, wie dieselben zu photographischen Zwecken benutzt werden. Es war in beiden Fällen, wie zu erwarten, das Gift deutlich zu erkennen.

Das Röntgogramm eines aus der menschlichen Leiche herausgeschnittenen Magens dürfte in forensischer Beziehung bei Vergiftungen stets das wichtigste Objekt sein. Da mir eine an Arsenvergiftung gestorbene Person nicht zur Verfügung stand, musste ich mich auf Experimente an menschlichen Leichen beschränken, denen ich das Gift eingeführt hatte. Einem Verstorbenen wurde mittelst der Schlundsonde unmittelbar post mortem eine Quantität arseniger Säure mit Wasser vermengt in den Magen eingebracht. Auf dem Radiogramm der Leiche liess sich jedoch nichts erkennen. Ebensowenig gelang mir der Nachweis bei dem Wiederholungsversuch an einer zweiten gänzlich abgemagerten Person. Es ist dies negative Resultat leicht erklärlich, wenn man bedenkt, dass bei dem erwähnten Experimente der Abstand der Arsenikteilchen von der Platte ein nicht unbeträchtlicher ist, und die Weichteile dieselben ganz ausserordentlich an Dicke übertreffen. Nimmt doch der Durchleuchtungswiderstand nicht nur mit dem specifischen Gewicht und dem Atomgewicht, sondern auch mit der Dicke des Körpers zu, so dass in diesem Falle der Gesamtwiderstand der Weichteile ganz bedeutend viel grösser ist als derjenige der Arsenteilchen. Ein sehr gut verwendbares Bild erhält man

[1]) Benutzt wurde bei den Aufnahmen ein Hirschmannscher Apparat von 55 cm Funkenlänge, Turbinenquecksilberunterbrecher nach Hirschmann und Müllersche Röhren. Die Dauer der Expositionszeit betrug eine halbe Minute, doch bedurfte es in fast allen Fällen zur Sicherung der Diagnose keiner Aufnahme, da die Arsenpartikelchen auch auf dem Leuchtschirm vollkommen deutlich sichtbar waren.

[2]) Dammer: Handbuch der anorganischen Chemie 1894. II. Band. 1. Teil.

dagegen, wenn man den Magen allein röntgographiert (conf. Bild 3, Tafel XXIII), indem sich dann die einzelnen Arsenikpartikelchen in unverkennbarer Weise abzeichnen.

Sehr brauchbar scheinen mir auch die Resultate zu sein, die ich beim Diaskopieren vergifteter Speisen (Haferschleim, Brot, Fleisch, Wurst, Kohl etc.) erhielt, in denen ich die verdächtigen Schatten sehr schön zur Anschauung bringen konnte. So stellt zum Beispiel Bild 4, Tafel XXIII günen Kohl mit Schweinfurter Grün vermischt dar und Bild 5 Haferschleim (100 g), in dem ich 1 g arsenige Säure suspendiert hatte. Das Gemisch wurde 24 Stunden in einer Celluloidschale stehen gelassen und dann in derselben röntgographiert. Man sieht wie die arsenige Säure zum grössten Teile ungelöst geblieben ist, und wie genau sich die feinsten Partikelchen mittelst der Röntgenstrahlen auffinden lassen. Den gleichen Versuch machte ich mit Sublimat und Haferschleim (1 : 100). Auch dieser wurde 24 Stunden stehen gelassen, doch zeigte das Röntgenbild, dass sich dieses Gift vollständig gelöst hatte; es war auch nicht das geringste Körnchen in dem Haferschleim zu entdecken. (Löslichkeit des Sublimats 1 : 16 in kaltem, 1 : 3 in siedendem Wasser.)

Bild 6 stellt ein etwa 2 cm dickes Stück Fleisch mit Knochen dar. Dasselbe wurde durch einen Flachschnitt in der Mitte aufgetrennt und bei a ein Milligramm, bei b ein Centigramm arseniger Säure verstreut, ausserdem bei c ein Decigramm desselben Giftes in den Knochen eingebracht und röntgographiert.

Während die anderen organischen Verbindungen, und vor allem Fleisch, ein specifisches Gewicht haben, das ungefähr gleich demjenigen des Wassers ist, und die Bestandteile der organischen Verbindungen im allgemeinen Elemente mit niedrigen Atomgewichten sind, ist dies bei den Knochen nicht der Fall. Sie enthalten vor allem Calcium (Atomgewicht 39,90, specifisches Gewicht 1,578) und Phosphor (Atomgewicht 30,96, specifisches Gewicht 1,83). Vergleichen wir die Gewichte dieser Elemente mit denen des Arsens, so ist das Atomgewicht derselben etwa doppelt und das specifische Gewicht etwa viermal so gross wie das der genannten Elemente. Es folgt daraus, dass sich das Arsen auch an den Stellen abheben wird, wo es vom Knochen überlagert wird.

Was nun die Beurteilung dieses Verfahrens in Bezug auf seinen Wert in der Praxis anlangt, so liegt es auf der Hand, dass eine wissenschaftlich exakte Diagnose durch dasselbe in Vergiftungsfällen nicht ermöglicht wird. Die Voraussetzungen, nach denen vom Arsen im Röntgenbilde ein tiefer Schatten zu erwarten ist, treffen für alle Substanzen von einem hohen Atomgewicht und einem hohen specifischen Gewicht zu, also zum Beispiel auch für Calomel, Wismut und Tartarus stibiatus. Aus der Tiefe des Schattens Schlüsse zu ziehen, ist nicht zulässig, da die Expositionszeit, die Dicke des Objektes, die Stärke des Röntgenlichtes und die weitere Behandlung der Platte in dieser Beziehung einen wesentlichen, im Einzelfalle nicht immer genau zu beurteilenden Faktor ausmachen. Man wird aber immerhin zu gewissen vorläufigen Schlüssen kommen können durch Zusammenhalten der Anamnese sowie des dem Tode vorangegangenen klinischen Krankheitsbildes mit der Röntgenaufnahme. Jedenfalls weisen derartige Schatten auf einen schwer löslichen Körper von einem hohen Atomgewicht und einem hohen specifischen Gewicht hin, wodurch die Zahl derjenigen Stoffe, die in Frage kommen, bedeutend eingeschränkt wird.

Hat man vor der Anstellung der chemischen Untersuchung die betreffenden Leichenteile oder Speisen, in denen das Gift enthalten war, röntgographisch aufgenommen, ehe sie also durch die chemische Untersuchung zerstört waren, so hat man an der Röntgenaufnahme ein ausgezeichnetes Hilfsmittel, dem Richter das Vorhandensein des Giftes im Zusammenhang mit dem chemischen Nachweise in überzeugender Weise zu demonstrieren (conf. Bild 2, Tafel XXIII).

Auch das Fehlen der Arsenschatten lässt sich unter Umständen diagnostisch verwerten, in dem Falle zum Beispiel, wenn sich, wie dies bei Sektionen häufiger vorkommt, glänzende, aus Eiweiss bestehende Körner im Magen und in den Eingeweiden Vergifteter vorfinden, die

eventuell für Arsenikkörnchen gehalten werden könnten (Orfila[1]). Mir selber ist ein Fall bekannt, bei dem bei der gerichtlichen Sektion einer Leiche an der Aussenwand des Magens und auf der Unterfläche der Leber ein feiner, pulverförmiger Niederschlag gefunden wurde, der nach Ansicht der Obducenten aus fettsauren Salzen bestand, während ein später zugezogener chemischer Sachverständiger die Behauptung aufstellte, dass es sich hierbei um Arsenikpartikelchen handele, weil bei der chemischen Untersuchung im Marschschen Apparat ein leichter Arsenspiegel aufgetreten sei. Im weiteren Verlaufe stellte sich jedoch heraus, dass der durchaus schwache Arsenspiegel erst nach vierstündiger Behandlung zum Vorschein gekommen war und somit mit höchster Wahrscheinlichkeit auf arsenhaltige Reagentien zurückzuführen war. (Mordprozess Kost, Bremen 1901). Es beweist dieser Fall, dass derartige Niederschläge zu einer Diskussion Veranlassung geben können, die durch vorherige Röntgenuntersuchung vermieden werden kann.

Dass das Röntgenverfahren bisweilen auch differentialdiagnostisch verwertet werden kann, geht aus folgendem Versuche hervor. Ich hatte zunächst einige Arsenikpillen (Pil. asiatic. cont. 0,005 Acid. arsenicos.) röntgographiert. Das Bild dieser Pillen zeigte ein fein getüpfeltes Aussehen. Ich verschaffte mir alsdann eine Reihe verschiedener anderer Pillen und röntgographierte diese auf ein und derselben Platte (conf. Bild 7, Tafel XXIII). Die einzelnen Pillen waren die folgenden:

1. Pil. ferr. carbonic. Blaudii.
2. Pil. Bismuth. subnitr.
3. Pil. Ichthyol.
4. Pil. aloëtic. ferr.
5. Pil. ferr. jodat.
6. Pil. Chin. c. ferr. lact.
7. Pil. asiatic.
8. Pil. ferr. lact.
9. Pil. ferr. reduct. c. Chin.
10. Pil. Kreosot.

Als ich die Platte entwickelt hatte, konnte ich auf den ersten Blick die Arsenikpillen an ihrem getüpfelten Aussehen wieder herausfinden.[2]) Diese Beobachtung bildet eine Parallele zu den Untersuchungen, wie sie mit Röntgenstrahlen zur Feststellung von Verfälschung der Edelsteine, Kaffeebohnen etc. bereits vorgenommen sind.

Die Arsenverbindungen sind vermöge des tiefen Schattens, den sie geben, auch sehr geeignet zur topographischen Abgrenzung von Weichteilen, so z. B. der Speiseröhre, des Magens, des Darmes und der Luftröhre. Man wird sie allerdings ihrer enormen Giftigkeit wegen in der Praxis nicht anwenden können, immerhin bieten die Tierversuche, die ich damit anstellte, manches Interessante.

Es gelang mir nämlich mit den Arsenverbindungen besser als mit den meisten anderen Präparaten, mit denen ich nach dieser Richtung hin Versuche anstellte, die Konturen des Magens und des Darmes bei Tieren auf dem Röntgogramm zu erhalten.

Es hängt dies einmal mit den bei Arsenvergiftung auftretenden heftigen Brechbewegungen des Magens zusammen, durch welche die Präparate überallhin auf die Magenwand verteilt werden, dann aber auch damit, dass die Arsenverbindungen und zwar namentlich auch das Schweinfurter Grün eine Adhärenz besitzen wie kaum ein anderes Gift, weil es sich mit dem Schleim vermischt und innig an die Vertiefungen der Magenwand anlegt, so dass selbst Spülungen mit grossen Wassermengen das Gift nicht wieder zu entfernen vermögen. (Zinn[3])

Figur 3, Tafel XXIV stammt von einem Kaninchen, welchem ich eine grössere Quantität arseniger Säure eingegeben hatte. Das Tier starb nach etwa neun Stunden. Die ganzen Konturen des Magens und des anschliessenden Darmteiles heben sich in schönster Weise in dem Körper des Tieres ab. Ähnlich zeichnet sich der Magen auf Figur 4 ab. Sie stellt das Bild eines Hundes dar, dem ich Schweinfurter Grün gegeben hatte, und der nach sehr häufigem

[1]) Orfila: Lehrbuch der Toxikologie, Band I. Paris 1852.

[2]) Auf den dieser Arbeit beiliegenden verkleinerten Abzügen treten allerdings manche Feinheiten nicht so deutlich hervor, als auf der Originalplatte.

[3]) Zinn: Über eine tötliche Vergiftung mit Schweinfurter Grün. Verhandlungen des Vereins für innere Medizin. Berlin. 1901. pag. 412.

Erbrechen etwa neun Stunden nach Eingabe des Präparates starb. Man sieht genau, wie sich das Gift überall in feinster Verteilung an den Magenwänden befindet und das Organ dadurch deutlich abgrenzt. Conf. auch Bild 6 u. 5 (Hunde mit Auripigment und Tartarus stibiatus vergiftet).

Besonders hervorheben möchte ich auch noch folgendes Resultat. Einem Hunde hatte ich Schweinfurter Grün gegeben, welches bekanntlich ein sehr feines Pulver ist. Der Hund starb nach ca. zehn Stunden. Bei der Sektion zeigte sich, dass die Luftröhre vollständig mit dem feinen grünen Pulver ausgekleidet war, der Hund also das Gift in die Luftröhre aspiriert hatte. Als ich dann das vor der Sektion aufgenommene Röntgenbild genauer betrachtete, sah ich, wie sich auch die Luftröhre deutlich auf der Diagraphie abhob.

Es muss weiteren Versuchen vorbehalten bleiben, ob es gelingen wird, einen Körper von hohem spezifischen Gewicht aufzufinden, welcher, für den Organismus unschädlich, ein ähnliches Adhärenzvermögen besitzt wie die angeführten Arsenverbindungen. Der Versuch, dessen Ergebnis Tafel XXIV Fig. 3 darstellt, führt zu der Erwägung, in wie weit es zweckmässig ist, um eine feine und gleichmässige Verteilung auf der Schleimhautoberfläche zu erzielen, gleichzeitig ein Brechmittel zu verabfolgen. Es braucht nicht ausgeführt zu werden, von welch eminenter Bedeutung eine derartiges Verfahren sein würde für eine genaue topographische Abgrenzung des Magens, des Darmes, der Speiseröhre und vielleicht auch der Luftröhre.

„Zur Theorie des Röntgenapparates."

Kurze Entgegnung auf den Angriff von Herrn Dr. Walter auf den obengenannten Aufsatz des Verfassers

von

Friedrich Dessauer in **Aschaffenburg.**

In der fünften Nummer der „Fortschritte" erschien auf meinen Artikel eine Entgegnung des Herrn Dr. Walter, Hamburg.

Obgleich diese Erwiderung sich nicht durchweg auf der Höhe der Sachlichkeit hält, welche in einer solchen Arbeit erforderlich ist, sei nur auf den sachlichen Teil derselben eingegangen.

Es wird gegenüber den in meinen Ausführungen niedergelegten Anschauungen eingewendet, dass ich den Widerstand einer Röntgenröhre ganz gewaltig, um das dreihundertfache, unterschätze und so auf Grund ganz richtiger Formeln zu vollkommen falschen Ergebnissen gelange. Thatsächlich sei der von mir so niedrig geschätzte Widerstand der Röntgenröhre ein so ausserordentlich hoher, dass ihm gegenüber der Widerstand des Induktors überhaupt gar nicht mehr in Betracht komme.

Dieser Einwand ist nun vollkommen irrtümlich. Ich habe auf keiner Seite meiner Arbeit behauptet, wie es mir wörtlich vorgeworfen wird, dass der Widerstand einer Röntgenröhre etwa 2000 Ohm betrage. Dass der Einwand überhaupt möglich war, kann nur aus der vollkommenen Ausserachtlassung der obwaltenden Verhältnisse erklärt werden. Denn der Widerstand des Induktors, mit dem wir es hier zu thun haben, ist selbstverständlich nicht der einfache Ohmwiderstand einer von Gleichstrom durchflossenen Spirale. Es handelt sich hier doch um eine Spule von ausserordentlicher Selbstinduktion, um einen Impedanzwiderstand, und dieser ist, wie wir alle wissen, gewaltig viel höher. Er ist demnach durchaus nicht ein zu vernachlässigender Wert.

Aber in der Entgegnung wird ein physikalischer Nachweis versucht, dass der Widerstand der Röhre ein so enormer sei, und dieser Nachweis, dieser Experimentalbeweis wohl das Interessanteste an der ganzen Sache. Wäre der Widerstand der Röhre thatsächlich so gross,

wie Herr Walter meint, so wäre darum der Impedanzwiderstand des Induktors noch lange nicht zu vernachlässigen. Aber thatsächlich überschätzt Herr Dr. Walter den Widerstand enorm.

Die Grösse desselben wird nämlich auf folgendem Wege abgeleitet: Nachdem eine Röhre mit Wasserkühlung lange Zeit durch ein Induktorium betrieben wurde, wird gemessen, welche Wärmemenge sich auf der Antikathode der Röhre angesammelt hat Die Antikathode der Röhre hat dabei etwa die achtfache Wärmezufuhr erfahren als das Induktorium, infolgedessen, so wird geschlossen, muss die Röhre mindestens den achtfachen Widerstand des Induktoriums besitzen, nach der Lehre des Joules'schen Gesetzes.

Einfach aber falsch. Denn es kann von der Erwärmung der Antikathode nicht auf den Widerstand der Röhre geschlossen werden. Nach Walters Beweisführung müsste die Antikathode, dieser dicke Metallklotz, der vielleicht ein zehntel Ohm oder noch weniger Widerstand besitzt, achtmal soviel Widerstand haben, als eine Sekundärspule eines Induktoriums von 640000 Ohm. Dieser fundamentale Irrtum kann nur dadurch erklärt werden, dass vergessen wird, dass es sich bei der Erwärmung einer Röntgenröhre gar nicht um Joules'sche[1]) Wärme handelt, sondern um eine sekundäre Erscheinung, welche die Kathodenstrahlen zur Ursache hat. Ich glaube, es giebt keinen Physiker der Welt, der dafür eintreten wird, dass von der Erwärmung der Antikathode auch nur entfernt auf den Röhrenwiderstand geschlossen werden darf. Es ist eben eine feststehende und durchaus unbestrittene Thatsache, dass diese Wärme mit Joules'schem Effekt so gut wie gar nichts zu thun hat. Soeben fällt mir ein Blatt in die Hände, ein Auszug einer Arbeit von P. Villard (C. R. CXXX 1614 1900), welcher Experimente hierüber mit evakuierten Glühlampen anstellte, und für seinen Fall berechnet, dass eine gleiche Erwärmung, wie die, welche die Kathodenstrahlen in seinem Falle erzeugten, den sechzigfachen Strom erfordert hätte, um durch Joules'schen Effekt zu stande zu kommen. Dabei ist dieser Fall in jeder Beziehung gegen den vorliegenden zurückstehend.

Dann soll noch ein praktischer Versuch die Irrtümlichkeit meiner Anschauung darlegen. Herr Walter stellt den von mir beschriebenen Idealversuch, den ich aus praktischen Gründen für unausführbar halte und hielt, an. Allerdings, wie er schreibt, mit einem anders konstruierten Induktorium, und vergisst dabei ganz, dass es dann eben dieser Versuch nicht mehr ist.

Da somit die Einwendung des Herrn Dr. Walter auf einer durchaus falschen Anschauung vom Widerstande der Röhre beruht, und im übrigen die Richtigkeit meiner Darlegungen nicht bestritten wird, so kann in Herrn Dr. Walters Angriff nur eine volle Bestätigung meiner Ausführung erblickt werden.

Aschaffenburg, den 6. August 1901.

Bemerkungen zu der vorstehenden Entgegnung.

Von

Dr. B. Walter.

1. In der Originalabhandlung des Herrn Dessauer war von dem „Impedanzwiderstande" der sekundären Spule des Induktors, zu welchem derselbe sich neuerdings flüchtet, keine Rede und dass auch der Verfasser damals immer nur den gewöhnlichen Ohmschen Widerstand der Rolle im Auge gehabt hat, geht u. a. daraus hervor, dass er Seite 226 sagt, dass bei grossen Induktorien „durch entsprechend starke Windungen der Sekundärspule die Stromstärke eine recht bedeutende" werden soll. Durch Erhöhung der Drahtdicke der Windungen wird aber doch der Impedanzwiderstand nicht verringert!

[1]) Unter Joules'scher Wärme versteht man die durch den Stromdurchgang durch einen Leiter von bestimmtem Widerstand entstehende Wärme.

2. Herr Dessauer hat sodann gegen meine experimentelle Ableitung eines unteren Grenzwertes für den Widerstand einer Röntgenröhre verschiedene Bedenken ausgesprochen und vor allem das, dass ich dabei die auf der Antikathode der Röhre auftretende Wärme als Joulesche Stromwärme ansehe. Hierzu bemerke ich nun folgendes: Wenn man von dem elektrischen Widerstande einer Röntgenröhre als Ganzes spricht, so hat dieser Sprachgebrauch natürlich nur dann eine Berechtigung, wenn sich diejenigen Fundamentalformeln, die für gewöhnliche Drahtwiderstände gelten, auch auf den in Rede stehenden Röhrenwiderstand anwenden lassen. Zu diesen Formeln gehört nun aber natürlich in erster Linie das Joulesche Gesetz, wonach u. a. die gesamte in der Röhre umgesetzte elektrische Energie proportional dem Widerstande der Röhre sein muss; und in diesem Sinne kann man dann eben auch die irgendwo in der Röhre auftretende Wärme als Joulesche Stromwärme ansprechen. Gegen diese Auffassung hat bis jetzt, soviel ich weiss, kein ernsthaft zu nehmender Physiker Einspruch erhoben, und auch in der Arbeit des Herrn Villard, von der Herrn Dessauer nur ein recht oberflächlicher Auszug „in die Hände gefallen" sein muss, ist kein Satz enthalten, der dagegen spräche. Dass man andererseits Herrn Dessauer selbst als Physiker grade nicht sehr ernst zu nehmen braucht, geht wohl schon daraus hervor, dass derselbe den Namen des berühmten Engländers, nach welchem das oben erwähnte Gesetz seinen Namen hat, fünf oder sechsmal fälschlicherweise Joules statt Joule schreibt.

3. Warum liefert Herr Dessauer denn nicht einen experimentellen Beweis für seine sonderbare Behauptung, dass ein 15 cm-Induktor mit einem einzigen Induktionsstoss das dreifache zu leisten vermag wie ein Instrument von 45 cm Schlagweite? Ich habe ihm durch den Versuch bewiesen, dass das Gegenteil davon der Fall ist, und nun erklärt mein Gegner, dass dies sein Idealversuch nicht mehr sei, weil ich mit anders konstruierten Apparaten gearbeitet habe!

Nach meiner Auffassung ist dies eine völlig nichtssagende Ausflucht; und ich erkläre daher schliesslich noch einmal: entweder beweist uns Herr Dessauer durch den Versuch, dass sein 15 cm-Induktor mit einem einzigen Induktionsstoss in einer Röntgenröhre mehr leistet, als irgend ein anderer Apparat von 50 cm Schlagweite, oder seine ganze Abhandlung war leeres Gerede — um nicht einen schärferen Ausdruck zu gebrauchen.

Correspondenzen.[1])

Einladung zur Röntgenausstellung 1901.

Zu der gelegentlich der **73. Versammlung deutscher Naturforscher und Ärzte** in Hamburg veranstalteten **allgemeinen Röntgenausstellung,** welche in Verbindung mit einer grossen Anzahl von Vorträgen einen Überblick über die Entwickelung und den derzeitigen Stand dieser neuen Wissenschaft geben soll, werden hiermit alle Fachgenossen und Interessenten eingeladen.

Die Ausstellung wird in denRäumen des physikal. Staatslaboratoriums Jungiusstrasse stattfinden, am 22. IX. eröffnet und am 29. IX. geschlossen werden.

---

[1]) Seitens der Redaktion der Fortschritte auf dem Gebiete der Röntgenstrahlen ist eine Auskunftsstelle für alle auf die Anwendung der Röntgenstrahlen sich beziehenden Angelegenheiten eingerichtet worden. Fragen medizinischer, physikalischer oder technischer Art werden beantwortet und, soweit dieselben von allgemeinem Interesse sind, unter dieser Rubrik publiziert. Alle Anfragen sind direkt an die Redaktion Dr. Albers-Schönberg, Esplanade 38, Hamburg, zu richten.

Programm.

Die Ausstellnng zerfällt in einen physikalisch-technischen und einen medizinischen Teil. Hiermit wird eine möglichst umfassende Auslage der Röntgenlitteratur verbunden sein. Im Bedarfsfalle wird Gelegenheit zu Vorführungen mittels Skioptikon gegeben werden.

I. Physikalisch-technischer Teil.

Durch Ausstellung der neuesten Induktoren- und Unterbrechertypen, sowie durch ausnahmslose Vorführung der Apparate im Betriebe soll ein Vergleich derselben untereinander ermöglicht werden.

Ferner werden Röhren aller Arten, besonders auch solche für hohe Beanspruchung, seitens der Aussteller im Betriebe gezeigt werden.

Endlich kommen Hilfsapparate, wie Röhrenhalter, Bleiblenden, Kassetten, Lagerungstische, Verstärkungsschirme, u. s. w. zur Ausstellung.

Als Aussteller werden sich beteiligen:

Aschaffenburg:	Friedrich Dessauer.
Basel:	Klingelfuss.
Braunschweig:	Müller-Uri.
Berlin:	Allgemeine Elektricitätsgesellschaft.
	W. A. Hirschmann.
	Dr. M. Levy.
	Siemens & Halske A.-G.
	Neue photographische Gesellschaft (Reproduktionstechnik).
	Myl. Ehrhardt (Röhren).
Chemnitz:	Max Kohl.
Erlangen:	Reiniger, Gebbert & Schall.
Gehlberg:	Emil Gundelach (Röhren).
Minden:	Gebrüder Meyer.
München:	Voltohm Elektricitäts-Gesellschaft A.-G.
Hamburg:	Richard Seifert & Comp.
	S. Zossenheim (für ausländische Apparate).
	Krüss (Stereoskope für die direkte Betrachtung der Originalplatten).
	H. C. F. Müller (Röhren).
	Schütze & Noack (Nebenapparate und photographische Artikel).
Paris:	G. Gaiffe.
Wien:	Richard Siebert.

II. Medizinischer Teil.

Dieser Teil der Ausstellung wird zeigen, was das Röntgenverfahren bisher in der Diagnostik und in der Therapie geleistet hat. Es werden vorwiegend solche Bilder, Originalplatten oder Diapositive ausgestellt werden, deren Herstellung entweder mit technischen Schwierigkeiten verbunden oder deren medizinische Bedeutung besonders gross ist.
a) innere Medizin b) Chirurgie c) Zahnheilkunde d) Röntgentherapie.

Als Aussteller werden sich beteiligen:

1. Allgemeines Krankenhaus (Hamburg-Eppendorf).
2. Bade (Hannover).
3. Chirurgische Klinik Bonn.
4. Chirurgische Klinik Leipzig.
5. Cowl (Berlin): Herzuntersuchungen.

6. Dagincourt (Paris).

7. Fraenkel (Hamburg): Wirbelsäulen. a) Entwickelung, b) Tumoren und Tuberkulose derselben.

8. Gocht (Halle a/S.)

9. Grunmach (Berlin): Apparate und Diapositive (innere Mediz.)

10. Guilleminot (Paris).

11. Henrard (Paris).

12. Holzknecht (Wien).

13. Joachimsthal (Berlin).

14. Immelmann (Berlin).

15. Kienböck (Wien).

16. König (Altona).

17. Levy-Dorn (Berlin): a) Diapositive aus dem Gebiet der inneren Medizin, b) Apparate zur Untersuchung mit senkrechten Röntgenstrahlen, c) Schutzapparate für den Untersucher.

18. Leonard Charles Lester (Philadelphia): a) Nierensteine, b) Lungentuberkulose.

19. Llaberia Comas & Prió (Barcelona).

20. Port (Heidelberg): Zahn- und Kieferaufnahmen.

21. Rieder (München).

22. Schiff (Wien).

23. Schuchard (Stettin): Reproduktionstechnik etc.

24. Sjögren (Stockholm): Zahn- und Kieferaufnahmen.

25. Wolff (Berlin): Diapositive über Knochenarchitektur.

26. Albers-Schönberg (Hamburg).

III. Vorträge.

Am Donnerstag den 26. September wird im Logenhaus (Welckerstrasse) um 2 Uhr nachmittags eine gemeinsame Sitzung der Abteilungen für innere Medizin, Chirurgie und Dermatologie stattfinden.

In dieser Sitzung werden folgende Vorträge gehalten:

No. 1—6 zum Referat aufgefordert.

1. Grouven (Bonn): Die Röntgentherapie bei Lupus und Scrophuloderm.

2. Hahn (Hamburg): Die Röntgentherapie bei Eczem, Prurigo, Akne und Psoriasis.

3. Schiff (Wien): Die Röntgentherapie bei Haarkrankheiten.

4. Sjögren (Stockholm): Die Röntgentherapie bei Cancroid. ulcus rodens und Lupus erythematodes.

5. Kienböck (Wien): Technik der Röntgentherapie.

6. Schürmayer (Hannover): a) Über Röntgenulcera; b) forensische Bedeutung der Röntgenverbrennungen.

7. Müller (Berlin): Aktinotherapie.

8. Strebel (München): Brauchbarkeit des Induktionsfunkenlichtes in der Therapie.

9. Rosenthal (München): Einiges über Röntgentechnik.

10. Aschkinass (Berlin): Die Wirkung der Becquerelstrahlen auf Bakterien.

11. Guilleminot (Paris): Un dispositif spécial pour obtenir la bipolarité en haute fréquence notamment pour le traitement des maladies de la peau.

12. Freund (Wien): Verschiedene Strahlungen als therapeutische Faktoren.

13. Euler gen. Rolle (Wien): Röntgentherapie.

14. Gocht (Halle): Abnützung der Röntgenröhren.

Im Anschluss an diese Vorträge wird eine Diskussion stattfinden.

In der Abteilung für Physik wird Dr. Walter (Hamburg) einen Vortrag halten: Über die sogenannte Beugung der Röntgenstrahlen.

In der Abteilung für Chirurgie: Dr. Albers-Schönberg (Hamburg): Über die Verwendung und den Wert des elektrolytischen Unterbrechers im Röntgeninstitut (mit Demonstrationen).

In der Abteilung für Hals-, Nasen- und Ohrenkrankheiten: Pflüger (Hamburg): Demonstration von Röntgenbildern bei Kieferhöhlenempyem.

In der Abteilung für innere Medizin: Dr. Holzknecht (Wien): Das Röntgenverfahren in der inneren Medizin.

Die Ausstellungsleitung:

Dr. Albers-Schönberg. Dr. Walter. Dr. Hahn. Dr. Scholz.

Der ausführliche Bericht der Jury, welche von der Londoner Röntgen-Society zu der bekannten Verleihung einer goldenen Medaille für die **beste Röntgenröhre** ernannt worden war, liegt jetzt vor und lautet folgendermassen:

Die Zahl der für die Bewerbung eingesandten Röhren betrug 28. Darunter waren 5 britischen, 8 amerikanischen und 15 deutschen Ursprungs.

Die Röhren waren fast ohne Ausnahme von ausgezeichneter Arbeit, einige von ihnen sogar wahre Prachtstücke der Glasbläserei. Mehrere derselben hatten besondere Einrichtungen, um starke Entladungen aufzunehmen, und andere hatten mehr oder weniger scharfsinnige Vorrichtungen zur Regulierung des Vakuums.

Die Aufmerksamkeit der Jury war hauptsächlich auf die vier, in den Bedingungen der Preisbewerbung erwähnten Punkte gerichtet, nämlich

1. Bildschärfe,
2. Durchdringungsvermögen,
3. Photographische Wirkung,
4. Preis,

wobei die hauptsächlichste Forderung die war, dass die erwählte Röhre „praktisch" sein sollte, worunter die Jury ein gutes, für alle Zwecke, für welche X-Strahlen gebraucht werden, taugliches Instrument verstand.

Bildschärfe.

Ungefähr 75% der eingesandten Röhren gaben nicht die verlangte Bildschärfe, und nach der Meinung der Jury sollte die Aufmerksamkeit der Fabrikanten auf diesen Mangel gelenkt werden, weil, wenn eine Röhre keine klaren Bilder giebt, alle andern Vorteile, die sie sonst besitzen mag, für die meisten Zwecke, für welche Röntgenröhren gebraucht werden, bis zu einem hohen Grade wertlos sind. So konnten die Einrichtungen, welche bei einigen der Röhren für starke Entladungen und für die Regeneration oder Regulierung des Vakuums getroffen waren, und die an und für sich recht gut gewesen sein mögen, nicht die Anerkennung finden, welche sie wohl verdient hätten, wenn die Röhren, an denen sie angebracht waren, die genügende Bildschärfe gegeben hätten.

Durchdringungsvermögen und photographische Wirkung.

Die Röhren, welche die Prüfung auf Bildschärfe bestanden, wurden einer sehr strengen Untersuchung auf Durchdringungsvermögen und photographische Wirkung unterworfen, und die Jury freut sich berichten zu können, dass in dieser Beziehung ein weit höherer Grad der Vortrefflichkeit erreicht war als in der der Bildschärfe.

Preis.

Die Frage des Preises erforderte keine sehr ernsthafte Erwägung.

Die Preise der eingesandten Röhren lagen zwischen 85 und 16 Mk.

Viele der teuren Röhren wurden durch die erste Prüfung ausgesondert, und die Jury glaubt, dass es für die Arbeiter mit Röntgenstrahlen eine Genugthuung sein wird, zu erfahren, dass, obgleich der Preis nicht die Ausschlag gebende Eigenschaft war, dennoch die als die beste erwählte Röhre zugleich auch eine der billigsten ist.

Die Röhre, welche alle von der Jury angewandten Prüfungsverfahren am besten bestanden hat, ist diejenige, welche eingesandt wurde als

Cox'sche Record-Röhre,

angefertigt von C. H. F. Müller in Hamburg, Preis 18 Mk. 50 Pf., und dieser hat die Jury die Medaille zuerkannt.

Den 6. Juni 1901.

Die Jury setzte sich aus folgenden Mitgliedern zusammen:

Sir William Crookes,
J. Mackenzie Davidson,
J. H. Gardiner,
Herbert Jackson,
C. W. Mansell-Moullin,
Wilson Noble,
Chas. E. S. Phillips,
Professor Silvanus P. Thompson,
Professor Dawson Turner,
H. Snowden Ward,
J. J. Vezey,
F. Harrison Low.

Dr. Albers-Schönberg, Hamburg.

In Heft 3., Band IV der Fortschritte auf dem Gebiete der Röntgenstrahlen beschreiben Sie ein Blendenverfahren, welches Sie als eine Ausgestaltung der Walterschen Bleikiste bezeichnen.

Aus Ihren sehr interessanten Ausführungen geht hervor, dass mein Patent „Abblendvorrichtung für Röntgenstrahlen", welches mir schon vom 23. Juni 1897 ab erteilt ist, Ihnen nicht bekannt geworden ist.

Ich gestatte mir daher, Ihnen diese Patentschrift selbst zur gefl. Kenntnisnahme ergebenst beizufügen und in derselben speciell auf folgende Stellen aufmerksam zu machen:

„Der ausgedehnten Nutzanwendung der X-Strahlen in der Medizin stellt sich als ein Hindernis entgegen, dass die auf dem Fluorescenzschirm wie auf der photographischen Platte erzeugten Bilder undeutlich, gleichsam verschleiert sind. besonders, wenn es sich um Durchstrahlung stärkerer Körperteile handelt.

Es hat sich nun herausgestellt, dass dieser Übelstand umsomehr vermieden wird, je geringer die Grösse desjenigen Raumes ist, der von der Röhre aus mit Röntgenstrahlen erfüllt wird; es ist demnach vorteilhaft, nur einen Raum von solcher Grösse zu durchstrahlen, wie mit Rücksicht auf das zu durchleuchtende Objekt erforderlich ist". — —

„Es geht aus obigem übrigens hervor, dass, wenn man grössere Objekte mit besonderer Schärfe durchleuchten oder photographieren will, man gut thut, einzelne Teile des Objektes nach einander zu durchleuchten unter jedesmaliger Abblendung überflüssiger Strahlen".

Der letzte Absatz zeigt deutlich, dass die von Ihnen beschriebene Methode bereits von mir in meiner Patentanmeldung Mitte des Jahres 1897 angegeben worden ist.

Es lag dieser Zeitpunkt somit auch lange vor der Zeit, als Walter über seine bekannte Bleikiste in ihrer Zeitschrift berichtete. Auch auf diese Absorptionsvorrichtung ausserhalb der Röhre hatte sich ursprünglich mein am 23. Juni 97 eingereichtes Patent erstreckt, was aus meiner Korrespondenz mit dem Patentamt zu beweisen ich jederzeit in der Lage bin. Jedoch konnte dieser Patentanspruch mit Rücksicht auf das amerikanische Patent No. 581198 (Official Gazette vom 20. April 1897) schon damals nicht mehr erteilt werden.

Prioritätsfragen zu erörtern, ist mir im allgemeinen nicht sympathisch; ich habe darum bei Walters Veröffentlichung geschwiegen, hielt es aber für richtig, an Ihre letzte geschätzte Arbeit anknüpfend, auf obige Punkte hinzuweisen.

Ich bitte, diese Zuschrift in ihrem geschätzten Blatte zu veröffentlichen.

Mit vorzüglicher Hochachtung

Dr. Max Levy.

Zu dem obenstehenden Briefe, dessen Inhalt offenbar mehr an meine Adresse als an die des Herrn Dr. Albers-Schönberg gerichtet ist, habe ich zunächst zu bemerken, dass die darin erwähnte Patentschrift des Herrn Verfassers erst am 28. Februar 1900 ausgegeben worden ist, so dass dieselbe also mir zu der Zeit, wo ich mein Abblendungsverfahren ausbildete (Ende 1897), unmöglich bekannt sein konnte. Andererseits muss ich allerdings anerkennen, dass der Anmeldetermin des Levyschen Patents (23. 6. 97) mehrere Monate vor jener Zeit liegt, wie ja aber ferner auch aus dem Levyschen Briefe selbst hervorgeht, dass uns beiden in gewisser Hinsicht schon ein findiger Amerikaner zuvorgekommen sein musste.

Um nun jedoch in dieser von Herrn Dr. Levy aufgeworfenen Prioritätsfrage vollkommen klar zu sehen, habe ich mir sowohl die oben erwähnte amerikanische Patentschrift wie auch einen Abdruck der ersten Levyschen Patentanmeldung kommen lassen und glaube nun auf Grund dieser Dokumente die jedem von uns Dreien zukommenden Prioritätsansprüche etwa folgendermassen formulieren zu können.

Der bei weitem zuerst auf dem Plane erscheinende amerikanische Erfinder, Herr Charles, Finley Easton aus Wallace in Idaho, dessen Patentanmeldung schon vom 1. Juni 1896 datiert, setzt seine Röhre in ein fest auf dem Tische stehendes Bleigehäuse, aus welchem die Strahlen durch eine kreisförmige Öffnung in wagerechter Richtung heraustreten. Die Grösse der letzteren lässt sich beliebig abstufen, und ferner kann man auch die Stellung der Röhre in dem Gehäuse durch verschiedene, von aussen her zu bedienende Stellvorrichtungen in mannigfacher Weise verändern.

Auf die Bedenken nun, die man vom praktischen Gesichtspunkte aus gegen diese Form der Bleikiste erheben könnte, will ich hier nicht näher eingehen, wohl aber muss ich erwähnen, dass die theoretischen Grundlagen des Eastonschen Apparates vom heutigen Standpunkte aus nur äusserst dürftige sind, und derselbe im Grunde genommen nichts anderes darstellt als ein nach völliger Analogie der optischen Projektionslampe konstruiertes Instrument. Die alleinigen Vorteile des letzteren sollen nämlich nach den Angaben des Erfinders darin bestehen, dass dasselbe es 1. ermöglicht, ein bestimmtes X-Strahlenbündel abzugrenzen, 2. frei im Zimmer umherliegende Platten vor der Wirkung der Röhre zu schützen und 3. auch das Fluorescenzlicht (!), welches von der Glaswand der Röhre ausgesandt wird, abzuschneiden. Von den verschiedenen Arten der Sekundärstrahlung dagegen, deren Bekämpfung doch sicher den weitaus wichtigsten Zweck unseres Apparates bildet, wusste Herr Easton noch nichts.

In dieser Beziehung stellt nun die ungefähr ein Jahr später erfolgte deutsche Patentanmeldung des Herrn Levy allerdings einen wesentlichen Fortschritt dar, da in derselben der eben genannte Zweck thatsächlich zum ersten Male erstrebt wird. Freilich fehlt aber in dieser Schrift jegliche Angabe über die Ursache jener „Verschleierung" der Röntgenbilder, auf deren Verminderung wir es abgesehen haben, während demgegenüber die im ersten dieser Zeitschrift Seite 84 ff. — unabhängig von meinen beiden genannten Vorgängern — von mir entwickelte Theorie dieser Erscheinungen auch in dieser Beziehung vollkommen klar sehen liess und auch noch heute nach jeder Richtung hin als vollkommen zutreffend anzusehen sein dürfte. Vor allen Dingen habe ich dort auch zum ersten Male hervorgehoben, dass es hauptsächlich zwei Arten von Sekundärstrahlen sind, denen jene Verschleierung zuzuschreiben ist, und von denen die erste von den phosphorescierenden Teilen der Glaswand der Röhre und die zweite von den, durch die direkte Strahlung getroffenen Teilchen der durchstrahlten Organe ausgeht.

Dr. B. Walter.

Dr. R., Krankenanstalt in B.!

Wir besitzen seit Anfang 1897 einen, angeblich 25 cm-Induktor von Müller, den wir bislang mit einem Motorstiftunterbrecher betrieben. Als derselbe schliesslich nicht mehr ordentlich funktionierte, schaffte ich einen Turbinenunterbrecher der A. E. G. mit 5400 Unterbrechungen an. Derselbe arbeitet auch ganz gut, braucht aber 9 Ampère zum Betriebe, was nach dem anliegenden Schreiben der A. E. G. zu viel ist. Dieselbe schlägt einen Ring mit schmäleren Zähnen vor, und ich frage hiermit: Wird durch eine kurze Stromschlussdauer wirklich der gewünschte Effekt erreicht oder nicht?

Ich bemerke, dass wir Gleichstrom zu 110 Volt haben und ohne jeden Widerstand den Motor direkt damit treiben. — Die Röhren geben aber, wenn sie auch gleichmässig leuchten, kein besonders schönes Licht. An und für sich arbeitet der neue Unterbrecher gut.

Da nach Ihren Angaben der 25 cm-Induktor schon früher mit dem Motorstiftunterbrecher nicht mehr ordentlich funktionieren wollte und nun auch mit dem Turbinenunterbrecher trotz des unverhältnismässig grossen Stromverbrauches kein besonders schönes Licht in der Röhre giebt, so kann man wohl mit ziemlicher Sicherheit annehmen, dass die Ursache Ihrer Unzufriedenheit nicht im Unterbrecher, sondern im Induktor zu suchen ist. Man muss eben im Auge behalten, dass die Leistungsfähigkeit der meisten Induktorien mit der Zeit etwas zurückgeht, und dass deshalb für eine Anlage, die auf Jahre hinaus in gutem Zustande bleiben soll, ein Apparat von 25 cm Schlagweite denn doch nicht ausreichend ist.

Das von der A. E. G. vorgeschlagene Mittel würde allerdings die durch den Unterbrecher gehende Stromstärke herabsetzen, ob es aber die Wirkung des Induktors auf die Röhre verbessern würde, erscheint mir sehr zweifelhaft.

Dr. W.

New York, im Juli 1901.

Sehr geehrter Herr Redakteur!

Obgleich das „Dulce est desipere in loco" schon lange, bevor man uns hier entdeckte, entstand, so wollen wir „Wilde" doch gern die Applikabilität dieses schönen Spruches auf uns ohne weiteres zugeben. „Denn aus Gemeinem ist der Mensch gemacht," hier wie drüben. Und gar bei den Röntgenstrahlen kann ein Schritt vom Wege gar so leicht passieren. In dem konkreten Falle meiner Arbeit jedoch über Olecranonfrakturen (Fortschritte auf dem Gebiete der Röntgenstrahlen, Bd. II., Heft 1.), dessen liebevolle Kommentare sich allmählich von der Moldau bis zur Saale schlängelten, hat man den sogenannten Irrtum auf der

falschen Seite gesucht. Herr Kollege Jedlička z. B. behauptet in seiner ausgezeichneten Arbeit über die skiagraphische Diagnostik der Ellbogengelenkverletzungen (Fortschritte auf dem Gebiete der Röntgenstrahlen, Bd. II., Heft 5), dass ich in meiner Deutung der Gelenkverletzuug folgender Irrtümer zu zeihen sei:

Fig. 1 und 3 zwar finden Gnade vor seinen Augen, die übrigen Illustrationen jedoch stellten die normale, nicht ossifizierte Epiphysenlinie dar. In Fig. 3 sei eine Olecranonfraktur vorhanden, aber die gleichzeitig angeführte Kondylenfraktur kann er nicht zugeben.

Dass Herr Kollege Jedlička auf diese Meinung verfiel, ist bei oberflächlicher Betrachtung der Illustrationen völlig begreiflich. Leider litt die Deutlichkeit der Bruchlinie, welche auf der Platte nicht zu verkennen ist, wie so häufig bei der Druckübertragung bedeutend, so dass selbst die Künstlerschaft der „Fortschritte" sie nicht mehr deutlich produzieren konnte. Studiert man die resp. Bilder jedoch sorgfältig und mit gutem Willen, findet man die Frakturlinie bei Fig. 2 z. B. etwa $^1/_8$ Centimeter medianwärts vom Epiphysenkern. An der Gelenkfläche ist ferner eine deutliche Prominenz zu erkennen, welche einer geringfügigen Verschiebung des Fragmentes nach aussen entspricht.

Bei Fig. 5 ist die Frakturlinie etwas mehr von der Gelenkfläche entfernt und setzt sich nach vorn bis zum Prozessus coronoideus ulnae fort.

Bei Fig. 4 sollte die deutlich ausgesprochene Deformität des Condylus internus übrigens die Thatsache, dass es sich auch um eine Condylenfraktur handelte, klar stellen.

Die Skiagramme sind vor nunmehr beinahe vier Jahren angefertigt, also zu einer Zeit, als unsere Verfahren noch nicht den Grad der Vollkommenheit erreicht hatten, deren wir uns jetzt erfreuen dürfen und wo bei mittelmässigen Illustrationen eine durch wenig Deformität ausgezeichnete Fraktur der Darstellung oft gänzlich entging. Heutzutage kommt dies so gut wie gar nicht mehr vor und wäre ein derartiger Kommentar meiner Beobachtungen gänzlich ausgeschlossen. Die Patienten, welche in meiner Arbeit figurierten, erfreuen sich gottlob heute noch des besten Wohlseins und die Deformität an der inneren Kondylengegend des 12jährigen Knaben (Fig. 4) existiert zu meinem allergrössten Bedauern auch heute noch.

Mit vorzüglicher Hochachtung Ihr ergebenster

Carl Beck.

W. Sp. New Haven, Conn.

Falls die Auskunft über die Herstellung resp. Wickelung von Induktoren zu erhalten wünschen, raten wir Ihnen, sich an eine der bekannten deutschen Firmen zu wenden Die Redaktion erteilt keine Unterweisungen.

Es wird vom 2. bis zum 17. Oktober d. J. Mittwoch und Sonnabend von 1—2 Uhr i. A. der Oberschulbehörde in Hamburg im Anschluss an die daselbst stattfindenden Fortbildungskurse für praktische Ärzte der folgende **praktische Röntgenkurs für Vorgeschrittene** von Dr. Walter, Dr. Albers-Schönberg u. Dr. R. Hahn unentgeltlich gehalten werden.

I. Teil (im kleinen Hörsaal des physikalischen Staatslaboratoriums). Dr. **Walter:**

Über Röntgenstrahlen und Röntgenapparate. (Neben theoretischen Auseinandersetzungen werden die Konstruktion und die Handhabung der in der Röntgentechnik erforderlichen Apparate, Röhren u. s. w., sowie die sonstigen Neuerungen auf diesem Gebiete besprochen und vorgeführt werden.)

II. Teil (im Röntgeninstitut, Esplanade 38). Dr. **Albers-Schönberg:**

Vorführung der Untersuchungsmethoden mittelst Schirm und Röntgographie, verbunden mit medizinisch-diagnostischen Demonstrationen.

III. Teil (ebendaselbst). Dr. **R. Hahn:**

Die Anwendung der Röntgenstrahlen in der Therapie speziell in der Behandlung der Hautkrankheiten.

Vorherige Anmeldungen erwünscht. Nähere Auskunft erteilt die Redaktion der Fortschritte auf dem Gebiete der Röntgenstrahlen. (Esplanade 38.)

Vereine und Kongresse.

Verein Deutscher Ärzte in Prag. 1901.

22. März: R. Fischl demonstriert Skiagramme von **Phalangitis syphilitica**. Diese Affektion, bei hereditärer Lues nicht selten, hat in letzter Zeit durch Hochsinger eingehende Bearbeitung erfahren, wobei sich dieser zum Studium der verschiedenen Phasen des Prozesses der R.-Strahlen bediente. Die Durchleuchtung lässt die Spindel- oder besser flaschenförmige Auftreibung als rarefizierende, von der

Verkalkungszone einerseits und der compakten Knochenschale andererseits ausgehende Ostitis erkennen. Von Affektionen, mit welchen der in Rede stehende Prozess verwechselt werden könnte, kommen nur zwei in Betracht; eine derselben erwähnt auch Hochsinger, nämlich die Spina ventosa, die allerdings klinisch anders verläuft, sich aber auch im R.-Bilde anders präsentiert. Während man bei Phalangitis syphilitica eine diffuse, von der Verkalkungszone und dem Periost her fortschreitende Aufhellung des Knocheninnern sieht, finden sich bei Spina ventosa, entsprechend den Herden von tuberkulöser Osteomyelitis daneben noch eine oder mehrere weisse Stellen im Innern der Phalanx, die auf den ersten Blick die differentielle Diagnose gestatten. Die andere Affektion, die zur Verwechslung führen könnte, wird durch die Rachitis repräsentiert.

Wissenschaftlicher Verein der Militärärzte der Garnison. Wien 1901.

26. Januar: Jeney stellt einen geheilten und einen in Heilung begriffenen Fall von **Lupus vulgaris** vor, welche er mit R.-Strahlen behandelt hat. Die Heilung des ersten Falles erforderte über 100 Sitzungen, während der zweite nach 35 Sitzungen eine wesentliche Besserung zeigte. Hierauf bespricht Vortr. die accidentellen Veränderungen der Haut während der Behandlung: Dermatitiden, Excoriationen, und bei noch intensiverer Einwirkung Ulcusbildung. Er macht auf die cumulative Wirkung aufmerksam, bespricht das histologische Bild der Röntgenverbrennungen. Wucherung und vacuolisierende Degeneration der Intima, Schwund der Muscularis und Degeneration des elastischen Gewebes. Auf Grund seiner Beobachtungen sieht Vortr. in den R.-Strahlen selbst das therapeutische Agens und bedient sich demgemäss der „weichen," kontrastreiches Licht gebenden Röhren, welche den ganzen induzierten Strom durchlassen.

Werner (Hamburg).

Wiener dermatologische Gesellschaft. 1901.

20. Februar. Holzknecht: stellt drei Fälle von **Alopecia areata** vor, die mit R.-Bestrahlung behandelt wurden. Nach viermaliger Bestrahlung mit intensivem Licht (Gesamtzeit 55—65 Minuten, Methode Kienböck) trat nach ca. einer Woche ein vier Wochen dauerndes Defluvium aller Kopfhaare bis auf schmale, bei älteren Herden deutlicher, bei progredienten nur angedeutete Haarkränze um die Alopeciastellen auf. An diesen stellte sich der Haarersatz auch schon 6 Wochen nach der Bestrahlung ein, während die mit epilierten gesunden Haaren erst nach 3 Monaten sichtbares Wachstum zeigten. Die isolierte Behandlung der einzelnen Areae ist daher anzuraten.

Lang erkennt den Wert der Behandlung an, macht auf die seltsame Thatsache aufmerksam, dass die Methode ebenso wirksam für die Behaarung erscheint, wie sie schon früher zur Epilation angewendet wurde. Der Einfluss auf die Haarfollikel ist dadurch sichergestellt.

Winkler erwähnt, dass er mit gleichem Erfolg bei Alopecie den galvanischen Strom angewandt habe.

Mraček hebt als besonders beachtenswert hervor, dass nach der totalen Epilation gerade die alopecischen Stellen um mehr als zwei Monate früher die Haarregeneration zeigten als die normale Kopfhaut.

Ehrmann beobachtete schon 1891 ein ähnliches Verhalten der Alopecie bei Behandlung mit dem faradischen Strome und fand, dass an den günstigen Stellen sich noch immer regenerationsfähige Keime fanden, ohne welche die Therapie aber erfolglos bleibt. Werner (Hamburg).

Journallitteratur.

Schürmayer: **Die letzten Neuerungen auf dem Röntgen-Gebiete unter beziehendlicher Berücksichtigung der R.-Photographie. III. Bericht. München, Seitz und Scheuer 1901.** Auf 50 Seiten charakterisiert S. im weiteren Verfolg seiner früheren zusammenfassenden Referate den modernen Stand der R.-Technik. Seine ungemein sachlich gehaltene und auf grosser, meist eigener Erfahrung — doch sind auch die Leistungen und Publikationen der Fachgenossen ausführlich erwähnt — basierende Kritik ist sehr lesenswert und sei dem Studium empfohlen. Die einzelnen Kapitel behandeln: I. Theoretisches. II. Allgemeine instrumentelle Technik. III. Allgemeine photographische Technik. IV. Specielle Technik der R.-Photographie. Ein aus 50 Nummern bestehendes Litteraturverzeichnis ist beigefügt. Auf Einzelheiten einzugehen, verbietet leider der Raum.

Journal de Chirurgie et Annales de la société belge de chirurgie. 1901 Mai—Juni.

Hendrix: **Le traitement de la luxation congénitale de la hanche.** Verf. hat eine Reihe interessanter Fälle von angeborener Hüftverrenkung nach Schedes Methode behandelt. Die einzelnen Thesen der unblutigen Reposition hat er durch Röntgenaufnahmen fixiert, um sich zu vergewissern, dass der Oberschenkelkopf den richtigen Weg bei der Reduktion eingeschlagen. Diese 5 Bilder veranschaulichen die Technik und den Gang des Verfahrens sehr gut.

Wiener klinische Rundschau. 1901 No. 18 u. 19.

Peter Bade: **Zur Technik der Röntgographie, speziell mit dem elektrolytischen Unterbrecher.**

Verfasser beschreibt sein Instrumentarium und berichtet kritisch die bisher mit den verschiedenen Induktoren, Unterbrechern, Röhren etc. gemachten Erfahrungen. Die Studie soll dem praktischen Arzt einen Anhaltspunkt bieten, was für die Röntgenuntersuchung wichtig ist.

Wiener klinische Wochenschrift. 1901 Nr. 22.

Hackmann: **Die Jodoform-Plombe.** Der Versuch, höhlenartige Knochenwunden mit organischem oder unorganischem Füllmaterial auszufüllen, um die lange Heildauer und die erschöpfende Eiterung abzukürzen, ist durch die Einführung der von Mosetigschen Jodoform-Cetaceum-Ol. sesami-Plombe zu guten Resultaten gediehen. Diese Plombe wird möglichst steril in die betreffende Höhlenwunde gebracht, füllt diese vollkommen aus und wird, wie die Röntgenuntersuchung, die zum Studium dieser Vorgänge herangezogen wurde, lehrt, zum grössten Teil resorbiert. Die Plombe schwindet im Verhältnisse, wie sich aus der osteogenen Substanz, dem Periost und Knochenmarke neuer Knochen bildet. Über 20, z. T. durch R.-Abbildungen illustrierte Krankenprotokolle.

Brit. med. Journal. 1901.

8. Juni. Clark. **Der Erfolg einer Röntgenbehandlung eines Brustkrebses.** Bei einer 60 jährigen Frau zeigte sich ein exulceriertes Carcinom der rechten Mamma, welche, da die Operation abgelehnt wurde, fünfmal wöchentlich 15 Minuten lang, vom 17. März angefangen, der Einwirkung der R.-Strahlen ausgesetzt wurde. Bis zum 7. Mai d. J. war eine bedeutende Verkleinerung des Brusttumors, der Achseldrüsen, sowie der geschwürigen Fläche zu beobachten.

Wiener klinische Rundschau. 1901.

No. 25. Holzknecht und Kienboeck. **Zur Technik der Röntgenaufnahmen.** Die Verfasser erörtern zunächst, in welcher Weise die Güte des R.-Bildes abhängt von der Penetrationskraft der R.-Strahlen. Diese ist abhängig von der Höhe des Vacuums der Röhre. Seitdem man durch „regenierbare Röntgenröhren" in den Stand gesetzt ist, die Evacuationsgrade für die Durchleuchtung verschiedener Körperteile zu modifizieren, ist die Herstellung brillanter Radiogramme nur Sache einer gewissen Aufmerksamkeit und Erfahrung. Ein sehr wesentliches Moment ist ferner die Ruhe des Objektes. Ganz geringe Verschiebungen bedingen unliebsame Unschärfe des Bildes, ja machen bisweilen die richtige Diagnose: kleine Fremdkörper, Knochensplitter, Sequester etc. unmöglich. Die Verfasser geben eine Anzahl bedeutungsvoller Winke, die willkürlichen und unwillkürlichen Bewegungen des zu Untersuchenden auszuschalten Ganz besonders befassen sie sich mit der Erläuterung der Exposition bei stillstehender Atmung. Der Patient wird angewiesen, einige Zeit rasch und tief zu atmen. Er hat dann sehr bald die deutliche Empfindung, dass das Atmen für ihn überflüssig ist, der reflektorische Antrieb zur Atmung hört auf, man lässt dieselbe aber fortsetzen, was nicht ohne Anstrengung geschieht. In dem nun folgenden Zustand von Apnöe, der meist $^1/_2$ Minute anhält, lässt man den Patienten auf der Höhe der letzten Inspiration bei offenem Munde die Glottis schliessen und durch leichten Druck der Exspirations-Muskulatur geschlossen halten. Durch diese letztere Vorschrift verhindert man die Senkung der Schultern und das gleichzeitige allmähliche Aufsteigen des Zwerchfells zur exspiratorischen Ruhelage — Bewegungen, die eine Stillstandaufnahme natürlich illusorisch machen würde. Diese Methode ist für Thoraxaufnahmen ganz ausserordentlich brauchbar. Sie ist auch verwendbar bei Schulteraufnahmen, die bekanntlich auch einige Schwierigkeiten bereiten. Hierfür geben die Verfasser auch eine zweite Methode, die auf der Erwägung beruht, dass die inspiratorische Hebung der Schultern durch die Thoraxwand vermittelt ist. Wird aber die Schulter aktiv oder passiv genügend erhoben gehalten, so wird ihre Last dem Thorax abgenommen und die Schulter wird von der aufsteigenden Thoraxwand nicht mehr erreicht. Zu diesem Ende stützt der auf einem Lehnstuhl sitzende Patient die Ellenbogen auf die Stuhlarme und gleitet mit dem Gesäss so weit nach vorne, dass die Schultern mehr oder weniger vom Thorax abgehoben sind. Während der Patient in dieser Stellung ruhig atmet, wird die hinter der Skapula angebrachte photographische Platte exponiert.

Wiener klinische Wochenschrift. 1901.

No. 31. Kaiser: **Vorläufige Mitteilungen über die Neuerungen auf dem Gebiete der Photographie und Therapie mit Röntgen-Strahlen.** Die entzündungserregende Wirkung der Strahlen suchte K. anfangs durch Bleichtrichter abzuschwächen. Der Durchmesser eines solchen Trichters ist etwas grösser als die Röhre; die Höhe beträgt etwa 15 cm. Der Vorteil dieses Trichters ist, dass die X-strahlen quasi koncentriert werden, eine bestimmte Stelle also durchleuchtet werden kann. Wesentlich bessere Resultate erzielte K. durch Verwendung von Röhren aus rot oder blau gefärbtem Glas. Endlich berichtet K. über folgenden Versuch: Er schaltete in einen Induktionsapparat statt der R.-Röhre zwei Plattenelektroden mit vielen Spitzen ein (Anode 15, Kathode 60 Spitzen) und gleicht den Strom durch Stille Entladungen aus; die hier minimal entstehenden Lichtstrahlen werden im Brennpunkte eines grossen Hohlspiegels gesammelt. Hiermit gelangen besonders gut Enthaarungen aber auch andere Heilungen.

Wiener medizinische Wochenschrift. 1901

No. 30 und 31. Ehrmann: **Erfahrungen über die therapeutische Wirkung der Elektricität und der X-Strahlen.** Die Arbeit enthält die ausfürlichen Darlegungen der Ansichten des Verfassers, die dieser in der hier bereits referierten Diskussion im Wiener medizinischen Club im Oktober 1900 geäussert

hat. Bei der Alopecia arcata bedeutet die R.-Therapie nur ein Irritament und ist auch durch andere Methoden, wie Faradisation, reizende Salben etc. zu ersetzen. Die günstige Wirkung der radiotherapeutischen Epilation bei Haarerkrankungen ist unleugbar, wenn auch Recidive vorkommen. Ganz vorzüglich sind die Erfolge bei der Dermatitis papillaris Kaposi und der Sycosis coccogenes, während die Sycosis hyphogenes anderen Massnahmen gegenüber rascher weicht. Zur Behandlung der Epilation aus cosmetischen Gründen kann E. sich nicht bekehren, er giebt hierbei, ebenso wie bei der Naevuszerstörung der Elektrolyse den Vorzug, und zwar hauptsächlich, weil bei ersterer Methode in jedem Falle Narben zurückbleiben, die bei geschickter Elektrolyse vermieden werden können. Im übrigen erkennt Verf. die therapeut. Verwendung der R.-Strahlen in vollem Umfange an.

No. 18. Mraček: **Zur Dactylitis syphilitica.** Die alte Annahme, dass beim syphilitischen Paneritium primär die Weichteile erkranken, besteht nicht zu Recht. Vielmehr ergiebt das Studium eines solchen Falles, dass der Knochen den Angriffspunkt der syphilitischen Erkrankung bildet, ja sogar dass der Prozess im Knochen selbst und nicht subperiostal einsetzt. Im Röntgenbilde zeigen sich die erkrankten Phalangen rarefiziert, die Knochensubstanz kaum durch dunklere Linien angedeutet, gegen die Gelenke zu in einzelnen Knochen mehr oder minder grosse Höhlen bemerkbar, wenig periostale Wucherung, überhaupt kaum Auftreibungen. Die Auftreibung des Knochens steht in keinem Verhältnis zu der oft so bedeutenden spindelförmigen Anschwellung des Fingers, die oft mehr als das Doppelte der normalen Circumferenz ausmacht. Das meiste tragen zur Bildung der Anschwellung die entzündlich und ödematös infiltrierten Weichteile bei. In Verfassers Falle handelte es sich um einen 30jährigen Beamten, der die seltene Affektion zwei Jahre nach der Infektion zuerst in mehreren Zehen, dann auch an den Fingern zeigte.

New York Medical Journal. 1901 16. März.

Beck: **The representation of biliary calculi by the Roentgen rays** Die früheren Versuche des Verfassers der Darstellung der Gallensteine wurden von Senn, Naunyn und Alessandri und Dalle Vedoca kürzlich bestätigt. Die jüngsten Erfahrungen modifizierten B's Anschauungen insofern, als der chemischen Zusammensetzung gerade wie bei den Nierensteinen zwar eine bedeutende Rolle zukommt; dieselbe ist aber nicht ausschlaggebend für das technische Resultat, da es ihm sogar gelang, selbst stecknadelkopfgrosse Gallensteine gewöhnlicher Zusammensetzung darzustellen. Wichtig für dies gute Resultat sind eine mächtige Stromquelle (Stadtanschluss) und eine R.-Röhre, welche einen intensiven Strom längere Zeit aushält, ohne überhitzt zu werden. Ruhmkorffapparat von 40 cm Funkenlänge und ein Edison'scher Blaxmotor mit Rheostat werden empfohlen. Anstatt komplizierte Messapparate zu gebrauchen, verlässt sich B. auf seinen Instinkt. Wenn sein eigenes carpales Radiusende im Fluoroskop leicht schwarzgrau erscheint und die Weichteile hell, so ist die dabei benutzte Röhre geeignet. Patient liegt mit einer Neigung nach Rechts auf dem Leib, welchen das Licht der Röhre in schiefer Richtung durchdringt. Die Claviculargegend wird erhöht, da die Gallenblase leichter in einer solchen Lage projiziert. Ein Nachteil der schiefen Durchstrahlung ergiebt sich daraus, dass die Steine grösser erscheinen als in Wirklichkeit. Ein positives R.-Bild macht eine Probelaparatomie unnötig und zeigt auch das Vorhandensein von Steinen in den hepatischen Gängen an. B. bezeichnet seine Methode als noch unvollkommen und fordert zur weiteren Ausarbeitung auf. Werner (Hamburg).

Deutsche Medizinische Wochenschrift. 1901. No. 19. ff.

Hirschberg: **Das Magnetoperationszimmer.** H. teilt einen Fall mit, in dem es mittels Röntgenphotographie gelang im Auge einen Eisensplitter zwischen 0,4 u. 0,5 mg zu konstatieren. Derselbe wurde mittels Riesenmagnet entfernt. In seinen weiteren Mitteilungen berichtet H. dann noch über mehrere Fälle, in denen es mit Hilfe der Röntgenstrahlen gelang, Fremdkörper im Augeninnern zu konstatieren und zu lokalisieren. Hahn (Hamburg).

Druck von Hesse & Becker in Leipzig.

Tafel I

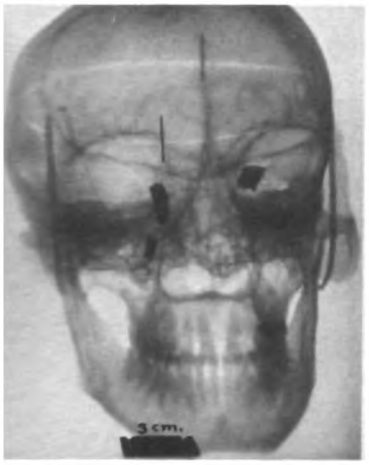

1.

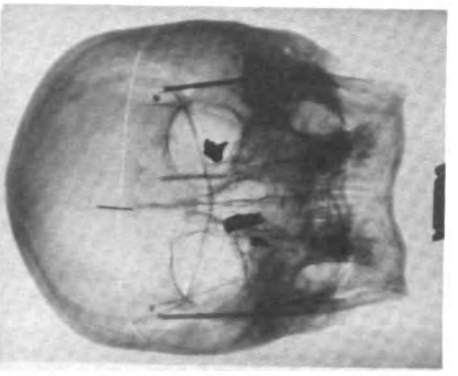

6.

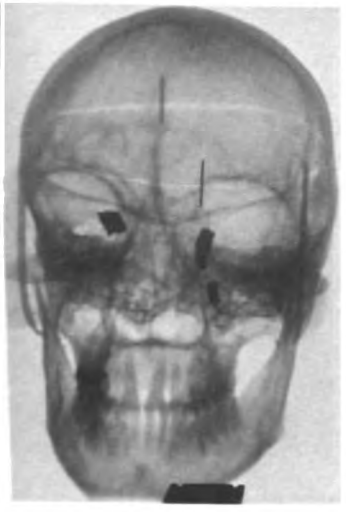

2.

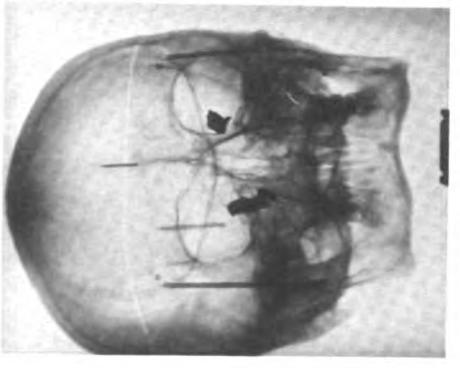

3.

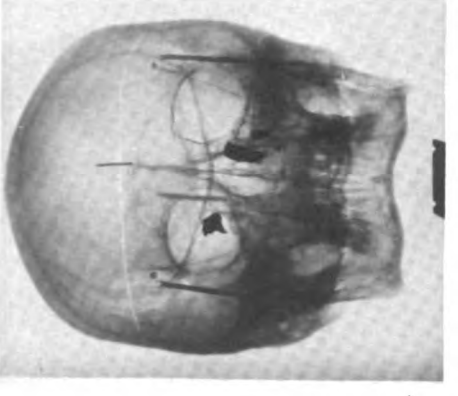

5.

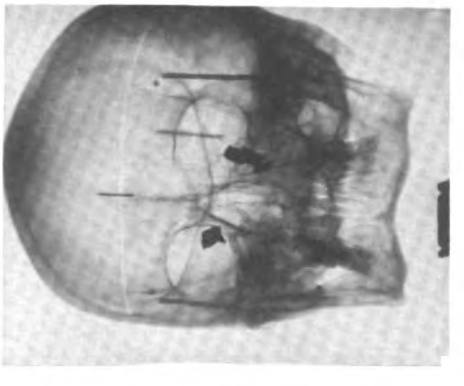

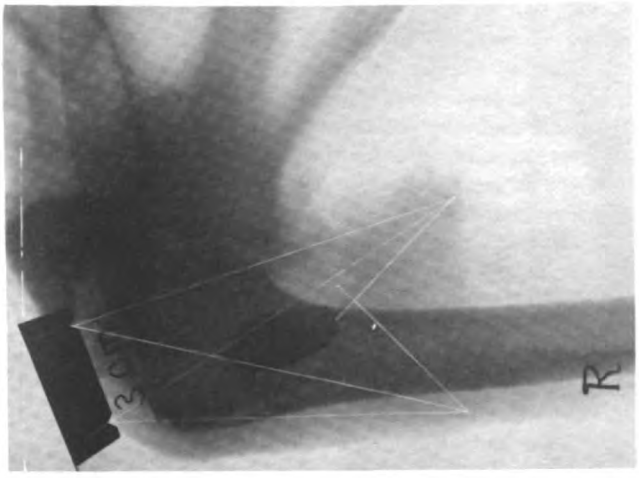

8.

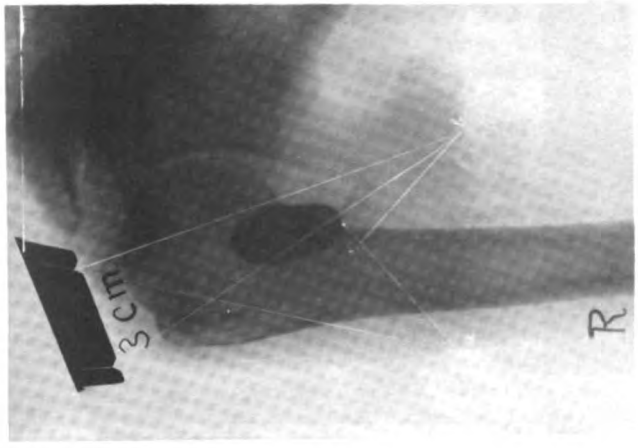

7.

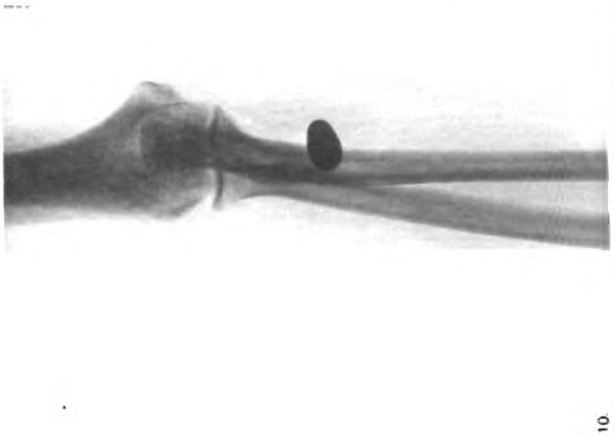

10.

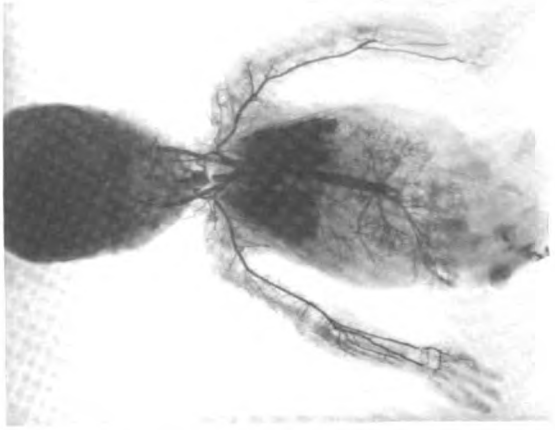

9.

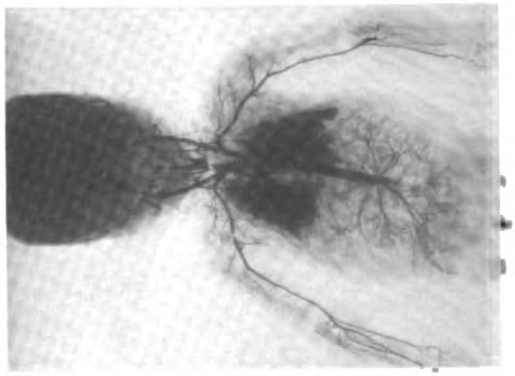

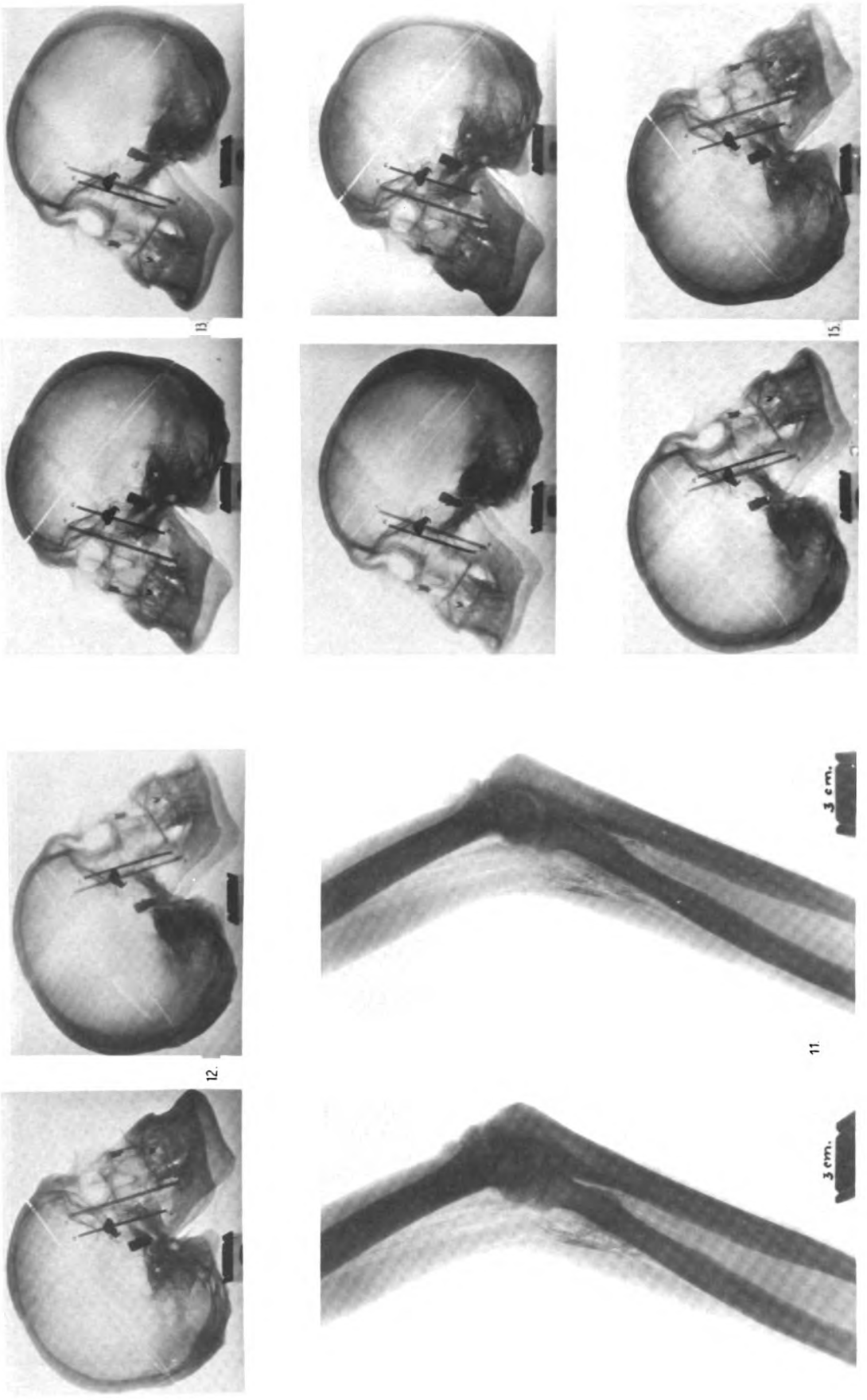
3 cm.
3 cm.

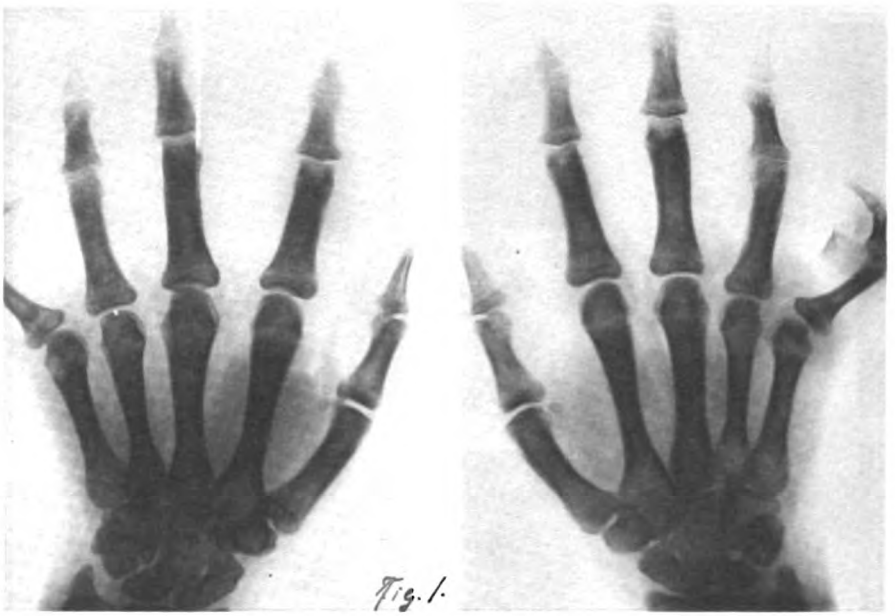


5.

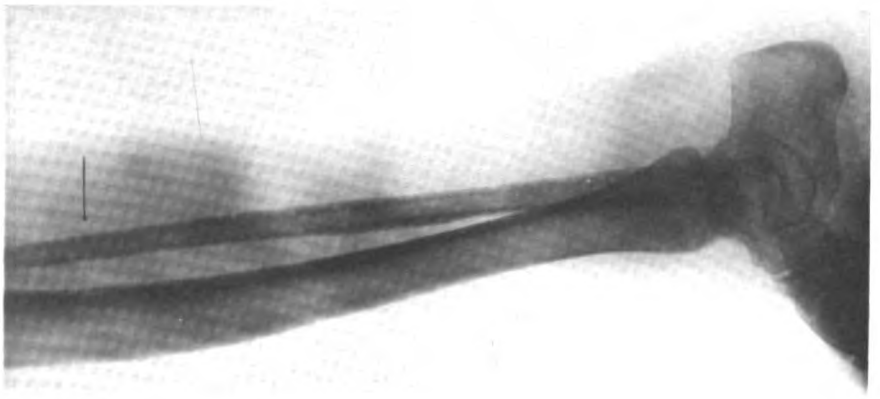
3.

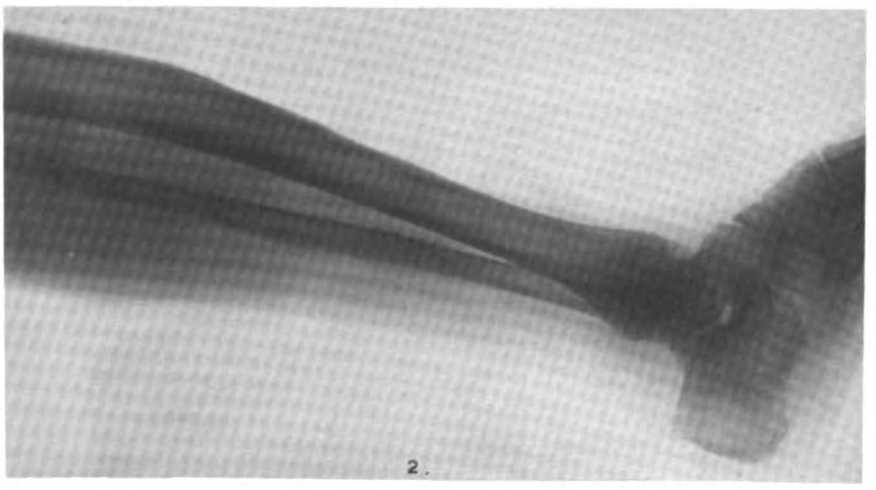
2.


7.

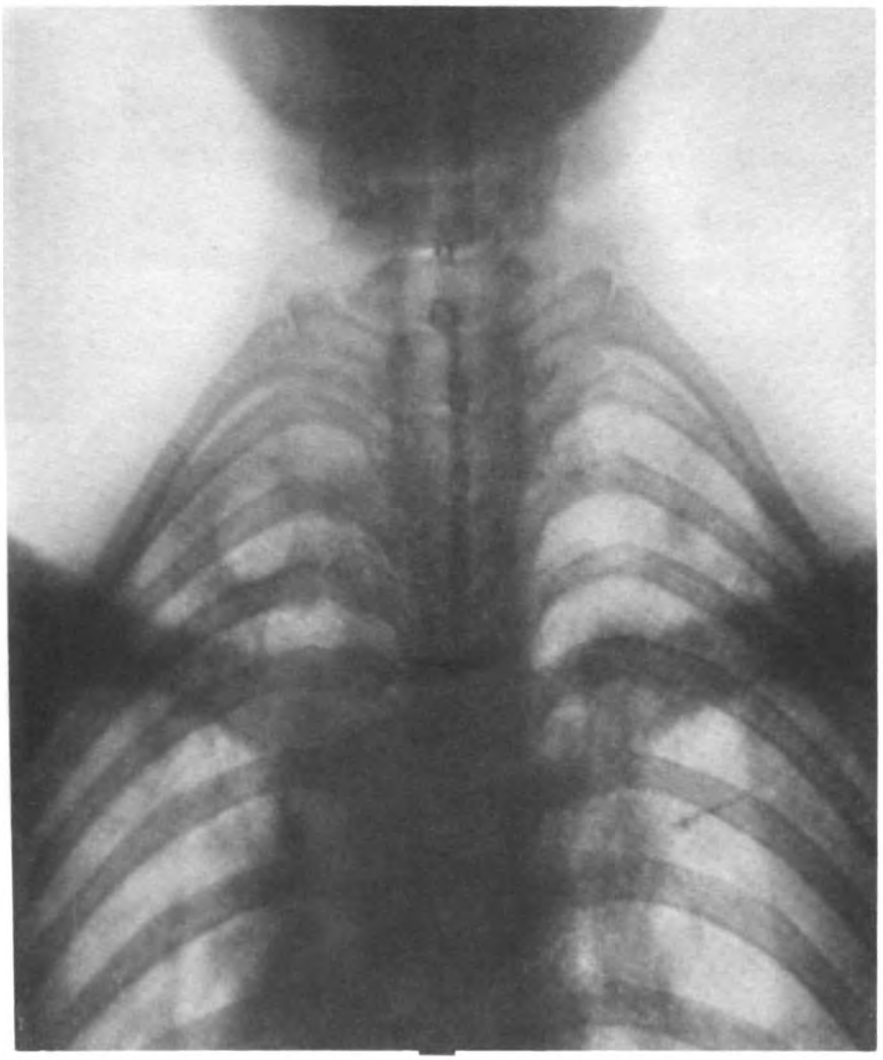

1.

4.

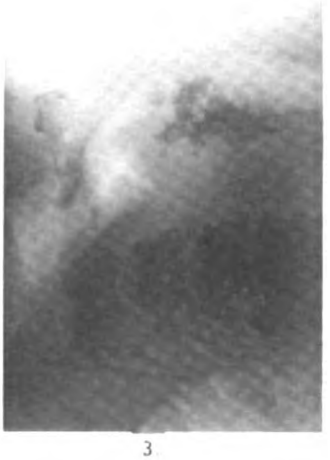

3.

2

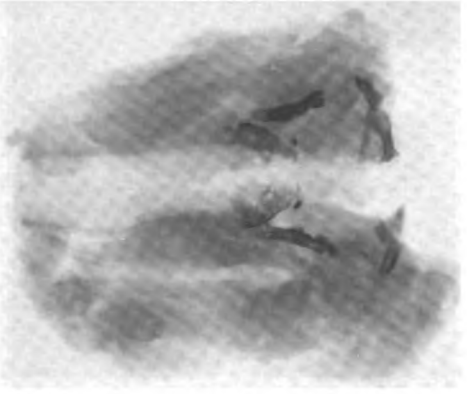

5

9.

10.

4.

8.

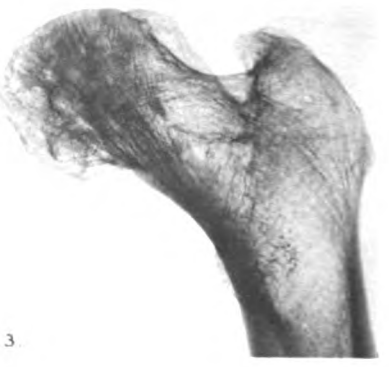

3.

2.

1.

5.

7.

6.

11.

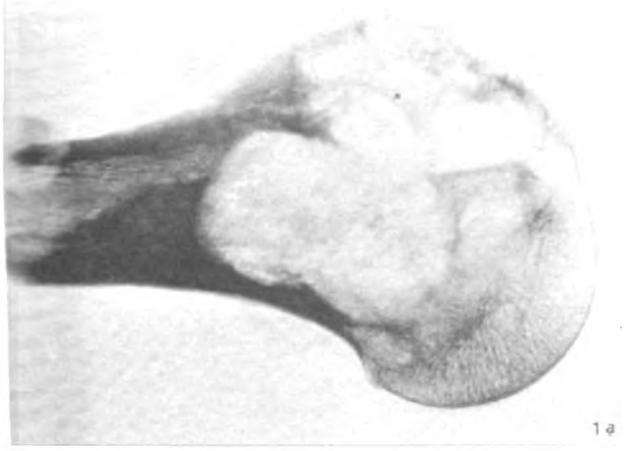

1a

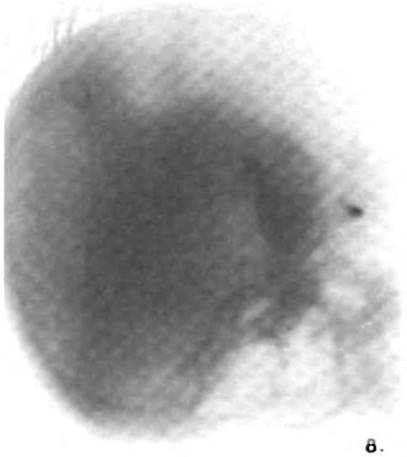

8.

2.

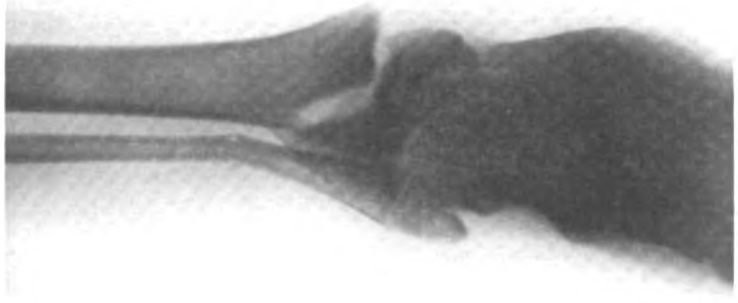

5.

3.

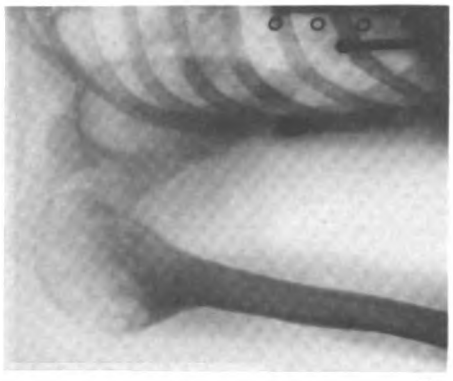

1



4a

6.

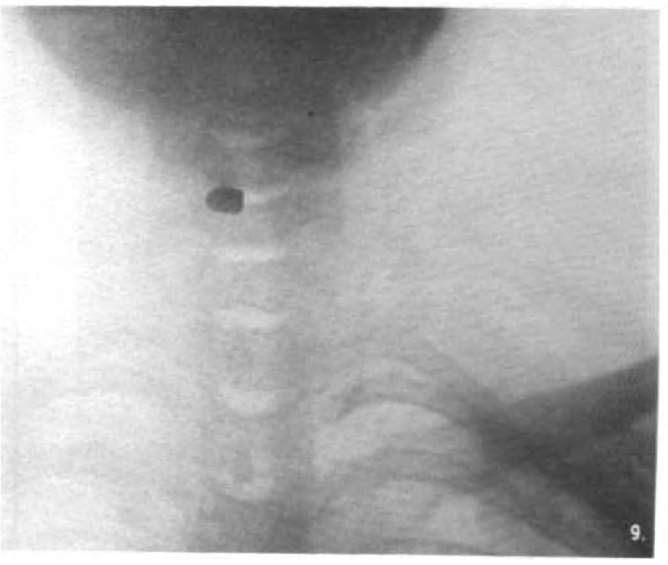

9.

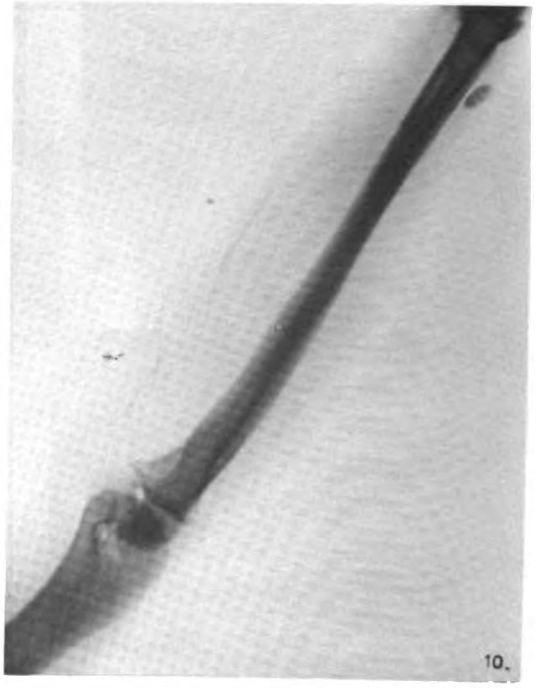

10.

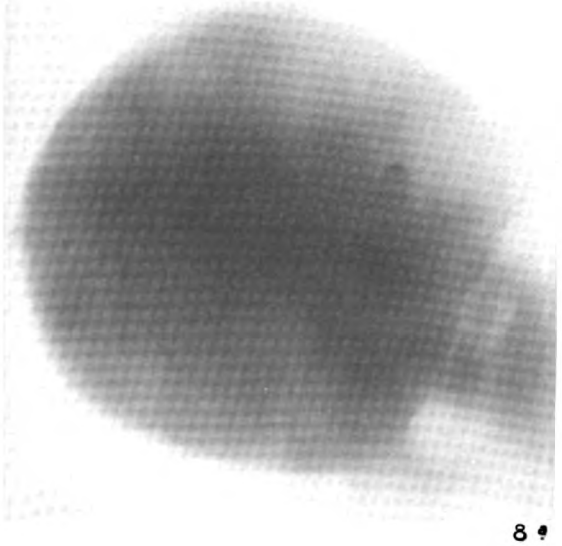

8.



4.

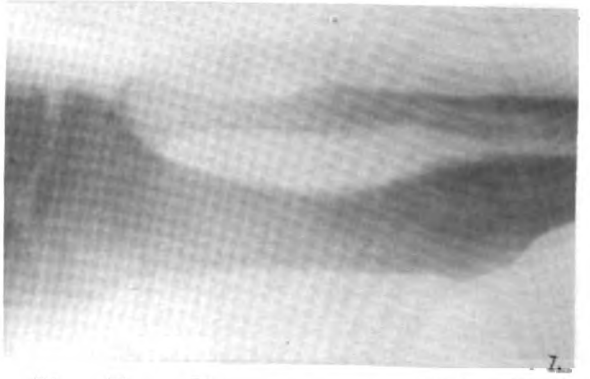

7.

1

2a

2b

3a

3b

4.

5.

6.

7.

8

9.

10

11.

12.

13.

14.

15

16

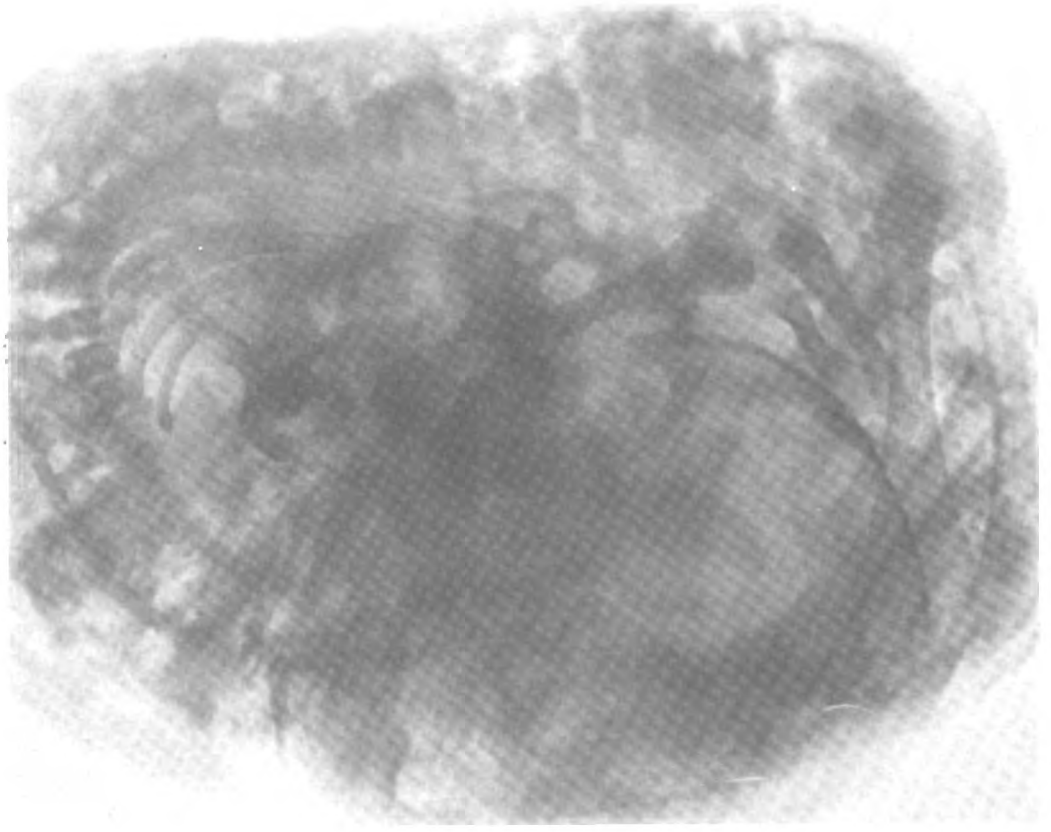

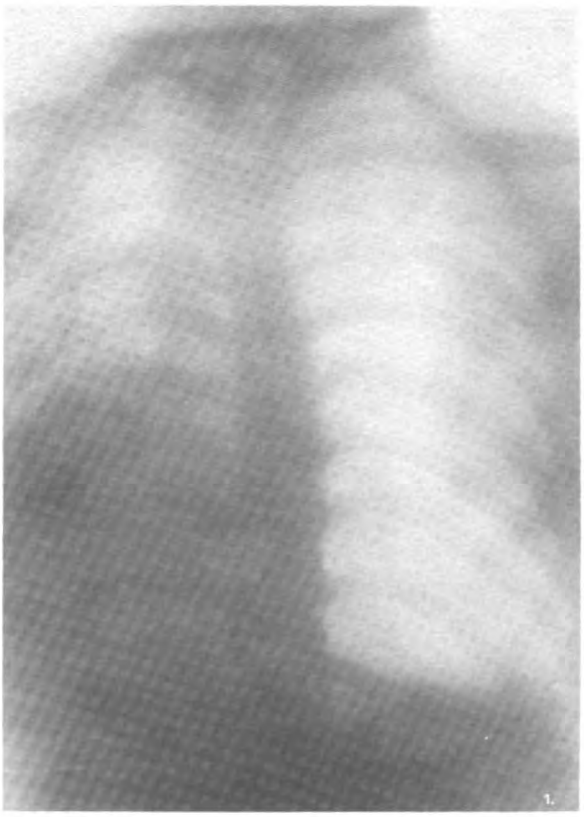

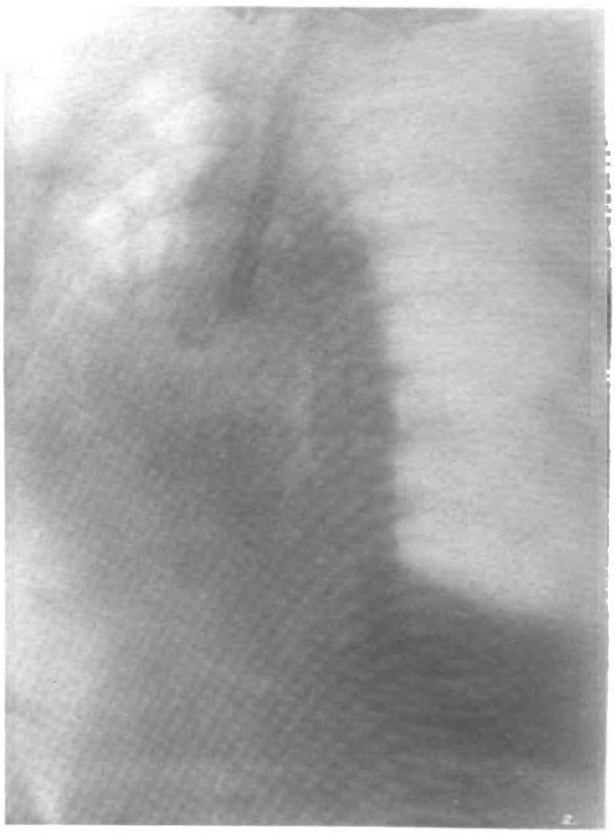

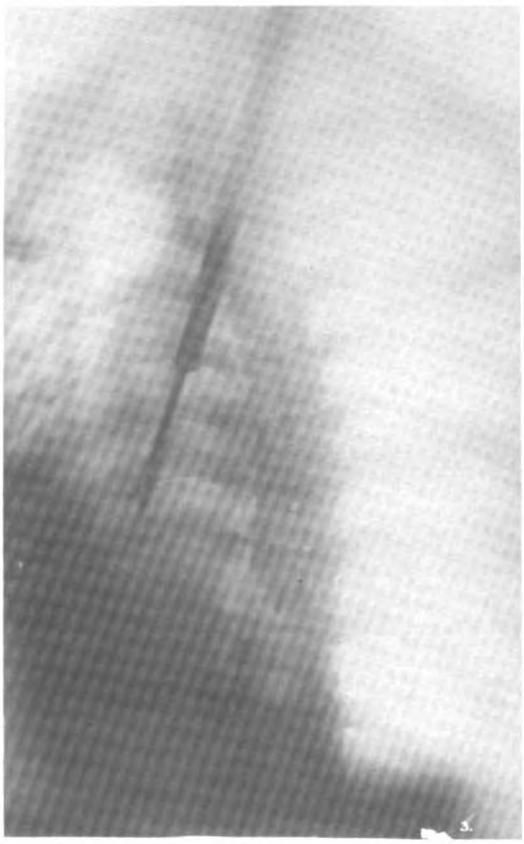



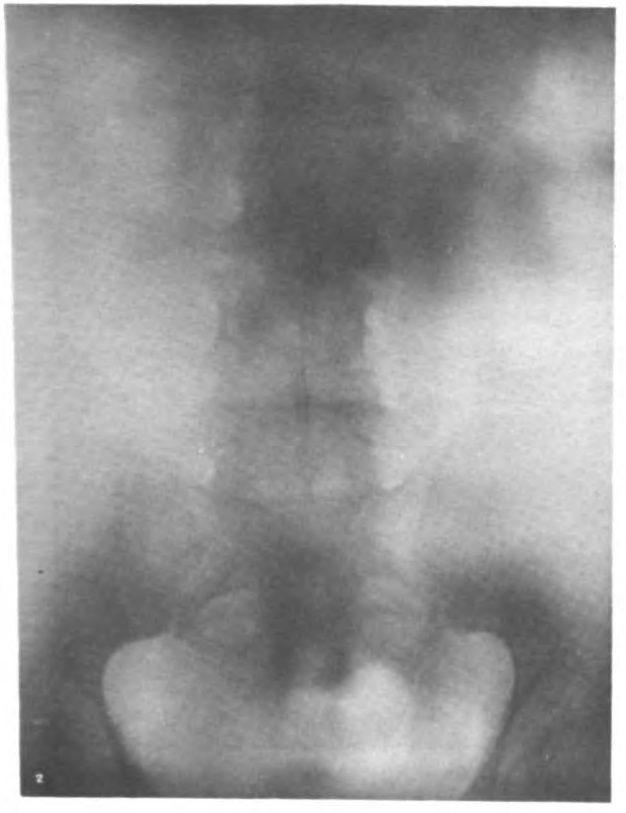

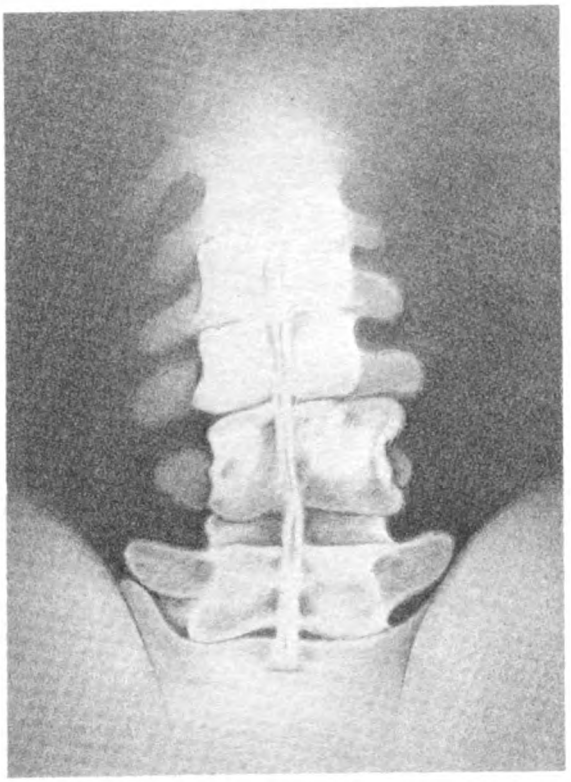

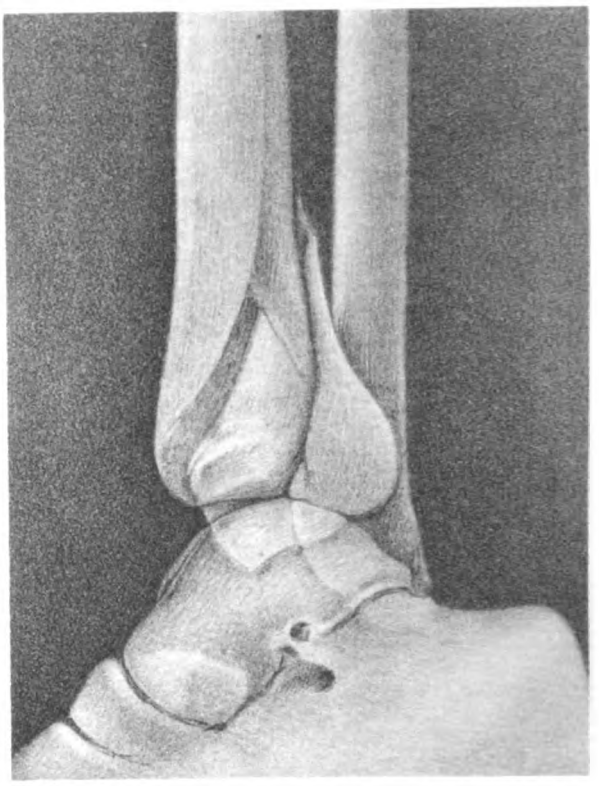

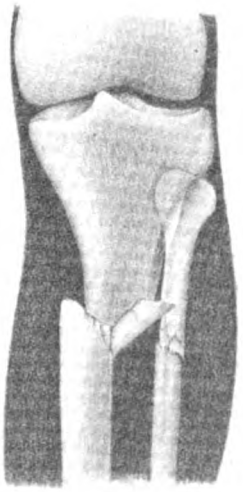

5

7.

1

2

3

4

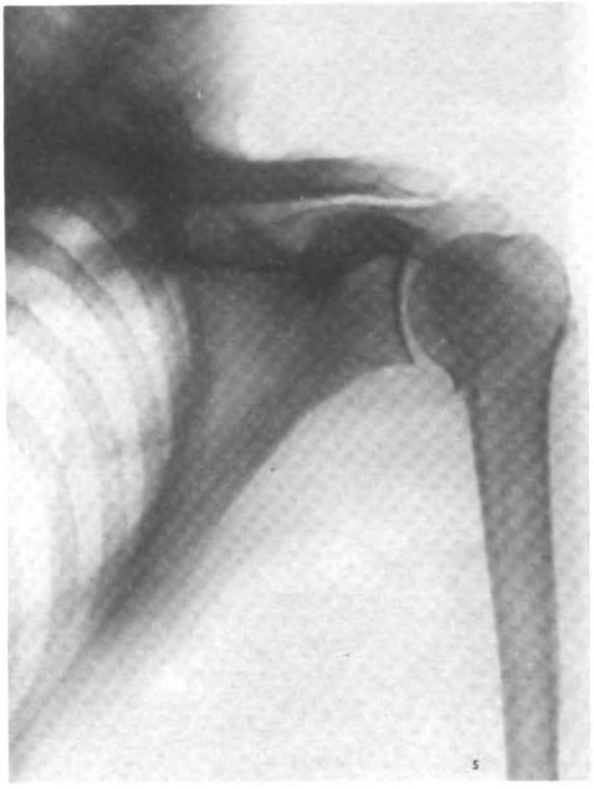
5

3

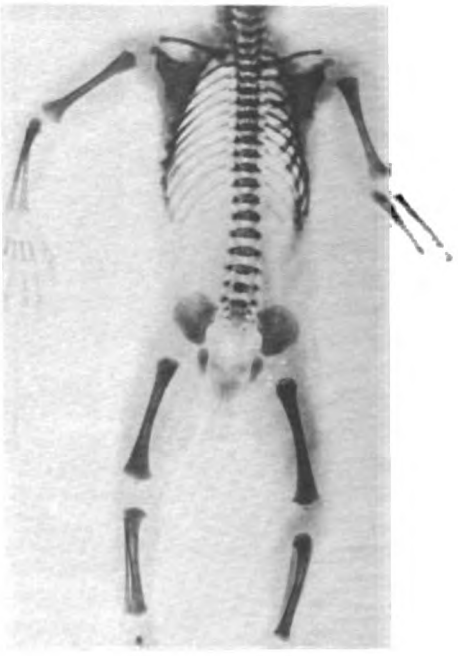

6

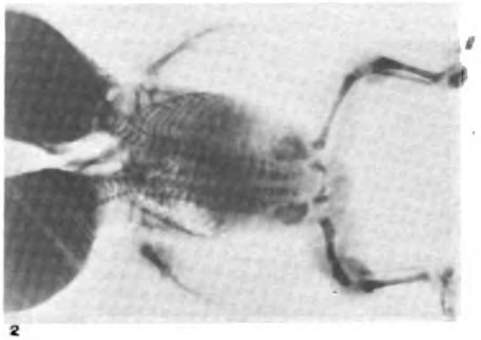

2

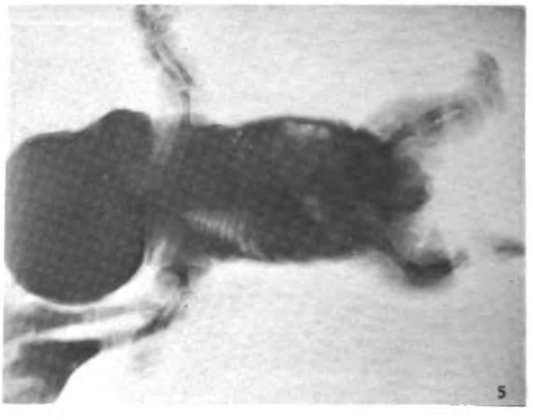

5

1

4

2

3

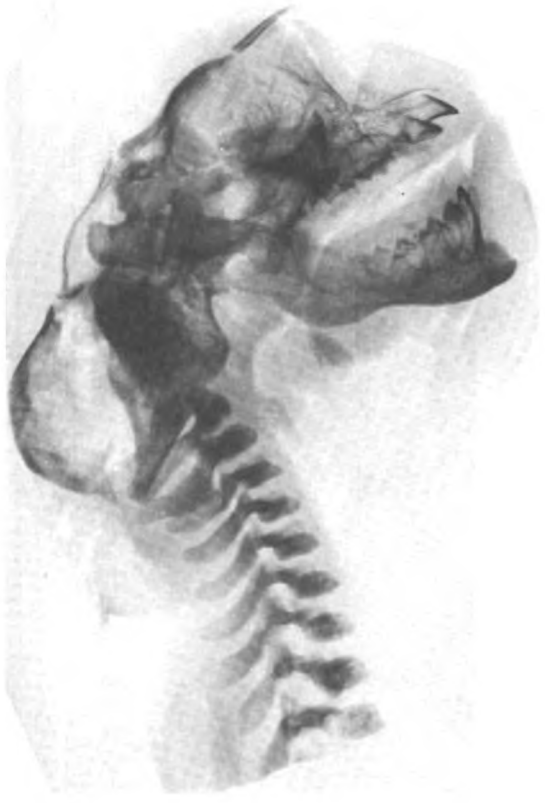

1

4

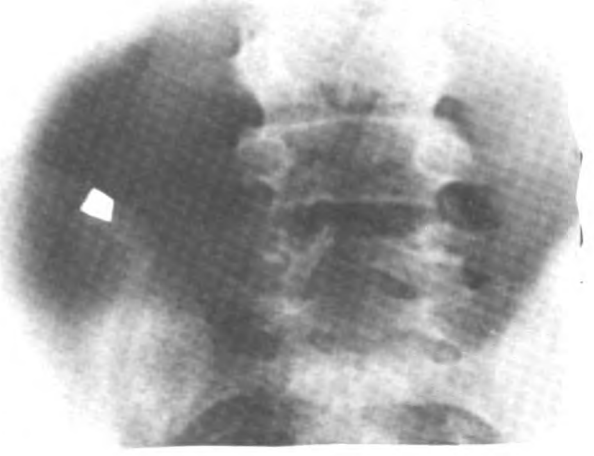

5

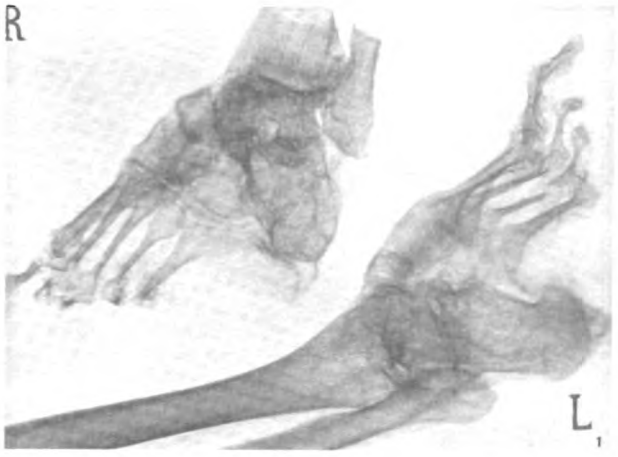
R
L

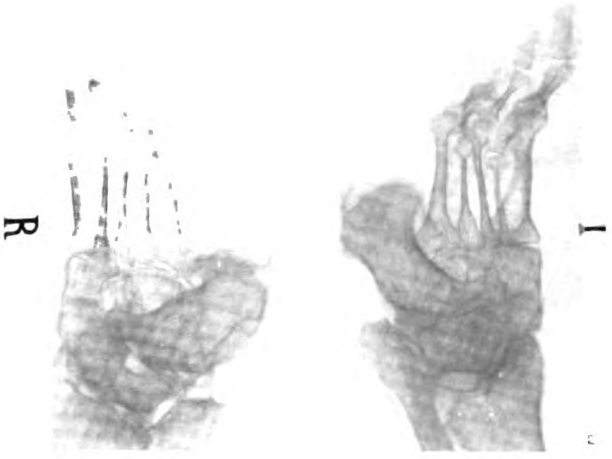
R
L

L

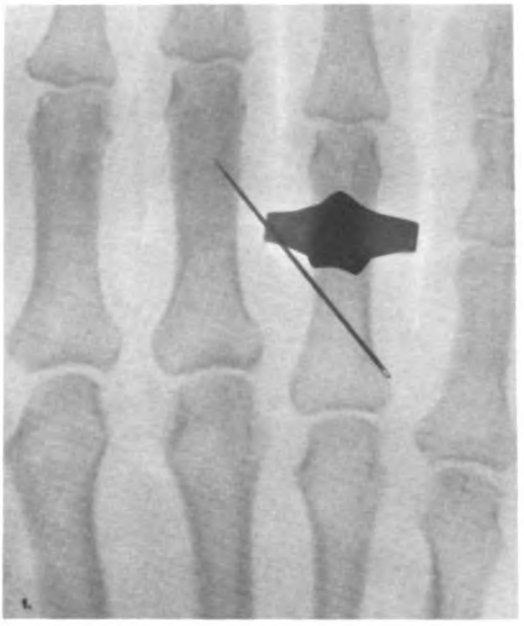

1.

2.



3.

4.



5.

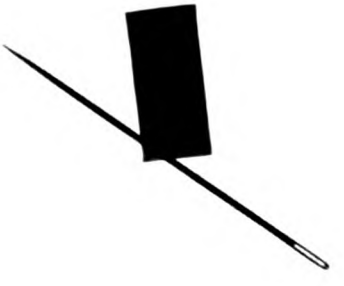

6.

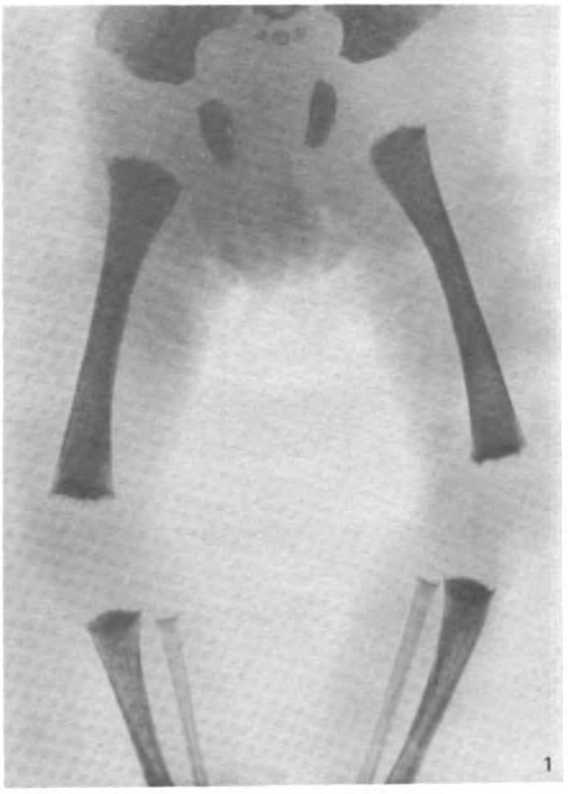
1

2

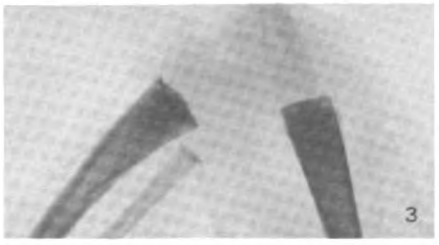
3

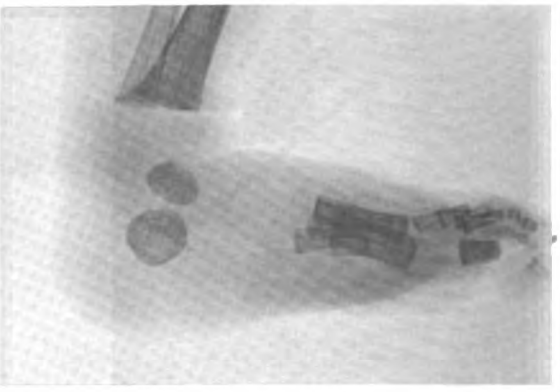
5

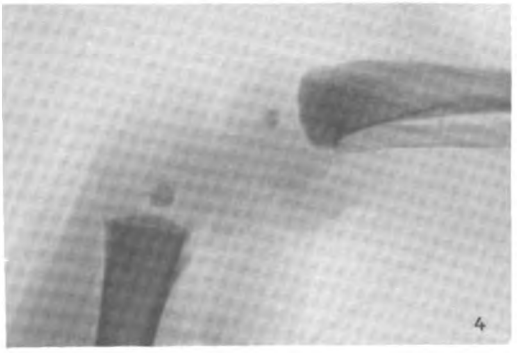
4


6

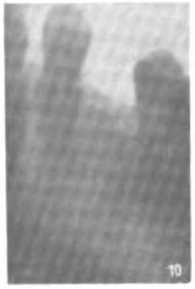
10

9

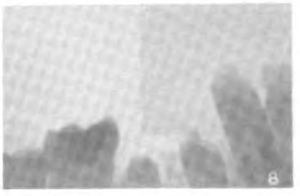
8

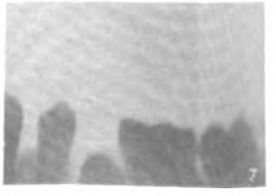
7

1

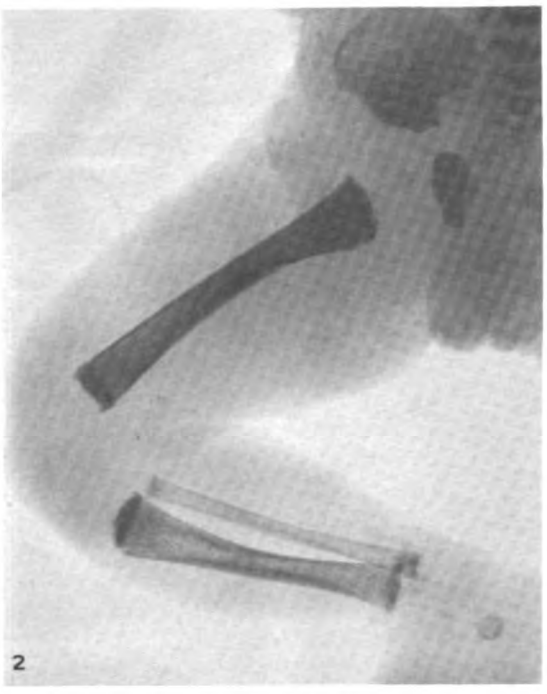
2

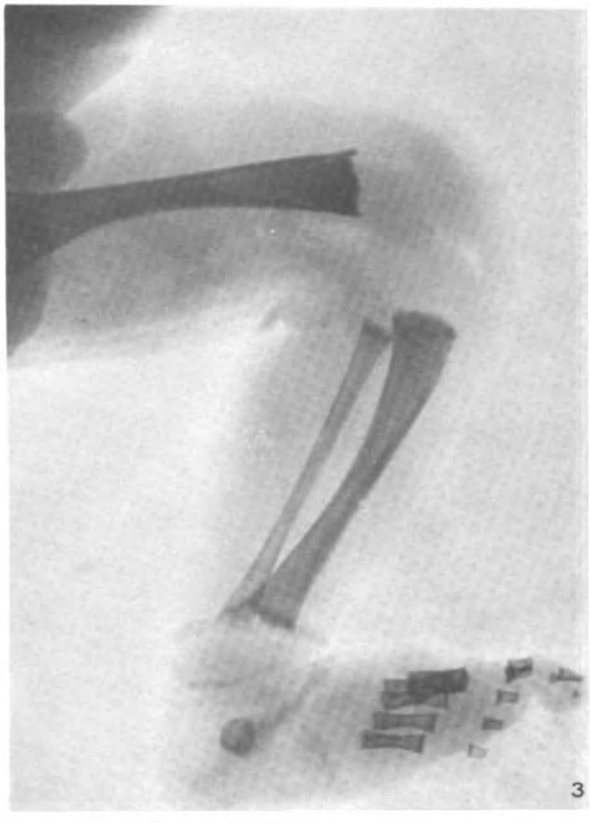
3

4

5

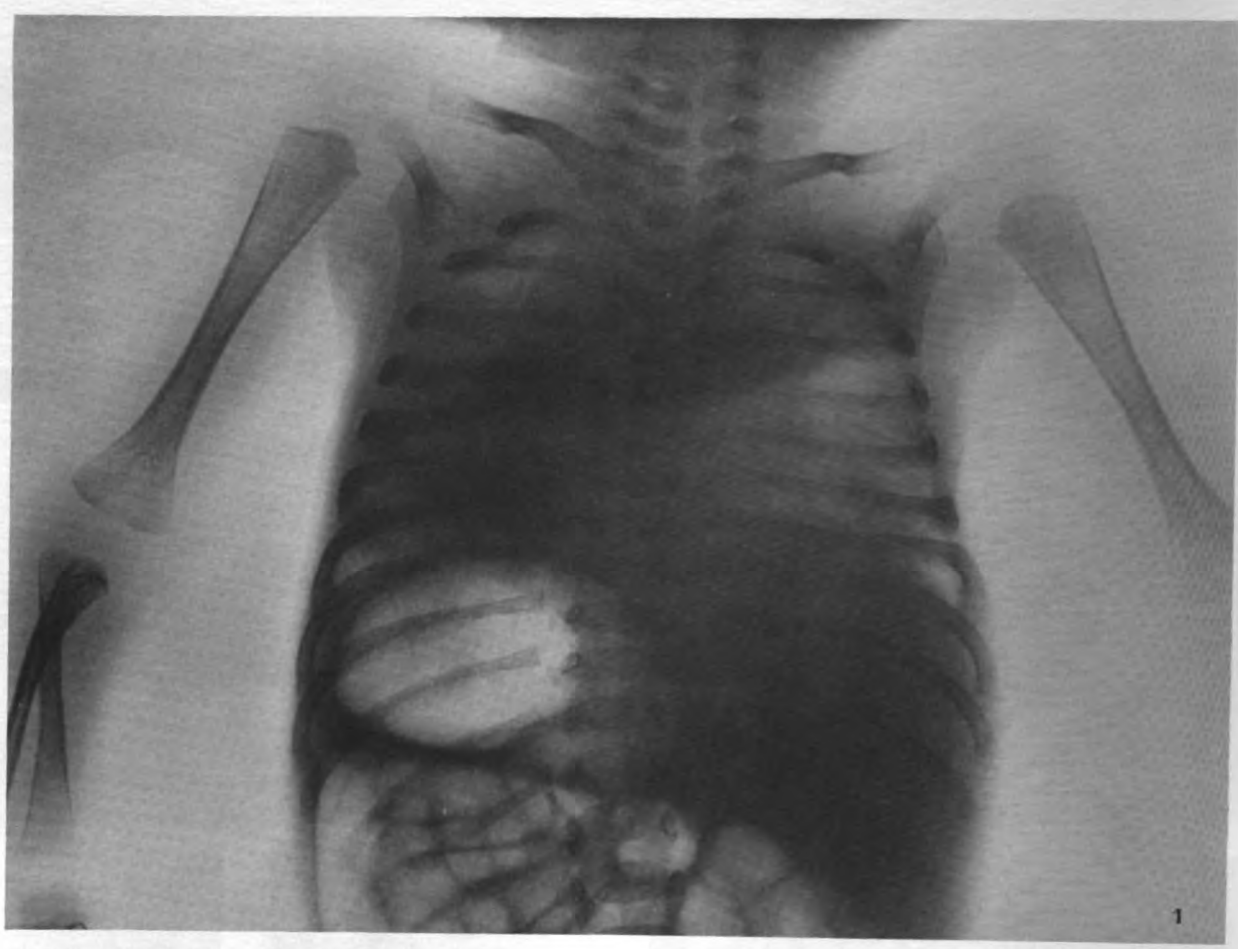
1

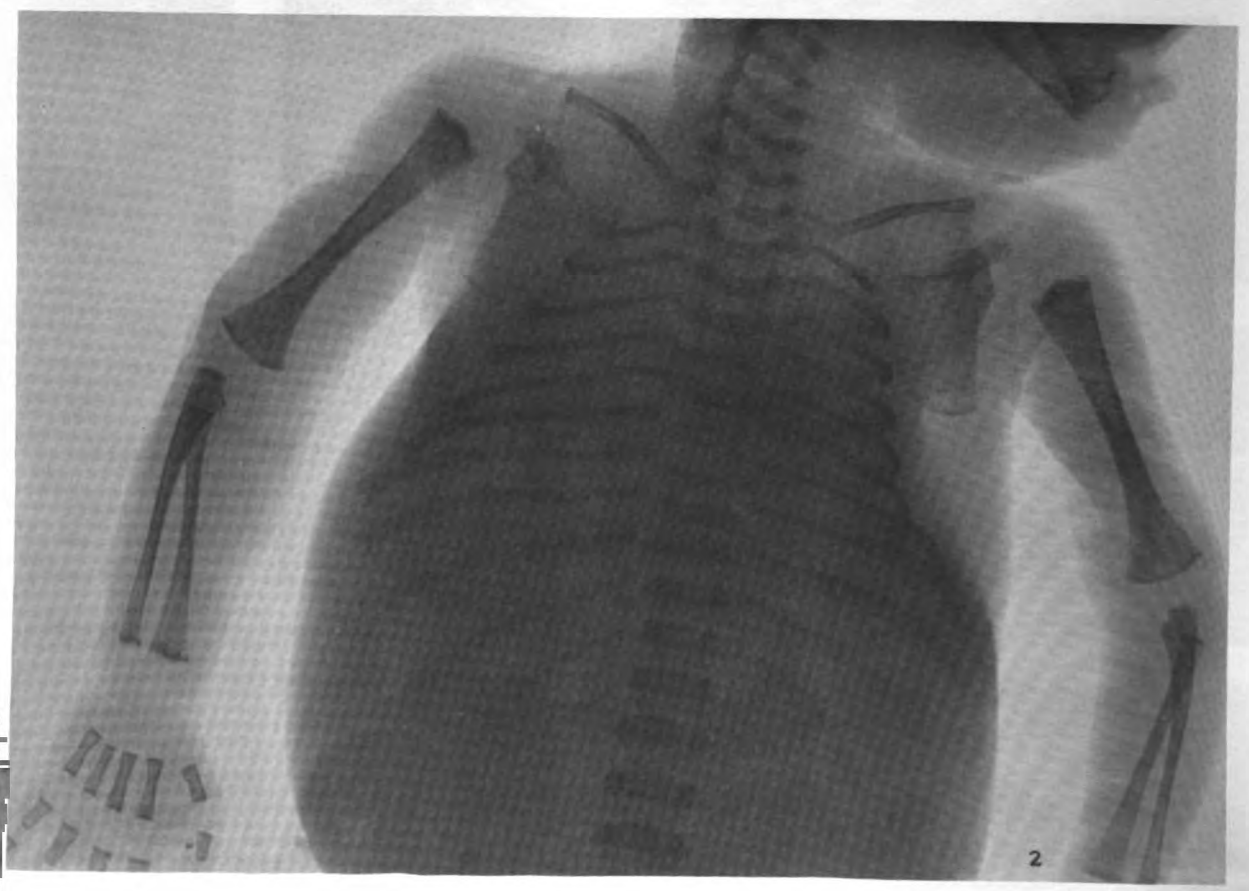
2

1

3



7

2

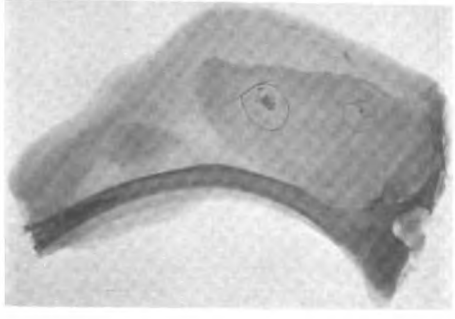

6

4

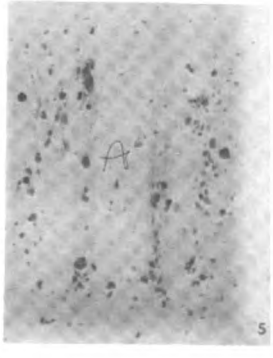

5

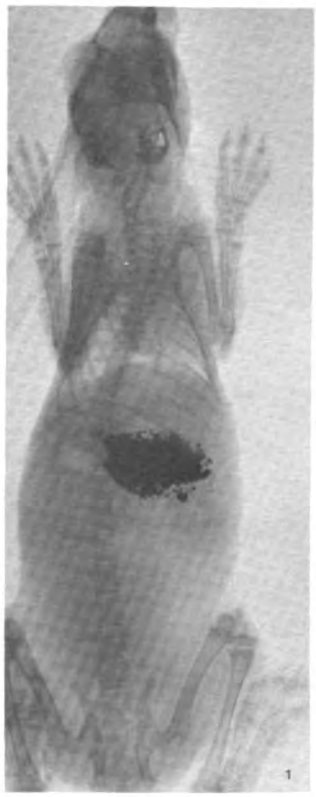

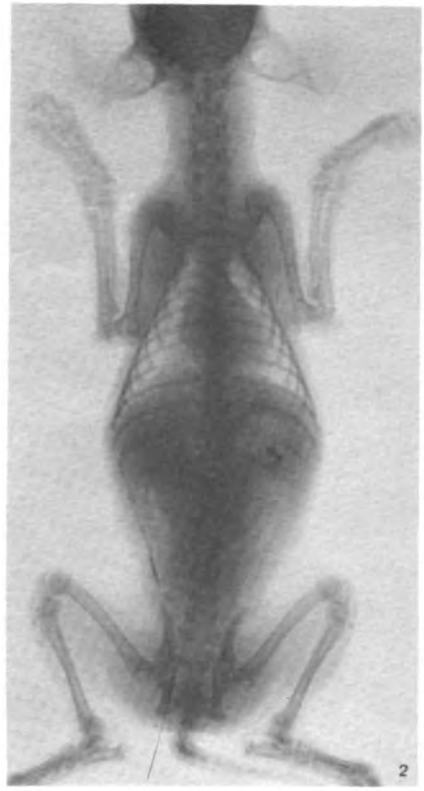

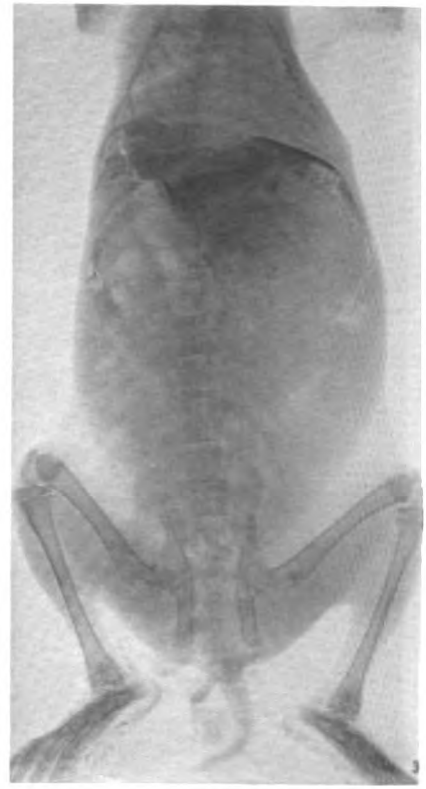

Fortschritte

auf dem Gebiete der

Röntgenstrahlen

VOLUME 5

1901/02

BIOMEDICAL LIBRARY

Fortschritte

auf dem Gebiete der

Röntgenstrahlen

Unter Mitwirkung von

Prof. Dr. **v. Bramann** in Halle, Prof. Dr. **v. Bruns** in Tübingen, Geh. Med.-Rat Prof. Dr. **Curschmann** in Leipzig, Geh. Med.-Rat Prof. Dr. **Czerny** in Heidelberg, Prof. Dr. **Forster** in Bern, Prof. Dr. **Grunmach** in Berlin, Prof. Dr. **Henschen** in Upsala, Prof. Dr. **Hoffa** in Würzburg, Prof. Dr. **Kölliker** in Leipzig, Prof. Dr. **Krause** in Altona, Oberarzt Dr. **Kümmell** in Hamburg, Prof. Dr. **Lenhartz** in Hamburg, Prof. Dr. **Lennander** in Upsala, Prof. Dr. **Oberst** in Halle, Geh. Med.-Rat Prof. Dr. **Riedel** in Jena, Prof. Dr. **Rumpf** in Hamburg, Geh. Med.-Rat Prof. Dr. **Schede** in Bonn, Prof. Dr. **F. Schultze** in Bonn, Oberarzt Dr. **Sick** in Hamburg, Geh. Reg.-Rat Prof. Dr. **Slaby** in Charlottenburg, Generaloberarzt Dr. **Schjerning** in Berlin, Generaloberarzt Dr. **Stechow** in Berlin, Prof. Dr. **Voller** in Hamburg und Prof. Dr. **J. Wolff** in Berlin

herausgegeben von

Dr. med. Deycke in Constantinopel **und** **Dr. med. Albers-Schönberg** in Hamburg

V. 5

Fünfter Band

Hamburg

Lucas Gräfe & Sillem

1901—1902

Reprinted with the permission of Georg Thieme Verlag

JOHNSON REPRINT CORPORATION
111 Fifth Avenue, New York, N.Y. 10003

JOHNSON REPRINT COMPANY LIMITED
Berkeley Square House, London, W. 1

First reprinting, 1965, Johnson Reprint Corporation

Printed in the United States of America

Inhalt.

Seite

Albers-Schönberg, Über die Anwendung des Wehneltschen elektrolytischen Unterbrechers im Röntgeninstrumentarium 1

Albers-Schönberg, Sternum- und Ösophagus-Darstellung (Tafel I) 8

Wilms, Die schräge Durchleuchtung des Thorax bei Fremdkörpern im Ösophagus und zur Darstellung der Dorsalwirbelsäule (Tafel II) 11

Walter, Der Wehneltunterbrecher im Röntgenbetriebe 13

Wolff, Zur inneren Architektur der Knochen, insbesondere zu den Methoden der Untersuchung dieser Architektur 19

Gocht, Ein neuer selbstthätiger Entwicklungsapparat 26

Hausmann, Beziehungen zwischen der chemischen Wirkung der aus einer Röntgenröhre austretenden Strahlung und Wirkung des Lichtes auf dieselbe Bromsilbergelatine 89

Comas Llaberia und **Prió Llaberia**, Einige Betrachtungen über die Diagnose von Nierensteinen mit Hilfe der Röntgenstrahlen I (Tafel III) 116

Cowl, Über verschiedene Projektionen des Thorax und über den diagnostischen Wert von Aufnahmepaaren 129

Hoffmann, Röntgenstrahlenphotographie in der Tierheilkunde (Tafel IV, V und VI) 138

Albers-Schönberg, Regenerierung hart gewordener Röhren 141

Winckler, Die Orientierung auf dem Röntgenbilde des Gesichtsschädels und das Studium der oberen nasalen Nebenhöhlen auf demselben (Tafel VII, VIII und IX) 147

Comas Llaberia und **Prió Llaberia**, Einige Betrachtungen über die Diagnose von Nierensteinen mit Hilfe der Röntgenstrahlen II 157

Sulzberger, Die isolierten traumatischen Luxationen im Bereiche des Carpus (Tafel X und XI) . 167

Hofmeister, Ein neuer selbstthätiger Entwicklungsapparat 181

Stein, Die Einordnung und Buchung der exponierten Röntgenplatten 183

Stembo, Das Röntgogramm einer angeborenen doppelseitigen Luxation der Kniescheibe nach aussen (Tafel XI, Fig. A) 185

Grouven, Histologische Veränderungen des lupösen Gewebes nach Röntgenbehandlung 186

Bähr, Zu Wolffs Artikel, „Zur inneren Architektur der Knochen etc." in Bd. V, Heft 1 188

Guilleminot, Über einige Vorrichtungen zur Durchleuchtung des Körpers und zur Grössenbestimmung der Organe 190

Bade, Über den Wert der Röntgenuntersuchung bei Lungentuberkulose 193

Reiniger, Gebbert & Schall, Eine neue Umschaltevorrichtung für stereoskopische Röntgendurchleuchtung 197

Lauper, Studie über Osteomalacie mit besonderer Berücksichtigung der Ätiologie, der Therapie und der diagnostischen Verwertung der Röntgenphotographie an der Hand eines Falles aus dem Kantonsspital in Münsterlingen I (Tafel XII) 201

Köhler, Frakturen bei Syringomyelie und andere seltenere Frakturen der oberen Extremität (Tafel XIII) 229

Holzknecht, Die photochemischen Grundlagen der Röntgographie mit einem Anhang: Die veränderliche Gradationsfähigkeit der Platten und ihre Bedeutung für die Röntgenaufnahme I 235

Crzellitzer, Zur Sichtbarkeit der Röntgenstrahlen 245

Beck, Beitrag zum anatomischen Verständnis der Fraktur des Kondylus externus humeri während der Entwicklungsperiode (Tafel XIV) 253

Reiniger, Gebbert & Schall, Eine neue Vorrichtung zur Unterdrückung des sekundären Schliessungsinduktionsstromes von Funken-Induktoren 257

W. A. Hirschmann, Ein neuer elektrolytischer Unterbrecher 258

Seite

Sudeck, Über die akute (reflektorische) Knochenatrophie nach Entzündungen und Verletzungen an den Extremitäten und ihre klinischen Erscheinungen (Tafel XV und XVI) 277
Nonne, Über radiographisch nachweisbare akute und chronische „Knochenatrophie" (Sudeck) bei Nervenerkrankungen (Tafel XVII und XVIII, Fig 7 und 8) 293
Wendt, Über Rissbrüche des Fersenbeins (Tafel XVIII, Fig. 1—4) 297
Albers-Schönberg, Eine Kompressionsblende zum Nachweis von Nierensteinen 301
Holzknecht und **Kienböck**, Über die Einrichtung des Plattenarchivs 308
Holzknecht, Die photochemischen Grundlagen der Röntgographie mit einem Anhang: Die veränderliche Gradationsfähigkeit der Platten und ihre Bedeutung für die Röntgenaufnahme II 317
Lauper, Studie über Osteomalacie mit besonderer Berücksichtigung der Ätiologie, der Therapie und der diagnostischen Verwertung der Röntgenphotographie an der Hand eines Falles aus dem Kantonsspital zu Münsterlingen II 327
Eykman, Bewegungsphotographie mittelst Röntgenstrahlen (Tafel XIX, XX und XXI) 347
Hamann, Ein neuer Röntgentisch 354

73. Versammlung deutscher Naturforscher und Ärzte in Hamburg. 22.—29. Sept. 1901. Bericht über die Röntgenvorträge und die Röntgenausstellung . . . . 28—88

Correspondenzen 142. 260. 363
Bücherbesprechungen 143. 262. 310. 358
Vereine und Kongresse 144. 265. 311. 361
Journallitteratur 145. 267. 314. 362
Tafel I—XXI.

Namenregister.

(Die Ziffern verweisen auf die Seiten; ein * bedeutet Originalartikel.)

Abadie 315. — Abarran 122. — Abney 98. 99. — Albers-Schönberg *1. 29. 43. 46. 64. 67. 73. 75. 76. 82. *141. 163. 164. 181. 265. *301. 318. 319. 320. 358. — Albertin 167. 168. 180. — Alexandre 316. — Allaire 272. — Allgem. Elektr. Gesellschaft 265. — Allison 333. — Alquié 169. 172. 173. — Ammann 340. — Anschütz 269. — Apathy 188. — Arnoth 233. — Aschkinass 63. — Auer von Welsbach 54. — Azcarreta 117. 119. 120. 121. 125. 126. 127. 128. 129.

Bade 19. 20. 21. 22. 24. 82. 189. *192. 261. — Bähr 22. 23. 24. 177. *188. 261. — Bakes 235. — Baldwin 275. — Bang 63. 64. — Bardeleben 173. 177. — Bardenheuer 169. 172. 176. 230. — Barthélemy 42. — Bartumeus 129. — Barraquer 56. 60. — Baumann 226. — O. Baumgartel 26. — Beaucamp 336. 338. 346. — Beck C. *253. 273. 274. 311, 315. 316. 363. — Béclère 192. 263. 271. 273. 361. — Below 44. — Bender 314. — Bennett 229. — Benoist 272. — Berger 171. 336. — v. Bergmann 41. 183. — Bergmann (München) 45. — Bergonié 190. 272. — Berndt 234. — Bernhart 336. — Bernstein 333. 346. — Bertschinger 210. 346. — Blanchard 233. — Bilhaut 272. — Blecher 291. 363. — Bleyer 275. — Boas 72. 73. 74. — Bognand 233. — Boinon 197. — Bollaan 271. — Bolleau 38. — Bollano 62. — Bonnes 173. — Bordier 46. — Borgherini 295. — Böttger 275. — Bouchard 69. 190. — Boyer 174. 176. — Brandes 246. 247. 248. — v. Braun 328. — Brautlecht 148. — Breisky 328. — Broca 231. — Brodie 292. — Broussilovski 272. — Brunner 201. 327. — Bruns 230. 329. — Buchanan 169. — Buchstab 272. — Bum 235. — Burghart 135. — v. d. Busche-Haddenhausen 336. — Büttner 240. 244.

Cade 272. — Caffarena 276. — Cajal 117. — de la Camp 361. — Cardenal 56. 128. — Casati 217. — Caspari 221. — Chamberlain 274. — Chapulecky 246. — Charcot 288. 293. — Chatin 272. — Chisolm 168. — Chopart 173. — Chrobak 217. 218. 339. — Clairmont 313. — Clark 275. — Claudot 174. 176. — Cloquet 230. — Cohnheim 210. 216. — Comas Llaberia *56. 85. *116. *157. — Contremoulins 270. — Cooper 173. 230. — Cowl 62. 72. 74. 81. *129. 247. 248. 249. 250. — Cramer 229. — Crespo 123. — Culmann 23. 24. 25 26. 189. — v. Criegern 11. 137. 312. — Crzellitzer *245. 265. 311. — Curatulo 227. — Czerny 71.

Danlos 266. — Dariex 246. — Delbecq 230. — Depage 141. — Deprès 174. 175. — Deroche 288. — Desfosses 298. 300. — Dessauer 73. 74. 76. 265. — Destot 176. — Determann 131. — Deutschländer 63. 72. 312. — Devaux 271. — Donat 214. 336. 346. — Dontrelepont 36. 144. 186. 188. — Dorn 246. 247. 248. — Driffield 89. 91. 97. 99. 100. 106. 109. 110. 321. 322. 324. — Drossbach 268. — Dubar 170. 172. — Duffier 298. 300. — Dufour 316. — Dumreicher 233. — Dupré 271. — Dupuytren 167. 168.

Eberth 64. — Eckstein 336. 346. — Eder 322. 325. — Ehret 297. — Mylius Ehrhardt 79. — Ehrmann 362. — Eigenbrodt 171. — Eisenhart 226. — Eisenlohr 295. — Erichsen 169. 180. — Ernecke 2. — Esmarch 292. — Espinosa 118. — Esquerdo 120. 128. 129. — Exner 68. — Eykman 261. 323. *347.

Fargas 119. 122. 129. — Fehling 201. 213. 215. 217. 219. 220. 221. 222. 223. 224. 225. 226. 227. 320. 331. 333. 334. 335. 336. 337. 338. 346. — Fergusson 172. — Ferrades 60. — Fewson 337. 338. 346. — Finsen 51. 52. 53. 268. — Fischer 73. 293. 297. 336. — Flatau 225. 336. 346. — Fochier 273. — Fomm 71. — Forgue 170. 172. — Förster 293. 297. — Fosberg 275. — Fouquet 266. — Foveau de Coumelles 47. — Fraenkel 265. — Franke 269. 312. — Freund 29. 41. 43. 46. 52. 56. 63. *77. 240. 241. — Frey 336. 346. — Friedberg 212. — Friedreich 212. — Friedrich 173. — Fuchs 247. 275. — Fuchsig 313.

Gaimard 165. — Gamgee 170. 171. — Gassmann 29. 43. — Gatti 247. — Gay 173. — Gebhardt 24. 25. 26. — Gelpke 217. — Gevaert 315. — Ghillini 22. 23. 24. 261. 293. 297. — Gibert 271. — v. Gieson 188. — Gnesda 235. 294. 297. — Gocht *26. 42 46. 48. 71. 72. 73. 181. 230. 260. — Golding-Bird 273. — Goldstein 239. 240. 241. — Goebel 342. 344. 346. — Golebiewski 297. — Goltz 233. — Gottstein 11. — Gras 172. — Grouven *35. 37. 63. *186. — Grubbe 275. — Grunmach 42. 62. 63. 74. 80. 130. — Guilleminot *190. 271. — Guilloz 45. 272. — Gulland 214. — Gumlich 339. — E. Gundelach 79. — Gurlt 297. — Gussenbauer 70. 299. — Guttmann 283.

Haegler 225. — Hafenkrankenhaus 82. — Haga 71. — Hahn, R. 29. 37. *39. 43. 56. 62. 67. 77. *77. 82. 294. — Helbing 298. 299. 300. — Hall-Edwards 274. — Hallopeau 266. — Hallwachs 52. — Hamann *354. — Hamilton 172. 230. — Hanau 210. 215. 226. 227. 331. 346. — Hannecart 144. — Hansmann *89. 244. 261. 323. — Harburger Gummi Kamm Co. 79. — Harnisch 246. — Heberden 67. — Heitzmann 220. — Helferich 229. 231. 233. — Hellendall 144. — Hennig 329. — Hess 311. — Heuss 221. — Heyse 213. 214. 215. 216. 346. — Hildebrand 193. 194. 195. 196. 197. 263. 310. 359. — Himstedt 248. — Hirsch, C. 67. — W. A. Hirschmann 75. 78. 181. 182. 249. *258. 265. — Hochschule, tierärztl., Wien 85. — Hochsinger 66. — Hoebecke 217. — Hofbauer 265. — Hoffa 21. 23. 24. 48. 50. 51. 177. 189. 229. 230. 231. 288. 312. — Hoffmann 68. *138. 220. 321. 346. — Hofmeier 214. — Hofmeister *181. — Holland 146. — Holmes 169. — Holzknecht 9. 11. 62. *67. 71. 72. 73. 76. 83. 84. 130. 135. 143. 194. 196. 197. *235. *308. 312. *317. 360. 361. 363. — Hönigschmild 168. — Horta 128. — v. Hübl 320. — Huntington 363. — Hurter 89. 91. 97. 98. 99. 100. 106. 109. 110. 321. 322. 324. — Hüter 173.

Immelmann 73. 81. 186. — Institut f. med. Diagnostik, Berlin 81.

Jackson 274. — v. Jaksch 224. 346. — Jarjavay 230. — Jedlička 275. — Jicinsky 275. — Joachimsthal 81. 265. 362. — Johnson 146. — Jolly 336. 346. — Josef 314. — Jozef 44. 46. — Jutassy 37. 42.

Kaiser 62. 85. — Kaposi 42. 43. — Kapsommer 293. 297. — Kassabian 275. — Kehrer 217. 219. 225. 227. 328. 346. — Kelsch 196. 197. — Kern 24. — Kienböck *29. 43. *64. 69. 83. 84. 145. 235. 241. 265. 269. 278. 279. 283. 289. 291. 293. 294. 297. *308. 314. 317. 319. 320. 321. — Kilian 11. — Kirstein 11. — Kleinwächter 217. 339. 346. — Klingelfuss 74. 76. — Fr. Klingelfuss & Co. 78. — Chirurg. Klinik, Leipzig 83. — Max Kohl 78. 265. — Koeppen 211. 212. 328. 329. 330. 331. 345. 346. — Köhler *229. 262. 289. — König 151. 169. — Körte 169. — Korteweg 22. 24. — Kossel 339. 346. — Köster 21. — Kraft 194. 264. — Kral 336. — Städt. Krankenhaus Altona 79. — Allg. Krankenhaus Hamburg-Eppendorf 82. — Kreidel 247. — A. Krüss 79. — Kuhnt 71. 151. — Kundrat 235. — Kümmel 71. — Kümmell 278. — Kusmin 233. — Küttner 145.

Lang 266. 362. — Latzko 201. 211. 216. 217. 218. 219. 220. 223. 224. 226. 328. 329. 330. 331. 332. 334. 335. 336. 337. 338. 344. 345. 346. — Lauenstein 170. — Lauff 314. — Lauper *201. *327. — Lauterbach 361. — Leduc 53. 271. — Lehmann 328. — Lejeune 316. — Lembke 169. 170. — Lemmen 297. — v. Leuthold 358. — Levy 220. — Dr. Max Levy 72. 73. 75. 79. 265. — Levy-Dorn 48. 50. 68. 69. *70. 74. 194. 314. 321. — Liebrecht 193. — Liechti 90. — v. Limbeck 222. 346. — Littauer 217. 227. 335. 336. 346. — Litzmann 218. 329. — Lobstein 233. — Loew 317. — Loewenhardt 144. — Löhlein 214. 225. 226. 333. 336. 339. 346. — Loison 267. — Lorenz 22.

Macedonio 215. 338. 346. — Machado 275. — Maffei 144. — Magin 139. — Maissoneuve 174. — Malgaigne 229. 230. 297. — Mantegazza 233. — Marie 267. — Marinesco 235. — Marragliano 276. — Masini 275. — Matthes 224. 346. — Meckel 216. — Merril 146. — Mertens 298. 300. — Mestre 117. 119. 120. 121. 124. — Gebr. Meyer 79. — Mohr 22. 24. 25. 26. 261. — Möhring 292. — Mölter 139. —

Möller, M. 38. — Monnell 275. — Moritz 69. 192. 267. — Mosengeil 173. — Mosengiel 335. — Mougeot von Bruyères 169. — Mouchet 273. — Müller 240. 244. 268. — Müller (Düsseldorff) 144. — Müller-Uri 79. — P. Johs. Müller & Co. 355. — C. H. F. Müller 78.

Nagel 248. — Nalbandoff 234. 235. 294 297. — Narkiewicz-Jodko 53. — Nasse 233. 289. 293. 297. — Neisser 240. — Neumann 37. 223. 346. — Neusser 224. 225. — Neurath 312. — Nill 139. — Nonne 282. *293.

Oberst 167. 177. 229. 230. 231. 297. 298. — Oudin 42. 46.

Paget 288. — Pagés 118. 119. 122. 124. 125. — Parberry 275. — Paulet 175. — Pecht 261. — Pels-Leusden 311. — Pelczar 333. — Pende 315. — Pengnez 273. — Peraire 266. — Perges 298. 300. — Pergens 247. — Perrin 174. — Petersen 66. — Perthes 265. — Petrone 225. 338. — Pfahler 275. — Pitkin 275. — Placzek 266. — Pochitonawa 40. — Polgar 336. — Pommer 65. 210. — Popoff 339. — Porro 335. 336. — Port 83. — Potel 170. — Pons 117. 122. 124. 125. — Pratt 275. — Precht 71. 89. 94. 95. 104. 245. — Preindlsberger 336. — Prio Llaberia *56. 85. *116. *157. — Prorazek 314. — Pusey 274.

Quadflieg 11. — Quincke 295.

Radiguet & Massiot 190. — Rager 145. — Rasmussen 234. — Rasumowsky 233. — Raventós 120. 128. 129. — Raymond 288. — v. Recklinghausen 210. 211. 212. 216. 219. — Régnier 263. — Rehn 219. — Reignier 234. — Reiniger, Gebbert & Schall 64. 79. *197. 198. 200. *257. 265. — Reis 65. — Rémy 273. — Renz 328. — Rethi 361. — Ribas 123. 128. — Ribbert 210. 346. — Richmond 175. — Rieder 83. 130. 194. 314. 360. — Riedinger 314. — Righi 63. — Rindfleisch 221. — Ringel 165. 281. — Rissmann 329. 345. 346. — Robert 123. 127. — de Rochas 246. — Rodde 308. — Röntgen 244. 245. 246. 248. 318. — Roqueta 126. — Rosenfeld 246. — Rosenthal 72. 76. 130. 139. — Rosenträger 226. — Rossier 213. 215. 216. 346. — Roux 22. 174. 176. — Roy 275. — Rumpel 312. — Rusca 119. 123. 124.

Sagnac 44. — Saltor 121. 124. 125. — Salvador 46. — Salvioni 246. — Samuel 233. — Schäffer 155. — Schede 21. — Scheier 81. 147. 148. 268. — Scheiner 93. — Schenkel 29. 43. — Schiff 29. 37. 38. *41. 46. 56. 62. 71. 73. 76. 84. 233. 266. 293. 297. 312. 361. — Schjerning 358. — Schlesinger 235. 294. 360. — Schleussner 309. 326. — Schmalfuss 193. — Schmidt, Moritz 139. 155. 221. — Schmidt, C. 46. 177. 220. — Schmidt, R. 339. — Schmitt 297. — Schmilinsky 9. — Schmiz 315. 362. — Schmutziger 221. — Schnell 214. 336. 346. — Schnitzler 334. 346. — Scholz 240. 263. 310. — Schottländer 336. — Schroeder van der Kolk 233. — Schröder 331. 346. — Schuchardt 83. 230. 294. 297. — Schüller 275. — Schulze (Duisburg) 62. — Schürmayer *44. *48. 72. — Schutter 148. — Schütze & Noack 79. — Sciallero 267. — Scott 275. — Sederholm 47. — Seeger 172. — Seeligmann 214. 335. 336. 346. — Seguira 38. — Segueira 146. — R. Seifert & Co. 13. 79. — Senator 212. 223. 224. 336. 346. — Sherpe 144. — Sick 230. 278. — Siebert 309. 326. — Siegert 330. 346. — Siemens & Halske 3. 13. 78. 265. 308. 358. — Silversmith 275. — Simon 73. — Simmonds 312. — Sjögren *37. 40. 42. 47. 83. — Smith 230. 274. — Solger 22. 24. 261. Solowoff 234. — Solsona 120. — Spiegler 362. — Spiess 71. 147. 155. — Staffel 169. 170. 172. — Stanski 212. — Starr 275. — Stein *183. 308. — Steiner 295. — Stembo *185. 270. — Stenbeck 38. 271. — Sternberg 335. 337. — Stieda 329. 346. — Stoelzner 233. — Sträter 29. — Strauscheid 218. — Strebel *51. 63. *64. 83. 241. — Strohmayer 292. 321. — Strube 145. — Sudeck 65. 66. 145. 262. 265. *277. 293. 294. — Sulzberger *167. — Swain 165. — Swinton 106.

Taaffee 169. — Tarchanoff 314. — Tarulli 227. — Tauffer 224. 337. 346. — Teleky 362. — Thöle 358. — Thorn 214. 336. 346. — Thost 311. — Tillmann 168. 172. 176. 177. — Tschistowitsch 225. 346. — Truzzi 334. 339. — Turpain 271.

Vaillant 273. — v. Velits 213. 214. 217. 329. — Virchow 211. 221. 347. — Volkmann 293. — Vollbrecht 265. — Voltohm 78. 265. — Voss 358. — Vulpian 233. 288.

Wagner 79. — Walbaum 145. — Walsham 315. — Walter 2. 4. 5. 6. 7. *13. 44. 68. *71. 71. 73. 74. 244. 320. 326. 359. — Weber 212. 210. — Wegner 210. 211. 333. 335. 339. 347. — Weidenfeld 241. — Weil 336. — Weinberger 263. 360. 361. — Weir-Mitchell 293. 297. — Weismayer 336. — Weisz 333. — Wendt *297. — Wesley 275. — Westburg 275. — Wetzel 210. 212. — Wichmann 233. — Wieting 263. 310. — Williams 177. 361. — Wilms *11. — Wind 71. — Winckler 63. *70. *147. — v. Winkel 213. 214. 216. 217. 219. 226. 329. 333. 335. 337. 347. — Winogradsky 225. — Wolff 7. *19. 81. 188. 189. 260. 261. 287. 289. 293. — v. Wyss 266.

Zarubin 44. — Zechuisen 131. — v. Zeynek 313. — Ziegler 214. 219. — Zielewitz 185. — v. Ziemssen 83 130. 360. — S. Zossenheim 78. — Zuntz 221. — Zweifel 226.

Sachregister.

(Die Ziffern verweisen auf die Seiten.)

Therapie. Physiologische und pathologische Wirkungen der Röntgenstrahlen.

Acne vulgaris 39. — Becquerelstrahlen, Hautwirkung 63. — Cancer 274. — Cancer, Therapie 271. — Cancroid 37. — Carcinomtherapie 313. 316. — Ekzem 39. — Elektrostatik, Therapie 63. — Epitheliom 38. 266. 361. — Finsentherapie 63. — Haarerkrankungen 41. — Hautkrankheiten 274. 312. — Hautveränderungen 269. — Histologie des lupösen Gewebes nach Röntgenbehandlung 186. — Hypertrichosis 274. — Induktionsfunkenlicht in der Therapie 57. — Lichttherapie 268. — Lupus 186. 266. 274. 275. — Lupus erythematodes 37. — Lupus, Heilstätte 266. — Lupus, histologische Untersuchungen 144. — Lupus, Scrophuloderm 35. — Maligne Tumoren, Therapie 363. — Plasmathätigkeit, Einwirkung auf dieselbe 314. — Prurigo. 39. — Psoriasis 39. — Röntgentherapie 29. 56. — Röntgenverbrennungen 48. — Röntgenverbrennungen, Therapie 363. — Rosacea 39. — Sarcomtherapie 315. — Schädigungen durch Röntgenstrahlen 44. — Schmerzberuhigende Wirkung 270. — Scrophuloderm 35. — Technik der Röntgentherapie 29. — Teleangiectasien 362. — Therapie 77. 144. 186. 275. 315. 361. — Therapie, Carcinom 146. — Therapie, Lupus 146. — Therapie, ulcus rodens 146. — Tuberkulöse Halsdrüse, Behandlung 316. — Ulcus rodens 37.

Theoretische Untersuchungen. Physikalische und technische Arbeiten.

Absorption der X-Strahlen 272. — Beugungsversuche 71. — Gradationsfähigkeit der Platten 235. — Photochemie 235. — Optik des Radiogramms 235. — Orthodiagraphie des Herzens 267. — Sichtbarkeit der Röntgenstrahlen 245. 311. — Solarisation 261. — Wirkung, chemische, der Röntgenstrahlen 89.

Technik der Anwendungsweisen der Röntgenstrahlen. Instrumentarium etc.

Apparate 275. — Apparat, Kriegschirurgischer, fahrbar 265. — Apparat, transportabeler 265. — Blei-Stahl-Schutzplatte 272. — Buchung von Röntgenplatten 183. — Compressionsblende 265. — Entwickelungsapparat, selbstthätiger 26. 181. — Geisslerröhren, ultraviolett 271. — Grössenbestimmung der Organe 190. — Hülfsapparate 271. — Induktorenbau 73. — Kleine Induktoren, Sammelforschung 260. — Kompressionsblende zum Nierensteinnachweis 301. — Künstliche Hand zur Strahlenprüfung 265. — Lagerung der Kranken 275. — Landpraxis, Röntgenstrahlen 275. — Localisation 270. 275. — Metroradiographie 270. — Nierensteinblende nach Albers-Schönberg 265. — Orthodiagraphen 265. — Orthodiagraphie des Herzens 267. — Plattenarchiv 308. — Projektionen, verschiedene, des Thorax 129. — Röhren 275. — Röhrenabnützung 71. — Röhrenregenerierung 141. — Röntgendurchleuchtung, stereoskopische 197. — Röntgentisch 354. — Stereoskopie 197. 310. — Schliessungsinduktionsfunken 257. — Unterbrecher, elektrolyt. 275. — Unterbrecher, elektrolytischer (Hirschmann) 258. — Unterbrecher nach Foucault 271. — Unterbrecher von Huffel 265. — Wechselstrombetrieb, Drosselzelle 265. — Wehnelt, Patentierung 162. — Wehneltunterbrecher 1. 13. 64.

Casuistik.

Abscess der Tibia 140. — Actinomycose 275. — Aneurysma 315. — Aneurysma d. Brustaorta 312. — Aortenstenose 265. — Architektur der Knochen 19. — Arthropathie 271. 272. — Augenchirurgie 312. — Bakterienwirkung 314. — Bewegungsphotographie mit Röntgenstrahlen 347. — Calcaneus. Fraktur 316. — Calcaneus, Rissfraktur 313. — Carpusluxationen 167. — Chinesenfuss 265. — Chirurg. Kasuistik 311. — Coxa vara 315. — Dextrocardie 145. 272. — Dorsalwirbelsäule 11. — Ectromelien hémimèle 273. — Ellenbogenverletzung 146. — Exostose am Oberarm 313. — Frakturen 266. 273. — Fraktur bei Condylus ext. humeri 253. — Frakturen bei Syringomyelie 229. — Frakturen, seltene, der Oberextremität 229. — Frakt. colli anatom. humeri 363. — Femurdefekt 312. — Fremdkörper in den Luftwegen 275. — Fingerglieder, Veränderungen 272. — Fingerveränderungen 273. — Fremdkörper, Auge 269. 312. — Fremdkörper im Colcum 315. — Fremdkörper im Kopf 273. — Fremdkörper, Lunge 311. — Fremdkörper im Ösophagus 311. — Fussgeschwulst etc. 362. — Gallensteine 272. — Geburtshilfliche Bilder 273 — Gesichtsschädel 147. — Grundlagen, photochemische, der Röntgographie 317. — Halsrippe, doppelseitige 261. — Handwurzelknochen, Frakturen u. Luxationen 362. — Humerusdislokation 316. — Hypertrichosis 261. — Idioten, Skelettentwickelung 266. — Innere Medizin 67. — Innere Medizin, Röntgographie 360. — Irrtümer i. d. Radiographie 275. — Isthmusstenose der Aorta 265. — Kalbsfoetus mit Japanertypus 265. — Kehlkopf der Eunuchen 268. — Kehlkopf, Ossifikation

268. — Kniescheibe, Luxation, angeborene 185. — Knochenarchitektur 188. 260. — Knochenatrophie 145. 265. 269. — Knochenatrophie bei Nervenerkrankungen 293. — Knochenatrophie, reflektorische 277. — Knochenerkrankungen 262. — Knochenresorption 64. — Lungenchirurgie 267. — Lungentuberkulose, Darstellbarkeit 193. — Luxatio cox 312. — Luxationen 167. — Magenkrankheiten 275. — Mediastinaldrüsen 267. — Metatarsalgie 272. — Mittelfussfrakturen 315. — Mittelhandfrakturen 314. — Myositis ossificans 145. — Nebenhöhlen 147. — Nebenhöhlenerkrankungen 70. — Neubildungen, Diagnostik 273. — Nierensteine 265. 275. 312. — Nierensteindiagnostik 116. — Nierensteinnachweis 157. 301. — Ösophagusdarstellung 8. — Ösophagus, Fremdkörper 11. — Orthop. Klinik 145. — Osteoarthropathie, hypertrophiante 311. — Osteomalacie 201. 269. 327. — Osteome 144. 267. — Osteopsatyrosis 269. — Patella, Studien 362. — Patella, Verletzg., Missbildg., Entw. 265. — Pneumonieen 276. — Polyarthritis deform. 272. — Polydaktylie 266. — Reynaudsche Krankheit 274. — Rhachitis 144. — Rissbrüche des Fersenbeins 297. — Scapula, Hochstand 314. — Schussverletzungen 274. 275. 358. — Schussverletzung, Schläfe 264. — Schräge Durchleuchtung 11. — Selbstinduktion, veränderliche 1. 13. — Sesambein, Knie 144. — Skoliose, angeborene 315. 312. — Spitzfuss 144. — Spondylolisthesis 266. — Stereoskopie 145. — Stereoskopie (Atlas) 263. — Sternum, Darstellung 8. — Syringomyelie 229. — Tabes 265. 271. — Tierheilkunde, Anwendung in der 138. — Thoraxerkrankungen 263. — Thoraxorgane 264. — Tracheobronchialdrüse 267. — Ureterbestimmung 144. — Ventil-Drosselröhren 11. — Vorderarm-Frakturen 316. — Verrenkung, willkürliche, des Oberarms 314. — Vertebralluxation 316. — Wirbelsäulenveränderung bei Tabes 265. — Zahnuntersuchung 275. — Zwerchfell 314. — Zwerchfellbewegung 70.

Vereine und Kongresse.

Ärztl. Verein Hamburg 265. 311. — Ausstellung, radiolog., Bern 261. — Berliner anthropolog. Gesellschaft 266. — Berliner med. Ges. 311. — Bericht, offizieller, über die ausgestellten Apparate 77. — Ges. für innere Medizin in Wien 265. 361. — K. k. Gesellschaft der Ärzte in Wien 266. 312. 361. — XI. Kongress der italien. Ges. für innere Medizin 267. — Mediz. Ges. Leipzig 312. — Niederrheinische Gesellschaft für Natur-Heilkunde Bonn 144. — Physiolog. Gesellschaft Berlin 263. 311. — Physikal. mediz. Ges. Würzburg 312. — Röntgenausstellung 1901 77. — Röntgen-Rays, Society of America 275. — Röntgensitzung 71. — Röntgen-Society 144. — Schlesische Gesellschaft für vaterländische Kultur 144. — Société anatomique Paris 266. — Société Belge de Chirurgie 144. — Société de Chirurgie Paris 267. — Société française de dermatol. et de syphilis 266. — Société méd. des hopit. 267. South West London Medical Society 313. — Vereinigung niederrheinischer Chirurgen zu Düsseldorf 144. — Versammlung deutscher Naturforscher u. Ärzte 1901 28. — Versammlung 31. der deutschen Ges. für Chirurgie 265.

Litteratur.

Atlas der Radiographie, Weinberger 263. — Gerichtl. Medizin 275. — Gerichtsärztl. Untersuchung 275.

Diagnostik, röntgenologische, der Erkrankungen der Brusteingeweide 143.

Zur Technik.

Von

Dr. **Albers-Schönberg.**

I.

Über die Anwendung des Wehneltschen elektrolytischen Unterbrechers im Röntgeninstrumentarium.

Als der Wehneltsche elektrolytische Unterbrecher zuerst dem Röntgenverfahren dienstbar gemacht wurde, versprach man sich infolge der in die Augen fallenden imponierenden Energiemengen, welche er zur Verfügung stellte, nicht wenig von diesem neuen Hilfsmittel. Vor allem schien der Wunsch nach wesentlicher Abkürzung der Expositionszeiten seiner Erfüllung nahe. Die Hoffnungen wurden indessen nicht erfüllt, denn einesteils waren die vorhandenen Röhren nicht imstande, die Kraft der Induktionsströme auszuhalten, anderenteils war eine Regulierung der immensen Wirkung in nur sehr unvollkommenen Grenzen möglich. Der Wunsch, den elektrolytischen Unterbrecher zu einem für alle Zwecke der R.-Praxis geeigneten zu gestalten, war ein sehr berechtigter, da die ausserordentliche Einfachheit dieses Instrumentes, verbunden mit seiner enormen Leistungsfähigkeit, ihn ohne weiteres für den Unterbrecher der Zukunft prädestiniert erscheinen liessen.

Man hat diese Aufgabe von verschiedenen Gesichtspunkten aus in Angriff genommen. Zunächst nahm man die durch den Wehnelt erzeugten Induktionsfunken, deren Länge man wohl regulieren, deren Qualität man dagegen nur sehr unvollkommen beeinflussen konnte, als etwas Gegebenes und versuchte Röhren zu konstruieren, welche den erhöhten Ansprüchen gewachsen waren. So entstanden die Röhren mit verstärkten Antikathoden (Gundelach) und die Wasserkühlröhren (Müller). Es ist nicht zu bestreiten, dass man mit diesen Röhren in der That ein noch nicht dagewesenes Röntgenlicht erzeugen konnte, allerdings nur für kurze Zeit, denn auch diese Röhren vermochten bei voller Ausnützung im günstigsten Falle nur wenige Minuten zu stehen. Überdies erschwerte der hohe Preis ihre allgemeine Einführung. Wenn auch auf diesem Wege zur Nutzbarmachung des Wehnelt nicht viel gewonnen war, so hatte doch die Röhrentechnik einen bedeutenden Vorteil, indem sie durch Konstruktion der Röhren für hohe Beanspruchung ein neues Modell schaffte, welches, wie wir später sehen werden, in vielen Fällen mit ausserordentlichem Nutzen zu verwerten ist.

Man wandte sich nunmehr dazu, durch Anwendung geeignet dimensionierter Widerstände in Übereinstimmung mit der Verwendung verschiedener Stiftlängen die Zahl und Länge der durch den Wehnelt erzeugten Funken herabzusetzen, was auch soweit gelang, dass man Röhren jeder beliebigen Qualität in Betrieb setzen und längere Zeit in Betrieb halten konnte.

Leider war aber die Freude über das Erreichte keine ungetrübte, denn ganz abgesehen davon, dass mit Einführung des Wehnelt die Bilder qualitativ schlechter wurden, bemerkte man, dass die Röhren auch ohne Überanstrengung in kürzester Frist hart und damit für die Röntgographie unbrauchbar wurden. Ich habe wiederholt zu jener Zeit ganz weiche Röhren besessen,

die mit *Hg*-Stift-Unterbrecher die kontrastreichsten Strahlen gaben und die nach einmaliger kurzer Anwendung des Wehnelt dermassen in die Höhe gingen, dass sie nicht mehr zu gebrauchen waren. Dass an diesem Phänomen wohl in erster Linie der Schliessungsfunke schuld war, hat Walter in seiner ausführlichen Arbeit über dieses Thema dargelegt. Dieser Schliessungsfunke zeigt sich, durch Auftreten fluorescierender Flecke und Ringe im Inneren der Röhre ähnlich den Ringen, welche man erhält, wenn man den Strom in umgekehrter Richtung durch die Röhre gehen lässt. Die Erkenntnis, dass diese Erscheinung ein schlechtes Symptom für die Lebensdauer der Röhre sei, gab zu dem Versuch Veranlassung, durch Zwischenschaltung besonders konstruierter Röhren (Souspape Ventil-Drosselröhren) dem Strom nur in einer Richtung den Durchtritt durch die Röhre zu gestatten. Sehr einfach und ohne Zuhilfenahme besonderer Röhren kann man dieses dadurch erreichen, dass man eine Röhre von gleichem Härtegrad umgekehrt der eigentlichen Röhre vorschaltet; es ist hierbei einerlei, ob man dieselbe zwischen Anode und Induktor oder Kathode und Induktor schaltet, denn auf beide Arten erreicht man in der That den Zweck, den Strom nur in einer Richtung passieren zu lassen, infolgedessen die Ring- und Fleckenbildung verschwindet und die Röhre ruhig und stetig funktioniert. Die Ventil- und Drosselröhren bewirken genau dasselbe in vollkommenerer Weise. Als Experiment ist dieser Versuch interessant für die Praxis, dagegen kann ein derartiges Verfahren nicht in Betracht kommen, da schon nach verhältnismässig kurzem Gebrauch zweier derartig zusammengeschalteter Röhren die Vacuumverhältnisse ungleich werden und der ganze Mechanismus versagt. Wenn man auch die Ventilröhre wieder durch Reguliervorrichtungen einstellen kann, so ist der Erfolg doch nur ein vorübergehender; ausserdem ist die Umständlichkeit dieses Verfahrens zu gross, um ernsthaft daran zu denken, auf diesem Wege die Nachteile des elektrolytischen Unterbrechers zu beseitigen. Eine Ausnahme bilden die sehr gross konstruierten sog. Dauerröhren, wie sie neuerdings von Gundelach in den Handel gebracht werden. Bei diesen, namentlich für Durchleuchtungen sehr brauchbaren Röhren, verbessert die Ventilröhre die Konstanz des Lichtes und die Stetigkeit des Brennpunktes.

Eine weitere Verbesserung der Sachlage brachten die Vorschaltwiderstände mit hoher Selbstinduktion, wenngleich auch sie noch nicht ausreichten, die Übelstände, welche aus dem Auftreten des Schliessungsfunkens resultierten, völlig zu beseitigen. Annehmbarer gestalteten sich die Verhältnisse durch Schaltung einer zweiten I-Rolle mit hoher Selbstinduktion zwischen Wehnelt und I-Rolle. Durch Zuhilfenahme einer ganzen Serie solcher Rollen, die man je nach der Qualität der zu betreibenden Röhre zwischenschaltete, konnte man den Schliessungsfunken dermassen eleminieren, dass die Aufgabe, jede, auch die weichste Röhre mit Wehnelt beliebig lange, ja sogar stundenlang zu betreiben, gelöst zu sein schien. Ich habe damals zu therapeutischen Zwecken stundenlang mit derselben weichen Röhre gearbeitet, wobei ich circa drei Primärrollen von anderen ausser Betrieb befindlichen Induktoren zwischen Wehnelt und I-Rolle schaltete. Selbstverständlich änderte sich die Stiftlänge mit jeder zwischengeschalteten I-Spule. Auch diese Art des Betriebes war, abgesehen von ihrer Schwerfälligkeit, nicht fehlerfrei, denn es kamen, wenn auch seltener, die Fälle von raschem Hartwerden der Röhren vor. Dieser Übelstand wurde erst definitiv durch Herabsetzung der primären Spannung in Verbindung mit Regulierung der Selbstinduktion erreicht.

Es ist Walters Verdienst, diese Verhältnisse durch Änderung der Primärrollen wesentlich verbessert und einheitlich gestaltet zu haben. Durch Konstruktion von I-Rollen mit variabeler Selbstinduktion lässt sich mühelos jeder früher nur durch Zwischenschaltung besonderer I-Spulen zu erzielende Grad der Selbstinduktion erreichen und damit ist die Möglichkeit gegeben, jeder Röhre die gerade, für sie qualitativ und quantitativ passenden Funken in feinster Abstufung zuzuführen.

Ich möchte an dieser Stelle zunächst auf die Entwickelung des Wehneltschen Unterbrechers zurückgreifen. Das zuerst von Ernecke in den Handel gebrachte Instrument hatte zwei Kardinalfehler, indem erstens das Gefäss zu klein war, wodurch eine übermässige Erhitzung

entstand, zweitens der seitlich angebrachte Stift bald zum Leckwerden des Gefässes Veranlassung gab. Wegen dieser Mängel konstruierte ich mir nun meine Unterbrecher nach eigenen Ideen.

In einer Accumulatorenzelle wurde auf der einen Seite eine grosse Bleiplatte mit angelötetem Kupferdraht aufgestellt, auf der anderen Seite befand sich ein Stativ, welches eine gewöhnliche Glasröhre trug, in dem sich der an Silberdraht angeschmolzene Platindraht befand. Der Stift konnte hinauf und hinunter geschoben und in jeder Stellung durch eine Klemmschraube festgestellt werden. Der Unterbrecher funktionierte einige Wochen gut, bedurfte aber bald einer Reparatur, da sich durch elektrolytische Vorgänge die Verlötung zwischen Platinstück und Silberdraht löste, und der Silberdraht an der Wassergrenze schadhaft wurde. Die Stifte wurden nun nach verschiedenen anderen Versuchen (cf. Fortschritte) so konstruiert, dass der Platindraht an einen Kupferdraht angeschmolzen, die Lötstelle völlig schützend bis zum oberen Ende des Kupferdrahtes mit einem dünnen Bleirohr übergezogen und unten und oben verschmolzen wurde. Hierdurch war die Lötstelle und der Kupferdraht völlig geschützt. Die Glasröhren wurden aus gutem starken Glas gefertigt, nach unten spitz ausgezogen mit einer Öffnung versehen, durch welche der 1 mm dicke Platinstift bequem hin und her geschoben werden konnte. Es ist nicht ratsam, die Öffnung zu eng zu machen, da das Glas alsdann springen würde. Von der nach unten spitz verlaufenden Form der Glasröhren bin ich indessen zurück gekommen, da bei längerem Gebrauch das Glas um den Stift herum völlig zerfressen und das Loch immer mehr vergrössert wird. Wesentlich haltbarer sind Glasröhren, welche nach unten stumpf und massiv verlaufen, hier findet eine geringere und langsamer vor sich gehende Usurierung statt. Die Zahl der zur Anwendung kommenden Stifte ist jetzt aus weiter unten zu beschreibenden Gründen auf vier resp. sieben vermehrt worden mit folgenden Längen des aus der Röhre hervorragenden Platinstiftes. 12, 10, 8, 6, 4, 2, 1 Millimeter. Sämtliche sieben Stifte sind in einer mit Paraffin imprägnierten Korkscheibe befestigt, welche ihrerseits so hoch über dem Flüssigkeitsniveau des Unterbrechers mittels eines Stativs befestigt ist, dass durch den Betrieb etwa aufspritzende Säure nicht mehr die Korkplatte treffen kann. Überlauflöcher sind an den Glasröhren von 1 cm Durchmesser, wie ich sie benutze, nicht erforderlich, da die Flüssigkeit nicht wesentlich in die Höhe steigt. Letzteres ist nur dann der Fall, wenn die Röhren zu eng genommen werden. Der Konzentrationsgrad der Säure ist ziemlich irrelevant. Ich benutze zur Zeit bestleitende Säure = 26° B., 15° B. genügt indessen vollständig. Zu beachten ist, dass die Konzentration im Gebrauch durch Verdunstung und Wasserzersetzung konstant zunimmt, infolgedessen man gut thut, von Zeit zu Zeit die Lösung mittels Areometer zu kontrollieren. Mit einem Deckel versehe ich meine Unterbrecher nicht, derselbe ist überflüssig, da jedes etwa hineinfallende Schmutzteilchen infolge des Gebrauches schnell sedimentiert. Eine Kühlvorrichtung ist bei Benutzung eines einen Liter Säurelösung haltenden Glasgefässes (Accumulatorenzelle) überflüssig. Man kann den Unterbrecher stundenlang arbeiten lassen, ohne dass eine störende Erhitzung der Lösung eintritt. Das Gefäss des Unterbrechers sollte unter allen Umständen aus Glas sein, da man sonst etwaige Störungen, z. B. Ausbrechen von Glasröhren etc. nicht kontrollieren kann. Es ist ferner zur Beurteilung der richtigen Funktion des Unterbrechers nötig, den an der Platinspitze entstehenden Funken zu sehen. Der letztere ist je nach der angewandten Induktion bald kaum hörbar und schwach leuchtend, bald hell leuchtend, verbunden mit knallendem Geräusch. Auf die Bedeutung dieser Eigenschaften werde ich weiter unten zurückkommen. Recht praktisch ist der von Siemens & Halske angewandte Ersatz der Glasröhren durch Porzellanröhren. Dieselben haben eine längere Lebensdauer als die Glasröhren, werden aber schliesslich doch angefressen.

Leider hat die Patentierung des Unterbrechers seine schnellere Entwickelung aufgehalten. Der geradezu enorme Preis steht nicht im Verhältnis zu dem Wert des einfachen und billig zu improvisierenden Apparates. Wie ich mir von juristischer Seite habe sagen lassen, steht nichts im Wege, dass sich jeder seinen Unterbrecher selbst konstruiert. Der Wiederverkauf ist natürlich nicht gestattet.

Wie schon erwähnt, waren es die grundlegenden Versuche Walters, welche zur Erkenntnis führten, dass eine jede Röhre zu tadellosem Funktionieren mittels Wehnelt-Unterbrecher neben einer gewissen Funkenlänge auch einer bestimmten Funkenqualität bedürfe. Während mit den alten Systemen nur die Funkenlänge sich ändern liess, war die Qualität mehr oder weniger dieselbe; daher kam es, dass einige Röhren vorzüglich mit dem Wehnelt arbeiteten, andere wieder aus unerklärlichen Gründen nicht zum Ansprechen, geschweige denn zu dauerndem guten Funktionieren zu bringen waren.

In der veränderlichen Selbstinduktion, verbunden mit entsprechender Änderung der Stiftlänge, haben wir nun, variabele Spannung und minutiöse Dosierung des I-Stromes vorausgesetzt, ein Mittel, in wenig Sekunden für jede Röhre das Betriebsoptimum zu finden, ferner den Veränderungen, welche das Vacuum während der Funktion erleidet, ohne Ausschaltung mittels Regelung der Funken-Qualität und -Quantität zu folgen.

Walter konstruierte seine I-Spule derart, dass er Eisenkern, Lagen und Zahl der Windungen in ein bestimmtes Verhältnis zur Grösse des Induktors brachte. Eine einfache aus Stöpselkontakten bestehende Vorrichtung ermöglichte es, den Strom derart zu schalten, dass er den Eisenkern ein-, zwei-, drei-, viermal umkreiste, mithin vier verschiedene Stufen der Selbstinduktion entstanden. Jeder dieser verschiedenen Formen der Selbstinduktion entspricht nun eine gewisse Stiftlänge, die sich empirisch direkt durch den Röhrenbetrieb ergiebt.

Bei einem 60 cm Induktor z. B. besteht die Wickelung aus vier Lagen à 340 Windungen. Werden 1×340 Windungen eingeschaltet, so haben wir bei einem Stift von 12 mm Länge (Querschnitt 1 mm) einen kräftigen Funkenüberschlag von 30 cm Länge. Erhöhen wir die Selbstinduktion um das Doppelte, so werden wir den Stift etwa halb so lang nehmen und nun wieder einen kräftigen Funkenüberschlag von ungefähr 20 cm Länge erhalten. Bei 3×340 Windungen genügt zur Erzielung eines kräftigen Funkenüberschlages von circa 10 cm Länge ein Stift von 3 mm Länge. Bei 4×340 Windungen schliesslich benutzen wir einen Stift von 1 mm Länge und erhalten hiermit einen guten Funkenüberschlag von circa 5 cm Länge. Die erste Schaltung (1×340) wird für grosse harte Beckenröhren oder Wasserkühlröhren eventuell bei Momentaufnahmen genommen. Die zweite Schaltung (2×340) ist die am meisten gebrauchte für Röhren mittelweicher Qualität, für Arme, Ellenbogen, Schulter, Knie, Fuss, Kinderbecken etc. Die dritte Schaltung genügt für Handaufnahmen und dergleichen. Die vierte schliesslich ist die denkbar beste Schaltung für weiche Behandlungsröhren zum Dauerbetrieb. Der Stift muss so kurz und die Selbstinduktion so hoch sein, dass bei einer Unterbrechungszahl, welche sich noch als intermittierendes Röntgenlicht zeigt, kein wesentliches Glühen der Antikathode eintritt. Glüht dieselbe, so ist der Stift zu lang. Unter den gegebenen Verhältnissen gestaltet sich die der I-Rolle zugeführte Stromstärke folgendermassen:

1×340	15—20 Amp.
2×340	12 Amp.
3×340	5 Amp.
4×340	2—3 Amp.

Ist der Stift zu lang für die betreffende Selbstinduktion, dann steigt der Stromverbrauch, die Funken am Platinstift des Elektrolyten werden hell violett leuchtend und knallen beträchtlich. Die Funken der Sekundärrolle sind enorm massig (heiss). Die Antikathode gerät nach verhältnismässig kurzer Zeit in lebhafte Glut, wodurch sich das Vacuum der Röhre schnell erniedrigt.

Ist dagegen der Stift zu kurz für die gewählte Selbstinduktion, dann sinkt der Stromverbrauch, die Unterbrechungen werden unregelmässig. Amp.- und Voltmeternadel führen lebhafte Exkursionen aus. Der sekundäre Funkenüberschlag zeigt nicht mehr Funkenform, sondern Raupen- oder Bandform. Die Röhre zeigt Flecken- und Ringbildung, die Antikathode gerät bald ins Glühen. Sowohl die erstere wie die letztere fehlerhafte Schaltung sind deletär für die Röhren und müssen vermieden worden. Man kann nicht allgemeine Regeln für das Verhältnis zwischen

Stift und Selbstinduktion aufstellen, da die Röhrenqualitäten die ganze Frage wesentlich mit beeinflussen, immerhin wird jeder bald empirisch das jeweilig beste Verhältnis herausfinden. Die Unterbrechungen sollen taktmässig wie ein Uhrwerk erfolgen. Der Funke am Platinstift leuchtet mässig, das Geräusch ist regelmässig puckernd, aber nicht knallend. Die sekundären Funken folgen rasch einer dem anderen an Qualität (Dicke) gleich, nicht als Raupe oder Band, auch nicht in der Art der mit Vorliebe zu Reklamezwecken abgebildeten Funkenbündel, sondern in einem oder zwei bis drei Strahlen. Die Röhre funktioniert ohne auszusetzen regelmässig gleichmässig, event. bei glühender Antikathode. Sie hält ihr Vacuum beliebig lange, ohne wesentlich in die Höhe oder herunterzugehen. Die Amp.- und Voltnadeln stehen unverrückt ohne Schwankungen auszuführen. Funktioniert die Röhre indessen unregelmässig, d. h. setzen einige Unterbrechungen aus, so ist sie zu hart für die durch die gegebene Selbstinduktion bedingte Funkenlänge, man muss also in der Selbstinduktion zurückgehen und die Stiftlänge vergrössern.

Mit dem von Walter beschriebenen Widerstandstisch und dem Stöpselkontaktumschalter an der I-Rolle waren indessen diese verschiedenen Umschaltungen nur mit Schwierigkeiten während des Betriebes zu bewerkstelligen, da man einerseits zwischen Widerstand und Stöpselkontakt hin- und herlaufen musste, andererseits das Herausziehen und Einsetzen der Kontaktstöpsel während des Betriebes wegen der Stromstärken nicht angeraten war.

Hierfür musste nun Abhilfe geschaffen werden, was dadurch erzielt wurde, dass die Drähte, welche von den acht Klemmen der I-Rolle zum Umschalter führten, in ein langes, 4 cm dickes Kabel, natürlich unter Wahrung aller für die gute Isolation nötigen Cautelen zusammengedreht wurden. Dieses Kabel wurde vom Induktor zum Widerstandstisch geführt und mündete hier in einem Kurbelumschaltapparat. Also statt der lästigen Stöpselumschaltung am Induktor genügt eine Kurbeldrehung am Widerstandstisch, dem Standort des Untersuchers. Schwieriger war es für die Änderung der Stiftlängen Sorge zu tragen, da sich wohl in den allermeisten Fällen der elektrolyt U. in einem Nebenraum fern vom Untersucher befinden wird. Es mussten daher vier Stifte vorgesehen werden, welche durch Leitungen mit dem Untersuchungstisch in Verbindung stehen. Das Legen von derartig vielen Leitungen erscheint auf den ersten Blick etwas umständlich. Da man aber mit Leichtigkeit in den vorschriftsmässigen Röhren, in welchen die Kabel laufen, ein dreiteiliges Kabel unterbringen kann, so vereinfacht sich die Sache wesentlich. Es ist indessen darauf zu achten, dass diejenigen Kabel, welche zu den langen Stiften 12 und 10 mm führen, die erforderliche Stärke haben. Ferner muss das zum negativen Pol (Bleiplatte) führende Kabel der Spannung wegen in einer Röhre für sich allein laufen. Die fünf vom Elektrolyt kommenden Kabel münden auf dem Widerstandstisch an vier Kontakten, deren jeder für sich durch einen kleinen Drehhebel eingeschaltet werden kann.

Das Tableau des Widerstands hierbei trägt also folgende Gegenstände in zweckmässiger Anordnung.

- Widerstand W_1 für die grobe und feine Einstellung.
- Widerstand W_2 für die niedrige Spannung.
- *St* Stiftumschalter.
- *W* Walze, drehbar zur Variation der Selbstinduktion.
- *L* Lichtdunkelschalter.
- *A* Generalausschalter.
- A_1 Ampèremeter für den Gesamtstromverbrauch.
- A_2 Ampèremeter für den der I-Rolle zugeführten Strom.
- *V* Voltmeter für die Messung des I-Stromes.
- *P* Stromwender.

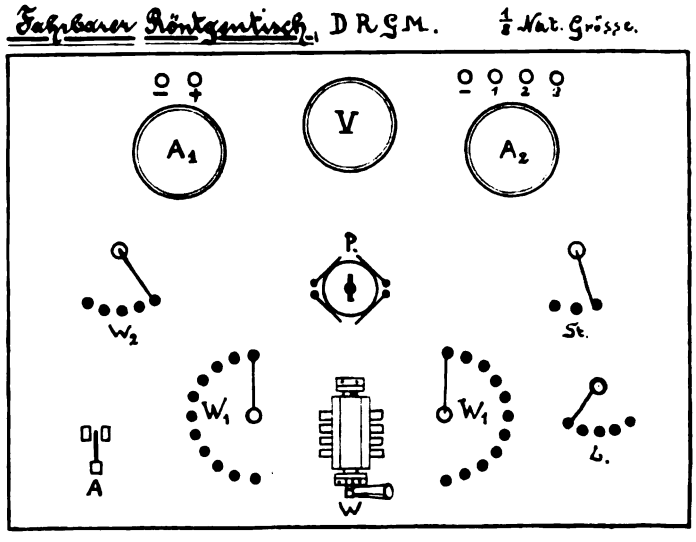

Diese in übersichtlicher Anordnung angebrachten Schalter ermöglichen es, direkt vom Platz des Untersuchers aus mit zwei Griffen jede beliebige Schaltung herzustellen.

Ein derartiges Instrumentarium dürfte annähernd das beste sein, was man haben kann, Walter ist indessen noch einen Schritt weiter gegangen und hat durch Änderung der I-Rollenwickelung, sowie durch Herstellung einer achtkantigen Walzenumschaltung eine sechsfache Variation der Selbstinduktion erzielt.

Hiermit war es natürlich verbunden, dass die Stiftzahl von vier auf sechs erhöht werden musste. Wenngleich diese Verbesserung den Preis der gesamten Einrichtung etwas erhöht, so lässt es sich nicht bestreiten, dass ein derartiges Instrumentarium kaum noch verbesserungsfähig ist. Die Handhabung desselben will selbstverständlich gelernt sein und erfordert eine genaue Kenntnis der einschlägigen Verhältnisse.

Das Ideal eines Apparates ist für Fabrikanten die ohne jede Vorkenntnis mögliche Handhabung, die man eventuell getrost dem niederen Heilpersonal überlassen kann. Im Interesse des Fortschreitens unserer Spezialwissenschaft liegt es dagegen, den Arzt für die besseren und feineren Instrumente heranzubilden und das Verständnis für die ihm zur Verfügung stehenden Apparate zu wecken. Nur derjenige, welcher sein Instrumentarium kennt und versteht, kann auf die Dauer Schritt halten mit der in schneller Entwickelung begriffenen neuen physikalischen Hilfswissenschaft.

Überblicken wir das vorstehend Gesagte, so ergiebt sich folgendes:

Der elektrolytische Unterbrecher war im Anfang deswegen im ärztlichen Röntgenbetriebe untauglich, weil die Art seiner Funktion nicht zu den gebräuchlichen Primärrollen und Widerständen passte. Erst durch Umänderung der letzteren beiden ist er ein für alle Zwecke der Diagnostik und Therapie vorzüglich brauchbares Instrument geworden.

Welche Vorzüge bietet nun dieses neue System gegenüber dem alten? Ich habe bereits früher auf verschiedene Punkte aufmerksam gemacht, die ich daher nur kurz zu rekapitulieren brauche. Der Unterbrecher bedarf keiner besonderen Bedienung und Reinigung, er giebt infolge seiner ausserordentlich einfachen Konstruktion keine Veranlassung zu kostspieligen Reparaturen. Durch Aufstellung in einem entfernten Raume gewährleistet er ein völlig ruhiges Arbeiten im Untersuchungszimmer. Er lässt sich für jeden Zweck ohne Mühe auf das exakteste und feinste einstellen, so dass Qualität und Quantität der Unterbrechungen immer den jeweiligen Bedürfnissen angepasst werden können. Seine Wirkung auf die Röhren kann individualisierend gestaltet werden, so dass jede Röhre nur das optimum ihrer Belastung erhält. Fehler hat dieses System bis jetzt nicht gezeigt.

Die von vielen Untersuchern dem Wehnelt nachgerühmte Abkürzung der Expositionszeit ist ein Erfolg, von welchem sich der Erfahrene nicht täuschen lassen wird, denn der Gewinn an Zeit bei der Expositionsabkürzung geht meistens auf Kosten der Röhren — ausgenommen bei Anwendung von Wasserkühlröhren. — Die Expositionszeit lässt sich im wesentlichen nur dann herabsetzen, wenn man harte Röhren nimmt. Harte Röhren geben aber durchweg schlechte kontrastschwache Bilder. Die Anwendung weicher Röhren dagegen, welche die schönsten kontrastreichen Bilder geben, bedingt unter allen Umständen eine gewisse nicht zu unterbietende Dauer der Belichtung der Platte. Eine wirklich praktische Bedeutung kommt der Abkürzung der Exposition nur dann zu, wenn wir Thoraxaufnahmen in verschiedenen Atmungsphasen machen wollen. Hier nehme man eine kontrastreiche, mittelweiche Wasserkühlröhre und belaste dieselbe mit ihrem Maximum. Das Glühen der Antikathode ist nicht zu befürchten, infolgedessen wird sie ihren Härte- resp. Weichegrad für die Dauer der Aufnahme halten. Solche Momentaufnahme würde ich mit Selbstinduktion 1×340 und Stift 12 mm machen.

Es kann ferner geboten sein, bei kleinen Kindern die Exposition herabzusetzen, was dann auch am besten mit Wasserkühlröhren gemacht wird. Misslich bleibt dieses indessen

immer, denn qualitativ werden die Bilder, z. B. Becken, doch weniger gut, als wenn wir etwas längere Zeit exponieren. Ein gut durchgearbeitetes Bild mit etwas längerer Exposition gemacht, ist bei weitem mehr wert, als ein kontrastschwaches Momentbild. Man sollte doch den Zweck, Diagnosen zu stellen, nicht dem Bestreben, einen Expositionsrekord zu erzielen, unterordnen.

Man giebt vielfach Vorschriften über die Expositionszeiten. Ich halte dieses vor der Hand für überflüssig. In der That beweisen die Angaben verschiedener guter Untersucher, dass die gleiche Bildqualität mit durchaus verschiedenen Expositionszeiten zu erreichen ist. Die Expositionsdauer hängt ausschliesslich von folgenden Faktoren ab:

1. Dicke des zu untersuchenden Körperteils,
2. Empfindlichkeit der Platten,
3. Härtegrad der Röhre,
4. Zahl der Unterbrechungen,
5. Abstand der Röhre von der Platte.

Ad 1. Kommt der Durchmesser des Körperteils, die Dichte des Gewebes und das Alter des Individuum in Betracht. Bei einem kindlichen Körperteil werden wir in Anbetracht des geringen Kalkgehaltes der Knochen weniger lange exponieren, als bei einem Erwachsenen.

Ad 2. Die Plattenempfindlichkeit ist verschieden. Ich benutze ausschliesslich Schleussner-Platten, die für Röntgenstrahlen bei weitem die empfindlichsten sind.

Ad 3. Der Härtegrad der Röhre ist der wichtigste Punkt zur Bestimmung der Expositionszeit. Solange wie wir nicht über eine einheitliche, leicht abzulesende Härteskala verfügen, kann man keine allgemeingültigen Angaben über die Exposition machen. Es ist zu hoffen, dass die von Walter inaugurierte einheitliche Härtemessung in Zukunft allgemein für die Bestimmung der Röhrenqualität eingeführt werden wird.

Ad 4 u. 5. Abstand der Röhre von der Platte, sowie Zahl der Unterbrechungen werden allmählich konstante Grössen werden, die dann bei Bestimmung der Expositionszeiten nicht besonders hervorgehoben werden müssen.

Die Frage, ob grosse oder kleine Induktoren vorzuziehen sind, ferner die Ratschläge, welche den Besitzern von Röntgeneinrichtungen betreffs Abänderung ihrer Instrumente zu geben sind, möchte ich zum Schluss einer kurzen Besprechung unterziehen.

Die Experimente mit verschieden grossen Induktoren haben insofern eine Überlegenheit der grossen Formen über die kleinen ergeben, als die ersteren wesentlich exakter zu regulieren sind als die letzteren. Der Umstand, dass man in der That jede für die Röntgenographie und Röntgenoskopie in Betracht kommende selbst harte Röhre mit 30 cm langen Funken betreiben kann, hat zu der durchaus irrigen Ansicht geführt, dass damit auch die grossen Induktoren überflüssig seien. Die 30 cm langen Funken, welche ein kleiner 30 cm-Apparat hergiebt, sind qualitativ nicht die gleichen, wie die eines grossen Apparates. Man sollte daher, wenn die äusseren Umstände es erlauben, die Induktoren mit grossen Schlagweiten bei Neuanschaffungen bevorzugen. Die besten Resultate sieht man bei 40 bis 60 cm-Apparaten.

Die Umänderung einer bestehenden Einrichtung hat keine Schwierigkeiten, da beispielsweise alle Schaltbretter mit der neuen Einrichtung für niedrige Spannung und variabele Selbstinduktion unschwer versehen werden können. Ebenso steht nichts im Wege für die vorhandenen Induktoren unter Benutzung der alten Hartgummirohre neue Primärrollen nach Walter machen zu lassen. Es kommt hierbei auf die strikte Innehaltung der publizierten Vorschriften bezüglich Grösse des Eisenkerns und Windungszahl ausserordentlich an. Die angegebenen Zahlen sind das Resultat langjähriger Versuche und können nicht ohne weiteres durch andere Verhältnisse ersetzt werden. Ich habe persönlich die sämtlichen Versuchsspulen in meinem Institut durchprobiert, um ein Urteil über ihre Brauchbarkeit im täglichen Betriebe zu gewinnen und kann die Walterschen Angaben in jeder Beziehung als durch die Praxis bewährt bezeichnen.

Leider sind bereits im Handel I-Rollen mit sogenannter Walterschaltung erschienen, die bei genauer Prüfung den Walterschen Anforderungen bezüglich Grösse des Kerns, Zahl und Lage der Windungen und Drahtstärke nicht entsprechen. Es ist nicht zu bestreiten, dass die Resultate mit diesen unrichtig hergestellten I-Rollen sich schon vorteilhaft von den ursprünglichen Rollen, die für Wehnelt kontruiert wurden, abheben, an der Vollendung ihrer Leistungen fehlt aber noch ausserordentlich viel, und sollten diese Rollen billigerweise nicht unter dem Namen Walterschaltung verkauft werden.

Besitzern kleiner Induktoren bis zu 40 cm Funkenlänge raten wir nicht zu, das elektrolytische System einzuführen, da die Kosten nicht im Verhältnis zu dem Wert des Induktors stehen. Man wird besser thun, diese Apparate mit den alten Unterbrechern weiter zu benutzen und eventuell später ein grösseres nach dem neuen Prinzip konstruiertes Instrumentarium anzuschaffen.

II.

Sternum- und Ösophagus-Darstellung.

(Hierzu Tafel I, Fig. 1 u. 2.)

In meinem Artikel „Über den Nachweis kleiner Nierensteine mittelst Röntgenstrahlen" deutete ich bereits an, dass auch ausser der Röntgographie der Konkremente die Darstellung schwer zugänglicher Skelettpartien u. dergl. grossen Nutzen von der Blendenanwendung ziehen würde. Zu diesen schwer darstellbaren Partien gehört ohne Zweifel das Sternum, welches auf den in der üblichen Weise angefertigten Röntgogrammen (Brust gegen die Platte) infolge der sich deckenden Schatten der Wirbelsäule der Aorta und des Brustbeines nur unvollkommen, meist aber gar nicht zu erkennen ist. Analog dem Blendenapparat, welchen ich für die Nierensteinuntersuchung angegeben habe und welch letzterer sich besonders auch für Wirbelsäulen- sowie für stereoskopische Aufnahmen eignet, habe ich für Untersuchung und Durchleuchtungen des Thorax folgende Schirmblende konstruiert. (Fig. 1.)[1])



Fig. 1.

Die vordere grosse Wand des Schirmes ist 187 cm hoch und 60 cm breit. Die kürzere Wand, welche lediglich den Zweck hat, der grossen Wand Halt zu geben, ist 106 cm hoch und 60 cm breit. Die beiden Wände sind rechtwinklig zusammengesetzt und auf Rollen gebracht, so dass man den ganzen Apparat ohne Schwierigkeiten hin- und herrollen kann. Beide Wände sind an ihrer Aussenseite mit 2—3 mm dicken Bleiplatten benagelt.

Die kleinere Wand ist an ihrem Ende noch durch ein Gewicht (Sandsack) (*f*) beschwert, um ein Überkippen nach vorn zu verhindern. In einer Höhe von 145 cm ist ein herausnehmbares, mit Bleiglasplatte versehenes Fenster angebracht. In dieser Form dient mir die leicht verschiebbare Wand als Schutzwand gegen die Bestrahlung des

[1]) Von den Firmen Voltohm-München und Richard Seifert & Comp.-Hamburg in den Handel gebracht.

eigenen Körpers während der Untersuchungen. Zwischen den Rheostaten und den Untersuchungstisch gerückt, hat ein Erwachsener in aufrechter Stellung vollständig Deckung gegen Bestrahlungen und kann, während er mit der einen Hand den Widerstand bedient, durch das Fenster die Röhre beobachten.

Ob ein derartiger Schutz der eigenen Person gegen Röntgenstrahlen erforderlich ist, lässt sich zur Zeit noch nicht entscheiden, da keine Schädigungen allgemeiner Art bei den Untersuchern beobachtet worden sind, immerhin kann Vorsicht nichts schaden, besonders in Betrieben, welche den Untersucher nötigen, sich Tag für Tag stundenlang den Strahlen auszusetzen. Um diese Schutzwand nun auch für andere Zwecke dienstbar zu machen, sind in dieselbe in den Höhen von 4 cm oberhalb des Fussbodens 3 Löcher von 4 cm Durchmesser eingesägt, welche von der Innenseite durch Bleiklappen (*c*) geschlossen werden können.

Der Schirm wird am besten gegen einen feststehenden Tisch mit seiner Längswand geschoben. Der Tisch hindert ein Fortrollen oder Überkippen der Wand, wenn sich der zu

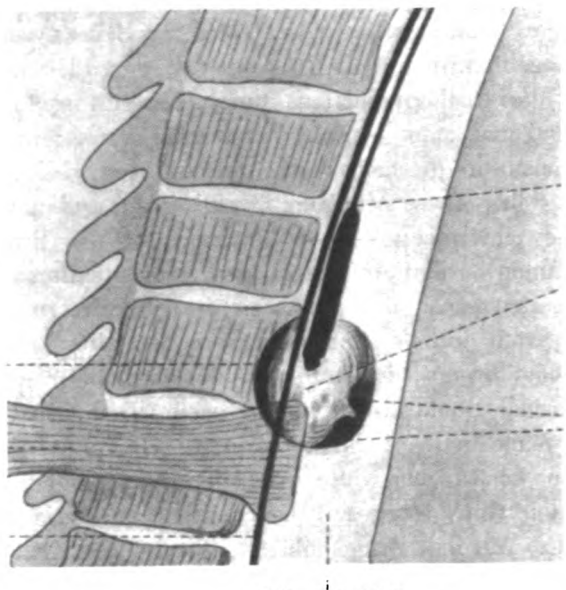

Fig. 2.

untersuchende Patient von der Innenseite anlehnt. Die Röntgenröhre wird nun mittelst Wandarm oder Stativ an der Aussenseite der Wand vor einem der Löcher centriert angebracht und alsdann mit schwarzem Tuch verhängt. Setzt man die Röhre in Betrieb, so kommen ausschliesslich die durch das Blendenloch tretenden Röntgenstrahlen zur Anwendung, da alle übrigen Strahlen durch die Bleiwand abgeblendet werden. Indem nun der Patient hoch oder niedrig, gerade oder schräg vor das Blendenloch gestellt wird, kann jede beliebige Körperregion eingestellt und in jeder beliebigen Richtung betrachtet werden. Mittelst dieses Schirmes mache ich stets die schrägen Durchleuchtungen nach Holzknecht.

Besonders bequem untersucht man den Ösophagus mittels dieser Methode, welche auch gestattet, direkte Photographien von Sonden- und Wismut-Ablagerungen in Divertikeln anzufertigen. Bei Anfertigung einer Ösophagus- oder Sternum-Aufnahme wird folgendermassen verfahren: Patient wird derart vor die Innenseite der Wand gestellt, dass die durch das Diaphragma gehenden Strahlen den Thorax von links hinten nach rechts vorn durchsetzen. Man sieht also deutlich das zuerst von Holzknecht beschriebene helle Mittelfeld, in welchem der Ösophagus gelegen ist. Durch Zwischenschieben eines Kissens zwischen rechte Schulter und Wand kann die beschriebene Stellung des Patienten dauernd beibehalten werden. Unter

Kontrolle des Leuchtschirms wird dem Patienten nunmehr ein Wismutbolus gegeben oder die Sonde eingeführt. In dem, Tafel I, Fig. 1 abgebildeten Falle, zu welchem die vorstehende Skizze, welche der den gleichen Fall behandelnden Arbeit von Schmilinsky (Deutsche med. Wochenschrift 1901, No. 33) entlehnt ist, die erforderlichen Erklärungen giebt, konnte man bereits auf dem Schirm deutlich sehen, wie sich das Wismut auf dem Boden des später als Divertikel erkannten Hohlraumes niederlegte. Es wurde nunmehr eine mit kleinem Gummiballon armierte Sonde sorgfältig in den Hohlraum eingeführt, und der Ballon mittels eines Gebläses aufgeblasen. Eine zweite Metallsonde wurde an dem Divertikel vorbei in den Ösophagus geführt. Diese sämtlichen Manipulationen liessen sich unschwer ausführen und gaben ein absolut deutliches Bild auf dem Bariumschirm. Die Fixierung des Befundes auf photographischem Wege geschieht einfach in der Weise, dass dem Patienten nach sorgfältiger Einstellung mittels Leuchtschirms eine Platte $^{18}/_{24}$ während 2 Minuten auf die Brust gedrückt wurde. Selbstverständlich bedarf man eines Gehilfen, welcher das Ein- und Ausschalten nach dem Kommando des Untersuchenden übernimmt, ferner darf weder Patient noch der die Platte haltende Arzt eine Bewegung während der Zeitdauer der Belichtung ausführen. Die verhältnismässig geringen Atemexkursionen des Thorax schaden der Güte des Bildes wenig. Sehr zweckmässig legt man einen kleinen Leuchtschirm auf die Rückseite der gegen die Brust gedrückten Kassette, man sieht dann während des Radiographierens durch Kassette und Platte hindurch den zu untersuchenden Gegenstand und kann je nach der gerade vorhandenen Strahlenintensität die Exposition bemessen. Genau in gleicher Weise verfährt man bei Aufnahmen des Sternum, welches auch zweckmässig bei etwas schrägem Strahlengang radiographiert wird. (Tafel I, Fig. 2, Tumor Sterni et claviculae; ''---> Clavicula, '''---> Rippe, ''''—> Manubrium, '''''—> Corpus, ;; —> Tumor.) Dilatierte Aortenbögen, Mediastinaltumoren, Rippenfrakturen etc. radiographiert man am besten genau in der beschriebenen Weise, so zwar dass man zunächst den darzustellenden Körperteil mittels Leuchtschirm in die Mitte des durch das Diaphragma gebildeten Beleuchtungsfeldes bringt, die Strahlenquelle ausschaltet, die bereit gehaltene Platte auf die in Betracht kommende Stelle drückt und je nach Umständen belichtet.

Man erhält sehr feine und gut durchgearbeitete Bilder, welche in der Regel die auf dem Schirm gegebenen an Schärfe und Güte bei weiterm übertreffen. Ich konnte auf diese Weise verkalkte Drüsen am Hilus exakt auf den Platten nachweisen. Für das Gebiet der Schädeluntersuchungen, also Antrum-, Augenhöhlen-, Stirnhöhlen-, Keilbeinhöhlen-Radiographie, ferner für den Nachweis von Fremdkörpern, sowie für Untersuchungen des Kiefergelenkes und der letzten Backzähne, welche meist schwer vom Munde aus auf Films darzustellen sind, empfiehlt sich diese Methode sehr. Sie bietet eben den grossen Vorteil, dass man sich das zu untersuchende Gebiet genau einstellen kann. Die ruhige Lage des Körperteiles wird bei intelligenten Patienten durch den mittels der Platte ausgeübten Druck gewährleistet. Kopfuntersuchungen bedürfen noch eines Hilfsmittels, da wegen der Schultern der Kopf in Seitenlage nicht flach gegen die Schirmwand gedrückt werden kann. Um diesen Übelstand zu vermeiden, wird an der Innenseite der Wand bei *a*, *b*, *c*, *d* ein durchbohrter Holzklotz von 14 cm Dicke vor das Diaphragma gehängt. Alsdann kann der Kopf wie gegen ein Kopfkissen gegen diesen Holzklotz gedrückt werden. Es braucht nicht erwähnt zu werden, dass dieser Holzklotz mit einer mit Blei ausgekleideten Durchbohrung vom gleichen Kaliber, wie die Holzwand, versehen sein muss.

Aus der Leipziger chirurg. Klinik von Herrn Geheimrat Prof. Dr. Trendelenburg.

Die schräge Durchleuchtung des Thorax bei Fremdkörpern im Oesophagus und zur Darstellung der Dorsalwirbelsäule.

Von

Privatdozent Dr. **Wilms.**

(Hierzu Tafel II.)

Ein im August 1900 operierter Fall von einem Gebiss, welches im untern Teil des Oesophagus sass und vom Magen aus entfernt wurde, war die Veranlassung zu den folgenden Untersuchungen, die nicht nur für die Röntgographie bei Fremdkörpern im Oesophagus, sondern auch für die Studien von Veränderung der Wirbelsäule im Dorsalteil von Wichtigkeit waren.

Ein 28jähriger Mann hatte während des Schlafes ein Teil seines Gebisses, 3 Zähne mit Gaumenplatte verschluckt. Die erste Röntgenuntersuchung, bei welcher der Patient direkt von vorn nach hinten in gewöhnlicher Lage durchleuchtet wurde, ergab ein vollständig negatives Resultat. Als dann der Patient etwa um 45° nach links gedreht wurde und man die Röhre so gestellt hatte, dass die Strahlen den Körper von rechts vorn nach links hinten durchdrangen, zeichneten sich auf dem Röntgenbild zwischen dem 8. und 9. Wirbel scharf zwei kleine Eisenstäbchen ab, die an beiden Seiten des Gebisses angebracht waren. Bei Durchleuchtung von vorn nach hinten können Fremdkörper im unteren Drittel und gewöhnlich auch im mittleren Drittel der Speiseröhre deshalb in der Regel nicht aufgefunden werden, weil ausser der Wirbelsäule noch das für X-Strahlen stark undurchlässige Herz etwaige Fremdkörper deckt Es ist deshalb nicht zu verwundern, wenn man fast regelmässig in den Berichten über Röntgendurchleuchtung bei Fremdkörpern, speciell Gebissen, im unteren Teil des Oesophagus liest, dass die Röntgenuntersuchung ein negatives Resultat ergab. Mehrmals wurde sogar auf Grund dieses negativen Befundes irrtümlicherweise angenommen, dass der Fremdkörper den Oesophagus passiert hätte, und der Körper blieb für einige Tage im Oesophagus stecken, bis die anhaltenden Beschwerden eine neue Untersuchung veranlassten. Kirstein, Quadflieg, Gottstein, Kilian (Litteratur siehe Wilms, Deutsche Zeitschrift für Chir. 60. Bd. 1901) berichten über solche Fälle.

Aus der Thatsache, dass in unserem Falle von Gebiss im Oesophagus bei gewöhnlicher Durchleuchtung kein Schatten sich zeigte, während bei seitlicher Durchstrahlung sich die kleinen Eisenstäbchen scharf abzeichneten, darf wohl gefolgert werden, dass auch die übrigen negativen Resultate bei derartigen Untersuchungen meist darauf zurückzuführen sind, dass die Patienten direkt von vorn nach hinten durchleuchtet wurden. Auf den Wert seitlicher Durchleuchtung ist schon vor längerer Zeit durch v. Criegern[1]) zum Studium des Herzens und Aortenbogen-Aneurysmen hingewiesen worden. v. Criegern untersucht seine Patienten in stehender Haltung. Holzknecht[2]) hat im September 1900 in einer Arbeit zur Diagnostik der Oesophagusstenose die schräge Durchleuchtung angewandt, er betrachtet ebenso wie v. Criegern die Patienten in aufrechter Stellung mit dem Schirm, was für seine Zwecke praktischer erschien.

Mir hat sich die Aufnahme der Röntgographie in liegender Stellung besser für unsere Zwecke bewährt, und zwar lagere ich den Patienten in bestimmter Weise, um das Bild, welches durch die schräge Lage ja immer etwas verzerrt projiciert wird, doch dem normalen Bilde möglichst ähnlich zu gestalten.

---

[1]) v. Criegern, Congress f. innere Medizin. 1890 Carlsbad. 1897 Berlin.

[2]) Holzknecht, Deutsche med. Wochenschrift 1900. No. 36.

Für Fremdkörper im Oesophagus ist zwar der Umstand, dass das Bild etwas mehr gerade oder schräg projiciert wird, gewöhnlich nicht von grosser Bedeutung, dagegen wird es zuweilen sehr störend bei den Studien von Veränderungen an der Wirbelsäule. Das schon bei senkrechter Durchleuchtung komplizierte Bild der Wirbelsäule wird bei schräger Durchleuchtung noch weit schwieriger zu deuten.

Es kam mir nun bei der für die genannten Fälle notwendigen schrägen Durchleuchtung darauf an, dass der Winkel, welchen die Durchleuchtungsebene mit der Sagittalebene des Körpers bildet, so klein wie möglich ausfalle, um eben das Projektionsbild dem normalen möglichst ähnlich zu machen. Der Erreichung dieses Zieles kommt zu statten, dass bei einer Lage auf der linken Seite das Herz sich in der Regel deutlich nach links verlagert und so nicht mehr mit seinem dunklen Schatten die Wirbel und eventuelle Oesophagusfremdkörper deckt.

Eine zweite Forderung war die, dass bei der Lage des Körpers mit Drehung von etwa 45° nach links die Platte dem Rücken anliegt. Bleibt die Platte in horizontaler Lage liegen, so entfernt sich bei der Drehung des Körpers die Wirbelsäule von der Platte, und die Bilder werden dadurch undeutlicher.



Am besten liess sich unser Zweck, die Wirbelsäule und etwaige Fremdkörper im Ösophagus gut darzustellen, dadurch erreichen, dass man den Patienten in eine Rinne legte, die auf nebenstehendem Bilde wiedergegeben ist. Zwei Bretter werden zusammengesetzt, so dass sie in einem Winkel von 90° zu einander stehen. Auf die eine Seite legt man die photographische Platte, auf die andere einige Kissen, damit der Patient bequem liegt. Der Kranke legt sich so in die Rinne, dass er mit der linken Seite auf den Kissen und mit dem Rücken auf der Platte aufliegt. Er liegt also jetzt um 45° nach links gedreht. Die Röhre wird dann in der richtigen Höhe, also etwa in der Höhe der Mammillen, gestellt, dass die Strahlen in einem Winkel von 140—150° die Platte treffen, oder anders ausgedrückt, dass die Strahlen in einer Ebene, die mit der Sagittalebene einen Winkel von etwa 30—40° bildet, den Körper durchdringen.

Dass man in dieser Weise die Dorsalwirbelsäule bis herab zum 10. Wirbel inklusive demonstrieren kann, zeigt Bild 2 u. 3 Tafel II. Die Durchleuchtungsebene bildet hier etwa einen Winkel von 35° zur Sagittalebene. Gleich scharf zeichnet sich auch der ganze Oesophagus ab, wenn eine Metallsonde eingeführt ist. (Bild 1, Taf. II.) Die Bilder stammen natürlich von Lebenden. Dass man unvergleichlich schlechtere Bilder bei Durchleuchtung von vorn erhält, dafür brauche ich beweisende Bilder nicht zu reproducieren. Ich habe natürlich die den drei hier wiedergegebenen Bildern entsprechenden Photographien unter ganz gleichen Bedingungen auch von vorn aufgenommen. Dabei sieht man bei Bild 1 vom vierten Brustwirbel an gar keine Wirbelschatten mehr und bei Bild 2 verschwindet die Metallsonde völlig in dem Schatten des Herzens und der Wirbelsäule.

Der Wehneltunterbrecher im Röntgenbetriebe.

Von

Dr. **B. Walter.**

Schon im vorigen Bande dieser Zeitschrift habe ich mich in einer längeren Abhandlung über die Verwendung des Wehneltunterbrechers im Röntgenlaboratorium verbreitet. Diese Publikation ist indessen vielfach so aufgefasst worden, als ob es sich darin noch wesentlich um Vorschläge handelte, während doch die daselbst beschriebenen Apparate sich schon damals viele Monate lang im praktischen Betriebe bewährt hatten. Zum Teil dürfte dieses Missverständnis daher rühren, dass ich in jenem Aufsatze einen besonderen Wert auf die theoretischen Grundlagen meiner Schaltungsweise gelegt hatte; und ich folge daher gern einem Wunsche der Redaktion, wenn ich in folgendem Artikel noch einmal die Apparate selbst, wie sie gegenwärtig von der Firma R. Seifert & Co. in Hamburg, sowie Siemens & Halske in Berlin nach meinen Angaben ausgeführt werden, etwas genauer beschreibe — und zwar um so lieber, als in dem inzwischen verflossenen Jahre gerade an diesen Apparaten selbst noch wieder mancherlei Verbesserungen hinzugekommen sind, wenn auch das ihnen zu Grunde liegende System dasselbe geblieben ist.

Bei Anlage einer Röntgeneinrichtung nach diesem System ist nun wie immer die erste Frage die, ob an der betreffenden Stelle Anschluss an die Netzleitung eines grösseren Elektrizitätswerkes zu beschaffen ist oder nicht. In letzterem Falle werden nämlich die Kosten der Anlage natürlich ganz erheblich viel grössere als in ersterem, da dann ausser den sonstigen Apparaten auch noch die Beschaffung einer geeigneten Elektrizitätsquelle notwendig wird. Diese letztere besteht dann für unsere Zwecke am passendsten aus einer kleinen Dynamomaschine, die aber ferner ihrerseits noch wieder einer besonderen Antriebsmaschine bedarf. Bei Vorhandensein einer Gasleitung verwendet man dazu zweckmässig einen kleinen Gasmotor, ist dagegen auch jene Leitung nicht zu beschaffen, so tritt an die Stelle des Gasmotors ein Benzinmotor, und ein solcher kommt mithin auch für eine Kriegsausrüstung in Frage, in welchem Falle man dann den Motor gleichzeitig zum Fahren des Wagens, welcher die ganze Röntgeneinrichtung trägt, benutzen kann.

Ist dagegen für das anzulegende stationäre Röntgenlaboratorium der oben genannte elektrische Anschluss zu erlangen, so kommt es dann weiter darauf an, ob das betreffende Elektrizitätswerk Gleich- oder Wechselstrom liefert. Die letztere Stromart ist nämlich für einen zuverlässigen Betrieb mit dem Wehneltunterbrecher nicht gut geeignet; und es wird daher in diesem Falle, ausser den später zu beschreibenden speciellen Apparaten noch die Beschaffung eines sogenannten „Umformers", d. h. einer Maschine notwendig, welche durch den Wechselstrom des Werkes angetrieben wird und dabei Gleichstrom erzeugt. Diesem letzteren giebt man in solchem Falle natürlich gleich die für unsere Zwecke günstigste Spannung, d. h. je nach der Grösse des anzulegenden Laboratoriums, eine solche von 50—80 Volt.

Aus diesen Bemerkungen ergiebt sich dann gleichzeitig, dass die günstigsten Vorbedingungen für die Anlage eines Röntgenlaboratoriums mit Wehneltunterbrecher dort vorhanden sind, wo der Anschluss an ein Elektrizitätswerk möglich ist, welches Gleichstrom von der genannten Spannung erzeugt; immerhin lässt sich aber gerade unser Unterbrecher auch dann noch sehr vorteilhaft verwenden, wenn die vorhandene Gleichstromspannung erheblich höher als 80 Volt ist, wenn andererseits auch hier wohl 220 Volt als der höchste zulässige Wert der selben angesehen werden muss. Allerdings ist der direkte Betrieb des eine Röntgenröhre speisenden Induktors mit einer so hohen Spannung nicht angebracht, da damit, wie ich in meiner vorjährigen Arbeit ausführlich begründet habe, ein sehr schneller Verbrauch der Röhre verbunden sein würde; und es wird daher in solchen Fällen eine Herabsetzung der Spannung durch

Anbringung eines sogenannten Nebenschlusses erforderlich, eine Massregel, die mit einem um so grösseren Mehrverbrauch an elektrischer Energie verbunden ist, je grösser der Wert der Betriebsspannung ist. Dieser Mehrverbrauch ist aber doch gerade bei Anwendung des Wehneltunterbrechers ganz erheblich viel kleiner als bei anderen Unterbrechern, so dass daher die Benutzung des Nebenschlusses in unserem Falle selbst dort geboten erscheint, wo ihre Vorteile noch nicht so in die Augen springend sind wie bei jenen höchsten Spannungswerten, also beispielsweise auch schon beim Anschlusse an eine Netzspannung von 110 Volt.

Die Schaltung der Apparate geschieht nun in diesem Falle nach dem Schema der nebenstehenden Fig. 1, die ich aus meiner vorjährigen Arbeit wiederhole und in der die oben mit + und — bezeichneten Drahtenden die Pole der Elektrizitätsquelle bedeuten, während A_1 und A_2 zwei Ampèremeter, V ein Voltmeter, W_1 und W_2 zwei Drahtwiderstände, U den Unterbrecher und P die Primärspule des Induktors darstellen.

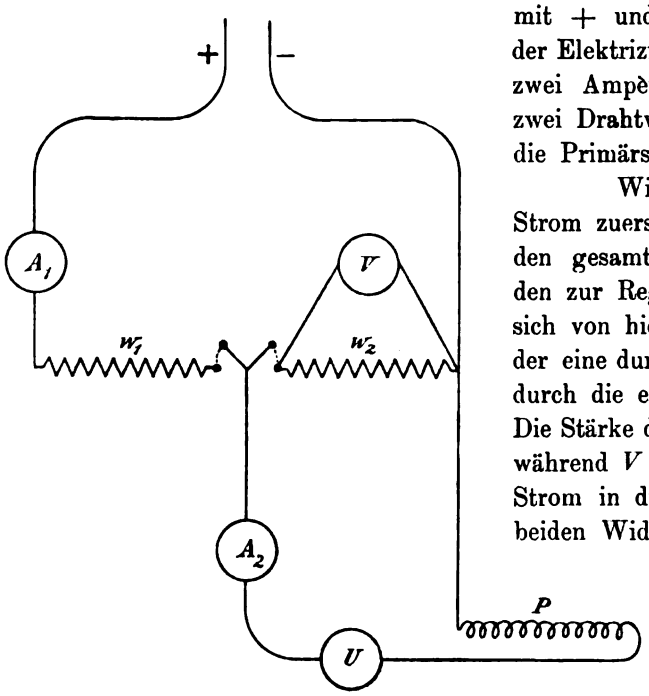

Fig. 1.

Wie man sieht, geht der von + kommende Strom zuerst durch das Ampèremeter A_1, das also den gesamten Verbrauchsstrom misst, dann durch den zur Regulierung dienenden Widerstand W_1, um sich von hier aus in zwei Teile zu teilen, von denen der eine durch den Nebenschluss W_2 und der andere durch die eigentliche Arbeitsleitung A_2, U, P geht. Die Stärke des letzteren wird also durch A_2 gemessen, während V die Spannung angiebt, mit welcher dieser Strom in die Arbeitsleitung eintritt. Zwischen den beiden Widerständen W_1 und W_2 sieht man in der Fig. 1 noch zwei Hebel angegeben, von denen jeder einen Stromausschalter darstellen soll, so dass man damit also einerseits den ganzen Strom und andererseits auch nur den durch den Nebenschluss gehenden Teil desselben abschalten und in letzterem Falle also ohne Nebenschluss, d. h. direkt mit der Betriebsspannung des Werkes arbeiten kann, wobei dann natürlich auch das Voltmeter überflüssig wird.

Liegt ferner die Betriebsspannung zwischen 50 und 80 Volt, wie dies beispielsweise immer dann der Fall sein wird, wenn für die Anlage eine besondere Elektrizitätsquelle beschafft werden musste, so fällt natürlich der Nebenschluss W_2 von vornherein fort und mit ihm selbstverständlich auch das Voltmeter, sowie das eine Ampèremeter der Fig. 1.

Was sodann die nähere Ausführung der Apparate selbst anbetrifft, welche in dieser Figur angedeutet sind, so ist eine vollständige, nach meiner Schaltung arbeitende Röntgeneinrichtung in der Fig. 2 abgebildet. Dabei ist allerdings von der Elektrizitätsquelle abgesehen worden, indem die beiden auf der linken Seite in die Figur eintretenden Drähte als die beiden Pole derselben angenommen sind. Ferner ist zu der Fig. 2 noch zu bemerken, dass in Wirklichkeit die Aufstellung der Apparate eine etwas andere ist, als sie hier der Anschaulichkeit wegen angenommen wurde, da nämlich der unten in der Mitte des Bildes sichtbare Unterbrecher in der Praxis gar nicht im Laboratorium selbst, sondern in irgend einem abgelegenen Winkel des Hauses aufgestellt wird, so dass im ersteren also auch während des Betriebes eine lautlose Stille herrscht.

Von den übrigen Teilen der in der Fig. 2 sichtbaren Apparate wird zunächst der Induktor mit der Röntgenröhre an einem passenden Platze des Laboratoriums fest aufgestellt, während der links auf dem Bilde befindliche Widerstandstisch oder „Reguliertisch“, welcher

die sämtlichen, zur Regulierung des Betriebes notwendigen Vorrichtungen — aber auch nur diese — enthält, auf Rollen fahrbar gemacht ist, um dem Untersucher an jeder beliebigen Stelle des Zimmers zur Hand sein zu können. Jene Vorrichtungen lassen sich übrigens auch im vollständig verdunkelten Zimmer, also selbst bei Beobachtungen auf dem Leuchtschirm, sofort auffinden, da nämlich über dem Tische eine elektrische Lampe angebracht ist, deren Licht zunächst durch einen grünen Milchglasschirm vollständig von dem Auge des Beobachters ferngehalten wird und dann auch ausserdem noch durch einen sogenannten „Dunkelschalter“ so

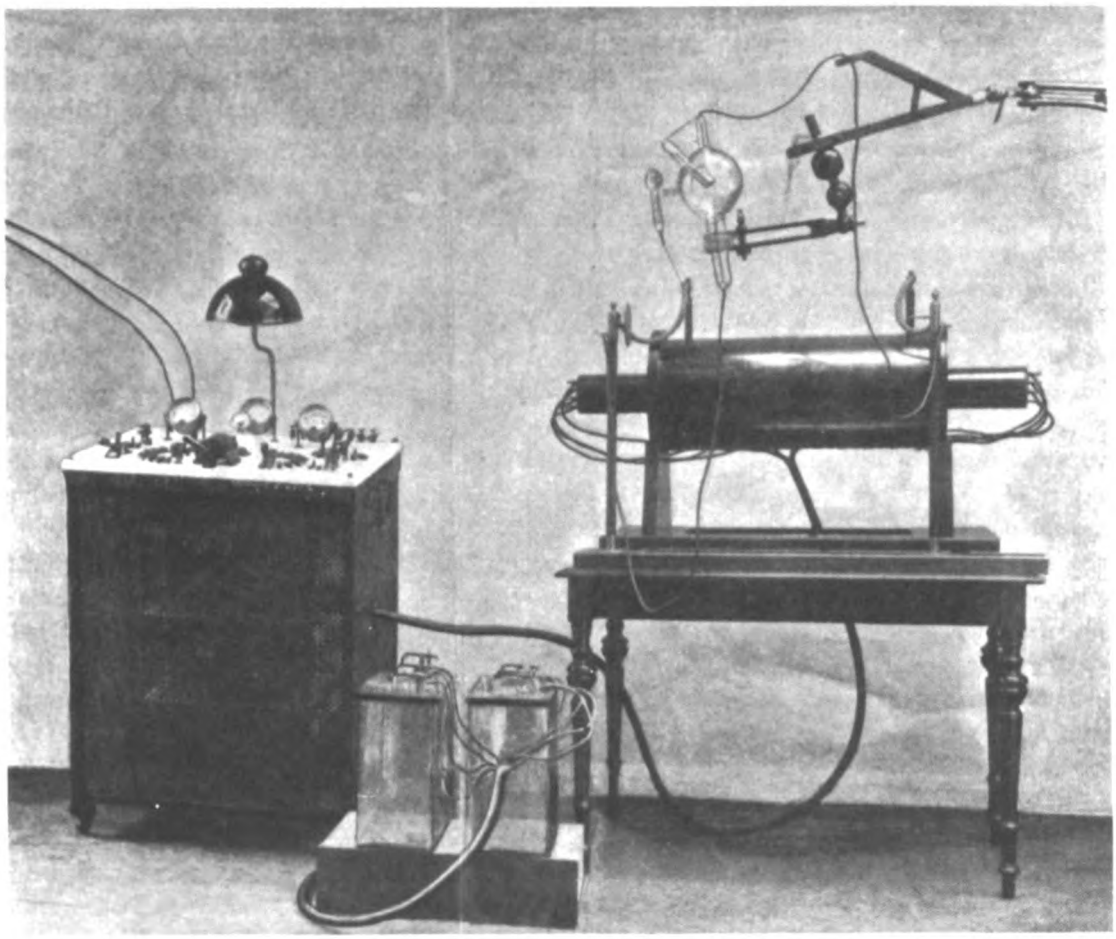

Fig. 2.

weit abgeschwächt werden kann, dass es wohl noch die Gegenstände auf der Tischplatte erkennen lässt, aber sonst keinen störenden Schein mehr im Zimmer verbreitet. Eine solche Lampe bietet aber ferner auch bei photographischen Aufnahmen eine grosse Annehmlichkeit, insofern es mit mit ihrer Hilfe ein leichtes ist, das Zimmer während der Exposition mehrmals auf Augenblicke vollständig zu verdunkeln, um mit Hilfe des Leuchtschirmes die Qualität der Röhre zu überwachen, während im nächsten Moment durch Hellerdrehen der Lampe wieder genügend Licht vorhanden ist, um sich überall im Zimmer zurechtfinden zu können. Auch die Expositionsuhr hat ihren festen Platz auf dem Reguliertisch erhalten und kann also jederzeit abgelesen werden.

Gehen wir sodann von diesen mehr äusserlichen Einrichtungen zu der genaueren Beschaffenheit der einzelnen Apparate unserer Anlage über, so muss nun zunächst der Induktor bei Anwendung des Wehneltunterbrechers eine solche Grösse haben, dass er mindestens Funken

bis zu 40 cm Länge zu geben vermag. Mit einem solchen Instrumente ist dann aber auch schon eine sehr vollkommene Einrichtung dieser Art zu beschaffen, wenn natürlich auch ein etwas grösseres Instrument schon insofern einen Vorzug hat, als man damit sozusagen eine entsprechend grössere Reserve an Spannung zur Verfügung hat. Von der grössten Bedeutung ist nun aber für das hier zu beschreibende System von Apparaten die Beschaffenheit der Primärspule des Induktors, insofern der Eisenkern derselben mit mehreren getrennten Lagen von Drahtwindungen umwickelt ist, deren Enden getrennt aus beiden Seiten der Spule heraus zu einem auf dem Regulierungstisch befindlichen Umschalter geführt sind. Eine solche Spule habe ich als eine „Primärspule mit veränderlicher Selbstinduktion" bezeichnet, und eine solche ist nun in unserem Falle deswegen erforderlich, weil die Unterbrechungen im Wehnelt nur dann in regelmässiger Weise vor sich gehen, wenn man eben die Selbstinduktion oder das magnetische Moment der Spule um so mehr vergrössert, je weicher die zu betreibende Röntgen-



Fig. 3.

röhre ist. Hiermit steht es denn auch in sehr gutem Einklang, dass die Funkenlänge des Induktors bei unserem Unterbrecher um so geringer wird, je grösser jene Selbstinduktion genommen wird, und dass dieselbe sich dann mit der Belastung nur sehr wenig ändert. Denn da bekanntlich auch die Funkenlänge einer Röntgenröhre um so geringer wird, je weicher dieselbe ist, so können wir deshalb auch sagen, dass bei der obigen Art des Betriebes die Schlagweite des Induktors geradezu derjenigen der Röntgenröhre angepasst wird. Der Quecksilberunterbrecher liefert uns eine derartige Möglichkeit nicht; denn hier wächst die Funkenlänge des Induktors stets mit zunehmender Belastung.

Eine zweite Möglichkeit, beim Wehneltunterbrecher die Wirkung des Induktors auf die Röhre abzustufen, besteht nun darin, dass man dem Platinstifte des Unterbrechers eine verschiedene Länge giebt oder vielmehr — da dies in der Praxis sehr umständlich sein würde — darin, dass man einen Unterbrecher mit mehreren, verschieden langen Stiften anwendet („Mehrfacher Wehnelt"). Durch diese Veränderung der Stiftlänge verändert man nämlich weniger die Funkenlänge oder Spannung als vielmehr die Kraft oder Stromstärke der einzelnen

Entladungen des Induktors, so dass man also auf diese Weise auch beim Wehnelt in der Lage ist, die Röhre entweder mit sehr vielen Einzelentladungen von geringerer Stärke (kurzer Stift) oder mit weniger zahlreichen Schlägen von grosser Stromstärke (langer Stift) zu betreiben. Die Zahl der Unterbrechungen nämlich vermehrt man beim Wehnelt, wie ich hier gleich im voraus erwähnen will, einfach durch Ausschaltung am Regulierwiderstand W_1, worauf ich später noch genauer zurückkomme. Durch Versuche hat es sich nun gezeigt, dass man hauptsächlich wegen der geringeren Erwärmung der Antikathode der Röhre einen um so kürzeren Stift im Unterbrecher zu verwenden hat, je weicher die zu betreibende Röntgenröhre ist. Vergleicht man dies aber mit dem oben über den Gebrauch der veränderlichen Selbstinduktion Gesagten, so ergiebt sich hieraus, dass, je grösser die letztere gemacht wird, um so kleiner die Stiftlänge des Unterbrechers zu nehmen ist, so dass man daher am zweckmässigsten ebensoviele Stifte im Unterbrecher vorsehen wird, wie die Primärspule Abstufungen der Selbstinduktion ermöglicht. Bei der in Fig. 2 dargestellten Zusammenstellung von Apparaten sind nun sechs derartige Stufen vorhanden, und es kommt dabei auch in der Regel ein Wehneltunterbrecher mit sechs Stiften, bezw. zwei mit je drei Stiften zur Verwendung; bei der in Fig. 3 dargestellten einfacheren Röntgeneinrichtung dagegen ist die Primärspule des Induktors nur mit drei solchen Abstufungen versehen, und es wird deshalb in diesem Falle auch nur ein dreistiftiger Wehnelt mitgeliefert. Ferner ist der Nebenschluss W_2 dort, wo er nötig ist, bei der erstgenannten Ausrüstung in drei verschieden grosse Abstufungen unterteilt, deren kleinste mit der ersten und zweiten, deren mittlere mit der dritten und vierten und deren grösste mit der fünften und sechsten Stufe der Selbstinduktion zu kombinieren ist, während bei dem Tische der Fig. 3 in solchem Falle nur ein Nebenschluss vorgesehen wird, der für alle drei Stufen der Primärrolle des Induktors verwandt werden muss.

Alle diese neueren Einrichtungen sind ferner im Gegensatz zu den zuerst nach diesem System hergestellten und in meiner vorjährigen Arbeit beschriebenen derart eingerichtet, dass sich — ebenso wie die Stiftlänge des Unterbrechers — jetzt auch die Selbstinduktion der Primärspule direkt vom Reguliertische aus abstufen lässt, und zwar einfach durch Umdrehen eines Hebels, eine Manipulation, die sich fast momentan und auch sogar während des Betriebes ausführen lässt, so dass deshalb die für die Röhre passende Selbsinduktion in wenigen Sekunden herausgefunden ist. Bei der Einrichtung der Fig. 2 benutzt man nun für diese Vorversuche zunächst eine mittlere Stiftlänge, um dann auch diese — durch Drehung der zur Veränderung derselben gesehenen Kurbel — allmählich abzuändern und so auch die günstigste Stiftlänge für die betr. Röhre herauszusuchen. Bei der Einrichtung der Fig. 3 ist man dieser letzteren Mühe enthoben, da hier zugleich mit der Selbstinduktion der Primärspule auch die Stiftlänge des Unterbrechers abgeändert wird, indem nämlich diese gleich von vornherein derartig bemessen wird, dass sie zu der betr. Selbstinduktion passt. Mit dieser Vereinfachung des Verfahrens ist natürlich zugleich auch eine Verbilligung des Instrumentariums verbunden, insofern dadurch ein besonderer Umschalter für die Stiftlänge erspart wird; andererseits erleidet aber allerdings auch die Feinheit des Verfahrens dabei wieder eine gewisse Einbusse.

In Bezug auf die Abstufung der Stiftlänge mag schliesslich noch darauf hingewiesen werden, dass bei Einschaltung eines kürzeren Stiftes die Zahl der Unterbrechungen in der Zeiteinheit und damit zugleich auch die Belastung der Röhre ganz erheblich zunimmt, so dass man daher gut thut, vor einem solchen Übergange stets zunächst die Grösse des vorgeschalteten Widerstandes W_1 zu vermehren, wodurch ja eben, wie bereits oben erwähnt wurde, die Unterbrechungszahl wieder verkleinert wird.

Und somit kommen wir nunmehr noch zu der Beschaffenheit und Bedeutung dieses Regulierwiderstandes W_1, der, wie ich schon in meiner vorjährigen Arbeit auseinandergesetzt habe, aus zwei, unter je einer Kurbel liegenden Teilen besteht, von denen nach Feststellung der günstigsten Selbstinduktion und Stiftlänge die eine zur groben und die andere zur feinen Einstellung derjenigen Unterbrechungszahl dient, bei welcher die Röhre gerade soweit belastet

ist, dass sie die auszuführende photographische Aufnahme oder Durchleuchtung ohne Veränderung ihrer Qualität aushält. Dabei hat man bekanntlich der Röhre lieber etwas zu wenig als zu viel zuzumuten, da eine überlastete Röhre sehr leicht ihren Härtegrad ändert und dann gewöhnlich erst nach längerer Zeit wieder in ihren ursprünglichen Zustand zurückkehrt. Auch ist es beispielsweise zwecklos, mit einer für eine Beckenaufnahme bestimmten Röhre, die ursprünglich die richtige Härte hatte, während der Exposition aber durch Überbelastung weicher wurde, dann noch weiter zu exponieren, so dass man sich also in einem solchen Falle durch Überbelastung leicht die ganze Aufnahme verderben kann.

Von jenen beiden Teilen des Widerstandes W_1 besteht nun zunächst jeder aus einer



Fig. 4.

bestimmten Anzahl von unter sich gleichen Abstufungen, und es ist ferner die Summe aller Stufen der Feinregulierung gleich einer einzigen Stufe derjenigen für Grobeinstellung, so dass sich also damit für jede mögliche Grösse des Widerstandes eine überall gleichmässige Abstufung desselben erzielen lässt. Dadurch wird dann aber offenbar zugleich auch eine möglichst vielseitige Verwendung des Widerstandes erreicht, so dass man daher diese Reguliertische auch ohne weiteres sofort in Verbindung mit jedem anderen Unterbrecher oder Induktor, ja überhaupt für alle möglichen Starkstromversuche, bei denen eine feine Abstufung des Stromes erwünscht ist, verwenden kann. Dass man dabei stets zuerst die grobe und dann erst die feine Einstellung vornimmt, braucht wohl kaum erst erwähnt zu werden.

Schliesslich möchte ich noch einige Zeilen dem Wehnelt-Unterbrecher selbst widmen, um nämlich diejenige Form desselben zu beschreiben, welche ich durch eine äusserst lang-

dauernde und angestrengte Beanspruchung dieses Apparates als die haltbarste herausgefunden habe, und welche in der nebenstehenden Fig. 4, der Abbildung eines sechsstiftigen Unterbrechers, veranschaulicht ist. Der Deckel desselben zunächst besteht aus einer massiven Hartgummiplatte, in welche die sechs Porzellanrohre, welche die Metallzuleitungen zu den einzelnen Wehneltstiften gegen die Säure des Unterbrechers isolieren, von unten her eingekittet sind. Jene Zuleitungen ferner bestehen aus massiven Bleistangen, deren unteres, in der Figur nicht sichtbares Ende direkt um die Platinstifte herumgeschmolzen ist, während das obere Ende, wie die Abbildung zeigt, zweimal rechtwinklig umgebogen und zuletzt an einen Messingring angelötet ist, der sich an einer fest auf den Deckel aufgeschraubten Messingstange auf und ab schieben und auch mittelst einer Klemmschraube in jeder beliebigen Stellung daran festhalten lässt. Der Hartgummideckel enthält nur die sechs kleinen runden Durchbohrungen, welche zum knappen Durchtritt der beschriebenen Bleistangen erforderlich sind, und der Abzug der sich im Unterbrecher entwickelnden Gase geschieht daher nur durch die Luftspalte, welche zwischen dem oberen Rand des Glasgefässes und dem seitlichen des Hartgummideckels dadurch hergestellt ist, dass der letztere an seiner Unterseite mit entsprechend geformten kleinen Lagerböcken versehen ist, von denen ja auch einige in der Abbildung sichtbar sind. Durch diese Luftspalte schiebt sich ferner auch die negative Bleiplatte, die mit ihrem oberen Ende einfach über den Rand des Glasgefässes gehängt wird, und an welche dann ausserhalb des letzteren die aus Messing bestehende Zuführungsklemme angelötet ist.

Die Vorteile dieser Anordnung sind die folgenden:

1. Die für die Anschlussklemmen notwendigen Messingteile des Unterbrechers sind nicht bloss vor der Berührung mit der stehenden Säure desselben sondern auch vor der Benetzung mit den während des Betriebes umherspritzenden Säureteilchen geschützt. Die Flüssigkeit kommt eben nur mit säurefesten Materialien in Berührung.

2. Die Länge jedes in die Flüssigkeit hineinragenden Platinstiftes lässt sich in einfacher Weise verändern; ja man kann sogar, wenn man sich auf den oben auf dem Deckel sitzenden Messingstäben eine Millimeterteilung anbringt, diese Länge direkt von aussen her in exakter Weise bestimmen. Auf Wunsch wird eine solche Teilung auch gleich von vornherein vorgesehen.

3. Die einzelnen Platinstifte lassen sich mitsamt den sie tragenden Bleistäben und Messingringen direkt nach oben zu aus dem Unterbrecher herausziehen, so dass man also an jedem einzelnen Stifte eine Reparatur vornehmen kann, ohne deswegen die übrigen anrühren zu müssen.

Zur inneren Architektur der Knochen, insbesondere zu den Methoden der Untersuchung dieser Architektur.

Von

Geh. Medizinalrat Prof. Dr. **Julius Wolff**, Berlin.

Im 2. Hefte des 4. Bandes dieser Zeitschrift befindet sich eine Arbeit von Dr. Peter Bade, Hannover, in welcher der Versuch gemacht wird, die blosse Röntgendurchstrahlung skelettierter und nicht aufgesägter Knochen, — ohne irgend welche gleichzeitige Kontrolle durch die Untersuchung aufgesägter oder in Fournierblattserien zersägter Knochen — zu einer eigenen neuen Methode der Untersuchung der Struktur pathologischer Knochen zu erheben.

Insbesondere zur Bestimmung des Verlaufes gerade der „massgebenden, oder, mathematisch ausgedrückt, der Zug- und Druckkurven“ soll die Methode, wie Bade behauptet, „genügen“, und sie soll es demgemäss unnötig machen, „die schönen Präparate zu zerstören.“

Diese Badesche Methode bedarf ebenso wie die gesamte, auch in allen übrigen Punkten im höchsten Masse verfehlte Arbeit Bades, in welcher derselbe über die betreffende Methode und ihre Ergebnisse berichtet, einer sehr scharfen Zurückweisung.

Man erhält bekanntlich bei der Röntgendurchstrahlung skelettierter unaufgesägter Knochen Architekturbilder, welche in der That verhältnismässig sehr schön, und in Anbetracht der Neuheit der Möglichkeit, in das Innere eines nicht aufgesägten Knochens hineinschauen zu können, überaus imponierend sind.

Auch wissen wir, dass solche Bilder in der That wesentlich zur Bestätigung und Ergänzung der Aufschlüsse verwertet werden können, welche wir durch direkte Betrachtung oder durch Röntgenuntersuchung von Fournierblättern gewonnen haben.

Weiterhin wissen wir, dass dasselbe, was hier von den Röntgenbildern unaufgesägter skelettierter Knochen gesagt ist, vielfach auch sogar für die Durchleuchtung der Knochen lebender Individuen, also für die Durchleuchtung der von den Weichgebilden bedeckten Knochen zutreffend ist.

Ich selbst habe gezeigt[1]), in wie vorteilhafter Weise die Röntgenbilder der Knochen lebender Individuen zur Bekräftigung dessen dienen können, was uns durch Fournierblattuntersuchungen oder andere Feststellungen über die Architektur normaler und deformer Knochen bisher bekannt geworden ist.

Stellt man namentlich bei Deformitäten, die nach den Grundsätzen der funktionellen Orthopädie behandelt werden, zu verschiedenen Zeiten, und zwar vor Beginn der Behandlung, dann wieder während der Behandlung und endlich nach Abschluss derselben Röntgenbilder des deformen Körperteiles her, so erkennt man auf solchen Bildern nicht nur die in Betracht kommenden, dem Heilzweck entsprechenden Transformationen der äusseren Gestalt der deformen Knochen, sondern auch viele wesentliche Dinge, welche die Transformationen der inneren Gestalt und der inneren Architektur derselben Knochen betreffen.

So brauchbare Beiträge zur Ergänzung der Kenntnis der Knochenarchitektur wir indess auch der Durchleuchtung unaufgesägter Knochen verdanken, so bleibt doch selbstverständlich der Wert solcher Bilder weit hinter dem zurück, was wir durch die Untersuchung aufgesägter bezw. in Fournierblätter zersägter Präparate festzustellen vermögen.

Beschränkt man sich also, sei es freiwillig oder unfreiwillig, auf die blosse Röntgendurchleuchtung nicht aufgesägter Knochen, so muss man sich dabei doch wenigstens dessen bewusst bleiben, dass ein solches Verfahren nur als ein dürftiger und unzureichender Notbehelf zu betrachten ist, und dass dasselbe unter keinen Umständen für sich allein zur Methode der Bestimmung des Verlaufes der Knochenbälkchen — am allerwenigsten gerade der massgebenden Bälkchen — erhoben werden kann.

Dasjenige, was Bade an solchem Verfahren als Vorzug rühmt, dass man die Präparate nicht zu „zerstören“ braucht, ist in Wirklichkeit kein Vorzug. Denn bekanntlich werden durch planmässiges Aufsägen der Präparate bezw. durch ihr Zersägen auf der Elfenbeinsägemaschine in Fournierblätter die Präparate keineswegs zerstört. Vielmehr erlangen sie erst durch solches Zersägen ihren eigentlichen wissenschaftlichen Wert.

Die relativ beste Methode der Untersuchung der Knochenarchitektur besteht, wie ich dargethan habe[2]), in der Röntgendurchstrahlung von Fournierblattserien, die, wenn mehrere

---

[1]) Vgl. J. Wolff, Die Lehre von der funktionellen Knochengestalt. Virchow's Archiv 155. Bd. 1899, S. 274—286 und Taf. VII Fig. 2 u. 3 und J. Wolff, Über die Wechselbeziehungen zwischen der Form und der Funktion der einzelnen Gebilde des Organismus. Leipzig 1901, Vogel. S. 24—29 und Fig. 18—22.

[2]) S. J. Wolff, Bemerkungen zur Demonstration von Röntgenbildern der Knochenarchitektur. Berlin, klin. Wochenschr. 1900, Nr. 18 u. 19. In Fig. 4 dieser Arbeit beispielsweise sieht man die Röntgenbilder einer Serie von 8 frontalen Längsfournierblättern aus dem Kniegelenksende des menschlichen normalen Oberschenkels.

analoge Präparate zur Verfügung gestanden haben, aus jedem dieser Präparate in einer von der der anderen analogen Präparate verschiedenen Richtung herausgesägt worden sind.

Bei dieser Methode zeigt es sich, dass jedes einzelne Fournierblatt eine typische, von der der Nachbarblätter verschiedene Architektur besitzt, dass also jedes einzelne Blatt uns neue Wunder der Knochenarchitektur aufschliesst.

Bedenken wir nun, dass selbst dann, wenn wir uns bei dieser relativ besten Methode, nach Betrachtung aller einzelnen Fournierblätter, ein Gesamtbild der Knochenarchitektur konstruieren wollen, die allergrösste Vorsicht des Urteils über den Verlauf der „massgebenden" Knochenbälkchen geboten ist, so leuchtet es ein, wie verkehrt es ist, den Notbehelf der blossen Durchstrahlung der unaufgesägten Knochen zur Methode erheben, und dann gar auch noch auf der Basis einer so unsicheren und ungründlichen Methode ein entscheidendes Wort in wichtigen Fragen mitsprechen zu wollen.

Fallen ja doch auf den Bildern undurchsägter Knochen die Schatten der unzähligen einzelnen Bälkchenlagen des zu untersuchenden Knochens — die Schatten sowohl der „massgebenden", als auch der nicht massgebenden Bälkchen der verschiedenen Lagen — auf- und durcheinander, derart, dass eine Entzifferung des Schattengewirres, mag dasselbe auch durch die Abwechselung hellerer und dunklerer Schattenpartien gewisse Schönheiten darbieten, gänzlich unmöglich ist!

Dr. Bade hat nun einige aus den Sammlungen von Köster, Schede und Hoffa stammende Präparate von Arthritis deformans, die er nicht aufsägen durfte oder wollte, mittelst Röntgendurchstrahlung untersucht, und die betreffenden Röntgenbilder in dieser Zeitschrift (Heft IV, Taf. VI, Fig. 1—11) veröffentlicht.

Er hat den Bildern schematische Zeichnungen hinzugefügt, die von der allerdürftigsten Art sind, und die zugleich von einer überaus phantasiereichen Auffassung dessen, was an den Röntgenbildern zu sehen ist, ein Zeugnis ablegen.

Auch finden sich in Bades Arbeit einige schematische Zeichnungen von Spannungstrajektorien (Fig. 6a u. 6b). Dieselben liefern den Beweis, dass auch nicht einmal die allernotdürftigsten Verhältnisse der Spannungstrajektorien, nämlich ihre rechtwinklige Kreuzung und ihr rechtwinkliges Auftreffen auf der Oberfläche des belasteten Körpers, dem Autor bekannt sind.

Alsdann hat Bade auch seine Röntgenbilder ausführlich beschrieben, derart freilich, dass das Gewirre der Bälkchen, welches naturgemäss auf diesen Bildern erscheint, noch übertroffen wird von dem Gewirre ihrer Beschreibung, in welchem schwerlich irgend jemand vermögen wird, sich zurecht zu finden.

Zu allem übrigen Unglück, welches das Zurechtfinden unmöglich macht, kommt noch hinzu, dass der Autor noch nicht einmal soviel Sorgfalt geübt hat, die einzelnen Bilder am Schlusse seiner Arbeit zu erklären, oder auch nur im Text irgendwo auf die einzelnen Bilder der Röntgentafel hinzuweisen, so dass der Leser meistens gar nicht herauszufinden vermag, von welchem der verschiedenen Bilder eigentlich der Autor bei seinen einzelnen Beschreibungen spricht.

Indess ist doch auch Einiges Wenige in den Mitteilungen Bades zu loben. So ist der Autor zu der ganz richtigen Erkenntnis gelangt, der er freilich keine Folge zu geben für nötig hält, dass, „wenn wir in die „„feinsten Details"" der Struktur eindringen wollten (!), wir ebensolche Blättchen wie die meinigen herstellen und Röntgogramme von ihnen machen müssten", und dass man namentlich an einem seiner Präparate, um das Bälkchengewirre zu entwirren, „doch „„Knochenschliffe"" (sic!) machen müsste!"

Auch kommt der Autor bei der Betrachtung derjenigen seiner Präparate, welche starke Veränderungen der äusseren Gestalt der Knochen aufweisen, zu der ganz richtigen Erkenntnis, dass hier „die Structur sich natürlich der äusseren Form anpasst." Diese Erkenntnis hindert ihn freilich nicht daran, gegen mein eben Dies besagendes „Gesetz der Transformation der Knochen" Front zu machen.

Als Hauptergebnis seiner Untersuchungen will nun Bade gefunden haben, dass bei den „extremsten Deformitäten innerhalb der Arthritis deformans", und zwar sowohl bei den betreffenden Präparaten „mit ungleichmässiger Atrophie", als auch bei denen „mit ungleichmässiger Hypertrophie", und namentlich bei den Formen, „wo der Hals fast ganz geschwunden ist", der Trochanter die Funktion des Kopfes übernimmt (!). Es tritt ein neues Balkensystem auf, das von der Compacta der Adductorenseite bis in den Trochanter zu verfolgen ist. Das Bild des Playfairschen Krahns ist umgekehrt (!); die Bogen der Adductorenseite sind zu Zugbogen, die der Trochanterseite zu Druckbogen geworden (!)".

Hören wir zu, wie der Autor beispielsweise an einem seiner Präparate „mit ungleichmässiger Atrophie" (schemat. Fig. 7) sich sein zu dieser merkwürdigen Anschauung führendes Urteil bildet.

„Wir könnten auch hier", so sagt er bezüglich des betreffenden Präparates, „fast (!) einen Playfairschen Krahn erkennen, könnten aber nicht sagen, wo Zugbogen, wo Druckbogen verlaufen (!), weil (!) genau auf der Mitte der Oberfläche des Knochens sich die Zug- und Druckbogen schneiden. Es liegt der Willkür des Beschauers frei (!), die Last wirken zu lassen auf eine der Spitzen des dreieckigen Halses, dann haben wir annähernd Zug- und Druckbogen im Culmannschen Sinne; oder die Last wirken zu lassen auf die Trochanterspitze, dann hätten wir einen einfachen Balken ohne Biegung (!)".

Irgend welche weitere Untersuchungen der Knochenarchitektur, als die in seiner hier in Rede stehenden Arbeit mitgeteilten, hat Dr. Bade nicht angestellt, namentlich auch keine Untersuchungen der normalen Knochenarchitektur.

Wir kennen mithin ganz genau das über alle Massen dürftige Rüstzeug, mit welchem ausgestattet der Autor am Schluss seiner Mitteilungen über die Arthritis deformans an die allgemeine Erörterung der Verhältnisse der normalen und pathologischen Knochenarchitektur heranzutreten sich für befugt hält.

Wie sein Heimatsgenosse Bähr, so spricht auch Bade, angesichts der Thatsache der vollkommensten Analogie des Bälkchenverlaufs im menschlichen Oberschenkel mit dem Verlauf der Spannungstrajektorien im Oberschenkelähnlichen Krahn von einer „Wolffschen Krahntheorie", und er versichert zugleich feierlichst, dass „er entschieden Gegner dieser Theorie sei." Er hält diese „Theorie" für ebenso „nichtig", wie das von ihr hergeleitete „Transformationsgesetz" und die ebenfalls von ihr hergeleitete Lehre von der funktionellen Pathogenese der Deformitäten.

Er beklagt es, dass die von ihm so genannte „Krahntheorie" „im allgemeinen heutzutage bei dem Studierenden der Medizin und dem fertigen Arzte noch als „„ewiges Gesetz"" gelte".

„Weder der Mathematiker und Statiker", so behauptet der sehr gelehrte Autor, „noch der Anatom und Embryologe, der vergleichende Anatom und Pathologe könne sich mit meiner Lehre in Einklang bringen." Es sei demnach davor zu warnen, dass man „unthätig ausruhe auf den Lorbeeren anderer, die eigentlich keine sind."

Da der Autor bezüglich der bezeichneten Dürftigkeit seines eigenen Rüstzeuges wohl zu einiger Selbsterkenntnis gelangt sein mochte, und da er zugleich, wie er selbst versichert, ein „mathematisch und statisch durchaus nicht durchgebildeter Mensch" ist, bezw. „keine grossen statischen Kenntnisse besitzt", so sieht er sich lediglich darauf angewiesen, zur Begründung seiner hier citierten Kraftausdrücke sich auf andere Autoren zu berufen.

Er nennt — ausser einigen Autoren, die er zu meinen Gegnern zählt, die ich indes, so wie vor allen den Hallenser Anatomen Roux, in Wirklichkeit die Freude habe, in allen Hauptpunkten zu meinen wärmsten Anhängern zu zählen, — namentlich Korteweg, Bähr, Lorenz. Ghillini und Solger, sowie den Techniker Mohr.

Hinsichtlich dieser genannten Autoren habe ich hier in Kürze folgendes zu bemerken:

Korteweg, Lorenz und Bähr haben überhaupt keine eigenen Untersuchungen der

Knochenarchitektur vorgenommen; Ghillini nur solche an kleinen Tieren, nicht aber an Präparaten vom Menschen. Die genannten Autoren haben überdies kaum ein einziges der zahlreichen von mir abgebildeten Präparate von schief geheilten Frakturen, Rachitis, Ankylosen, Genu valgum, Skoliose, Spondylitis u. dgl. m. auf die Richtigkeit meiner Darstellung und Deutung hin genauer zu betrachten oder gar wissenschaftlich zu prüfen für notwendig erachtet.

Es war unter solchen Umständen für mich eine keineswegs schwierige Aufgabe, die Einwendungen der genannten Autoren zu widerlegen, und es ist dies auch thatsächlich in verschiedenen Zeitschriften bezüglich eines jeden der vier genannten Autoren meinerseits in ausführlichster Weise geschehen.

Gegenwärtig glauben noch zwei der genannten Autoren — Bähr und ganz neuerdings auch wieder Ghillini[1]) — sich an einen Gegenstand anklammern zu können, den sie — wie ich es in Virchows Archiv[2]) bezeichnet habe — als den „letzten Strohhalm" ihrer Einwendungen gegen meine Darlegungen ansehen. Sie wiederholen gegen mich den — ursprünglich von Korteweg herrührenden — Vorwurf, dass ich mich dahin geäussert haben soll, „die Gelenke seien bei Belastung von oben her frei von Druckwirkungen".

Indes hat das, was Bähr und Ghillini als ihren letzten Strohhalm betrachten mögen, auch noch nicht einmal den Wert eines wirklichen Strohhalms für einen Ertrinkenden; es ist vielmehr ein gänzlich wesenloses Ding.

Ich habe nämlich thatsächlich — wie ich leider immer wieder aufs neue gezwungen werde, es zu wiederholen — die in Rede stehende widersinnige Äusserung von den „fehlenden Druckwirkungen" in den „Gelenken" oder an den „Gelenkoberflächen" überhaupt niemals gethan.

Meine Bemerkung über das Freisein von Druck und Zug bezog sich nicht auf die „Gelenke", auch nicht auf die „Gelenkoberflächen", sondern auf einen „Punkt", und zwar auf einen idealen, rein mathematischen Punkt, einen Punkt, der körperlich gar nicht bestimmbar ist, der aber, wenn er bestimmbar wäre, demjenigen Punkte entsprechen würde, welchen Culmann an seiner Krahnzeichnung thatsächlich graphisch als einen von Zug- und Druckspannungen freien Punkt am oberen Ende des Krahns dargestellt hat.

Wenn die genannten Autoren, die sich bis jetzt durchaus nicht haben belehren lassen wollen, endlich einmal ihre unabweisliche Pflicht zu erfüllen geneigt sein würden, wenn sie nämlich sich dazu entschlössen, diejenigen meiner Arbeiten, gegen welche sie polemisieren, auch wirklich, bezw. ordentlich zu lesen, oder, wenn sie nur wenigstens ausser in der 1. und 2. Auflage des Hoffaschen Lehrbuchs der orthopädischen Chirurgie auch in der 3. Auflage dieses Lehrbuchs nachlesen wollten, so würden sie sich schnell davon überzeugen, dass die betreffende verkehrte Äusserung, die sie mir bis zum Überdruss der Leser immer wieder aufs neue zur Last legen möchten, gar nicht von mir herstammt, dass sie vielmehr nur auf eine zwar wohlgemeinte, aber doch sehr irrtümliche Darlegung meiner Anschauungen durch Hoffa zurückzuführen ist.

In der ersten und zweiten Auflage seines Lehrbuches (S. 20 bezw. S. 18) sagt Hoffa: „Wie zuerst der Mathematiker Culmann feststellte, ist der Belastungsdruck an den Berührungsflächen der Gelenke (!) ein minimaler oder gleich Null (!). Derselbe macht sich vielmehr erst (!) weiter entfernt an der Diaphyse geltend."

In der dritten Auflage vom Jahre 1898 (S. 19) hat mein Freund Hoffa seinen Irrtum berichtigt. Hier heisst es statt dessen ganz richtig folgendermassen: „Wie aus der Culmannschen Zeichnung der Druck- und Zugspannungen im Oberschenkelähnlichen Krahn, in welcher sich die Zahlenwerte dieser Spannungen auf den in verschiedener Höhe durch den Krahn

[1]) S. Ghillini: Betrachtungen über die statischen Verhältnisse des menschlichen Skeletts. Wiener Klin. Wochenschrift 1901. Nr. 23 und Zeitschrift für orthopädische Chirurgie. IX. Band 1901, S. 182.

[2]) Virchows Archiv 157. Band, 1899. S. 195.

gelegt gedachten Querschnitten des Krahns (I—VIII) angegeben finden, zu ersehen ist, so sind diese Spannungen an den Diaphysen, den von der Belastungsstelle A B am weitesten entfernt gelegenen Teilen des Knochens, am grössten, während sie gegen die Belastungsstelle nach oben hin allmählig immer kleiner werden (163,3 auf Querschnitt I gegen 3,0 auf Querschnittt VIII).

Es würde einen köstlichen Stoff für einen Humoristen abgeben, genauer darzulegen, wie zuerst Korteweg, und dann Bähr von der fehlerhaften Darstellung Hoffas abgeschrieben haben, wie hierauf Ghillini wieder von Korteweg und Bähr abschreibt, und wie endlich Peter Bade sich auf Korteweg, Bähr und Ghillini beruft.

Was Solger betrifft, so hatte derselbe bei seinen früheren Einwendungen gegen mich erklärt, dass er „über Objekte, die in das ihm ferner liegende Gebiet der pathologischen Verhältnisse fallen" — also gerade in dasjenige Gebiet, von dem das „Gesetz der Transformation der Knochen" und die „Lehre von der funktionellen Knochengestalt" ausgegangen sind — „nur wenige eigene Erfahrungen habe."

Erst neuerdings hat Solger[1]) einige wenige pathologische Präparate untersucht und beschrieben, damit aber vollständiges Fiasco gemacht. Kern[2]) hat, meiner Auffassung ganz entsprechend, auf Grund seiner eigenen Untersuchungen den Nachweis geliefert, dass Solgers Deutungen der betreffenden Präparate und seine Schlussfolgerungen aus der Betrachtung derselben durchaus irrtümliche sind.

Zum Schluss komme ich zu den Ansichten des Technikers Mohr, welchen Bade mit ganz besonders grosser Emphase herbeizuziehen sucht, indem er ausruft: „So urteilt ein Fachmann über die Theorie, auf die Wolff sein Transformationsgesetz gründet!"

Hierbei habe ich zunächst zu bemerken, dass Bade die bezügliche Arbeit Mohrs, wie aus seiner falschen Quellenangabe hervorgeht, überhaupt nicht gesehen, geschweige gar gelesen, studiert oder verstanden hat.[3])

Mohr hat sich dahin ausgesprochen, dass „eine gute Bestimmung der Deformationen der Träger mit voller Wand, insbesondere der Blechträger, unüberwindliche Schwierigkeiten darbietet, und dass die auf die gebräuchliche Biegungstheorie eines homogenen Balkens basierte Berechnung der Spannungen und Deformationen auch nicht einmal ein angenähertes Bild der Wirklichkeit gibt."

Es liegt auf der Hand, dass mit dieser Äusserung die Richtigkeit der Culmannschen Zeichnung für homogen gedachte Balken, für welche allerdings überhaupt nur die graphostatischen Darstellungen genau ausgeführt werden können, gar nicht angetastet wird.

Durch die erst jetzt — vor zwei Monaten — aus dem anatomischen Institut in Halle erschienene ausgezeichnete Arbeit Gebhardts über „funktionell wichtige Anordnungsweisen der gröberen und feineren Bauelemente des Wirbeltierknochens" ist es nunmehr auch bekannt geworden, — und zwar aus einem in dieser Arbeit erwähnten Schreiben Mohrs an Gebhardt —, dass Mohr allerdings der Culmannschen Auffassung der Knochenarchitektur nicht beistimmt. Mohr hat den Umstand, dass nach seiner Ansicht beim Knochen „niemals der kompakte und wenigstens einigermassen homogene Körper gegeben ist, in welchem sich

[1]) S. Deutsche medizinische Wochenschrift 1901 Nr. 4.

[2]) Ebendaselbst 1901 Nr. 12.

[3]) Wie Bade bemerkt, so „schreibt Mohr in dem Handbuch der Ingenieurwissenschaft Bd. II, 2. Abt. S. 255" die betreffenden von Bade angeführten Worte. An der genannten Stelle schreibt indes Mohr überhaupt gar nichts; es wird daselbst nur durch einen anderen Autor eine kurze Bemerkung aus der Mohrschen Arbeit citiert. Die Mohrsche Arbeit selbst findet sich in Wirklichkeit in der Zeitschrift: „Der Civilingenieur", Jahrgang 1885 Heft 5. Sie führt den Titel: „Beiträge zur Theorie des Fachwerkes". — Eine zweite für unseren Gegenstand Interesse darbietende Arbeit Mohrs ist unter dem Titel: „Welche Umstände bedingen die Elastizitätsgrenze und den Bruch eines Materials?" in der Zeitschrift des Vereins Deutscher Ingenieure Bd. 44, 1900, 2. Halbjahr, S. 1524 u. 1572 ff. erschienen.

die typischen Spannungsrichtungen entwickeln könnten", auch „als einen Gegengrund gegen die Culmannsche Auffassung der Knochenarchitektur empfunden." [1])

Dem gegenüber hat Gebhardt bereits darauf hingewiesen, und es ausführlich begründet, dass trotzdem die bekannten Architekturbilder die Effekte der mechanischen Umstände des betreffenden Skelettteiles seien, und dass gerade in den Inhomogenitäten des Materials der Schlüssel zu dem von anorganischen Versuchskörpern abweichenden Verhalten des Knochens gegeben sei, zugleich aber in ihnen auch die Erklärung der bis jetzt völlig unverständlichen quantitativen Eigenschaften der betreffenden Konstruktionen, so wie ihrer zweifellosen „Unvollkommenheiten" liege. [2])

Ich selbst habe vor kurzem Herrn Geheimrat Mohr in Dresden um eine ausführlichere Darlegung seiner Auffassung der Architekturverhältnisse der Knochen gebeten.

Aus seinen brieflichen Auseinandersetzungen an mich, — deren Veröffentlichung er mir gütigst gestattet hat — führe ich an dieser Stelle nur die folgenden wenigen Sätze an:

„Den Versuch" — so schreibt er am 13 Juli d. J. — „die Formveränderungen, insbesondere die Durchbiegungen der im Brückenbau verwendeten Blechbalken auf Grund der Theorie, die auch in den Culmannschen Trajektorien zum Ausdruck kommt, genau zu berechnen, halte ich für aussichtslos. Dies hat darin seinen Grund, dass die Versteifungsständer, welche die dünnen Blechwände gegen Faltungen sichern müssen, zu einer von jener Theorie abweichenden und nicht genau zu verfolgenden Spannungsverteilung Veranlassung geben."

„Nicht dieselben, wohl aber ähnliche Bedenken können meines Erachtens gegen die Culmannsche Annahme erhoben werden, dass die im Bau der Spongiosa zur Erscheinung kommende Gesetzmässigkeit auf jene Trajektorien zurückzuführen ist. Die Spongiosa ist keine homogene Substanz; sie besteht aus einem Netz von Knochenstäbchen und bildet also ein räumliches Fachwerk, von dem unsere modernen Brücken, der Eiffelturm etc., Beispiele geben." — — —

„Selbstverständlich wird das von Ihnen vertretene Prinzip hierdurch in keiner Weise (!) berührt, und es ist sogar sehr wahrscheinlich (!), dass die Anordnung der Spongiosa auch in statischer Beziehung (!) als zweckmässig anzuerkennen ist. Die Ähnlichkeit mit den Culmannschen Trejektionen würde aber dann als zufällig (!) zu bezeichnen sein."

Man ersieht hieraus zunächst, dass Mohr Culmann gegenüber nicht von sicher festgestellten, sondern von fraglichen und wahrscheinlichen Dingen spricht, und dass er meine Anschauungen durch die seinigen keineswegs für umgestossen hält, dass also unter allen Umständen Mohr in jeglicher Beziehung durch Bade falsch citiert worden ist. Bades Verständnis der Anschauungen Mohrs ist ebenso falsch, wie seine Quellenangabe bezüglich der Arbeit Mohrs über die Theorie des Fachwerks.

Im übrigen bin ich, ebenso wie Gebhardt, der Meinung, — und ich werde es, wie Gebhardt aus den mikroskopischen, so meinerseits aus den makroskopischen Verhältnissen der Knochen in einer bereits zum Druck gegebenen ausführlichen, demnächst im Archiv für Physio-

[1]) S. Gebhardt in Rouxs Archiv für Entwickelungsmechanik der Organismen. XI. Bd., 3. u. 4. Heft, XII. Bd., 1. u. 2. Heft, 1901.

[2]) In seiner in Rede stehenden Epoche machenden grossen Arbeit hat Gebhardt — wie hier in Kürze erwähnt werden muss — den Nachweis geliefert, dass „eine hochgradige Anpassung auch der Mikrostruktur der Knochen an die Funktion besteht", dass also „die ja keineswegs aus homogenem Material bestehenden makroskopischen Einzelelemente der Architektur der Knochen in ihrer mikroskopischen Eigenstruktur in gleich vollkommener Weise, wie die makroskopischen Elemente selbst, den sie treffenden Einzelbeanspruchungen angepasst erscheinen." In der Zusammenfassung der Ergebnisse seiner Untersuchungen (l. c. S. 204. 205) bemerkt Gebhardt folgendes: „Eine die verschiedenen Lebensalter, verschiedene Individuen und verschiedene Arten vergleichende Untersuchung ergiebt ebenso für den gröberen, wie den feineren Bau der Knochen den durchgehends sehr wichtigen Einfluss der Funktion, und erweitert und bestätigt insofern das von Wolff für den Menschen Gefundene." Herr Bade wird hieraus zu seinem grossen Schmerz ersehen, dass seine „Nichtigkeitserklärungen" bis jetzt noch jeglichen Eindruckes auf wissenschaftliche Forscher ermangeln.

logie erscheinenden Arbeit begründen —, dass Mohr sich bezüglich der Verwendbarkeit seiner technischen Darlegungen auf die Verhältnisse der Knochen durchaus im Irrtum befindet.

Der Irrtum ist, wie ich hier nur kurz andeuten will, dadurch veranlasst worden, dass der auf seinem eigenen Gebiete sehr hochgeschätzte, mit den anatomischen und physiologischen Verhältnissen aber natürlich nicht genügend vertraute Techniker den auch in statischer Beziehung bestehenden Unterschied zwischen dem — bis in seine feinsten Partikelchen infolge des trophischen Reizes der Funktion an der Gestaltung der Architekturverhältnisse mitthätigen — lebendigen Knochen und dem toten Knochen verkannt, und dass er demgemäss geglaubt hat, den lebendigen Knochen ebenso wie den toten mit der Blechwand und ihren Versteifungsständern vergleichen zu können.

Der Umstand, dass Mohr die Ähnlichkeit der Linienscharen in der Culmannschen Zeichnung mit den Linienscharen der Oberschenkelspongiosa auf die Möglichkeit eines „Zufalls" zurückzuführen sucht, ist schon für sich allein als ein Beweis der Unsicherheit anzusehen, die Mohr selbst bezüglich seiner Auffassung der Bedeutung der Spongiosa dem „Schöpfer der graphischen Statik" gegenüber empfindet.

Meine genaueren Darlegungen im Archiv für Physiologie werden, wie ich erwarten darf, — ebenso wie diejenigen Gebhardts —, dahin führen, dass Culmanns grosse Entdeckung nur noch sicherer, als bereits bisher, in den Augen der medizinischen und der gesamten wissenschaftlichen Welt als zu Recht bestehend und als unvergänglich erscheinen wird.

Ein neuer selbstthätiger Entwicklungsapparat.

(D. R. Gebrauchsmuster angem.)

Von

Dr. **H. Gocht**-Halle a. S.

Der von mir angegebene und von der Firma Otto Baumgartel-Halle a. S., Meckelstrasse 4 ausgeführte Neue Entwicklungsapparat ist im allgemeinen für Photographen, im speciellen für die Röntgographen bestimmt. Allen denjenigen nämlich, die sich für die Standentwichlung nicht erwärmen können, wird es durch denselben ermöglicht, die Entwicklung selbstthätig sich vollziehen zu lassen, ohne gezwungen zu sein, während des Entwicklungsprozesses im Dunkelzimmer zu bleiben und die Schaukelbewegung der Entwicklungsschale mit der Hand selbst zu unterhalten.

Für den Photographen unterliegt es nämlich keinem Zweifel, dass eine Platte in einem bewegten Entwickler besser und gründlicher durchgearbeitet wird, als in einem in einer dünnen senkrechten Schicht ruhig stehenden. Dabei ist man bei der sich automatisch abspielenden Schaukelbewegung in den Stand gesetzt, auch bedeutend verdünnte Entwickler zu benutzen. Man verliert auch hierbei keine kostbare Zeit und hat gleichzeitig die Möglichkeit, den Entwicklungsprozess unbeschadet für die Güte der Platte ohne häufigere Überwachung, genau wie bei der Standentwicklung, sich vollziehen zu lassen.

Wie die Abbildung zeigt, besteht der Apparat aus einem festen Holzgestell, dessen beiderseitige Pfeiler oben in den Lagern *a*—*a* endigen. In diesen balanciert auf zwei Schneiden die Achse *b*, welche mit dem obersten wagrechten Brett *c* fest verbunden ist. Das letztere dient zur Aufnahme der verschiedenen grossen Entwicklungschalen *h*. An der Achse *b* und mit ihr unter einem rechten Winkel fest vereinigt hängt das Pendel *d* mit einem nach oben und unten verschiebbaren schweren Gewicht. Ferner hängt an der Achse ein zweites Pendel, welches unten in den Anker *e* endet. Letzterem seitlich gegenüber ist auf dem Boden des Holzgestells der kleine Elektromagnet *f* festmontiert. Oben innen an dem vorderen Holzständer ist der Momentschalter *g* angebracht.

Es handelt sich also um einen Apparat der durch ein schweres Pendel und einen kleinen Elektromagnet seine Bewegung erhält. Der Apparat ist in Bezug auf das Pendel und hinsichtlich der Energie des Elektromagneten derartig ausbalanziert und konstruiert, dass er im stande ist, auch die bekannten ganz schweren weissen Steingutschalen bis zu der Grösse von 45×55 cm mit der notwendigen Menge an Entwickler (also bis zu einem Liter Flüssigkeit) in dauernder Schaukelbewegung zu erhalten.

Die Abbildung zeigt uns den Apparat mit 10 Elementen ausgestattet; ausserdem kann natürlich die elektrische Kraft von jedweder Lichtanlage oder Akkumulatorenbatterie direkt entnommen werden. Letzteren Falles fallen die Elemente weg, und es braucht nur ein konstanter Widerstand in Gestalt einer einfachen Glühlampe in den Stromkreis eingeschaltet zu werden.



Die Anwendung dieses einfachen Apparates gestaltet sich nun folgendermassen: Durch einen kleinen Schalter — rechts oben in der Figur — wird der elektrische Strom eingeschaltet und danach die erste Pendelbewegung durch die Hand dem Apparat mitgeteilt. Schwingt das Pendel und gleichzeitig der Anker *e* nach dem Elektromagnet zu, so erfolgt Stromschluss und der Anker wird von dem Elektromagnet angezogen. Sobald nun das Pendel durch seine Schwere die Bewegung hemmt und zurückgeht, wird der Magnet stromlos und die rückwärtige Pendelbewegung kann ausschwingen. Dieses momentweise abwechselnde Ein- und Ausschalten erfolgt durch den Momentschalter *g*, und die Schaukelbewegung bleibt so lange bestehen, als der elektrische Strom eingeschaltet ist.

Die Flüssigkeitsbewegung in den Entwicklungsschalen ist eine absolut gleichmässige, wie sie besser für den Entwicklungsprozess nicht gedacht werden kann, und die photographischen resp. Röntgenplatten werden so dauernd und regelmässig mit dem Entwickler überrieselt.

Um unbehindert nach begonnener Entwicklung das Dunkelzimmer verlassen zu können, hält man sich einen aus dunklem Karton gefertigten einfachen viereckigen Kasten zur Verfügung, den man über die Entwicklungsschale stülpt.

Die Glühlampe, welche man als Widerstand bei Anschluss an eine Lichtleitung oder sonstige Centrale einschaltet, muss natürlich entweder ausserhalb des Dunkelzimmers oder lichtdicht eingehüllt angebracht werden, da ihr momentweises, bei jedem Stromschluss erfolgendes Aufleuchten für uns unbrauchbar und zu vermeiden ist.

Was nun den Stromverbrauch und die daraus resultierenden weiterlaufenden Kosten anlangt, so ist derselbe ein so minimaler, dass er in keiner nennenswerten Weise zu berücksichtigen ist. Bei einer Entwicklungsdauer von 20 Minuten betragen die Stromkosten kaum einen Pfennig; in einer Stunde verbraucht der Apparat also für etwa 3 Pfennige Strom.

Ganz kurz will ich hier nur noch darauf hinweisen, dass sich der Apparat auch für andere Zwecke in technischer Beziehung und bezüglich der praktischen Photographie eignet. Sowohl für die Verstärkung der Platten, als auch zum Tonen und Fixieren von Kopien etc. kann er praktischer Weise benutzt werden. Ich brauche eigentlich kaum noch zu erwähnen, dass sich

von kleineren Platten 24×30, 18×24, 13×18 immer 2—4 gleichzeitig auf dem Apparat entwickeln lassen, ein wohl zu schätzender Vorzug.

Um den meist räumlich beschränkten Verhältnissen der Dunkelzimmer Rechnung zu tragen, ist der Apparat ferner so eingerichtet, dass das obere wagrechte Brett durch eine einfache Klapp-Riegelvorrichtung festgestellt werden kann, so dass uns derselbe in dieser Ruhelage als Dunkelzimmertisch dient.

---

73. Versammlung deutscher Naturforscher und Ärzte in Hamburg.

22.—29. September 1901.

Bericht über die Röntgenvorträge und die Röntgenausstellung.

Seit Röntgen im Dezember 1895 seine Entdeckung veröffentlichte, sind nunmehr fast 6 Jahre vergangen, eine Zeit, während welcher unablässig an der Verbesserung und Ausgestaltung der Technik und an der Erweiterung des Anwendungsgebietes der Röntgenstrahlen von Ärzten, Physikern und Technikern gearbeitet worden ist. Während im Anfang diese Untersuchungen nur in vereinzelten Fällen, besonders beim Nachweis metallischer Fremdkörper zur Anwendung kamen, hat sich die Methode allmählich immer grössere Gebiete der chirurgischen Diagnostik erobert. Die Frakturen und Luxationen, die Knochentuberkulose, die Osteomyelitis, die Syphilis, die Knochentumoren, die Diagnose der Nierensteine, haben reichen Nutzen aus der Röntgenschen Entdeckung gezogen. Nächst der Chirurgie, war es die Zahnheilkunde, welche in geeigneten Fällen mit grossem Vorteil die Röntgenographie benutzte. Der Nachweis von Zahnkeimen im Kiefer, die Lage und Stellungsanomalien der Zähne, die Zahnabscesse, Kiefernekrosen u. s. w. konnten zur exakten Darstellung gebracht werden. Dass auch infolge der wesentlich verbesserten Technik die neue Untersuchungsmethode in der inneren Medizin Eingang fand, beweisen die immer zahlreicher werdenden Publikationen auf diesem Gebiete. Die beginnenden Spitzenaffektionen können in ausserordentlich frühen Stadien, oft zu einer Zeit, wo die anderen Untersuchungsmethoden versagen, direkt gesehen werden. Die Stenosen des Ösophagus, die Aneurysmen der Aorta, die Vergrösserung oder Verlagerung des Herzens, Pleuraexsudate, Mediastinaltumoren, Eschinokokken und anderes mehr, sind deutlich darstellbare Krankheiten.

Während so einerseits die diagnostischen Methoden um eine weitere bereichert wurden, hat andererseits die Therapie einen unerwarteten Nutzen gehabt. Als sichergestellt kann der therapeutische Wert der X-Strahlen für eine Reihe von Hautkrankheiten betrachtet werden. Falsche und unvorsichtige Anwendung haben im Anfang die Methode diskreditiert, dass man aber allmählich in richtige Bahnen eingelenkt ist, beweisen die diesjährigen Verhandlungen in Breslau und Hamburg. Dass sich aus der Röntgenschen Entdeckung eine neue Spezialwissenschaft hat entwickeln können, ist zum grossen Teil ein Verdienst derjenigen, welche sich mit dem Studium der in Betracht kommenden physikalischen Gesetze und mit der technischen Vervollkommnung der Apparate befasst haben. Aus den einfachen Apparaten der ersten Jahre haben sich kompliziert zusammengesetzte, ungemein leistungsfähige Instrumentarien entwickelt deren Handhabung verstanden und geübt werden will. Wir sehen aus diesem kurzen Überblick, dass die Anwendung der Röntgenstrahlen eine vielseitige ist. Physik und Technik, chirurgische und medizinische Diagnostik und Dermatotherapie sind ihre derzeitigen Anwendungsgebiete. Es muss ferner hervorgehoben werden, dass auch die Tierheilkunde beginnt, die Röntgenuntersuchung in ihren Bereich zu ziehen.

Die diesjährige 73. Versammlung deutscher Naturforscher und Ärzte war nun dazu ausersehen, durch Veranstaltung einer umfassenden Ausstellung, an welcher In-

und Ausland wetteifern sollten, ferner durch Abhaltung von Vorträgen einen Rückblick auf das Vergangene und einen Überblick über den derzeitigen Stand dieser neuen Wissenschaft zu geben. Dank der fast ausnahmslosen Beteiligung aller derjenigen, welche seit Jahren zu den regsten Mitarbeitern im Röntgenfach, sei es auf technischem, sei es auf medizinischem Gebiete, gehören, ist der Zweck des Unternehmens als völlig erreicht zu bezeichnen.

Wir geben in folgendem einen eingehenden Bericht, indem wir die Vorträge referieren und die Diskussionen wiedergeben, indem wir ferner ein ausführliches Verzeichnis der zum diagnostischen Teil der Ausstellung gehörenden Röntgenogramme bringen und dadurch gleichsam eine Zusammenfassung alles dessen geben, was bis zur Zeit mit Röntgenstrahlen diagnostisch nachweisbar ist. Es wird ferner über die ausgestellten Apparate, Röhren etc., sowie über die gelegentlich der Ausstellung angestellten Experimente berichtet werden. Wir beginnen mit der

Gemeinsamen Sitzung der Abteilungen für innere Medizin, Chirurgie und Dermatologie,

Donnerstag, 26. September 1901.

Röntgentherapie.

Kienböck (Wien): **Thechnik der Röntgentherapie.**

Die Technik der Hautbehandlung durch Bestrahlung mit Röntgenlicht wurde namentlich durch Schiff und Freund, Gassmann und Schenkel, Hahn, Albers-Schönberg und Sträter ausgebildet; auch Referent hat vor Jahresfrist einen Beitrag dazu geliefert.[1])

I. Grundlagen.

Die Radiotherapie fusst auf der Thatsache, dass die menschliche Haut durch Bestrahlung mit Röntgenlicht in eigentümlicher Weise verändert wird („Röntgendermatitis"). Die Fundamentalsätze der Technik lauten:

1. das wirksame Agens der thätigen Röntgenröhre sind die Röntgenstrahlen;

2. nicht alle Arten von Röntgenstrahlen wirken gleich, sondern die Strahlen von mässigem Penetrationsvermögen (i. e. welche die Weichteile des Körpers mässig gut penetrieren) wirken — innerhalb gewisser Grenzen — stärker als solche von grösserem Durchdringungsvermögen;

3. der Grad der Hautveränderung hängt von der Intensität der Bestrahlung ab;

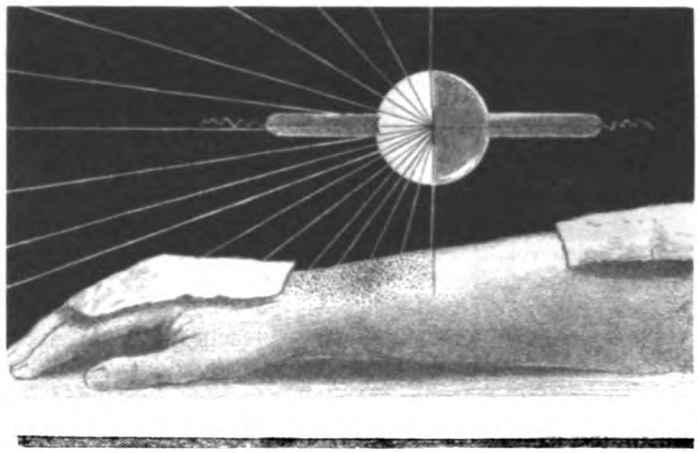

Fig. 1.

4. der Effekt tritt erst nach Ablauf einer sich meist nach Wochen bemessenden Latenzzeit oberflächlich zu Tage.

Die Technik der Radiotherapie hält sich einerseits an diese Fundamentalsätze und ist andererseits dadurch praktisch möglich, dass die Intensität einer Bestrahlung, mithin auch der zu erwartenden Wirkung willkürlich graduiert werden kann.

---

[1]) Ich halte mich im wesentlichen an meine Arbeiten: Wiener klin. Wochenschrift 1900, No. 50 und Wiener med. Presse 1901, No. 19 ff., wo auch Litteraturverzeichnisse beigefügt sind.

Vor einer Besprechung des Verfahrens sind wohl noch Ausführungen zu den vier obigen Sätzen notwendig.

ad 1. Das wirksame Agens der thätigen Röntgenröhre sind die Röntgenstrahlen und nicht andere Energien, die von der Röhre ausgehen (die Kathodenstrahlen durchdringen die Glaswand nicht, elektrische Wellen der bekannten Schwingungszeiten haben keinen Einfluss auf die Haut), auch die Ladung der exponierten Haut mit Spannungselektrizität und die Büschelentladungen sind für das Zustandekommen der eigentümlichen Hautveränderung bedeutungslos.

Von den zahlreichen existierenden Argumenten seien nur die folgenden erwähnt:

Sowie die Röntgenstrahlen hauptsächlich vom Focus der Röhre ausgehen, und zwar geradlinig nach allen Richtungen (innerhalb eines Raumes, der durch die Ebene des Antikathodenspiegels begrenzt wird, auf der negativen Seite), sind im wesentlichen nur die Focusstrahlen zu berücksichtigen; die von der Glaswand und von der positiven Seite der Antikathode ausgehenden Strahlen können wegen ihrer geringeren Intensität vernachlässigt werden.

Auf der Haut des Vorderarmes (Fig. 1) entsteht z. B. die Entzündung — durch Punktierung markiert — nach mehreren Wochen nur in dem von Blei nicht gedeckten Gebiete und zwar ausschliesslich auf der Hälfte desselben, wo intensivere Röntgenstrahlen aufgetroffen waren. Die Grenzen der Bestrahlung werden nicht überschritten. Der Entzündungsherd grenzt sich proximal und distal scharf ab, die Entzündung wird aber gegen die Unterseite hin allmählich schwächer.

Dass die Hautwirkung nur dort auftritt, wo die Strahlen aufgefallen sind, zeigt sich bei einem anderen Versuche darin, dass ein in der Höhe zwischen Röhre und Hautfläche angebrachtes Bleidiaphragma sich vergrössert auf der Haut abzeichnet. (Abblendung der geradlinigen Focusstrahlen.)

Der Effekt auf der Haut wird um so mehr abgeschwächt, je mehr von den Röntgenstrahlen durch zwischengelegte Substanzen zurückgehalten wird; eine Hartgummiplatte auf der Haut lässt z. B. die Hautwirkung fast ungeschwächt entstehen, ein Stanniolplättchen beeinträchtigt dieselbe sehr bedeutend, eine 1 mm starke Bleiplatte verhindert die Wirkung vollkommen.

ad 2. Röntgenröhren können sich in verschiedenen Zuständen befinden, sie ändern sich während des Gebrauches und entfalten dementsprechend verschiedene Vermögen. Für unsere Zwecke können fünf Zustände der Röntgenröhre unterschieden werden, nach den verschiedenen Graden ihres Vacuums (Luftgehaltes), wobei es natürlich alle Übergänge giebt. Bei der folgenden Aufzählung nimmt das Vacuum successive ab, also der Luftgehalt zu.

1. Die zu harte, überharte Röhre, welche wegen allzugeringem Luftgehalt (allzugeringem Leitungsvermögen) von dem Induktionsstrome mit der uns zur Verfügung stehenden grössten Spannung nicht durchdrungen wird, daher kein Röntgenlicht giebt, sondern nur elektrische Entladungen infolge der aussen um die Röhre sich ausgleichenden Elektrizitäten.

2. Die harte Röntgenröhre; durch dieselbe kann hochgespannte Elektrizität zu einem Teile durchtreten, dieser Teil wird in Röntgenlicht umgewandelt, und zwar in sehr penetrationsfähiges Röntgenlicht. Es giebt von der Hand auf dem Fluorescenzschirm und der photographischen Platte ein kontrastloses Schattenbild — Weichteile und Knochen werden von jenen Strahlen fast gleichmässig durchdrungen, nur ein sehr geringer Teil des Lichtes wird im Körper zurückgehalten.

3. Die mittelweiche, „gute" Röhre; sie besitzt mittleren Luftgehalt, verwandelt fast den ganzen zugeführten Strom in Röntgenstrahlen, giebt also intensives Röntgenlicht, und zwar von mittlerer Penetrationskraft. Diese „kritischen" Röntgenstrahlen entwerfen daher die kontrastreichsten Schattenbilder der Körperteile; sie werden vom Gewebe des Körpers mehr absorbiert als die stärker penetrationsfähigen Strahlen der harten Röhre und wirken daher intensiver auf das Gewebe ein (besonders auf die Haut, wo die Strahlen eindringen; weiter in der Tiefe ist die Wirkung sehr gering, da die Strahlen dort schon zu sehr abgeschwächt sind). — Umwandlung der Röntgenlicht-Energie in chemische Energie.

4. Die weiche Röntgenröhre, i. e. von geringerem Luftgehalt und grösserem Leitungsvermögen; diese Röhre giebt selbst von einem Strome von geringer Spannung intensives Röntgenlicht. Kein Anteil der Elektrizität geht durch Umweg ausserhalb der Röhre verloren; man kann die Röhre mit dem Finger berühren, ohne von derselben einen Funken zu ziehen. Ihr Röntgenlicht ist wenig penetrationskräftig; es durchdringt vom menschlichen Körper nur dünne Teile, z. B. die Hand; im Schattenbilde derselben erscheinen die Knochen schwarz, da sie nicht penetriert werden. Diese Strahlen werden in der Haut zum grossen Teile zurückgehalten, in der Tiefe der Haut sind sie schon sehr abgeschwächt — schon durch geringe Bestrahlung mit der weichen Röhre entsteht Hautveränderung, aber nur bis zu geringer Tiefe.

5. Die zu weiche, überweiche Röhre, sie wandelt den durchtretenden Strom nicht in Röntgenlicht um, ist für unsere Zwecke ebenso unbrauchbar wie die überharte Röhre.

Welche Qualität man im gegebenen Falle vor sich habe, sieht und hört man der Röhre gleich bei Beginn der Verwendung an dem Leuchten der einen Glaskugelhälfte, bezw. am Summen oder Funkenspringen an.

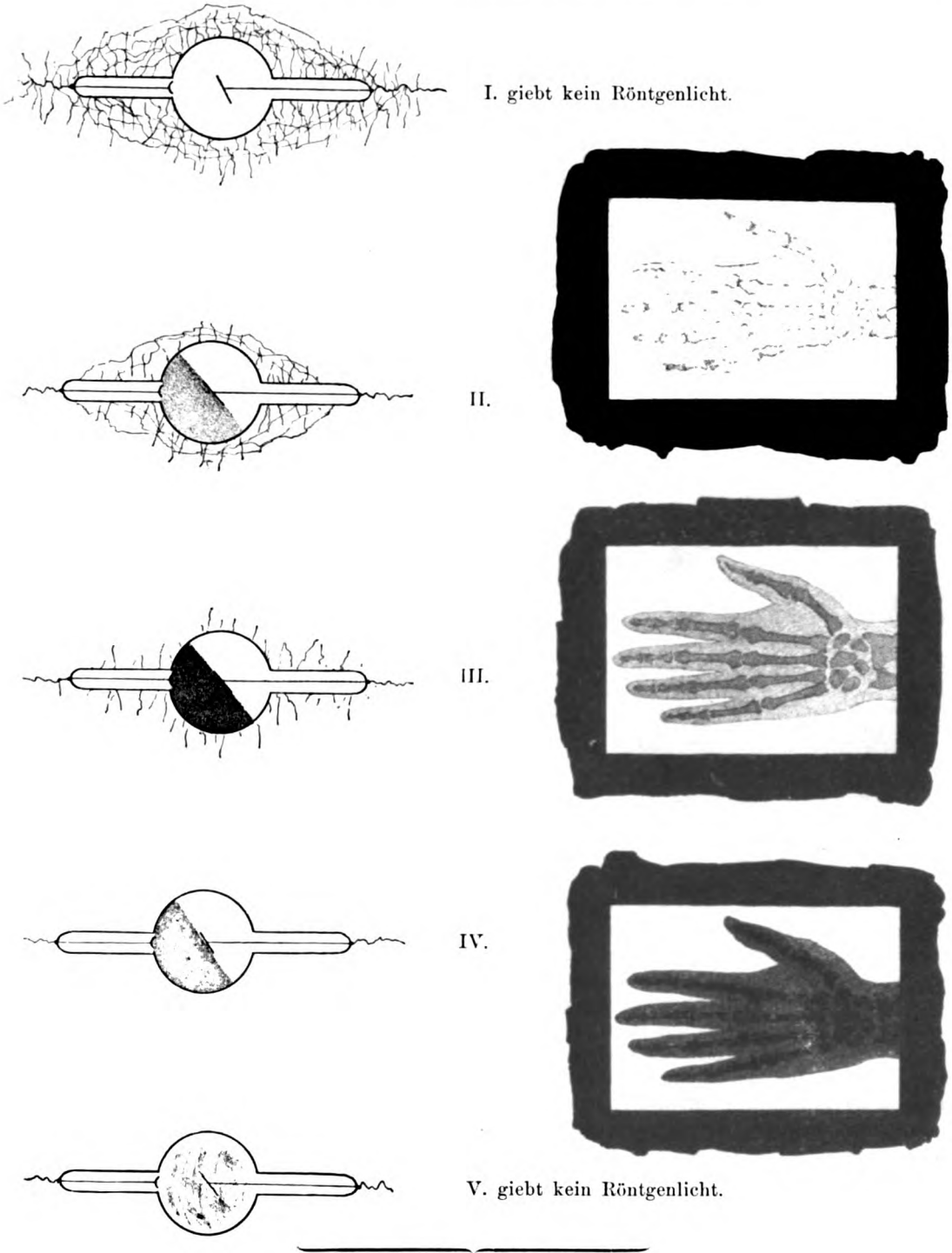

Fig. 2.

Die obenstehenden Skizzen sollen das verschiedene Aussehen der Röhrenqualitäten veranschaulichen. Die elektrischen Entladungen ausserhalb der Röhre sind durch wellige Linien markiert und das grüne Fluorescieren der von Röntgenstrahlen getroffenen Glashälfte durch Schattierung; die Flecken in Röhre V bezeichnen die Anwesenheit von violettem Geisslerlicht. Zu den Röhren II—IV sind die entsprechenden, auf dem Fluorescenzschirm erscheinenden Schattenbilder gezeichnet.

Da eine Röhre ohne regenerierbares Vacuum (zur Gasfüllung) während des Stromdurchtritts weicher, mit der Zeit aber durch wiederholten Gebrauch allmählich härter wird, verwendet man heutzutage nur regulierbare Röhren; wenn sich eine solche nicht im richtigen Evakuationszustande

befindet, wird sie bis zum Eintritt des „kritischen“ Zustandes mit Luft gefüllt und dann erst zur Bestrahlung (und Durchleuchtung) verwendet. (Die Tauglichkeit für dermatologischen Gebrauch entspricht jener jener für Diagnostik.)

ad 3. Der Grad der Hautwirkung hängt von der Intensität der Bestrahlung ab — einen und denselben Evakuationszustand der Röhre vorausgesetzt; die Menge des von der Haut absorbierten Röntgenlichts bestimmt den Grad der Veränderung, „Röntgendermatitis“. Die Exposition der Haut kann mit der photographischen Platte verglichen werden.

Die Gesamtexposition eines Herdes hängt von der Intensität der Belichtung desselben durch einen Röntgenlichtschlag und von der Zahl dieser Lichtschläge (somit von der Zahl der Induktionsströme) ab. Die Intensität der Belichtung des Herdes im Momente eines Lichtschlages ist proportional der Intensität des (im Focus der Röhre gebildeten) emittierten Lichtes, ferner — im umgekehrten Quadrat — der Entfernung des Herdes vom Focus und dem Einfallswinkel der Strahlen.

Wenn die Röhre nahe einer etwa ebenen Hautfläche (z. B. 10 cm vom Focus gerechnet) steht, ist daher die Wirkung eine sehr ungleichmässige; in einem scheibenförmigen Gebiet mit dem Endpunkt der Senkrechten vom Focus als Centrum, tritt z. B. beim Kaninchen (Fig. 3) sehr heftige Hautentzündung auf, in der Umgebung in einem einige Centimeter breiten Kreisringe nur geringere Veränderung (einfaches Effluvium capillorum). Eine gewölbte Fläche reagiert natürlich mit noch enger begrenzter Veränderung.

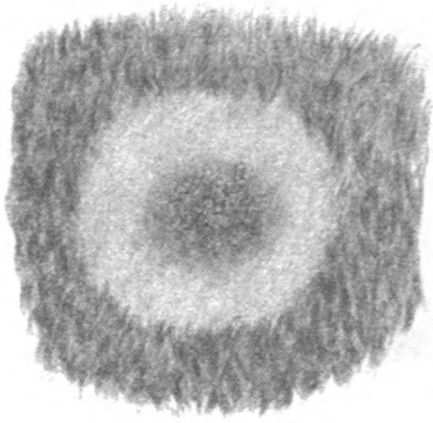

Fig. 3.

Die Expositionszeit wird durch die absolute Zahl der Röntgenlichtschläge bestimmt, welche die Haut getroffen haben. Eine Angabe über die Zeitdauer einer Sitzung hat nur einen Wert, wenn auch die verwendete Zahl der Unterbrechungen des Primärstromes, also die Zahl der Induktionsströme und Röntgenlichtschläge in der Sekunde mitgeteilt wird.

Es kann aber nicht gleichgültig sein, ob die Haut in einer Sitzung bei sehr grosser Unterbrechungsgeschwindigkeit eine bestimmte Zahl von Röntgenlichtschlägen empfängt oder in mehreren durch einen Tag getrennten entsprechend kürzeren Sitzungen verteilt oder in einer bei geringerer Unterbrechungszahl entsprechend längeren Sitzung. Bei Pausen ist eine Erholung des Gewebes anzunehmen.

Für die Therapie von grösster Bedeutung ist die Erfahrung, dass die einzelnen Individuen — im gesunden Zustande — in gleicher Weise auf Bestrahlung reagieren. Sonst wäre nämlich eine Vorherbestimmung des Effekts einer Bestrahlung nicht möglich. Bisher wurde vielfach übersehen, dass in den beobachteten Fällen von langdauernder Geschwürsbildung durch eine Bestrahlung das Röntgenlicht absolut genommen sehr wirksam (intensiv und kritisch) gewesen war, dass also absolute Überexposition stattgefunden hatte. Gewiss hängt die Reaktion der Haut von der Disposition derselben ab, sie muss individuell verschieden sein; doch hat man dies, abgesehen vom Ernährungszustand der Haut (Alter des Individuums, Konstitution, Krankheit), nicht zu berücksichtigen. Wir sind nicht berechtigt, das Vorkommen einer Idiosynkrasie in dem Sinne anzunehmen, dass ein gesundes Individuum ein Ulcus acquirieren könnte durch eine Bestrahlung, welche auf die meisten Menschen wirkungslos ist.

Sowie eine individuelle, aber zutageliegende Disposition ist auch eine örtliche Disposition verschiedener Regionen in Betracht zu ziehen; von der gesunden Haut scheinen Gesicht und Hände empfindlicher als Rumpf; die Kopfhaut wird besonders leicht ohne begleitende oberflächlich sichtbare Entzündungserscheinungen epiliert. Schleimhäute sind impressibler als äussere Haut. Im entzündeten Zustand ist die Haut besonders leicht durch Röntgenbelichtung zu erregen, auch Lupusgewebe reagiert leicht.

ad 4. Der Effekt einer Bestrahlung zeigt sich an der Haut nicht während der Bestrahlung oder bald nach derselben, sondern erst nach Ablauf von Tagen oder Wochen. Je stärker die Wirkung war, desto früher tritt sie zutage. (Der Satz kann auch umgekehrt werden.) Daher ist die Latenzzeit bei intensiverer Bestrahlung kürzer als bei schwächerer, und an der entzündeten Haut oder an Lupus kürzer als an der gesunden Haut. An der letzteren erscheint die Wirkung einer zu vollständiger Epilation mit geringen Entzündungserscheinungen führenden Bestrahlung nach durchschnittlich 14 Tagen. Die Abhängigkeit der Latenzzeit von der Stärke der Reaktion zeigt sich deutlich bei Bestrahlung einer Hautpartie aus bedeutender Nähe; beim Kaninchen begann die in Fig. 3 abgebildete Dermatitis im Endpunkte der Senkrechten und schritt allmählich durch mehrere Wochen von diesem Centrum gegen die Peripherie fort. (Zugleich wurde die Entzündung in der Mitte heftiger.)

Als zweites Beispiel diene die Taube, die in Fig. 4 etwa einen Monat nach Applikation einiger

Bestrahlungen von oben her, gezeichnet wurde. Zwei Wochen nach der letzten Exposition fielen die Federn an der Oberseite des Rumpfes, dann an der Unterseite desselben aus, ferner ringsum am Halse und am Scheitel, dagegen nur teilweise an den Flügeln, an den seitlichen abschüssigen und hinteren Teilen des Rumpfes. So gingen die meisten Flaumfedern des Vogels, ein Teil der Schwanzfedern und die zwischen den Federn zertreuten Härchen aus. Jedoch sprossen, und zwar zunächst am Halse und an den Flügeln, schon acht Tage nachdem die Kahlheit am Rücken eingesetzt hatte und circa zwei Tage nachdem die Federn an jenen Stellen ausgefallen waren, neue Federn nach. Diese neu aufgeschossenen Federn sehen wie kleine Stacheln aus — vergleiche die Abbildung. Allmählich wurde das ganze Federkleid restituiert, nur der Scheitel und ein Teil des Rückens blieben dauernd kahl.

Zweifellos wirkte also das von oben her kommende Röntgenlicht nicht nur an der Oberseite, wo es direkt auffiel und eindrang, sondern auch an der Austrittstelle an der Unterseite des Tieres;

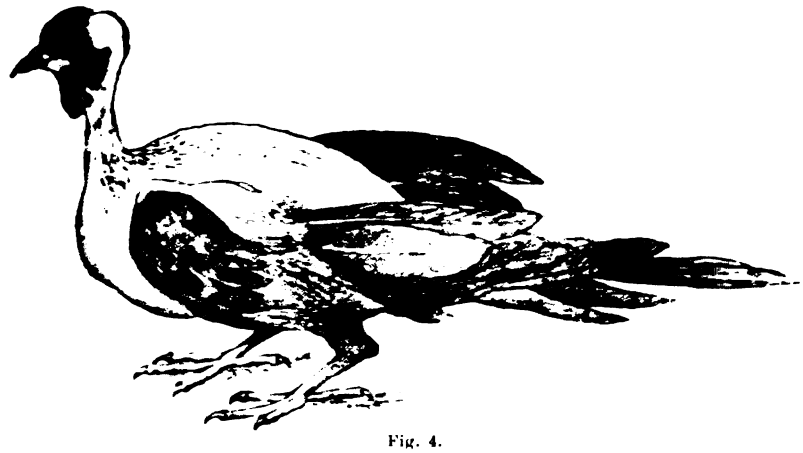

Fig. 4.

durch den bedeutenden Luftgehalt, das geringe Gewicht des Vogels ist die grosse Tiefenwirkung zu erklären, wie sie bei Säugetieren und beim Menschen kaum beobachtet worden sein dürfte.

Das Beispiel wurde angeführt, da es zeigt, dass die Wirkung dort später erscheint, wo die Röntgenstrahlen mehr abgeschwächt sind, und dass die Wirkung auch länger anhält, wo sie am intensivsten gewesen ist; an den schräg (von wenig Röntgenlicht) getroffenen abschüssigen Teilen wuchsen die Federn schon einige Tage nach dem Ausfall wieder nach.

II. Verfahren.

Zur Ausführung der röntgentherapeutischen Bestrahlungen ist ein vollständiges Röntgeninstrumentarium erforderlich, und zwar ein kräftiges wünschenswert: ein Induktor von etwa 30 bis 40 cm Funkenschlagweite mit Anschluss der Primärspule an eine elektrische Centrale (Accumulatorenzellen sind unpraktisch), eine raschthätige Unterbrechungsvorrichtung (mit mindestens 20—40 Unterbrechungen des Primärstromes in der Sekunde) und ausdauernde regenerierbare Röntgenröhren.

Und nun zur Anwendung der im vorigen Kapitel ausgeführten Grundlehren. Über die zu bestrahlende Hautstelle des ruhenden Patienten wird die auf den „kritischen" mittelweichen Zustand regulierte Röhre angebracht, und zwar in mässiger Entfernung — meist in 15—20 cm Distanz des Focus, die nicht zu bestrahlenden Hautpartien werden mit 0,5 mm dickem Bleiblech bedeckt, das auf der Unterseite mit Flanell oder dergleichen bekleidet ist (zur Verhütung von überspringenden Funken). Von der Grösse und vom Niveau der zu behandelnden Stelle hängt es ab, ob die Bestrahlung von einem Punkte aus genügt und in welcher Entfernung man die Röhre anbringt. Kleine Herde werden aus bedeutender Nähe, grosse ebene Flächen aus beträchtlicher Entfernung exponiert. Gewölbte Teile, Gesicht und Schädel müssen von mehreren Seiten bestrahlt werden, wobei darauf zu achten ist, dass die Belichtung aller Punkte zum Schlusse eine möglichst übereinstimmende sei.[1])

Die Exposition eines Herdes in einer Sitzung kann beliebig klein oder gross gewählt werden;

[1]) Der Schädel wird in zweckmässiger Weise an aufeinanderfolgenden Tagen von je drei Seiten alternierend bestrahlt; um das Gesicht (Hypertrichosis der Frauen) möglichst gleichmässig zu exponieren, empfiehlt es sich, die Röhre an vier Punkten nacheinander aufzustellen: senkrecht über der Mitte der Oberlippe, über der rechten und linken Wange (und zwar recht weit hinten, also senkrecht zu der Parotis-Region) und bei nach hinten überstrektem Halse senkrecht zur Mitte der Submaxillargegend (bei der letzten Stellung der Röhre versäume man nicht, die Brusthaut zu schützen!).

dazu stehen uns mehrere Mittel zu Gebote, doch ist es praktisch, stets mässigen Röhrenabstand, intensives, kritisches Röntgenlicht, und schnellen Unterbrechergang zu verwenden und fast nur die Sitzungsdauer zu variieren; denn dadurch erwirbt sich der Arzt am leichtesten eine Schätzung der Wirksamkeit einer Bestrahlung und vermeidet unnötig lange Sitzungen.

Man wählt also Röntgenlicht, das im stande ist, den Thorax eines mittelkräftigen Erwachsenen bei 60 cm Entfernung (des Focus vom Fluorescenzchirm) gut zu durchleuchten und verwendet eine Unterbrechungsgeschwindigkeit von 20—30 in der Sekunde,[1]) bei welcher das Bild des Thorax auf einer photographischen Platte (Schleussnerplatte) in etwa 30 Sekunden genügend exponiert würde.

Unter den genannten Umständen dehnt man die Sitzungsdauer auf 5 bis 20 Minuten aus. Mit 5 Minuten hat man schon eine geringe Wirkung, mit 20 Minuten giebt man der Haut eine „normale Exposition". Die letztere ist eine Bestrahlung von solcher Intensität, dass an der gesunden Haut nach Latenz von etwa 14 Tagen nahezu alle Haare unter begleitendem, mehrere Tage dauernden Erythem ausfallen, dass an der mit Sykosis behafteten Haut schon nach acht Tagen die Haare abgehen und auch noch ziemlich reichlich Pusteln aufschiessen, und dass Lupusgewebe nach ca. einer Woche exfoliiert wird.

Eine normale Exposition kann aber auch auf andere Weise erzielt werden, indem man nämlich etwa dieselbe Dose auf mehrere Sitzungen mit kürzerer Belichtung verteilt.

Nach der Stärke der Exposition in einer Sitzung (und dementsprechend nach der Zahl der Sitzungen und der Länge der Intervalle) man kann drei Methoden des radiotherapeutischen Vorgehens unterscheiden.

1. Methode; man giebt täglich eine Sitzung von recht geringer Wirksamkeit (z. B. von 5 Min. Dauer), bis „die Reaktion" erscheint; man kann die Einzelexposition gerade von jener Intensität wählen, dass nach ca. zwei Wochen leichte Erscheinungen beginnen und sich in einigen Tagen auf die gewünschte „Normalreaktion" steigern.

2. Methode; es werden entweder a) zweimal wöchentlich mittelkräftig wirkende Sitzungen gegeben bis die Wirkung — nach ca. 14 Tagen — eintritt; oder b) eine Serie von mehreren, z. B drei, vier in Tagespausen aufeinander folgenden mittelstark wirkenden Sitzungen.

3. Methode; man giebt die normale Exposition in einer einzigen Sitzung und wartet nun den Zeitpunkt der Reaktion ab.

Bei einer jeden dieser Methoden handelt man korrekt, denn man berücksichtigt dabei jedesmal die Wirkung eingangs genannten Fundamentalsätze, namentlich den vierten (Latenz!).

Bei gegenseitiger Abschätzung der drei Methoden erweist sich die erste als unnötig mühsam und zeitraubend für Arzt und Patienten, die dritte nur bei grosser Uebung ausführbar; im allgemeinen ist also die zweite Methode in der einen oder anderen Modifikation zu empfehlen.

Ist einmal die Wirkung eingetreten, dann warte man in der Regel den Ablauf des eigentümlichen Entzündungsvorganges ab und giebt erst nach Bedarf zur entsprechenden Zeit neue Sitzungen. (Sollte die Reaktion wegen ungenügender Exposition zu Anfang, nach Anwendung von Methode 2b oder 3 nach drei Wochen nicht eingetreten sein, dann hat man wieder eine annähernd normale Exposition — in einer Sitzung oder auf mehrere verteilt — zu applizieren. Ist jedoch die Reaktion nach drei Wochen eingetreten, aber selbst nach weiterem Ablauf von ca. drei Tagen ungenügend intensiv, dann kann man — am dritten Tage — mittelstark nachbestrahlen.)

Die zweite Etappe der Behandlung erweist sich meist etwa sechs Wochen nach dem Ausgang der ersten normalen Reaktion als notwendig: bei Hypertrichosis, indem nun der Nachwuchs der Haare beginnt, bei Sykosis aus demselben Grunde, namentlich wenn man annehmen kann, dass bald nach Aufspriessen der Haare Follikulitisherde recrudeszieren, endlich bei Lupus, da derselbe nicht zerstört ist. Die Gesamtexposition hat in diesem Stadium etwas weniger als die normale Exposition zu betragen. (Je früher man nachbestrahlt, desto empfindlicher ist die Haut.) In manchen Fällen ist die Behandlung durch Monate und Jahre fortzusetzen.

In sehr seltenen Fällen von Hypertrichosis, in manchen Fällen von Sykosis, fast in allen Fällen von Herpes tonsurans und Favus hat aber die erste normale Exposition genügt, was bei Methode 3 eine Dauerheilung durch eine einzige Sitzung bedeutet. Nur soviel von der speziellen Technik.

III.

Einige der wichtigsten **Bemerkungen** seien zuletzt mitgeteilt: so ausserordentlich dankbar die Radiotherapie in der Hand des Geübten ist, so gefährlich ist das Verfahren, wenn es vom Unkundigen angewendet wird; denn dieser kann unabsichtlich und „ahnungslos" die schwerste Überexposition

[1]) In Zukunft wird man wohl die raschesten Unterbrechungen, die wir heute schon für Radiographie verwenden, auch in der Radiotherapie gebrauchen, und dadurch die Bestrahlungszeit noch weiter abkürzen. — Autoren, welche glaubten, mit langsameren Unterbrechungen grössere Wirkung zu erzielen, hatten wohl veraltete Apparate.

geben, eine Ulceration der erkrankten oder gesunden Haut erzeugen, welche zu Narbenbildung führt, zuweilen sogar Monate und Jahrelang nicht heilt. Und heute wird dem Arzte die Ausrede der Idiosynkrasie seines Patienten kaum mehr helfen!

Eine schwere Überexposition kann auf verschiedene Weise passieren. Es war vielfach üblich, durch einen längeren Zeitraum täglich zu bestrahlen, bis eine Wirkung sichtbar wurde; war nun aber die Einzelbestrahlung recht intensiv, dann trat endlich eine sich — trotz Aussetzen — allmählich immer mehr und mehr steigernde heftige Entzündung ein. Da nützt der Rat, sofort bei den ersten Symptomen der Wirkung auszusetzen, nur mehr wenig, es ist zu spät, unaufhaltsam schreitet der Zerfall des Gewebes von der Mitte gegen den Rand des bestrahlten Gebietes und in die Tiefe fort, alle Mittel bleiben erfolglos. Ferner ist vor der nicht selten empfohlenen Methode zu warnen, mit schwachen Bestrahlungen zu beginnen und in kurzen Intervallen die Intensität zu steigern.

In der Meinung, dass harte Röhren mit wenig Röntgenlicht und bedeutendem Funkenspringen besonders wirksam seien, ist es schon vorgekommen (z. B. mir selbst, als ich noch nicht eines Besseren belehrt war), dass nach Applikation zahlreicher solcher — zunehmend schwächer wirkender — Bestrahlungen mit einer unregulierbaren Röhre, die letztere zu Grunde ging und nun eine gute Röhre genommen werden musste: nun hatte die sorglose Weiterbehandlung mit der angeblich schwach, in Wirklichkeit aber sehr intensiv wirkenden Röhre bald eine heftige Entzündung zur Folge.

Auch die Vernachlässigung der nötigen Bedeckung der benachbarten Haut mit Blei kann unangenehme Folgen; denn man pflegt nur an den zu exponierenden Herd zu denken und nicht zu berücksichtigen, dass eine zweite Stelle mitbestrahlt und sogar dem Licht noch mehr ausgesetzt sein kann.

Man vergesse auch nicht, wie leicht Überexposition durch Annäherung der Röhre an die Haut entsteht. Eine 20 Minuten dauernde Bestrahlung aus einer Entfernung von 8 cm bedeutet eine 32mal stärkere (!) Belichtung als durch 10 Minuten aus 32 cm Entfernung. In einer einzigen Sitzung von nicht beträchtlich langer Dauer kann, wie ersichtlich, leicht „Röntgenschorf" der gesunden Haut erzeugt werden.

Endlich versäume es der Arzt nicht, an seine eigene Person zu denken und bewahre die Haut des Gesichts und der Hände vor unbeabsichtigten Belichtungen; er vermeide unnötiges Herangehen an die funktionierende Röhre und halte sich möglichst hinter der Ebene des Antikathodenspiegels auf; auch Bleimasken können notwendig werden.

Zum Schlusse resummiere ich:

Ebenso nachteilig, wie mangelhafte manuelle Vertrautheit mit dem Apparate, kann die Befolgung falscher Grundsätze sein, wie sie leider heute noch immer von vielen Seiten befolgt und propagiert werden. Anerkennung der Fundamentalsätze der radiotherapeutischen Technik, grosse Vorsicht im Handeln und lange Übung an Versuchstieren sollen eindringlich empfohlen werden. (Autoreferat.)

Grouven (Bonn): **Die Röntgentherapie bei Lupus und Scrophuloderm.**

M. H. Wenn ich mir gestatten darf, über den gegenwärtigen Stand unserer Kenntnisse bezüglich der Radiotherapie des Lupus und des Scrophuloderma zu berichten, so muss ich mich in erster Linie auf die Erfahrungen stützen, die in der Bonner dermat. Klinik bei der Behandlung dieser Krankheiten mittels Röntgenstrahlen gemacht worden sind.

Das gesamte einschlägige Krankenmaterial beziffert sich auf 53 Fälle von Lupus bezw. Scrophuloderma; Herbst 1899 wurden die ersten diesbezüglichen Versuche angestellt.

Ich weiss sehr wohl, dass unsere Ansicht von der durchweg günstigen Wirkung der Röntgenbehandlung des Lupus, die ich in der Niederrheinischen Gesellschaft für Natur- und Heilwissenschaft zu Bonn des öfteren an Patienten zu demonstrieren Gelegenheit hatte, noch nicht allseitig vollkommen geteilt wird.

Es kann das aber kaum wundernehmen, wenn man die grossen Verschiedenheiten berücksichtigt, die durch die Unterschiede der einzelnen Instrumentarien, der angewandten Technik, vielleicht auch individueller Empfindlichkeit bedingt sind.

Auf die Frage der Technik kann ich nicht näher eingehen, da dieselbe einem besonderen Referat vorbehalten ist.

Erwähnen will ich nur, dass wir zu Anfange rel. harte Röhren und weite Röhrenabstände wählten, jetzt aber seit längerem schon weiche Röhren und kurze Abstände bevorzugen. Bezüglich der Details verweise ich auf meine Ausführungen im Kongressbericht über die diesjährige Tagung der Deutschen Dermat. Gesellschaft in Breslau.

Die durch die Röntgenbehandlung hervorgerufenen klinisch erkennbaren Veränderungen des lupösen Gewebes sind nun so häufig und ausführlich in der Litteratur beschrieben, dass ich auf diese bezüglich der Einzelheiten verweisen kann.

Im allgemeinen gestaltet sich der Vorgang so: Unter Reaktionserscheinungen, die bei richtiger Technik das Stadium der erythematösen Reizung nicht übersteigen, keinesfalls aber zu tiefgreifendem Gewebszerfall sich steigern dürfern, kommt es bei teilweiser Abstossung der oberflächlicher situierten Knötchen und anscheinender Resorption der tiefergelegenen tuberkulösen Infiltrate zum Ersatze des lupösen Gewebes durch eine feste, weisse, kosmetisch hervorragend schöne Narbe.

Das Hauptgewicht möchte ich jedoch auch an dieser Stelle auf diejenigen Veränderungen des Lupusgewebes legen, die histologisch von uns als Effekt der Röntgenbehandlung nachgewiesen worden sind.

Die betr. Präparate, die ich bereits in Breslau Gelegenheit hatte, einer grossen Zahl von Kongressmitgliedern zu demonstrieren, stammen von einem 10 Wochen lang mit Röntgenstrahlen behandelten Patienten mit exquisit hypertrophischem Lupus der Wange, der bereits klinisch die oben geschilderte narbige Umwandlung aufs deutlichste erkennen liess.

Doutrelepont zeigte und besprach den betr. mikroskopischen Befund in der Sitzung der Niederrheinischen Ges. f. Nat. und Heilwissensch. zu Bonn vom 17. Juni 1901.

An diesen Präparaten, von welchen ich einige Zeichnungen demonstriere, fällt schon bei schwacher Vergrösserung das hochgradig vermehrte Bindegewebe auf, welches in Form dicker Faserbündel die einzelnen Lupusherde abkapselt und in mehr oder minder derben Zügen in das Innere derselben vordringt, auf diese Weise ein engmaschiges Netzwerk erzeugend, welches die Reste der lupösen Infiltration einschliesst. Die reichlich vorhandenen Spindelzellen weisen auf eine lebhafte Bindegewebsneubildung hin.

Mit dieser Bindegewebswucherung ist nun aber die Zahl der durch die Röntgenstrahlen erzeugten Veränderungen nicht erschöpft; die interessanteste Umwandlung erfahren vielmehr die Elemente der lupösen Infiltration selbst.

Bei stärkerer Vergrösserung erweisen sich nämlich sowohl die epitheloiden als die Lymphzellen als hochgradig degeneriert, und zwar äussert sich die Degeneration als herabgesetzte Kernfärbbarkeit, Kernzerfall und Vakuolisierung des Zellprotoplasmas. Die Veränderungen sind analog denen, die von Gassmann in den Gefässwänden bei Röntgenulcerationen beschrieben worden sind.

In unseren Präparaten gelang es uns nicht, diese Degenerationszeichen an der Gefässwand in nennenswerter Häufigkeit aufzufinden.

Nur äusserst selten zeigte die Gefässintima eine oder die andere Vakuole, während die Zellen der tuberkulösen Infiltration stellenweise so zahlreich davon betroffen waren, dass das Präparat hier wie siebförmig durchlocht erscheint.

Ich stehe infolgedessen nicht an, den Grad der Röntgenwirkung, wie er in unsern Präparaten zu Tage tritt, als das erstrebenswerte Resultat einer richtig dosierten Röntgenwirkung zu bezeichnen, die sich im Zerfall der weniger widerstandsfähigen lupösen Elemente äussert, während die zur bindegewebigen Substitution wichtigen, resistenteren Gewebe, also in erster Linie, die Gefässe noch nicht in diese Veränderung einbezogen werden.

Wird durch ein Zuviel der Röntgeneinwirkung auch die Gefässwand zerstört, so kommt es zu dem hinlänglich bekannten Bilde des tiefgreifenden torpiden Röntgenulcus, dessen fast fehlende Heilungstendenz unter diesem Gesichtspunkte erklärlich wird.

Fassen wir den Vorgang, wie er sich bei der Vernarbung und Heilung des Lupus unter Röntgenbehandlung abspielt, kurz zusammen, so gestaltet sich derselbe, um mich der Worte Doutreleponts zu bedienen folgendermassen:

„Zunächst macht sich eine Hyperaemie geltend, die zu einer gesteigerten Leukocytenauswanderung aus den Gefässen führt. Die leukocytäre Infiltration beginnt — analog der Tuberkulinwirkung — an der Peripherie, dringt jedoch dann auch in Zügen nach dem Innern der Lupusherde, um hier wahrscheinlich sich in Spindelzellen und fibrilläres Bindegewebe umzuwandeln. Jedenfalls deutet die grosse Zahl der vorhandenen Spindelzellen die lebhafte Bindegewebsproliferation an.

Die Lupuszellen verfallen der geschilderten vakuolisierenden Degeneration, die Kerne verlieren mehr und mehr ihre Färbbarkeit, zerfallen schliesslich, und so kommt es zur allmählichen Resorption des kranken Gewebes und zum Ersatz desselben durch Narbengewebe."

Die gleichen klinischen und histologischen Veränderungen wie der Lupus erfährt auch das Skrophuloderma unter dem Einflusse der Röntgenbehandlung, sodass ich dessen gesonderte Besprechung mir erlassen kann.

Die kosmetisch ausserordentlich günstigen Erfolge der Röntgenbehandlung des Lupus mögen einige Photographien illustrieren.

Zugestehen muss man jedoch, dass die Röntgenbehandlung des Lupus, wenigstens wenn man dieselben bis zum Verschwinden aller Krankheitsreste fortsetzen will, eine in der Regel kaum erschwingliche Behandlungsdauer erfordert.

Ausserdem konnten wir auch nach anscheinend völliger Heilung später Recidive beobachten. Ob dieselben etwa seltener auftreten, als nach andern Behandlungsmethoden wage ich nicht zu behaupten.

Infolgedessen pflegen wir neuerdings gewissermassen intermittierend zu behandeln, indem wir einen gewissen Reaktionsgrad möglichst schnell hervorrufen und die Patienten alsdann bis zum Abklingen der Reizung zur poliklinischen Behandlung entlassen, vorausgesetzt, dass wir nicht im Interesse einer durch irgendwelche Verhältnisse erforderten grösseren Beschleunigung es vorziehen, die Röntgenbehandlung mit chirurgischen oder medikamentösen Massnahmen zu kombinieren. (Autoreferat.)

Sjögren (Stockholm): **Die Röntgentherapie bei Lupus erythematodes, Cancroid und ulcus rodens.**

Lupus erythematodes.

Nach Einführung der Röntgenstrahlen in die dermatologische Therapie sind zahlreiche Mitteilungen über die Anwendbarkeit dieser Methode zu Tage getreten, indessen sind dieselben betreffs Lupus erythematodes relativ spärlich gewesen. Schiff veröffentlichte vor mehr als zwei Jahren den ersten mit Röntgenstrahlen behandelten Fall von dieser Krankheit. Im August 1899 legte Jutassy in einem ärztlichen Verein in Zabadla einen von ihm behandelten Fall vor; Hahn zeigte im November 1900 drei mit Erfolg behandelte Fälle und Grouven (Bonn) demonstrierte im Februar 1901 gleichfalls drei Fälle, welche mit günstigem Resultat nach dieser Methode behandelt waren, wogegen Neumann (Wien) von einem Falle Mitteilung gemacht hat, in welchem nach Angabe eine rasche Verschlimmerung auf Grund der Behandlung eingetreten sein soll. Da das Interesse für diese Behandlungsmethode gegenwärtig sehr lebhaft ist, so sind wohl wahrscheinlich mehr Fälle von Lupus erythematodes als diese jetzt aufgezählten Gegenstand der Radiotherapie gewesen, obgleich sie in der Fachlitteratur nicht erwähnt worden sind. Es hat sich herausgestellt, dass die Röntgenstrahlen ihre Wirkung auch bei den pathologischen Prozessen ausüben, welche ihren Sitz in den tiefen Schichten der Haut haben, und gerade auf Grund dieser Tiefenwirkung der Röntgenstrahlen kann man wagen anzunehmen, dass diese Strahlen bei der gemeinten Krankheit heilend einwirken werden. Es versteht sich indessen von selbst, dass dieser Einfluss ein kräftiger sein muss, wenn es gelingen soll durch die hervorgebrachte Reaktion die neugebildeten Blutgefässe im Corium und Corpus papillare zur Obliteration zu bringen und Zerfall und Resorption des Zelleninfiltrates zwischen diesen zu bewirken.

Meine eigene Erfahrung von der Behandlung dieser Krankheit mit Röntgenstrahlen umfasst sieben Fälle, von welchen sechs nun abgeschlossen sind. Bei fünf von diesen sechs Fällen sind Recidive eingetreten, welche erneuerte Behandlung nötig gemacht haben; als Endresultat ist jedoch in fünf Fällen vollständige Heilung eingetreten, wogegen der sechste sich refraktär gegen die Behandlungsmethode gezeigt hat, indem das Übel sowohl nach der ersten wie nach der ein halbes Jahr später wieder aufgenommenen Behandlung eine deutliche Neigung sich auszubreiten bezeigte; doch war keine Tendenz zur Generalisierung vorhanden. Bei den übrigen fünf Fällen ist indessen, wie bereits erwähnt, vollständige Heilung eingetreten unter Zurücklassung einer hellen atrophischen Haut, ähnlich dünnem Narbengewebe. Die Lokalisation ist in einem Falle nur der rote Lippenrand mit Übergang auf die Mundschleimhaut gewesen, in einem Falle der mit Haar bewachsene Teil des Kopfes allein, in allen übrigen Fällen das Gesicht, gewöhnlich Wangen und Nase. Die Behandlung ist in der Weise ausgeführt worden, dass die Bestrahlung mit einer Séance täglich fortgesetzt wurde, bis eine heftige Reaktion mit Röte und Anschwellung und darauf folgender freier Exsudation und Krustenbildung eingetreten war. Nachdem die Reaktion vollständig zurückgegangen war und die Krusten abgefallen waren, hat sich die darunter neugebildete Haut dünn und hellrot ohne sichtbare Gefässe oder Follikelmündungen gezeigt und eine unmittelbar wiederholte Behandlung ist im allgemeinen nicht erforderlich gewesen, da keinerlei Andeutung von einer Krankheit zu diesem Zeitpunkt zu verspüren war, vielmehr sind die Recidive später eingetreten, gewöhnlich nach zwei bis drei, einmal sogar bis acht Monate nach Beendigung der ersten Behandlung. Die Recidive haben stets am Rande der primären Efflorescenz wie eine kleine abschelfernde rote Papel angefangen, bisweilen traten ein paar solche Flecke gleichzeitig auf; die Behandlung hat dann aufs neue ihren Anfang genommen in derselben Weise wie zuvor, bis schliesslich vollständige Heilung eingetreten ist; alle behandelten Fälle sind sehr chronisch gewesen, und haben mehrere Jahre vor der Behandlung bestanden. In einem Falle ist zweimal an derselben Stelle Recidiv eingetreten. Sämtliche Fälle sind zuvor einer ärztlichen Behandlung mit sonst gebräuchlichen Mitteln unterzogen gewesen, aber ohne Erfolg. In einem Falle haben gleichzeitig tuberkulöse Lungenaffektion und geschwollene Lymphdrüsen vorgelegen und in einem andern gehörte der Patient einer tuberkulösen Familie an und eine Schwester litt an demselben Übel im Gesicht.

Das nun Gesagte kurz zusammenfassend bin ich zu folgendem Resultat gelangt: Lupus erythematodes scheint in den meisten Fällen, wenigstens was die chronischen lokalen Formen anbelangt, mit Vorteil durch Röntgenbestrahlung zu behandeln zu sein; die Behandlung muss mit Ausdauer ausgeführt und darf nicht unterbrochen werden, bevor eine kräftige Reaktion entstanden ist. Recidiv ist in meinen

Fällen in der Regel nach kurzer Zeit eingetreten, was ohne Zweifel darauf beruhte, dass die Einwirkung der Röntgenstrahlen nicht überall ausreichend gewesen war, und die Behandlung ist alsdann erneuert worden, bis schliesslich Heilung erzielt wurde. Eine weisse atrophische Hautoberfläche bleibt als Resultat der Behandlung. In gewissen selteneren Fällen scheint jedoch diese Behandlungsmethode keine Heilung, sondern eher eine Verschlimmerung herbeizuführen.

Indessen muss auf Grund der Natur des Übels, als möglicherweise mit Tuberkulose in anderen Organen zusammenhängend, die Reservation gemacht werden, dass das Hautsymptom, wenn es als eine Folge der Tuberkeltoxine betrachtet wird, jederzeit wieder auftreten kann, so lange eine Möglichkeit zu neuer Intoxikation von den alten Herden vorhanden ist.

Bei grösserer Ausbreitung der Efflorescenzen steigert sich die Schwierigkeit der Behandlung; ein Fall von so grosser Ausbreitung, wie der von Schiff erwähnte, findet sich nicht unter den vorstehend erwähnten, welche zur Heilung gebracht wurden, indessen bin ich z. Z. mit Bestrahlung eines solchen beschäftigt, wo der grössere Teil der Wangen und des Nasenrückens ergriffen ist. Es ist klar, dass die Behandlung bei solchen Fällen lange Zeit erfordern und grössere Schwierigkeiten bieten wird, da es nicht möglich ist, die ganze kranke Hautpartie gleichzeitig zu bestrahlen, sondern man kleinere Partien nacheinander angreifen muss.

Epitelioma, ulcus rodens.

In der Bibliotheca medica, Abteil. II, Heft 8, „Der Einfluss u. s. w." von M. Möller wird eine kurze Mitteilung gemacht, von dem, soviel ich weiss ersten Falle dieser Krankheit, welcher mit Röntgenstrahlen behandelt worden ist. Der Fall wurde im Dezember 1899 der Gesellschaft schwedischer Ärzte gleichzeitig mit einem von Dr. T. Stenbeck behandelten Falle vorgezeigt. Mitteilungen von anderen mit dieser Methode behandelten Cancroiden sind bis dato sehr spärlich gewesen. In Archives d'électricité medicale Juli 1901 werden fünf Fälle von Cancroiden beschrieben, von denen drei von Stenbeck-Stockholm, die zwei andern von Dr Bolleau-Rotterdam herrühren; in allen diesen fünf Fällen war ein positives Resultat erzielt worden. (Die beiden ersten Fälle des Dr. Stenbeck sind zuvor veröffentlicht in den „Mitteilungen aus den Grenzgebieten der Medizin und Chirurgie" J. H. 1900 und in Annales d'Electrobiologie Sept. Okt. 1900.) Dr. Seguira demonstrierte im Januar dieses Jahres in der Röntgengesellschaft in London vier Fälle von Ulcus rodens, welche er mit Röntgenbestrahlung behandelt hat, und bezeichnete das Resultat als ein glänzendes. Dieses ist alles, was ich in der Fachlitteratur betreffs der Behandlung des äusserlichen Hautkrebses nach dieser Methode habe ausfindig machen können. Selbst habe ich mit Röntgenbestrahlung acht Fälle von Cancroid mit folgender Lokalisation behandelt: zwei an der Nase, einen am äusseren Ohr, einen an der Stirn, zwei in der Temporalgegend und die zwei übrigen am unteren Augenlide. Von diesen sind fünf mit, wie es jetzt scheint, vollständiger Heilung zu Ende geführt worden; die drei übrigen sind noch nicht fertig, sondern sollen fortgesetzter Behandlung unterzogen werden.

Da die Zeit nicht zulässt, jeden Fall einzeln für sich im Detail zu besprechen, so will ich mich damit begnügen, in kurzen Zügen über Ausführung und Gang der Behandlung nebst den Beobachtungen, welche dabei gemacht werden konnten, zu berichten. In einigen Fällen, wo es sich um grössere Flächen handelte, zeigte sich, dass die Behandlung, schon bevor eine Reaktion eintrat, eine entschiedene Besserung herbeiführte, jedoch erwies es sich nötig, durch Hervorrufung einer kräftigen Reaktion die Nekrotisierung und Abstossung des pathologisch veränderten Gewebes zu veranlassen, was im allgemeinen bei der Behandlung dieser Krankheit als Regel gelten dürfte. Der Verlauf der Heilung hat sich verschieden gezeigt, je nach der Grösse der Efflorescenz; bei den kleinen erbsen- bis bohnengrossen Cancroiden hat die Neubildung nach Eintritt der Reaktion und der darauffolgenden Ablösung sich wie eine scharf begrenzte Kruste ausgenommen, ähnlich einer gewöhnlichen Wundenrinde, welche in Ruhe gelassen wurde, um nach Verlauf einer gewissen Zeit spontan abzufallen. In den Fällen, wo dies stattgefunden hat (drei an der Zahl), hat die Haut sich nach dem Wegfall der Kruste von normaler Beschaffenheit ohne Infiltration im Boden oder an den Rändern gezeigt. Eine kleine flache schalenförmige Vertiefung hat den vorherigen Sitz der Neubildung angedeutet. Die geringe Röte, welche sich anfänglich gezeigt hat, ist bald einer normalen Hautfarbe gewichen.

Wenn die Neubildung eine grössere Fläche eingenommen hat, ist diese auf Grund der starken Reaktion in eine offene Wunde verwandelt worden; nach ziemlich langer Zeit (drei bis fünf Wochen) ist diese in gewöhnlicher Weise geheilt und hat eine helle dünne und atrophische Haut hinterlassen, welche nachträglich keine nennenswerte Neigung zu narbiger Zusammenziehung gezeigt hat.

In einem Falle, wo das Epitheliom seinen Sitz an der Wange hatte, war dasselbe auch auf das untere Augenlid übergegangen, welches vollständig zerstört worden war, so dass die Neubildung ohne scharfe Grenze auf die angeschwollene Conjunctiva oculi überging. Dass die Behandlung in diesem Falle mit grossen Schwierigkeiten vereinigt sein würde, ist selbstredend. Auch zeigte sich, dass die Bestrahlung nicht auf die von der Neubildung angegriffene Schleimhaut einwirkte, sondern es wurde nachher nötig,

da der Prozess daselbst in die Tiefe gehen zu wollen schien, die daselbst befindliche kranke Partie auf blutigem Wege zu entfernen und durch eine plastische Operation das verlorene Augenlid zu ersetzen, was auch vortrefflich gelang; dieser Fall zeigt, dass eine Kombination von chirurgischer Behandlung und Röntgenbestrahlung in gewissen Fällen am besten zum Ziele führt.

Nach der freilich nur geringen Anzahl von Fällen, welche ich in Behandlung gehabt habe, zu urteilen, scheint es mir entschieden, dass die Röntgenstrahlen einen günstigen Einfluss auf die Form von Hautkrebs ausüben, welche Ulcus rodens genannt worden ist. Dass in den Fällen, wo die Behandlung eine Reaktion mit nachfolgender Nekrotisierung und Abstossung der Neubildung mit sich führt, Heilung wird eintreten können, scheint ziemlich erklärlich; schwieriger ist es zu verstehen, wie die Röntgenstrahlen diesen direkt heilenden Einfluss ausüben können, wenn noch keine Reaktion zu stande gekommen ist. Von den behandelten Fällen ist einer nun nahezu ein Jahr lang recidivfrei gewesen; ein anderer Patient, der zuerst behandelte, ist leider gestorben, nachdem seine Heilung neun Monate lang vorgehalten hatte. Von den übrigen ist einer acht Monate, die andern weniger als ein halbes Jahr recidivfrei gewesen. Man dürfte doch bis auf weiteres sagen müssen, dass noch gar zu kurze Zeit verflossen ist, um eine bestimmte Äusserung betreffs definitiver Heilung fällen zu können, wenn auch die seither erzielten Resultate geeignet sind, zu den besten Hoffnungen Anlass zu geben. Wenn es sich künftighin zeigt, dass diese Behandlung, ordentlich und gründlich durchgeführt, wirklich Heilung ohne nachfolgendes Recidiv herbeiführt, so dürfte dieselbe mit Vorteil in den Fällen angewendet werden können, wo der Prozess über eine grössere Fläche ausgebreitet ist, welche sich nicht, ohne dass grössere Narben entstehen, auf gewöhnlichem chirurgischem Wege behandeln lässt. Ausserdem giebt es bekanntlich immer eine Reihe von Patienten, welche sich gerne jeder beliebigen langwierigen und umständlichen Behandlung unterwerfen, wenn sie dadurch einer, wenn auch noch so einfachen Operation entgehen können, und in derartigen Fällen dürfte diese Behandlung wert sein, in Betracht gezogen zu werden.

Ich möchte hinzufügen, dass in den Fällen, wo irgend welcher Zweifel betreffs der Diagnose obwaltete, diese durch mikroskopische Untersuchung festgestellt worden ist; in den meisten Fällen ist jedoch das Übel so typisch gewesen, dass dies nicht vonnöten war. (Autoreferat.)

R. Hahn (Hamburg): **Die Röntgentherapie bei Ekzem, Psoriasis, Rosacea, Acne vulgaris und Prurigo.**

M. H.! Die guten Erfolge, die wir und andere bei der Behandlung des Lupus, der schwersten aller Hautkrankheiten, mit Röntgenstrahlen gesehen, legten den Gedanken nahe, auch andere Hautkrankheiten derselben Behandlung zu unterziehen. Wir haben daher eine ganze Reihe von Hautkrankheiten mit Röntgenstrahlen behandelt und möchte ich Ihnen heute über unsere Erfolge bei Ekzem, Psoriasis vulgaris, Acne vulgaris, Rosacea, sowie bei Prurigo berichten.

Wir haben 35 Fälle von Ekzem behandelt, unter denen sich sowohl ganz frische, wie jahrelang bestehende Ekzeme befanden. Mit Ausnahme des Stadium crythematosum kamen sämtliche Stadien des Ekzems zur Behandlung. Um das vorweg zu nehmen, konnten wir alle Stadien durch unsere Behandlung günstig beeinflussen. Im Stadium papulosum verschwanden die Knötchen, ohne dass es zur Bildung des Stadium vesiculosum kam. Das Stadium vesiculosum und Stadium impetiginosum zeigten das Gemeinsame, dass nach nur wenigen Bestrahlungen etwa 1—4, die Bläschen und Pustelchen eintrockneten, vielfach ohne dass es zum Platzen der Bläschen kam. Fälle im Stadium madidans trockneten gleichfalls nach wenigen Sitzungen, obwohl sich unter den nässenden Ekzemen Fälle befanden, die bereits jahrelang bestanden hatten, ohne dass es gelungen wäre, das Nässen zu beseitigen.

Waren die Ekzeme mit Jucken verbunden, so hörte das Jucken oft schon nach einmaliger Bestrahlung, auch wenn es jahrelang bestanden hatte, auf und blieb auch bei den recidievfreien Fällen dauernd fort oder trat erst mit Auftreten des Recidivs wieder ein.

Ebenso wurden die trockenen Ekzemformen überaus günstig beeinflusst.

Durchschnittlich nach der vierten Sitzung trat eine geradzu auffallende Veränderung ein. Die bis dahin wie abgestorben aussehende Stelle bekam ein frischeres Aussehen, als ob sie zu neuem Leben erwacht sei, die Rhagaden waren verschwunden, die Fläche glatt, etwas gerötet. Borken hatten sich nicht wieder gebildet; kleinere Stellen waren nach wenigen Bestrahlungen bereits geheilt und konnten unbehandelt bleiben, grössere bedurften einiger Bestrahlungen mehr. Die Heilung ging vielfach so schnell vor sich, dass Stellen, die an einem Tage noch ekzematös waren, sich am nächsten Tage bereits glatt und schön präsentierten, der normalen Haut gleichend, vielleicht nur noch an einzelnen Stellen leicht schuppend. In anderen Fällen blieb noch eine leichte Rötung der betreffenden Partie zurück, die in kurzer Zeit abblasste und einem normalen Kolorit Platz machte. Auch eine andere Beobachtung machten wir, nämlich, dass etwaige Medikamente, die vorher absolut wirkungslos gewesen waren, nach überstandener Röntgenbestrahlung wieder ihre Wirkung zu entfalten und die durch Röntgenstrahlen eingeleitete Regeneration zu vollenden vermochten. Übereinstimmend gaben die Patienten an, dass das Jucken bereits

nach den allerersten Sitzungen aufhörte und dauernd fortblieb. Am auffallendsten war dies in einem Fall von Ekzema scroti, wo das Jucken dem betreffenden Patienten Jahre hindurch häufig die Nachtruhe geraubt hatte. Das Jucken hatte bereits nach der ersten Betrahlung an Intensität verloren und war nach der dritten Bestrahlung verschwunden, um erst nach $4^1/_2$ Monaten mit dem Recidiv wieder zu erscheinen. Auch das erste Recidiv wurde wieder durchaus günstig beeinflusst. Während $1^1/_2$ Jahren blieb der betreffende Patient dann völlig beschwerdefrei, erst in diesem Jahre trat ein Recidiv mit den alten Beschwerden wieder auf, das zwar einige Sitzungen mehr erforderte wie im Anfang, jedoch ebenfalls prompt auf die Bestrahlungen reagierte.

In den Fällen von Ekzema capitis gelang es nicht, das Ekzem ohne Haarausfall zur Heilung zu bringen, jedoch wuchs das Haar in allen Fällen in alter Stärke wieder. Eine irgendwie nennenswerte Dermatitis sahen wir auf dem Haarboden infolge der Bestrahlung nicht entstehen. Auch sonst gelang es uns, die Eczeme im grossen und ganzen ohne stärkere Reaktion zu heilen.

Wo doch eine Hyperämie stärkeren Grades auftrat, Excoriationen erlebten wir bei der Ekzembehandlung nicht, zögerte sich die Heilung infolge der Schuppung, die nach Rückgang der Hyperämie sich einstellte, längere Zeit hin, als in den übrigen Fällen.

Nur in den Fällen von Ekzema tyloticum schien uns eine Reaktion wünschenswert, in den übrigen Fällen von Ekzem meinen wir, von der Herbeiführung einer solchen abraten zu sollen.

In den Fällen von Ekzem, das sich an ein Ulcus cruris angeschlossen hatte, heilte wohl das begleitende Ekzem, einen wesentlichen Einfluss auf das Ulcus konnten wir nicht konstatieren.

In einem Falle, in dem das Ekzem häufig recidivierte und wiederholt der Röntgenbestrahlung unterzogen wurde, sahen wir, ohne dass je eine stärkere Hyperämie oder gar Dermatitis aufgetreten wäre, die von uns und anderen Autoren beschriebene Teleangictasie, die den Handrücken, es handelte sich um Eczem beider Hände, wie marmoriert erscheinen liess.

Sonstige Schädigungen sahen wir nicht.

Wir behandelten Studii causa anfangs sowohl akute wie chronische Ekzeme. Jetzt unterziehen wir nur die chronischen Eczeme der Röntgenstrahlenbehandlung und haben die Freude gehabt, Fälle zu heilen, die jahre-, ja jahrzehntelang jeder Behandlung getrotzt hatten.

Kinder und Erwachsene, Männer und Frauen reagieren in gleicher Weise auf die Behandlung. Einen wesentlichen Unterschied konnten wir nicht finden, nur dass vielleicht etwaige Reaktionen bei Kindern schneller abheilten als bei Erwachsenen.

Um nun zu den Psoriasisfällen überzugehen, so haben wir im ganzen sechs Fälle behandelt. Auch von anderen Autoren sind Mitteilungen in der Litteratur über Behandlung von Psoriasis mit Röntgenstrahlen zu finden. Auch in diesen Fällen konnten wir zunächst einen eklatanten Erfolg verzeichnen. Nach 4—6 Bestrahlungen fielen die Schuppen ab, ohne die geringste Spur einer Blutung. Die Haut war glatt und blieb glatt, war jedoch ein wenig gerötet, entsprechend der Schuppe. In zwei Fällen trat auf der bestrahlten Partie eine leichte Excoriation auf, die in 14 Tagen abgeheilt war. Im Bereich der Excoriation verschob sich das Pigment in der bekannten Weise. Die excoriierte Stelle blieb bisher recidivfrei, doch traten an ihrem Rande in dem einen Falle eine Anzahl linsengrosser typischer Psoriasisplaques auf. In dem andern Falle recidivierte die Psoriasis auch in dem bestrahlten Bezirk, wenn auch leicht. Die andern Fälle haben sich bisher weiterer Beobachtung entzogen, so dass wir über die Dauererfolge nichts zu sagen vermögen. In hartnäckigen Fällen dürfte sich ein Versuch mit Röntgenstrahlen wohl empfehlen, zumal von anderer Seite günstige Erfolge mitgeteilt sind. Es gelang, grössere Partieen auf einmal zu behandeln, indem die Röhre in ca. 50 cm Abstand aufgestellt wurde; doch wurden eine grössere Anzahl Sitzungen infolge der schwächeren Wirkung nötig.

Sehr schöne Resultate konnten wir ebenso wie Pochitonowa und Sjögren bei Acne erzielen. Die Acnepusteln trockneten ein und die Haut blieb glatt und schön. So sehen Sie in diesem Falle Stirn, rechte Wange und Nase vollkommen frei von der Affektion, während auf der linken Wange noch einzelne Pusteln wieder aufgetreten sind, die wir durch eine energische Behandlung auch noch zu beseitigen hoffen. Sie sehen übrigens in diesem Falle, wie fest die Lanugohärchen sitzen. Während an der rechten Schläfe die Haare stark geschwunden sind, sind die Lanugohärchen noch überall vorhanden.

In zwei Fällen von Rosacea konnten wir einen schönen Dauererfolg erzielen. Es handelte sich um typische Rosacea der Nase und der angrenzenden Partien. In dem einen Fall kam es zu einer pfennigstückgrossen Excoriation der Nasenspitze, die jedoch in 2—3 Wochen heilte. Beide Fälle sind seit 2 Jahren recidivfrei geblieben. Aus dem Gebiete der neuritischen Dermatosen ist mit Erfolg von Sjögren der Pruritus cutanens behandelt worden. Wir selbst haben dann noch einen Fall von Prurigo behandelt, den ich Ihnen hier zeigen kann. Er zeigt so recht deutlich, dass wirklich die Röntgenstrahlen die Veranlassung zur Rückbildung der Knötchen, zum Aufhören des Juckens und zur Heilung gewesen sind, denn dort, wo die Strahlen nicht direkt einwirken konnten, weil sie nicht senkrecht auf die erkrankte Partie fielen, zeigt die Haut auch noch die Knötchenbildung. Die Abheilung fand ohne Reaktion statt.

Wenn ich nun noch über die Technik einige Worte sagen darf, so lassen sich unsere Patienten in zwei Kategorien teilen, nämlich in solche, die mit harten und solche, die mit weichen Röhren behandelt sind. Mit weichen Röhren haben wir die Patienten in unserem Institut behandelt, während die Patienten in der von mir geleiteten Poliklinik im grossen und ganzen mit harten Röhren behandelt wurden. Der Unterschied ist eklatant. Die in unserm Institut behandelten Patienten reagierten schneller und intensiver auf die Bestrahlung, das Leiden wurde aber auch infolgedessen schneller behoben. Freilich gab es auch gelegentlich stärkere Reaktionen. Die poliklinischen, also mit sogenannten harten Röhren behandelten Patienten, bedurften einer wesentlich längeren Bestrahlungszeit, stärkere Dermatitiden oder gar Excoriationen wurden dagegen nur in einem einzigen Falle beobachtet. Die Bestrahlungen fanden allerdings auch nicht täglich, sondern wöchentlich höchstens dreimal statt, mit einer Zeitdauer von durchschnittlich 10 Minuten pro Sitzung.

Hiermit scheint uns in dem Streit, ob weiche oder harte Röhren zu gebrauchen seien, ein weiteres Moment für die weichen Röhren gegeben zu sein, deren energischere Wirkung sich durch vorsichtige Dosierung genügend in Schranken halten lässt.

Sehr gerne wandten wir während der Behandlung indifferente Salben, wie Borsalbe, Vaseline, Lanolin an, da wir bemerkt zu haben glauben, dass die eingefettete Haut weniger leicht zu Excoriationen neigt, und die Bestrahlungen besser vertragen werden. (Autoreferat.)

Schiff (Wien): **Die Röntgentherapie bei Haarerkrankungen.**

„In der Beschränkung erst zeigt sich der Meister" — diese Worte, welche Bergmann anlässlich der 71. Naturforscher- und Ärzteversammlung in München am Schluss seiner Rede über den Wert der R.-Strahlen sagte, hatten für uns Fachleute, so eigentümlichen Eindruck auch das Urteil Bergmanns machte, das Gute, dass der manchmal über das Ziel hinausschiessende Strom von Versuchen und Experimenten mit dem Novum eingedämmt, in engere Bahnen geleitet, in einem ruhigen und streng abgegrenzten Fahrwasser dahinfloss.

Heute giebt es bereits Krankheitszustände auf allen Gebieten der medizinischen Wissenschaft, deren Diagnose resp. Behandlung sich die R.-Strahlen erobert und festgehalten, ja in dem nicht wegzuleugnenden Erfolg, sich auch die Anerkennung der früheren Zweifler und Nörgler erzwungen haben.

Der Wert der R.-Strahlen liegt auf diagnostischem und therapeutischem Gebiete.

Ersteres liegt meiner heutigen Arbeit wohl ganz ferne, ist aber, um es kurz zu erwähnen, zu einem unentbehrlichen Hilfsmittel der medizinischen Wissenschaft geworden.

Was nun die Radiotherapie betrifft, so hat sich, wie ich das in der letzten Zeit oft schon in Wort und Schrift erwähnte, am Krankenmaterial demonstrierte und feststellte, die R.-Bestrahlung bewährt:

Bei Hypertrichosis, Sycosis, Favus, Herpes tonsurans, Folliculitis, Furunculosis, Acne und damit im Zusammenhang stehenden artificiellen Ekzemformen; ferner bei lupus vulgaris und erythematodes, bei ulcus rodens, bei gewissen Formen von Epitheliomen, sowie bei Epidermisauflagerungen (Psoriasis), bei Gefässneubildungen und Hypertrophien (Naevi, Teleangiektasien) u. s. w.

Der Wert der R.-Strahlen hat sich in therapeutischer Richtung derartig erweitert, dass nicht allein die deutsche dermatologische Gesellschaft bei ihrer diesjährigen Tagung dieses neue Verfahren zur eingehenden Diskussion als Hauptpunkt auf ihre Tagesordnung gesetzt hat, sondern auch die Naturforscherversammlung hat es für wichtig genug gehalten, dieses Thema zum Gegenstand einer kombinierten Sitzung aufzustellen und eine Reihe von Kollegen aufzufordern, über die bisher erzielten Resultate auf den verschiedenen Gebieten zu referieren.

Wenn man die gar zu nihilistischen Behauptungen Bergmanns, die erst vor zwei Jahren ausgesprochen wurden, mit diesen Thatsachen vergleicht — fürwahr welch merkwürdige Wandlung!

Bei der Einteilung des Materials wurde mir die ehrenvolle Aufgabe zu teil, über die Anwendung der R.-Strahlen bei Behandlung von Haarerkrankungen zu berichten.

Die R.-Strahlen werden nach dem heutigen Stand angewendet aus kosmetischen Gründen bei Hypertrichosis, ferner bei Sycosis, wo das Haar gewissermassen als schädlicher Fremdkörper wirkt, oder dort, sowie bei Favus, durch eine Abtötung der Pilze die pathologischen Erscheinungen zum Schwinden gebracht werden sollen.

Ich wende bei meinen Behandlungen mit R.-Strahlen zahlreiche, aber wenig intensive Sitzungen an, d. h. ich erziele durch vorsichtige Dosierung des Mittels — Stromstärke Maximum 2 Ampère, Spannung Maximum 12 Volt, Entfernung 15—20 cm, Einzelsitzung nicht länger als 10 Minuten — die besten therapeutischen Erfolge, ohne die von anderer Seite immer wieder erwähnten, unangenehmen Nebenerscheinungen.

Ich habe schon in den Versuchen, die ich gemeinsam mit Dr. Freund in No. 22 der Wiener med. Wochenschrift 1898 publicierte, gezeigt, dass die Expositionsdauer von hohem Einfluss auf den Grad der Reaktion sei, indem zu langausgedehnte Bestrahlungen die Haut sehr gefährden, während

andrerseits durch kürzere Beleuchtungsdauer der therapeutische Effekt der Epilation erzielbar ist, ohne hierbei der Haut den geringsten Schaden zuzufügen.

Bis auf ein gelegentlich auftretendes minimales Erythem ist der ganze Verlauf der Behandlung reaktionslos, und wenn die ausfallenden Haare die Patienten nicht von dem Erfolge der Behandlung überzeugt hätten, wären diese, bei dem Mangel eines fühlbaren Eingriffs oder einer merklichen Reaktion, der Wahrscheinlichkeit von ihrer Entstellung befreit zu werden, sehr skeptisch gegenübergestanden. Werden mehrere benachbarte Hautstellen nacheinander exponiert, so wird natürlich an der zuletzt exponierten Stelle der therapeutische Effekt in kurzer Zeit erreicht, da ja dieselbe schon bei der Bestrahlung der ersten Partie von einem Teil der Strahlen getroffen worden war.

Vor dem Ausfallen werden die Haare, wie ich wiederholt konstatieren konnte, weiss; desgleichen sind die nachwachsenden Härchen anfangs pigmentlos.

Von entscheidender Wirkung für die Zukunft der R.-Bestrahlung als Epilationsmittel ist und bleibt natürlich die Frage, ob Recidiven definitiv vorgebeugt werden kann, mit anderen Worten, ob die Methode imstande sein wird, die Energie des Haarbulbus für alle Zeit zu erschöpfen. Ich trachte jene die Loslösung des Haarbulbus von der Haarpapille veranlassenden Momente in ihrer Wirksamkeit längere Zeit hindurch zu erhalten, und durch eine entsprechende Nachbehandlung von einigen Sitzungen zu erreichen. dass die Haarpapille ihre normale Funktion überhaupt nicht mehr erlangt.

Nach meinen sich nunmehr über einen Zeitraum von über drei Jahren erstreckenden Beobachtungen ist bei genauer Befolgung meiner Methode einer Recidive vorzubeugen.

Die Herren Jutassy (Budapest), Sjögren, Oudin und Barthelemy, Gocht und Grunmach haben mit wechselndem Erfolg Epilationsversuche mit R.-Strahlen gemacht; in den meisten Fällen kamen bald nach kurzer, bald nach längerer Zeit die Haare wieder, eine Erscheinung, hervorgerufen durch das Unterlassen der von mir empfohlenen Nachbehandlung.

Ausser bei Hypertrichosis leisten aber die X-Strahlen auch dort Günstiges, wo eine ausgiebige und nachhaltige Entfernung von Haaren wünschenswert erscheint.

So kenne ich bei Favus, Sycosis und anderen entzündlichen oder parasitären Erkrankungen behaarter Hautpartien keine Therapie, welche in so kurzer Zeit und so radikal, ohne jeden Verband und medikamentöse Behandlung, diese Affektionen zu beseitigen imstande wäre, wie eben die Radiotherapie.

Selbst bei äusserst chronischen, Jahrzehntelang dauernden und behandelten Prozessen wurde in wenigen Wochen Heilung erzielt.

Der theoretische Gedanke, der mich leitete, war zunächst die Absicht, die Haare, die wir uns als Fremdkörper vorstellen, welche die Entzündung im Follikel unterhalten und in die Länge ziehen, zu entfernen und dadurch jede Anregung zur Entzündung des interfolliculären Gewebes der Cutis und der Papillen zu eliminieren. In der That sah ich nach der Entfernung der Haare bei Sycosis keine neuen Pusteln aufschiessen. Sekretion, und infolgedessen Krustenbildung, hörte vollständig auf. Ferner machte ich die interessante Beobachtung, dass schon vor dem Effluvium der Haare die akuten Entzündungserscheinungen wesentlich nachliessen, und die am meisten in die Augen fallenden, entzündlichen Infiltrate im Bereiche der behaarten Partien sich abflachten und verschwanden. In diesen Stadien erscheinen die ausgezogenen Haare, welche sich früher von einer glasig infiltrierten Wurzelscheide umhüllt präsentiert hatten, an ihrer Wurzel ganz trocken, ohne jede bulböse Anschwellung. Bei Favus exponiere ich die ganze behaarte Kopfhaut und sehe ich die Behandlung nicht früher als abgeschlossen an, bevor nicht der Schädel vollständig epiliert ist. Dies aus dem Grunde, um jeden noch so verborgenen Parasitenherd, von dem aus eventuell noch eine Infektion der Nachbarschaft möglich gewesen, zu zerstören.

Mein Vorgehen bei der Behandlung ist ein derartiges, dass ich beim Auftreten einer Rötung, die auch nur im geringsten von dem Charakter der schon vorher bestehenden Hyperämieröte abweicht, mit der Bestrahlung sofort aufhöre. Nach 7 bis 11 Sitzungen werden die Haare locker und fallen spontan oder auf leichtes Ziehen mit den Fingern aus. Die Rötung und mit ihr alle vorhandenen krankhaften Erscheinungen schwinden im Verlauf von 10 bis 17 Tagen.

Unzweifelhaft ist aber ausser dem günstigen Moment der Epilation noch ein anderer, die Affektion günstig beeinflussender Umstand bei dieser Art der Behandlung vorhanden. Andernfalls wäre es nicht zu erklären, dass die oft in ihrer ganzen Ausdehnung kranke und von Pusteln und Folliculitiden besäte Haut schon nach den ersten vier bis fünf Sitzungen, also bevor noch ein Haar ausfiel, trockener wird, die Pustelbildung sistiert, die vorhandenen Bläschen schnell eintrocknen und das Jucken nachlässt u. s. w.

Dass die für längere Zeiträume persistierende Haarlosigkeit auf die Sycosis günstig wirken werde, war nach dem tagtäglich zu beobachtenden Einflusse der bisher allgemein üblichen passageren Epilation mittels Epilationspincette anzunehmen.

Kaposi machte demgegenüber folgenden Einwurf:

Wenn eine Sycosis durch Reizung infolge einer gewissen Anomalie im Wachstum der Haare bedingt ist, etwa dadurch, dass in einem Follikel mehrere Haare stecken, oder dass der Durchschnitt des

Haares in einem Missverhältnis zum Lumen des Follikels steht, dann kann mit dem Wiederauftreten der Haare auch die Sycosis wieder zum Vorschein kommen. Etwas Ähnliches gilt vom Favus; die Haare sind zwar ausgefallen, die Wurzelscheiden sind aber in der Haut noch vorhanden, und gerade in ihnen liegen die Pilze. Man muss deshalb abwarten, ob sich nicht nach kurzer Zeit wieder Favusherde bilden.

Hinsichtlich des Favus ist die Supposition Kaposis bisher nicht eingetroffen; alle bisher behandelten und geheilten Favuskranken sind ohne jede klinisch oder mikroskopisch nachweisbare Recidive geblieben.

Bei einigen Sycosisfällen kehrte aber die Affektion thatsächlich nach zwei bis vier Monaten wieder. Und doch kann ich die Momente, die Kaposi zur Begründung seiner Voraussetzung anführt, für die Recidive in diesen Fällen nicht unbedingt heranziehen. Wäre die Sycosis dadurch provociert worden, dass von zwei oder mehreren in einem Follikel sich bildenden Haaren das eine die Wandung des Follikels mechanisch reizte, oder wäre sie durch den mechanischen Reiz des in seinem Querdurchmesser, im Verhältnis zu seiner Haartasche zu grossen Haares entstanden, dann wäre anzunehmen, dass mit dem Sichtbarwerden des Haares auch die ersten Spuren der Bartflechte sich wieder einstellen mussten. Dem ist aber nicht so. Die Haare kehrten recht bald, ungefähr nach 14 Tagen wieder. Dann wuchsen dieselben in normaler Weise fort, und nach weiteren 14 Tagen zeigte sich ein allerwärts sich bildender normaler Bart. Die Haut war noch immer gesund und blieb es auch weiter.

Albers-Schönberg (Ärztl. Verein Hamburg 1898) berichtet von einem Favus, bei dem die Epilation in kürzester Zeit gelang. Die Haut war nach der Behandlung weich, und es stellte sich bald wieder normaler Haarwuchs ein.

Gassmann u. Schenkel publizieren einen Fall von Sycosis non parasitaria mit günstigem Erfolg.

Ebenso Hahn von Sycosis parasitaria, bei dem infolge der R.-Behandlung nach wenigen Sitzungen schon die wallnussgrossen Knoten abfielen und die Entzündung zurückging. In jüngster Zeit hat Kienböck von einer Heilung von Alopecia areata berichtet. Meiner Ansicht nach wirkten hier die R.-Strahlen als Irritament — ich selbst habe bisher keinen Erfolg zu erzielen vermocht.

Zum Schluss noch einige technische Bemerkungen.

Meine Beobachtungsjournale verzeichnen ausser Nummer der Sitzung, Datum, Beleuchtungsfeld und Intensität der X-Strahlen, bei jeder Exposition noch ausserdem Dauer der letzteren, Grösse der Entfernung der Vacuumröhre von der zu exponierenden Stelle, Strombeschaffenheit in Volts und Ampères.

Ich gehe je nach der Beschaffenheit des radiotherapeutisch zu behandelnden Falles verschieden vor.

Handelt es sich um Fälle, wo ich keine Entzündung hervorrufen will, wie bei der Epilation, so wende ich weniger intensive Strahlen an, d. h. ich bediene mich zur Erzeugung derselben von Strömen niedriger Stromstärke (Max. 2 Amp.) und Spannung (Max. 12 Volt), postiere die Lichtquelle in einer grösseren Entfernung (20—25 cm) und bestrahle in der Einzelsitzung nicht länger als 10 Minuten.

Besteht jedoch die Absicht, die entzündungserregende Eigenschaft der X-Strahlen therapeutisch zu verwerten, so steigere ich die elektromotorische Kraft und Stromstärke (bis $3^1/_2$ Amp. und $12^3/_4$ Volt), nähere die Vacuumröhre bis auf 10 cm und näher an das zu exponierende Objekt. Die Dauer der Einzelsitzung verlängere ich nicht wesentlich. Stellen, deren Bestrahlung ich vermeiden will, schütze ich durch entsprechend angebrachte modellierte Bleiplatten. Es sind das Schutzmasken, welche mit einer $^1/_2$ mm dicken Bleifolie überzogen sind. Ich achte immer darauf, dass die Maske einerseits die Stirnhaargrenze um mindestens 8 mm überrage, und dann darauf, dass sie die Schläfe und Scheitelgegenden verdecke. Dem Mund und den Nasenlöchern entsprechend, bringe ich Öffnungen an.

Ich benutze bei meinen therapeutischen Behandlungen nur harte Röhren. Kienböck hat zwar behauptet, dass eine im besten Zustand befindliche harte Röhre sowohl für diagnostische als auch für therapeutische Zwecke fast unbrauchbar sei, und dass er nur mit weichen Röhren in auffallend kurzer Zeit Resultate erziele.

Ich habe diese letztere Angabe Kienböcks, welche sich übrigens mit der von mir und Freund früher ausgesprochenen gleichen Thatsache deckt, nachgeprüft. Und in der That erzielte ich mit weichen Röhren schnellere und wirksamere Effekte. Trotzdem muss ich zu therapeutischen Zwecken die harten Röhren empfehlen, da die weichen Röhren präcipitierte, nicht voraussehbare, entzündliche Reaktionserscheinungen hervorbringen.

Ich bleibe deshalb bei meiner Behandlungsweise: harte Röhren, infolgedessen etwas längere Behandlungsdauer — aber keine unangenehmen Zufälle. (Autoreferat.)

Schürmayer (Hannover[1]): **a) Die Schädigungen durch Röntgenstrahlen und die Bedeutung unserer Schutzvorrichtungen.**

Mit der Verallgemeinerung der Anwendung der Röntgenstrahlen blieben Veröffentlichungen über Nebenwirkungen und Schädigungen nicht aus. Letztere sind nun zum Teil in einer unverantwortlichen Weise übertrieben worden, sowohl seitens des Publikums, als auch seitens der Ärzte. Wenn wir eine prozentuale Übersicht ermöglichen könnten, so würde sich zeigen, dass in Rücksicht auf die wohl in die zehn bis zwanzig Tausend gehenden Einzelanwendungen, die leichtern Schädigungen nur einen geringen Prozentsatz ausmachen, dass die schweren aber nur vereinzelt dastehen. In Rücksicht darauf und in fernerer Erwägung dessen, dass wir auf dem Röntgengebiete aus dem Stadium der sammelnden Beobachtungszeit noch nicht herausgetreten sind, erscheint es um so unverständlicher, dass von gewisser Seite angesichts einer unterlaufenen Schädigung sofort schnellfertig das Urteil gefällt ist: „Kunstfehler", „fehlerhafte Technik". Was heisst „vorschriftsmässige Technick" auf dem Röntgengebiete? Es steht zwar in nicht wenigen Aufsätzen zu lesen, dass man sich über alles geeinigt habe, Stromstärke, Spannung Röhrenabstand, Unterbrechungszahl des primären Stromes, Expositionsdauer und Intervalle der Sitzungen; von mancher Seite wird sogar schlechtweg behauptet, dass nur die Qualität der Röhren noch der Diskussion unterliege. Da muss denn auf die Berechtigung der Ansicht von Zarubin verwiesen werden, dass es eine Übereinstimmung nicht giebt, dass jeder Autor seine eigene Meinung hat und diese vertritt. Der mittlere Weg ist, wie allerorts so auch hier, der beste und unter Einhaltung desselben im allgemeinen will ich heute speziell eine Kritik üben an dem Hilfsmittel, das augenscheinlich sichergestellt ist, nämlich an den Röntgenmasken.

Wüssten wir, was das therapeutische Agens bei Anwendung der X-Strahlen ist, dann könnten wir auch leicht die passenden Schutzdecken finden, um die nicht zutreffende Umgebung der kranken Stellen vor unliebsamen Schäden zu schützen. Da dies aber nicht der Fall ist, so wählt ein jeder die Maske, die ihm nach seiner theoretischen Anschauung die richtige zu sein scheint. Es würde zu weit führen, die Theorien alle hier aufzuführen; wie geradezu laienhaft die Auffassungen zum Teile waren oder sind, das soll nur flüchtig an einigen Beispielen gezeigt werden.

Below machte einen einzigen überspringenden Funken für eine sich den Sitzungen anschliessende allgemeine Verbrennung verantwortlich. Josef spricht bei Anwendung von Bleiplatten zum Schutze von „lichtgeschützt". Andere erwähnen eine „Wärmequelle", ohne sich durch das Thermometer davon überzeugt zu haben, dass eine namhafte Erwärmung auf Centimeter hin überhaupt nicht stattfindet.

Entgegen allen Deduktionen, die sich nicht auf das Experiment stützen, glaube ich im folgenden zeigen zu können, dass sowohl eine Reihe von physikalischen Experimenten, als unsere tägliche Erfahrung lehrt, dass wir das schädigende Agens bei der Röntgentechnik hauptsächlich in intermittierenden statischen Ladungen zu sehen haben, und dass unsere Schutzvorrichtungen, wenn wir uns überhaupt zum Gebrauche solcher entschliessen, unter diesem Gesichtspunkte zu wählen sind. Mit meinen Darlegungen und Schlüssen will ich keineswegs ein Dogma aufstellen, vielmehr Thatsachen in den Vordergrund rücken, die meines Erachtens bisher nicht genügend gewürdigt sind.

Die Verschleierungen der photographischen Platte gelegentlich unserer Röntgenaufnahmen haben uns längst erkennen lassen, dass ausser den X-Strahlen noch eine andere Strahlenart in Wirkung tritt; es sind dies die „Sekundärstrahlen", „S-Strahlen" genannt, worüber Walter näheres mitteilte. Im Gegensatze zu den X-Strahlen führen sie auch nach meinen Untersuchungen elektrische Ladung mit sich; sie sind es wahrscheinlich auch, die eine scheinbare Beugbarkeit der eigentlichen X-Strahlen vortäuschen, wo sie sich den X-Strahlen untermischen. Nach Sagnac sind S-Strahlen eine Umwandlung der X-Strahlen, wobei die Eigenschaften der letztern zum Teile erhalten bleiben, zum Teile eine Veränderung erfahren. Die S-Strahlen haben ein geringeres Penetrationsvermögen, werden infolge dessen in erhöhtem Masse absorbiert. Wo Röntgenstrahlen auftreffen, da entstehen S-Strahlen, deren chemische Wirkung die der X-Strahlen übertreffen kann. Die von Röntgenstrahlen betroffene Haut lässt also eine zweite Strahlenart entstehen, die nicht durch den Körper hindurch geht, sondern an Ort und Stelle absorbiert, hier ihre Wirkung entfaltet. Es entstehen daher auf der Hautoberfläche neue Wellen, die ebenso oft immer wieder erzeugt werden, wenn eine neue Emission von X-Strahlen erfolgt. Da diese Emission von der Unterbrechungszahl des primären Stromes abhängt — welch letztere ja die Thätigkeit der sec. Spirale des Induktionsapparates bedingt — so stehen diese Wellen in direkter Beziehung zur Unterbrechung.

Ob nun die Ladungen dieser Strahlen allein in Wirkung treten, oder ob die ebenfalls leicht nachweisbaren „Statischen Ladungen", wie sie von der als Konduktor funktionierenden Röhrenüberfläche ausgehen, noch in Frage kommen, ob beide schliesslich durch die eigentlichen X-Strahlen noch verstärkt

[1]) In Rücksicht auf den Umfang der den Vorträgen zu Grunde liegenden Thatsachen und Beweismittel erscheinen dieseben vollständig in den „Zwanglosen Abhandlungen aus dem Geb. der Phot. u. Röntgenphot. etc." von Jankau-München. Verlag v. Seitz u. Schauer.

oder modifiziert werden, das lässt sich heute nicht sagen. Folgende Thatsachen brachten mich von der Ansicht ab, dass es die X-Strahlen allein sind, welche Schädigungen erzeugen. Zu Anfang, als letztere Ansicht die vorwiegende war, wurden Bleimasken als Schutz vorgeschlagen; ich bediente mich derselben ebenfalls, wurde jedoch durch verschiedene Umstände in dem Vertrauen zu ihrer Wirksamkeit erschüttert. Dahin gehört die Beobachtung, dass man im Dunkeln am Rande dieser Masken eine Zone erkennen kann, von welcher konstant eine breite, dem Rande des Bleies entsprechende Funkenemission auf die umgebende Haut statthat. Ferner die Beobachtung, dass ich eine schwere Verbrennung erlebte, die sich sowohl auf das stets völlig geschützte Gesicht erstreckte, wie auf die, von dem erleuchteten Teile der Röntgenlampe überhaupt nicht getroffene Brust, welch letztere übrigens von Kleidern umschlossen war. Dies trat zu einer Zeit ein, wo ich mein Zutrauen zur Bleimaske bereits eingeschränkt und möglichst wenig Bleioberfläche zu verwenden bestrebt war. Schliesslich fanden sich in der Litteratur jener Zeit einige Angaben, die den absoluten Wert der Bleimaske sehr erschütterten. Dahin gehört die Ansicht von Bergmann-München, dass Bleiplatten unzweckmässig wären, weil sie als Kondensator wirkten; ferner betonte Guilloz-Nancy auf dem Pariser Kongresse von 1900, dass in manchen Fällen sich überhaupt alle Metallplatten ihm als schädlich erwiesen hätten, da er Verbrennungen gerade unter der Platte gesehen hätte.

Um die hier strittigen Punkte zu klären, machte ich folgende Versuche, die, weil sie speziell den Physiker interessieren, nur kurz wiedergegeben werden sollen. Bringt man ein Elektroskop gegenüber dem Platinspiegel der leuchtenden Röntgenlampe, so wie die Patienten plaziert werden, so schlagen die Goldplättchen aus, ein Zeichen, dass das Elektroskop von der Röhre her Ladung erhält. Dehnt man die Versuche über eine nicht zu lange Zeitdauer aus, dann fallen die Goldblättchen sofort zusammen, wenn der Strom unterbrochen ist. Noch mehr: entsprechend der Unterbrechungszahl im primären Strome, also entsprechend den von der Lampe ausgehenden Röntgenstrahlen-Emissionen, pendeln die Goldplättchen hin und her; sie halten kurzgesagt gleichen Schritt mit der Fluorescenz der Röntgenröhre, welches Phänomen ja direkt von der Unterbrechungszahl ebenfalls abhängt. Wird bei ca. 1000—1500 Unterbrechungen die Röhre ruhig, dann divergieren auch die Goldplättchen konstant. Unterbricht man den Strom, dann zeigen die nur noch wenig divergierenden Goldplättchen an, dass das Elektroskop noch einige Ladung hat; da jedoch — ich betone wieder bei kurzer Versuchsdauer — jede Ladung sofort erlischt, wenn man die Röntgenlampe wegnimmt, so geht hieraus hervor, dass auch die erloschene Röntgenröhre noch einige Zeit ihre Ladung behält, wie im Dunkeln leicht an der geringen Fluorescenz zu sehen ist. Man kann sich nun auch leicht überzeugen, welches Vorzeichen diese Ladung hat, wenn man das Elektroskop nach den Regeln des physikalischen Experimentes eindeutig läd; es zeigt sich dann, dass das von der Röhre ausgehende Fluidum negative Ladung mit sich führt, wenn richtig eingeschaltet ist, bei umgekehrter Schaltung scheint dasselbe der Fall zu sein, doch fielen die Resultate hier nicht immer eindeutig aus. Mit dieser Schaltung wird auch nicht gearbeitet, das weitere hat daher nur theoretischen Wert. Man sieht ferner, dass nicht an dem Punkte die Ladung die grösste Dichte hat, wo gleichsam die als Axe der fluorescierenden Halbkugel gedachte, auf dem Platinspiegel errichtete Senkrechte in ihrer Verlängerung die Röhrenwand durchsetzt und nach aussen gelangt; vielmehr liegt die grösste Dichte in der Linie, die ich als „Leitstrahl" bezeichnet habe. Es ist dies die gerade, welche unter 45 Grad von der Ebene des Platinspiegel nach aussen gezogen erscheint. Ladung hat allerdings die ganze Kugeloberfläche, selbst diejenige, welche im Dunkelfelde liegt; es mag hier einschaltend betont werden, dass auch von dieser Stelle X-Strahlen ausgehen und dass die entgegengesetzte Meinung durch Anwendung der photographischen Platte leicht zu widerlegen ist. Kehren wir zu den experimentellen Versuchen zurück. Haben wir im Elektroskope einen Ausschlag der Goldplättchen und legen wir nun auf die runde Scheibe des Elektroskops eine grössere Metallplatte, so divergieren die Plättchen noch mehr; es lässt sich leicht erweisen, dass sich also diese Platte selbst läd, und dass mit der Grösse ihrer Oberfläche die Ladung wächst. Die nach den Regeln des Experimentes vorgenommene Ableitung der untern Plattenfläche, unter Abstellung des Stromes, also Entfernung der eventuell verteilend wirkenden Elektrizitätsquelle hat keinen neuen Ausschlag im Elektroskope zur Folge, womit bewiesen ist, dass Influenzerscheinungen hier nicht vorliegen. Bringt man eine sehr grosse Bleiplatte, letztere von der Dicke, dass X-Strahlen nicht hindurchkönnen, zwischen die Lampe und der Platte des Elektroskops frei in der Luft schwebend an, dann giebt das Instrument zu erkennen, dass ihm Ladungen zugehen und dass dieselben ebenso gross sind, als wenn keine Platte im direkten Wege der sich geradlinig fortpflanzenden X-Strahlen lägen. Auch wenn man durch entsprechende Versuchsanordnung den Eintritt etwaiger von den Seiten her einfallender X-Strahlen abhält, so bleibt der Ausschlag derselbe. Obwohl also, wie man sich mittels photographischer Platte überzeugen kann, Röntgenstrahlen nicht durch die 2 mm dicke Bleiplatte hindurchtreten, so sind Elektrizitätswellen jenseits doch vorhanden. Mit einem Schlage ändert sich die Sachlage, wenn die auf das Elektroskop direkt aufgelegte Bleiplatte nach dem Boden abgeleitet wird; das Elektroskop zeigt keine Ladung, was nichts auffallendes ist; bringt man nun die Platte wieder frei in den Raum zwischen Elektroskop und Röntgenlampe und leitet wieder ab, dann zeigt sich allerdings wieder geringe Ladung hinter der Bleiplatte, falls die X-Strahlen sie durchdringen. Auch wenn man in die Bleiplatte ein

Diaphragma ausschneidet, durch welches die X-Strahlen hindurchtreten können, dann wird, bei freischwebender, abgeleiteter Platte, die Ladung hinter der Platte eine nur geringere; sie verschwindet in dem Augenblicke, wo die Platte auf das Elektroskop aufstösst, d. h. mit den Goldplättchen leitend verbunden ist. Jetzt kann selbst durch das Diaphragma in der Bleiplatte den X-Strahlen ein direkter Aufprall auf die Elektroskopplatte ermöglicht werden und bei bestehender Bodenableitung fehlt doch jede Ladung. Es sei erwähnt, dass bei längerer Versuchsdauer sich die metallenen Teile, wie die Glaswand des Elektroskops so intensiv laden, dass eine Entladung nicht sofort eintritt und der Versuch dadurch an Klarheit verliert, dass nach Wegfall der Bestrahlung statische Ladungen noch viertelstundenlang fortbestehen; dies gilt auch für die Bleiplatte, dass sie, obwohl Leiter, eine mollekuläre Änderung erfährt, dass sie zum Nichtleiter, ja Kondensator wird, falls die Bodenableitung fehlt. Ein wesentlicher Einfluss der primären Stromstärke auf diese Erscheinungen wurde nicht konstatiert; der Ausschlag der Goldplättchen blieb derselbe, von 1 oder 5 Ampère, ob er 25 cm Funkenlänge, oder 50 gewählt wurde. Dagegen variierte der Erfolg nach Gebrauch verschiedener Röhren; weiche gaben mehr Ladung als harte. Aus alldem erhellt, dass zunächst die leuchtende Röntgenröhre die Rolle eines Konduktors annimmt, wie wir denselben von jeder Elektrisiermaschine her kennen. Einen ferneren Beweis hierfür haben wir übrigens in der Erscheinung, dass sich eine vor die Röntgenlampe gestellte Person ebenfalls läd; man kann dies am besten an der vorgehaltenen Hand demonstrieren; die der Röhre zugewandte Seite hat ihre Ladung, die abgewandte die entgegengesetzte. Auf der Handkante zeigt sich keine Ladung. Kehrt ein Patient der Lampe das Gesicht zu und man fährt über dessen blossen Rücken, dann fühlt man ein eigentümliches Knistern; dasselbe gilt von der Brust: stellt man nun auf dem Wege gleichzeitiger Berührung von Rücken und Brust eine Leitung her, dann verschwindet das Knistern sofort und kehrt erst nach einiger Zeit wieder, wenn man die Leitung entfernt hat. Ist die Versuchsperson gegen Ableitung zum Erdboden isoliert, wie es schon ein mit gepolstertem Wachstuchkissen versehener Operationsstuhl lehrt, noch besser jedoch der Isolierschemel, dann kann man aus dem Ohrläppchen der Versuchsperson Funken ziehen, wenn man selbst, mit dem Boden leitend verbunden, seinen Finger nähert. Die grösste Dichte der Ladung findet man jetzt gegenüber der Röntgenlampe. Was hier das wirkende Agens sei, lässt sich aus diesen Versuchen nicht klar schliessen, d. h. es kann nicht mit Gewissheit gesagt werden, ob hier statische Ladungen allein in Betracht kommen, oder die elektrischen Ladungen, ausgehend von den sich bildenden S-Strahlen, die ja auch in der Luft entstehen, auf alle Fälle aber auf den Hautdecken der Versuchsperson. Dies bleibt sich jedoch für die Praxis gleich, da ja beide Fluida auch gemeinsam vorhanden sind, da, wo Schädigungen entstehen.

Nachdem nun eine grosse Anzahl von Forschern sich zur elektrischen Theorie entschieden hat, so glaube ich aus den hier kurz skizzierten Versuchen meine Schlüsse ziehen zu dürfen, berechtigt zu sein. Es erhellt hieraus, dass ich ebenfalls auf dem Boden der elektrischen Theorie stehe. Zur Begründung der Berechtigung dieses Standpunktes einige Worte.

Wenn wir sehen, dass die dünnen staniolbeklebten Masken in der Praxis sich bewähren, von denen jedermann weiss, dass dieselben den X-Strahlen einen ungehinderten Durchtritt gewähren, dann muss man sich sagen, dass das schädigende Agens nicht in den X-Strahlen allein zu suchen sei. Staniol genügt, wie Gocht, unter besonderer Betonung des X-Strahlendurchtrittes hervorhebt; auch Albers-Schönberg, Schmidt u. a. sind dieser Ansicht. Wenn Schiff und Freund die Pappendeckellamellen nur mit 0,5 mm dicken Bleiplatten bedecken, so stehen sie im Prinzipe auf demselben Standpunkte. Also muss durch die Masken etwas anderes abgehalten werden, als die X-Strahlen allein. Dann vertreten die Franzosen fast einmütig die „elektrostatische" Theorie. Dahin gehört zunächst eine Autorität wie Oudin. Ferner thaten Schiff und Freund dar, dass den eigentlichen X-Strahlen keine physiologische Wirkung zukommt, und dass es die an der Röhre angesammelten Spannungselektrizität sei, welche in Aktion tritt. Ob die Ausdrücke, die schon früher Bordier und Salvador gewählt haben, „Leitungskabel umgebende elektrische Zone" glücklich gewählt sind, mag dahingestellt bleiben, doch ist die principielle Auffassung wie die unsrige auch hier vertreten. An diesem Standpunkte ändern Auffassungen, wie die durch Jozef vertretene absolut nichts; man muss sich unter Gebrauch derselben Worte gegen Jozef überhaupt über seine „Logik" wundern. Er meint gegen die elektrische Hypothese spräche der Umstand, dass Verbrennungen nur gegenüber der Röntgenlampe und nicht am ganzen Körper vorkämen, und dass die als Condensator wirkenden Metallmasken dann eine Verbrennung unter ihrer Fläche erlaubten, was nach Jozefs Anschauungen ganz unmöglich sei. Er wundert sich über Gochts Beobachtung, dass eine isolierte Person mehr einer Verbrennung ausgesetzt sei, als eine andere. Man sieht an diesen Äusserungen Jozefs, wohin man mit Hypothesen allein kommt, wohin die Ignorierung der Litteratur führt, wozu die eigentümliche, heute allerdings sehr gangbare Logik, das zu Beweisende als bewiesen vorauszusetzen. Von Jozef stammen übrigens auch sonst eine Reihe blosser Spekulation entsprungene Behauptungen, deren Haltbarkeit durch nichts als vorgefasste theoretische Anschauung gestützt wird. Es ist hier auch der Ort, um zu betonen, dass man fast allgemein Ursache und Wirkung verwechselt. So kann von einer vasomotorischen, einer nervösen Theorie nicht die Rede sein, wenn wir die Natur des wirkenden

Agens ergründen wollen; diese Gesichtspunkte liegen jenseits der Ätiologie auf dem Felde der Folge, einer Wirkung, gleichviel welcher Natur die Ursache ist.

Wenn nun Staniolmasken in der That einen völligen Schutz gewährten, dann erlitte die elektrische Theorie vielleicht einen Stoss; nun steht es aber fest, dass auch durch Staniolmasken hindurch Verbrennungen vorkamen, wie Sjögren und Sederholm ganz besonders betonen; an dem hier vorgeschlagenen „auf Füssen stehenden Metallschirme" ist ganz augenfällig die Hauptsache der ableitende Fuss, was wieder im Sinne unserer Experimente eine Deutung erlaubt.

Nach allem was Litteratur und physikalischer Versuch ergeben, ist also die Maskenfrage keineswegs nur einigermassen geklärt, ja es fragt sich, worauf noch niemand zu sprechen kam, ob wir mit Kleidern bedeckte Körperregionen überhaupt noch weiter zu schützen haben.

Meines Wissens war stillschweigend immer von nackten Teilen die Rede, wenn von Schutz gesprochen wurde. Was nun meine Stellung zur Maskenfrage betrifft, so änderte sie sich mit meiner principiellen Auffassung des schädlichen Agens; zu Anfang deckte ich vorsichtig auf grosse Strecken mit möglichst dickem Blei ab. Die nach unten und über den Rand sich erstreckenden Funkenentladungen verbunden mit der Einsicht, dass diese Kondensatorwirkungen höchst schädlich werden könnten, und dass Polsterungen absolut keine Bedeutung haben, liessen mich auf einen vermittelnden Standpunkt kommen. Derselbe ist praktisch besonders am Gesichte demonstrierbar. Er basiert auf der Annahme, dass nur die X-Strahlen direkt in Betracht kommen und dass dieselben sich geradlinig fortpflanzen (Demonstration). Zugleich jedoch wird der Einsicht Rechnung getragen, dass zuviel Bleioberfläche wegen der genannten und in diesem Stadium schon experimentell erwiesenen Kondensatornatur, die sich mit der Grösse der Bleioberfläche steigert, äusserst schädlich sei. Es werden nur die direkt noch getroffenen Partien mit Blei gedeckt, die obere Gesichtshälfte und Stirne allerdings dabei doppelt geschützt, um jede centrale Reizung, wie sie von den Franzosen gesehen wurde, abzuhalten. Die untern Teile, unterhalb des Halses verdanken ihren Schutz der noch vorstehenden Bleiplatte, die nur durch ein Diaphragma die Strahlen auf die kranke Stelle wirken lässt; und man kann sich bei Annahme einer geradlinigen Fortpflanzung der eigentlichen Röntgenstrahlen sehr leicht überzeugen, dass ein solcher Schutz, ohne Verwendung von zuviel Blei ausreichen müsste, wenn nur den genannten beiden Faktoren Rechnung zu tragen wäre (Demonstration). Mit dieser Anordnung lief mir jedoch die erwähnte schwere Verbrennung unter, so dass mir dieser Bleischutz nicht das Richtige zu sein schien. Die weitern Nachforschungen lieferten dann die Resultate, welche oben skizziert sind, sie führten zu einer Technik, die sich mir seit einem Zeitraume von $^3/_4$ Jahren völlig bewährt hat, ohne dass ich seitdem hierbei eine Verbrennung erlebt hätte. In zwei Fällen, wo bei sonst gleicher Versuchsanordnung ein Kartonschutz der Fusssohle, im andern die Bleimaske nach allgemeiner Vorschrift gewählt war, kamen wieder zwei Verbrennungen vor. Seitdem habe ich die zu erwähnende Schutzvorrichtung immer angewendet, und wie gesagt, trotz längerer Bestrahlung ein und desselben Falles keine Komplikation erlebt. Extremitäten werden nicht weiter geschützt, sondern auf eine Bleiplatte aufgelegt, die zum Boden abgeleitet ist. Am Rumpfe werden die alten, früher gebrauchten Bleiplatten mit Diaphragmen in einer Ausdehnung von ca. 20—25 cm verwendet, Kopf oder Gesicht liegen einer auf Fuss stehenden grossen Bleiplatte dicht an, werden ev. mittels Band damit in dichten Kontakt gebracht, wenn diese Körperregionen je behandelt werden sollen. Die Bleiplatte schützt den ganzen Kopf direkt vor den X-Strahlen, erlaubt aber deren Durchtritt durch geeignete Diaphragmen. In beiden Fällen wird die Bleiplatte nach dem Boden abgeleitet. Diese mir heute als die vollständigste Schutzvorrichtung erscheinende Massregel trägt allen Faktoren Rechnung; sie hält die überflüssigen X-Strahlen ab, wobei die Kondensatornatur, der einzige Vorwurf gegen Blei, beseitigt wird. Es lassen sich gegebenen Falles auch sehr dicke Bleiplatten verwenden, da ein Anschmiegen an die Körperkontur völlig überflüssig wird, wenn nur ausreichender Kontakt vorliegt. Wenn, wie ich neuerdings lese, Foveau de Coumelles-Paris zwischen Patient und Röhre einfach eine Aluminiumplatte stellt, die mit dem Boden leitend verbunden ist, um die atmosphärische Elektricität zu heben, dann scheint mir diese Massregel nach den mittels Elektroskop angestellten Versuchen nicht ganz genügend, insofern nicht ein ausreichender Kontakt mit der Körperoberfläche des Patienten stattfindet, was aus dem mir vorgelegenen Referate nicht ersichtlich ist.

Meine Ansichten bezw. Forderungen resumiere ich kurz wie folgt:

1. Bleiplatten als Masken, auch wenn sie dem Körper fest anliegen oder Polsterung haben, sind an sich unzweckmässig; grössere Strecken mit Blei zu bedecken ist nicht angebracht, weil mit Vergrösserung der Kondensatorfläche auch die Verbrennungsgefahr wächst.

2. Auch die Pappenmasken mit Staniol bedeckt, genügen nicht allen Anforderungen; es giebt daher bis jetzt keine Maske, die völlig zuverlässig wäre, zudem keine Vorschriften, die allgemein anerkannt werden, in Bezug auf das Material der Maske, noch auf ihre Grösse etc. noch auf die, unbedingte Notwendigkeit einer solchen.

3. Nach meinen derzeitigen Versuchen und praktischen Erfahrungen scheint einzig die aus-

reichende Ableitung nach dem Boden der Maske erst einen erhöhten Wert zu verleihen; da wir über den Punkt nichts wissen ob nicht vielleicht die X-Strahlen gegebenen Falles doch direkt schädigen können, so bedienen wir uns am besten der Bleischirme mit Bodenleitung und leitendem Kontakte mit der Körperoberfläche. (Autoreferat.)

Schürmayer (Hannover): **b) Röntgenverbrennungen und das theoretische Sachverständigen-Gutachten.** [1])

Der Arzt ist im allgemeinen nicht mehr erstaunt, wenn er als Lohn für seine redlichen Bemühungen — bei fehlendem Erfolge oder Misserfolg — eine Denunziation bei der Staatsanwaltschaft erntet. Der Röntgentherapeut und Diagnostiker stellt sich noch viel schlimmer entgegen dem beliebten Schlagworte „Kunstfehler". Bis jetzt sind zwei Fälle veröffentlicht, wo Schädigungen zu solchen Folgen geführt haben; über den einen berichtete Levy-Dorn, über den andern, Professor Hoffa betreffenden, Gocht. Beide Fälle haben das Gemeinsame, dass es sich um Schädigungen gelegentlich von diagnostischer Verwendung der X-Strahlen handelt, und dass ein Gutachten, ausgestellt von einem thatsächlichen „Sachverständigen" sofort zur Niederschlagung des Verfahrens führte.

Ich verfüge über einen Fall, der alles in sich vereint, was zu Ungunsten des Arztes sprechen kann:

1. Längere therapeutische Anwendung der Röntgenstrahlen.
2. Misserfolg und Verbrennung.
3. Rachsüchtiger Patient, bezw. Vater der Patientin.
4. Gutachter, der ohne die nötige eigene Erfahrung ein zur Orientierung der Staatsanwaltschaft bestimmtes Gutachten verfasst.

Da schlimme Erfahrungen als Lehre für andere dienen können, und solche „theoretische Gutachten" eine Gefahr für unsere Röntgenwissenschaft bilden, so erscheint die Bekanntgabe einiger Einzelheiten hier, an interessierter, fachmännisch vertretener Stelle wohl am Platze.

Eine Patientin mit starkem Bartwuchse, die vor Jahren schon elektrolitisch, aber ohne bleibenden Erfolg behandelt wurde, verlangt Röntgentherapie. Dieselbe vollzieht sich wie folgt:

Apparat von Kohl, max. Funkenlänge 40/50 cm, hier bei der Therapie mit minimaler Leistung von 20/25 cm Funkenlänge gebraucht, 1—1½ Ampère Stadtanschluss, 1000 Unterbrechungen p. M., Röhre von Hirschmann, später A. E. G. mittelweich, Abstand, von der Kugelperipherie gemessen, Anfangs 20 cm (Röhrendurchmesser 7 cm), später 10 cm, Sitzungen jeden zweiten Tag, anfangs 10 Minuten, dann langsam auf 15 gesteigert. Modificierter Bleischutz, wie im ersten Vortrage beschrieben, noch ohne Bodenleitung, weil damals noch unbekannt, Diaphragmen in der Bleiplatte. Nach ca. 30 Sitzungen terrakottafarbene Hautreaktion, besser gesagt „Nebenreaktion". Unterbrechung bis zum Verblassen, dann weitere Sitzungen. Nach 33 Sitzungen abermals dieselbe Nebenerscheinung. Unterbrechung der Kur während zweieinhalb Monaten, dann erneute Bestrahlung nach dem auf dem Kongresse zu Paris und der Naturforscherversammlung geforderten Verfahren. Mit der ersten Periode war nämlich ein Zeitraum von Mitte Januar bis Ende Juli verstrichen, ohne völlige Entfernung aller Haare, immerhin unter Vorliegen einer ziemlichen Enthaarung. Patientin verweigert Zahlung, bis das Resultat ein vollständiges sei. Neue Kur wie folgt:

Alles wie vorher, Röhrenabstand konstant 10 cm. Sitzungen von 15 Minuten im Oktober: 14., 15., 17., 19., 22., 23., 24., 25., 26., 27. Nun neue Rötung, Aussetzen. Also 10 Sitzungen innerhalb von 14 Tagen.

Patientin beauftragt, wie früher nach Ablauf der Rötung zu kommen, lässt 14 Tage nichts von sich hören: jetzt wird ein Besuch verlangt, bei dem sich eine Schwellung des ganzen Gesichtes von der Stirne an bis zum Halse zeigt; dieselbe verwandelt sich nach einigen Tagen in Blasenbildung, nun auch auf der Brust Rötung und dann Schwellung und Necrotisierung der Haut.

Gegen Neujahr ist das Gesicht unter schonender Behandlung mittels Salbenverbänden, Priessnitzschen Umschlägen etc. bis zu den Mundwinkeln narbenlos geheilt; Hals und Brust jedoch sind von gelben Belägen bedeckt. Die Heilung geht nur langsam weiter, die Schmerzen sind sehr gross; auch allgemeine nervöse Erscheinungen sind vorhanden.

In wieweit Selbsthilfe hinter dem Rücken des Arztes hier in Frage kam, ist schwer zu konstatieren, auf alle Fälle wurden Experimente seitens des zahnärztlich gebildeten Bruders der Patientin unternommen, so mit Karbol!! gewaschen. Möglich, dass auch das gegen die Schmerzen seitens des Arztes angewendete Orthoform, als „Ortoformvaseline" mit in Betracht kommt. Heute wissen wir ja von anderer Seite, dass es gerade das Orthoform ist, das hier die Heilung verschlechtert, indem es die Belagbildung fördert, damals fehlten diesbezügliche Erfahrungen.

---

[1]) Wegen Zeitmangels konnte der Vortrag nicht gehalten werden.

Am 16. März behauptet der Vater der Patientin der sich bis dahin wiederholt anerkennend über „die viele Mühe", die zur Herbeiführung einer Abheilung aufgewendet wurde, aussprach, die langsame Heilung basire auf „falscher Behandlung"; er schreibt, dass wenn eine „Verständigung" nicht erreicht würde, er Anzeige wegen fahrlässiger Körperverletzung anbringen werde. Da bereits ein Hautspezialist zugezogen war, der nach einem, noch nicht abgelaufenen Zeitraume wieder nachsehen wollte, so konnte diese „Verständigung" nur einen „pekuniären" Charakter haben, aber keinen auf die Therapie bezüglichen.

Dieses Ansinnen wird seitens des Arztes rundweg abgelehnt; da es sich herausstellt, dass der Vater hinter dem Rücken des behandelnden Arztes bereits eine Reihe von Ärzten zugezogen hat, deren Zahl bald auf ein halbes Dutzend steigt, so legt der frühere Arzt die Behandlung nieder. Nun wird mit aller Macht nach einem Arzte gesucht, der das ominöse Wort „Fehler" ausspricht; ob er gefunden, lässt sich nicht konstatieren, es ist aber wahrscheinlich! Man probiert nun alles mögliche; eine die für Röntgenverbrennungen charakteristische akute Inflammation wird als Erysipel diagnosticiert und frisch dagegen eingeschritten; zur allgemeinen Verwunderung ist das Erysipel ohne Fieber in 48 Stunden verschwunden: Wundrose auf einer so grossen Fläche ohne Fieber! Der Vater ist jedoch so klug geworden, dass er nun meint: die Wunde ist so vernachlässigt, dass die „Pilze" darauf wuchsen! Ein anderer macht den Vorschlag, mit dem scharfen Löffel hier helfend einzugreifen — natürlich im Interesse einer glatten (!) Heilung. Nun scheint der richtige Augenblick gekommen, es wird ein Rechtsanwalt konsultiert, der dem Arzt schreibt. Einige mehrstündige Besprechungen mit demselben unter Vorlage der Litteratur bezweckt, dass der Vorwurf „Falsche Behandlung der Wunde" fallen gelassen wird. Nun kommt der Vater mit dem Vorwurfe, die Abdeckung mit Blei sei nicht richtig gewesen, — ob seine Beschäftigung auf einem Bureau ihn in die Lage versetzte, ein kompetentes Urteil über Röntgentherapie zu haben, lässt sich nicht sagen; auf die Wahrscheinlichkeit einiger „kollegialen" Winke hier einzugehen, ist nicht am Platze. Als eine Aussicht auf eine Geldentschädigung hinfällig wird, erstattet der Vater Anzeige bei der Staatsanwaltschaft wegen fahrlässiger Körperverletzung, bezw. veranlasst die Tochter hierzu. Der erste Staatsanwalt wendet sich an seinen Gerichtsarzt, und dieser begutachtet als „Sachverständiger". Wie, dass wird im Folgenden gezeigt werden.

Dabei soll von den Punkten abgesehen werden, die sich auf Unwahrheiten, von der klägerischen Partei erfunden, beziehen; das Gutachten nimmt auch an, was hervorgehoben wird, dass alles sich so verhalte, wie die Denunzianten angeben. Die im Gutachten lange erörterte Frage, ob eine Verpflichtung zur Warnung vor Schäden vorlag, kann übergangen werden. Die Thatsächlichkeit zweimaliger Nebenerscheinungen beweisen, dass dieser Punkt zur Sprache gekommen war. Zum Punkte „Erfolg einer Depilation" wird nach Citaten gefordert: „richtiges Augenmass für das notwendige Lichtquantum" und die Launen des Apparates und der Röhre werden erwähnt. Glücklicherweise sind wir heute aus der Epoche heraus, wo wir von Launen dieser Apparate abhängig waren! Wer jemals einen guten Induktor in Thätigkeit, eine gute Röhre fluorescieren sah, der schüttelt den Kopf, angesichts solcher Worte. Was heisst „Augenmass für richtiges Lichtquantum," was „Stromdosierung?" Dem Fachmanne besagen diese Winke genug, in der Hand eines die Anklage vertretenen Staatsanwaltes können solche Worte leicht zum Stricke werden, an dem der unglückliche Therapeut hängen bleibt. Ja, wenn wir einmal so weit sein werden, dass wir eine „Maximaltabelle", „Maximaldosen" haben, dann dürfen wir „richtige Dosierung" verlangen! Sodann folgen einige Citate über die hohe Empfindlichkeit der Blondinen; Patientin war zufällig eine Blondine! Ich habe eine Zusammenstellung gemacht, aus der nur erhellt, dass wohl individuelle Empfänglichkeiten vorkommen, die der Fachmann längst als solche — leider nicht im Einzelfalle im voraus — kennt, dass aber, bei Verarbeitung eines grösseren Materials die Brünetten und Schwarzen neben den Blonden zu stehen kommen in Bezug auf Verbrennungsgefahr

Das Kapitel „Hautschutz" gipfelt in den Worten: „X. beging einen „Kunstfehler", als er die Nachbarschaft des Operationsgebietes nicht mit einer der zur Zeit bewährten Masken gegen die Bestrahlung schütze." Nun, die Ausdrücke „bewährte Maske" und „Bestrahlung" richten diesen Ausspruch eigentlich genügend! Ja, wenn man sich an einige veralteten Arbeiten hält, wenn man keine Ahnung von den ungeheuren Schwierigkeiten hat, die sich auf diesem Gebiete dem denkenden, alles berücksichtigenden Therapeuten entgegenstellen, dann hat man eine „Maske" schnell zur Hand!

Welches die Stellung eines unglücklichen Röntgentherapeuten vor der Welt ist, das erhellt aus folgenden Worten:

„Die Oberlippe wollte die Patientin zwar nicht direkt bestrahlt haben, scheint aber auch einer gewissen Fernwirkung der Strahlen nicht abgeneigt gewesen zu sein."

Also, die Patientin kommt zum Arzte, belehrt ihn, was er zu thun habe, bedeutet ihm, welche Stellen er direkt, welche indirekt beeinflussen darf; wenn ein Laie einem Arzte eine solche „Dienstmannsrolle" unterschieben wollte, was würde man sagen? wenn dies seitens eines Gutachters geschieht, der den Juristen doch auch über die allgemeinen Gesichtspunkte des ärztlichen Handelns im speziellen Falle zu unterrichten die Obliegenheit hat — was kann ein Arzt dann von einem Patienten, der sich geschädigt glaubt, noch Rücksicht verlangen?

Ein lehrreicher Passus folgt dann über die Natur des schädigenden Agens. Allen Ernstes wird von Kathodenstrahlen gesprochen, neben der unglücklichen „elektrischen Zone um das Leitungskabel." Nach physikalischen Grundregeln vermögen die Kathodenstrahlen eine Glaswand nicht zu durchsetzen, daher das Schlagwort „Lenardsches Aluminiumfenster". Auch hat Walter seine genialen grundlegenden Theorien umsonst der wissenschaftlichen Welt publiziert — wozu langes Denken — wir haben ja die alten Kathodenstrahlen ausserhalb der Röhre — also fertig! Ich habe in meinem ersten Vortrage gezeigt, dass bei der sogn. „elektrischen Zone" eine Reihe von Faktoren mitsprechen; wollte der Gutachter vielleicht hier den Ausdruck gebrauchen „hochgespannte Wechselströme"? Von „hochgespannten Strömen" spricht er an einer Stelle und warnt vor zu hoher Spannung; ja, wenn wir keine hohe Spannung haben, dann entstehen in den Röhren auch keine X-Strahlen! Dass hochgespannte Wechselströme nicht nur nicht schaden, sondern nützen, das zeigt uns der Teslaversuch und die Spirale von Oudin und d'Arsonval; da stecken die Patienten mitten in einer Zone hochgespannter Ströme, die sie umkreisen, und von einem Schaden hat noch niemand etwas gehört. Oder sollte vielleicht das Aufprallen dieser hochgespannten Wechselströme gemeint sein? Nun, gegen hochgespannte Wechselströme giebt es bekanntlich keine Isolation, ja die Isolatoren werden zu Leitern, die Leiter zu Isolatoren. Im Teslaversuche können wir die hohe Spannung vorzüglich ertragen, nur müssen wir das Kabel, die Elektrode, fest anfassen. Dann können unsere Glieder zappeln, wie die salzbestreuten Schenkel des Frosches im Voltaversuche, und wir fühlen uns sehr behaglich dabei!

Von Röhren sei abwehrend nur das eine gesagt, dass eine solche bei 15 cm Funkenlänge hart sein kann, bei 25 sehr weich, falls sie noch nicht zu alt ist und „angesprochen" wird. Ferner ändert sich bei längerer Bestrahlung das Vacuum, ohne dass wir im Stande wären, diese Schwankungen zu kontrollieren, wenn wir nicht eine schon lange genug währende Sitzung auf die doppelte Zeit ausdehnen wollten, wobei die eine Hälfte auf Experimente zu rechnen ist, die eher den Patienten wie den Arzt schädigen können, als eine Änderung der Röhrenqualität — ich meine die Kontrolle mit der Funkenstrecke. Es wurde oben der Turnus und die nähern Umstände der letzten Kur angegeben, auf welche die Verbrennung folgte. Angenommen, die Bestrahlungen wären selbst täglich bei $5 + 7 = 12$ cm Abstand erfolgt mit 15 Minuten Dauer, so ist dies kein „forciert"! Ausser Röhrendistanz, Sitzungs-Dauer und Folge wird nichts berücksichtigt!! Der Arzt hatte die Unvorsichtigkeit, diese Kur „forciert" zu nennen, natürlich im Gegensatze zu seiner nichts weniger als „forte", vielmehr „lente" oder doch „adagio" sich abwickelnden frühern Therapie. Ich würde einer Bevormundung mich schuldig machen, wenn ich es nur wagen würde, hier auseinander zu setzen, dass für den Fachmann das „Forciert', hier nichts als ein schlecht angebrachtes Wortspiel ist.

Wenn aber das Gutachten weiterhin erklärt, dass der Verfasser desselben sich vergeblich in der Litteratur nach einem solchen Analogon umgesehen habe, so genügt dieses Zugeständnis von dem Mangel an einer genügenden Orientierung aus der Röntgenlitteratur eigentlich völlig, um jede Deduktion auf das gehörige Niveau zu stellen. Es möge hier nur eingeflochten sein, dass der so vernichtend urteilende Gutachter mit keinem Worte unsere so vorzügliche Fachzeitschrift, die „Fortschritte auf dem Gebiete der Röntgenstrahlen" und die Menge ihres Materials erwähnt, womit der Wert seines Urteils eigentlich ebenfalls schon charakterisiert ist! Auch von den Präcedenzfällen Hoffa und Levy spricht er mit keiner Silbe! Zum Schlusse noch einen prinzipiellen Fehler, die Heranziehung der primären Stromstärke bei Beurteilung des Effektes der sekundären Wirkung. Der Elektrotechniker weiss allerdings, dass die Güte des Apparates eben darin liegt, mit wenig Primärspannung eine relativ hohe sekundäre Leistung zu erreichen. Als ich noch einen kleinen Induktor hatte, brauchte ich, um 20 cm Funkenlänge zu erreichen, volle 5 Ampère; bei einem grössern für 25 cm nur 4 Ampère, bei meinem vorzüglichen Kohl genügen 1 bis $1^1/_2$ Ampère für volle 25 cm Funkenlänge. Bei 4 und 5 Ampère hatte ich keine Verbrennungen, trotz minderwertiger Apparate, bei 1 Ampère liefen sie mir unter, trotz bester Apparate; einfach deshalb, weil mit der Menge der behandelten Fälle auch die Wahrscheinlichkeit wächst, empfängliche Personen zu behandeln. Das Gutachten tadelt sodann, dass nach $2^1/_2$ Monaten da „trotz der früheren zahlreichen Bestrahlungen ein Drittel Haare stehen geblieben war und die ausgefallenen wieder zu wachsen schienen" — eine tägliche Bestrahlung gewagt wurde. Ja, wie sind denn die Haare alsdann wegzubringen als mittels einer neuen Kur? ist man berechtigt auch darauf den Ausdruck „forciert" anzuwenden. Ferner ist der Herr Gutachter der „Überzeugung, dass gerade die letzten Sitzungen im Wesentlichen, wenn nicht allein die schweren Hautzerstörungen verschuldet haben". Natürlich! einer Sitzung muss die Schuld zufallen, aber welcher? Hätte der Herr Gutachter sich etwas in der Literatur umgesehen, dann konnte er erfahren, dass „Wochen" vergehen, bis eine Entzündung sich entwickelt; es werden bis zu drei Wochen genannt. Auch hätte er bei Hoffa lesen können: „Eine Person — kann 20 Sitzungen ganz unbeschadet vertragen. Kommt nun die noch 21. hinzu, so findet ein solches Plus von chemischer und anderer Wirkung auf die Haut statt, dass der Organismus erst nunmehr zu einer Reaktion veranlasst wird". Hier wird eine „akkumulative" Wirkung der X-Strahlen vorausgesetzt; ich will nur darauf hinweisen, dass auch das Gegenteil behauptet wird, es träte ein Gewöhnen ein, so dass später die Empfindlichkeit abnähme. Dem

denkenden Praktiker muss hier eines auffallen: wenn jemand bereits gegen 70 Sitzungen hinter sich hat, und nur zweimal leicht reagierte, ist es dann anzunehmen, dass ihm gleich zehn weitere von genannter Art schaden werden? Ja, hinterher lässt sich sehr leicht klug sein, der Gegenbeweis, dass eine andere Art der Bestrahlung nicht geschadet hätte, braucht ja nicht mehr durch das Experiment erbracht zu werden! Das ist es doch einfacher, man greift zur altbekannten Laienlogik, „Schädigung, also ein vorausgegangener Fehler"! Das „post hoc, ergo propter hoc" ist in der Wissenschaft so ungemein perhorresciert, weshalb sollen wir Röntgentherapeuten nun plötzlich darunter leiden? Weshalb gerade dann, wenn unser Ansehen auf dem Spiele steht? Denken wir doch an den elektrolytischen Unterbrecher! wie gross ist hier die primäre Energie — und er eignet sich doch vorzüglich zur Bestrahlung! Jam satis — denn wollte ich noch weiter auf das besagte Gutachten eingehen, ich fände kein Ende! Wir lernen aus Fehlern und schlechten Erfahrungen häufig mehr, als aus langen günstigen Beobachtungsreihen, nur darum wollte ich diese Einzelheit hier streifen, verweise auf weiteres in der speziellen Publikation.

Um etwas Positives mit diesem nur destruierenden Vortrage zu schaffen, wollte ich anregen, ob es nicht zweckdienlich wäre, eine Kommission einzusetzen, die ein ungefähres Regulativ für den Verlauf von therapeutischen Anwendungen der X-Strahlen auszuarbeiten hätte, woran jeder einen Rückhalt fände.

Ich weiss wohl, dass die Akten der Beobachtung noch nicht geschlossen sind, und die Sammelforschung über Schädigungen ebenfalls nicht. Vielleicht treffen wir das Richtige, wenn sich diese Kommission speziell mit der Bearbeitung von Gutachten und Schädigungen im Einzelfalle befasste, um auch Kollegen, die in der Litteratur nicht so bewandert sind, vor den Folgen theoretischer Gutachten zu schützen, bezw. ihnen Rat zu erteilen und Gegenhilfe. Vielleicht beweisen dann solche Gutachter, in wie gefährlichem Glashause ein jeder sitzt und dass das Werfen mit Steinen einem jeden Arzte schlecht bekommen kann, wenn sich die Scheibe gedreht hat! Andererseits wird unsere so schöne Wissenschaft und Technik vor Perhorrescierung sowohl in Kollegenkreisen, wie im Publikum geschützt, worauf schon Hoffa hinwies, und „dieser neue Schwindel", wie sich der genannte Vater ausdrückte, zum Segen der Menscheit immer mehr verallgemeinert. (Autoreferat.)

Strebel (München): **Die Brauchbarkeit des Induktionsfunkenlichtes in der Therapie.**

Als das unbestritten zweifelfreieste Gebiet der modernen Lichttherapie haben wir das Spezialverfahren von Prof. Finsen zu betrachten, welcher verdienstvolle Gelehrte uns den sicheren Beweis erbracht hat, dass das Licht in geeigneter Anwendungsform thatsächlich sowohl den Lupus wie einige andere lokale Hauterkrankungen zu heilen im stande ist. Finsen wendet, wie genugsam bekannt, das Licht in Form von konzentriertem Sonnen- oder elektrischem Bogenlicht an, welches durch ein System von Quarzlinsen und durch ein Kompressorium hindurchgehend gekühlt auf die zu bestrahlende Partie der Haut geworfen wird, welche behufs leichteren Eindringens der Lichtstrahlen durch Kompression blutleer gemacht wurde.

Der Effekt des Lichtes als hochwichtigen therapeutischen Mittels liegt nach heutiger Anschauung einmal in der hochgradigen, alle bekannten Antiseptika übertreffenden baktericiden Kraft, in der Hervorrufung einer Incitamentwirkung in der Haut andererseits. Dass die baktericide Wirkung des Lichtes bei Heilung des Lupus nach Finsen in Frage kommen kann, sei unbestritten; da aber die Bakterien bei dieser Krankheit doch nur in ganz minimalen Mengen vorhanden sind, so möchte man eher daran denken, dass die Incitamentwirkung des Lichtes die Hauptursache ist, welche durch Erzeugung einer erhöhten physiologischen Thätigkeit in der Haut resp. im kranken Gewebe im Sinne einer Restitution des dystrophischen Zustandes wirkt. Ich selbst stehe auf dem Standpunkte, dass auch die baktericide Wirkung des Lichtes in letzter Linie darauf zurückzuführen sei, dass durch Überanregung der trophischen Thätigkeit der Gewebe ein Überreizungszustand (Entzündung) hervorgebracht wird, der sowohl das Hautgewebe als das zarte Bakteriengewebe selbst trifft, und in seinen Folgen zum Tode der Bakterien führt. Ich schliesse dies aus der Analogie der makroskopischen und mikroskopischen Äusserung der Lichtwirkung im Gewebe der Tiere und Menschen, woselbst durch starke, langandauernde Lichtreize heftige Hautentzündungen ausgelöst werden können, welche bei kleinen Wesen durch Erschütterung des innersten Molekularbestandes wohl zum Tode führen können. Das Licht, welches in mässigen Dosen dynamisierend, eutrophisch wirkt, kann durch Steigerung adynamisierend und dystrophisch wirken.

Doch wie dem auch sein mag, als massgebender Faktor der Lichtwirkung betrachtet Finsen den photochemischen Effekt, welcher speziell durch die blauen und violetten, hauptsächlich aber durch die ultravioletten Strahlen hervorgerufen wird. Fügen wir uns einstweilen dieser Anschauung, sei sie nun definitiv oder nicht, und betrachten wir diese Strahlenarten vom objektiven Standpunkte aus, so sehen wir folgendes: die blauen und violetten Strahlen gehen mit einer verhältnismässigen Schwächung durch die absorbierenden Medien der Glas- oder Quarzlinsen, sowie des Filterwassers im Linsensystem und im Kompressorium hindurch. Beim Durchgang durch die Haut erleiden sie jedoch eine sehr deut-

liche Schwächung, die selbst nach Kompression und eingetretener Blutleere noch vorhanden ist, wenn auch geringer. Den Beweis hat Finsen ja selbst erbracht, dadurch, dass er ein blutleer gepresstes Menschenohr durch ein Spektroskop betrachten lässt, wobei sich das ganze Farbenspektrum deutlich zeigt — Was die ultravioletten Strahlen betrifft, so lässt Quarz dieselben in nicht zu dicken Schichten sehr gut hindurch von den Wellenlängen von ca. 185 $\mu\mu$ an, während die unter diesen liegenden Strahlenarten absorbiert werden. Die letzteren Strahlen werden schon von ca. 2 cm dicken Luftschichten total absorbiert, was für die langwelligen, ultravioletten Strahlen nicht zutrifft. (Ich habe auf 140 cm noch Bakterien mit reinem Ultraviolett abgetötet.) Dünne Schichten von destilliertem Wasser lassen die Strahlen von 210—214 $\mu\mu$ noch durch, dickere Schichten aber erhöhen die Absorption deutlich (Messungen am Fluorescenzschirm); nicht destilliertes Wasser erhöht die Absorption des Ultraviolett noch mehr. Selbst dünne Fettschichten der Haut sind im stande, das Ultraviolett ganz oder teilweise zu absorbieren. Was nun die Verhältnisse des Ultraviolett in der Haut betrifft, so habe ich den Nachweis erbracht, dass Hornhaut, Linse und Glaskörper das Ultraviolett bis zu den kleinsten Wellenlängen durchlassen, dass dagegen die Epidermis schon die Wellenlängen von 330 $\mu\mu$ an total absorbiert (Messungen am Fluorescenzschirm), die Photographie giebt uns, wie auch Freund nachgewiesen hat, als Absorptionsgrenze die Wellenlängen von ca. 325 $\mu\mu$ an.

Wenn wir nun das Facit aus diesen Thatsachen der Absorptionsverhältnisse ziehen, so müssen wir zwecks Ausnützung des Ultraviolett als notwendige Forderung aufstellen, dass das zu bestrahlende Gewebe blutleer gemacht werde (Finsen), dass thunlichst Quarz als Durchgangsmedium verwendet wird, wie auch destilliertes Wasser als Filtermaterial, und dass das Bestrahlungsobjekt in grösster Nähe der Lichtquelle dem womöglich stark konzentrierten Licht ausgesetzt wird.

Der letzteren Forderung, welche auf Grund der therapeutischen Wertigkeit speziell für Ultraviolett gestellt werden muss, wird ein Verfahren gerecht, das von mir zuerst in die Therapie eingeführt wurde, nachdem es mir geglückt war, den experimentellen Nachweis zu erbringen, dass das Licht des Induktionsfunkens als solchen, speziell aber dessen Ultraviolett für sich allein im stande ist, eine starke bakterientötende Wirkung selbst noch auf Entfernungen von 140 cm auszuüben. Ich liess mir natürlich diese wertvolle Eigenschaft des Induktionslichtes nicht entgehen und habe mich mit dem Ausbau einer Methode befasst, welche gestattet, das Induktionslicht als therapeutischen Faktor mit Erfolg zu verwenden.

Ich gebe zunächst die prägnanten Momente an, welche für die Verwendung des Funkenlichtes in der Therapie sprechen.

Das Funkenlicht besitzt einen ganz enormen Reichtum von Ultraviolett und zeichnet sich vor dem Bogenlicht dadurch aus, dass die Strahlungswärme ganz minimal ist, so dass keinerlei Medien zu deren Vernichtung notwendig sind. Bei Anwendung grosser Apparate tritt eine mässige Erwärmung der Elektroden ein, die durch ein einfaches Handgebläse leicht in Grenzen zu halten ist. Die Überlegenheit des Funkenlichtes über das Bogenlicht bezüglich des Gehaltes an Ultraviolett lässt sich ad oculos demonstrieren mit Hilfe des Versuches von Hallwachs (Entladung negativ geladener Flächen durch Ultraviolett), durch direkte vergleichende Beobachtung am Fluorescenzschirm und durch vergleichende photochemische Versuche. Was nun dem Induktionsfunken seine absolute Überlegenheit über das Voltalicht giebt, ist der Umstand, dass das zu bestrahlende Objekt bis auf 1 cm Entfernung an die Lichtquelle gebracht werden kann, im Gegensatz zur Behandlung mit konzentriertem Bogenlicht, woselbst das Objekt auf ca. 130 cm. von der Lichtquelle absteht. Von den geringeren Anschaffungs- und Betriebskosten des Induktoriums will ich hier nicht weiter sprechen.

Die Induktionslicht-Therapie ist aus schliesslich Ultraviolet-Therapie; denn die Farbstrahlung des Funkenlichts ist eine so minimale, dass sie als solche chemisch, wie therapeutisch kaum in Frage kommen kann. Vermöge der Eigenschaft des Funkenlichtes, dass es ohne Schwierigkeit in nächster Nähe des Bestrahlungsobjektes erzeugt werden kann, wird die Anwendungsweise des Funkenlichtes eine bedeutendere Ausdehnung erfahren, als dies mit der heute üblichen Bogenlichtmethode möglich ist. Es lässt sich nämlich das Funkenlicht durch geeignete Instrumente in den Körperhöhlen selbst erzeugen und werden also Stellen, welche sonst für eine effektvolle Bestrahlung unzugänglich sind, ebenfalls einem starken Ultraviolettstrahl ausgesetzt werden können.

Was nun das Instrumentarium anlangt, so haben wir drei Typen zu unterscheiden, welche zwar alle das Hochspannungslicht als Grundlage haben, aber von verschiedenen Gesichtspunkten ausgehen.

I. Der Sekundärfunke eines Induktoriums oder der Funke einer Influenzmaschine springt, nach Kondensation in einer Leydnerflasche, über in einem kleinen Kapselapparat, der durch eine Quarzlinse abgeschlossen selbst als Kompressorium auf die zu bestrahlende Stelle aufgesetzt wird. Der Funke springt in einer Entfernung von 1—2 cm von der Haut über, und das von ihm ausgehende Licht trifft eine runde Hautstelle von ca. 5 cm Durchmesser mit diffusem Licht; durch Anbringung eines Magnaliumreflektors lässt sich das Licht konzentriert nochmals auf die schon diffus belichtete Stelle werfen, so dass also die Ausnützung der Lichtquelle eine ideale ist. Ein kleines Handgebläse, dass vom Patienten selbst in Thätigkeit gesetzt wird, entfernt das vom Funken gelieferte Ozon und die Metalldämpfe aus der Kapsel

und sorgt für Kühlung der durch Leitungswärme bei starken Strömen sich langsam erhitzenden Elektroden. Der Funke kann ungeteilt oder geteilt überspringen. Erstere Einrichtung giebt bessere photochemische Resultate. Mein Kapselreflektor ist für drei isolierte Funkenstrecken vorgesehen, so dass bei Verwendung grosser Induktorien ganz gewaltige Ultraviolettquellen zur Verfügung stehen und zwar nahezu die Hälfte davon als konzentriertes Ultraviolett.

Die Thatsache, dass die Wellenlängen von ca. 325 $\mu\mu$ in der Haut absorbiert werden, veranlasste mich, darauf zu sehen, dass das Ultraviolett auch in konzentriertem Zustand zur Verfügung steht, weil solches nachweisbar (Fluorescenzschirm) mit grösserem Effekt durch die Haut dringt, als das nichtkonzentrierte Ultraviolett. Als Mittel zur Konzentration stand mir anfangs nur die Quarzlinse zur Verfügung; diese aber bedingt gewisse Abstände von der Lichtquelle, welche als ungünstige Faktoren zu betrachten sind. Erst der Spiegel aus Magnaliummetall brachte mir die Abhilfe, indem er das Ultraviolett in idealster Weise reflektiert und konzentriert. Ich finde auch beim Induktionslicht die Forderung von Finsen als eine definitive: starke Lichtquellen und konzentriertes Licht; denn sonst müsste ja schon das einfache Sonnenlicht bei seiner kolossalen chemischen Leistungsfähigkeit den Lupus heilen können. Geringe Lichtquellen aber bedeuten lediglich Spielerei ohne ernsten Wert, wenigstens bei Lupusbehandlung.

Ausser dem Kapselapparat habe ich noch eine andere Konstruktion als Stativapparat ausführen lassen, wobei eine Quarzlinse von 10 cm Brennweite das Licht konzentriert und zugleich ein Magnaliumspiegel vorgesehen ist, nebst drei Funkenstrecken. Letzterer Apparat kann auch so gebaut werden, dass gleichzeitig vier Patienten bestrahlt werden können.

Die genannten Apparate dienen zur Bestrahlung von Hautflächen, letzterer kann auch seinen Strahlenkegel in die Mundhöhle werfen. Er benötigt eigenes Kompressorium, ersterer nicht.

Zur Bestrahlung von Körperhöhlen mit Induktionslicht dienen Instrumente, ähnlich den Kathetern- und Scheidenspiegeln, welche ein Gehäuse aus Quarz tragen, in welchem der Funke überspringt, und eine Pressluftventilation vorgesehen ist. Ich habe derartige Höhlenbestrahler durch die Firma Reininger, Gebbert und Schall, welche alle meine bisher mitgeteilten Apparate ausgeführt hat, herstellen lassen. Es lässt sich auch Glas zur Herstellung verwenden, doch sind natürlich die Absorptionsverhältnisse ungünstiger als bei Quarz. Mit den Höhlenbestrahlern lässt sich nunmehr eine effektvolle Bestrahlung von Mund, Nasen-Rachenraum, Kehlkopf, Ohrhöhle, Scheide, Uterus, Rektum, Urethra und Blase ausführen. Die Instrumente wirken durch Verdrängung der Schleimhaut bei leichtem Druck ebenfalls anämisierend. Zur Bestrahlung von Körperhöhlen genügen schon Induktorien von 10 cm Funkenweite, zumal die Schleimhäute für Ultraviolett leichter durchgängig sind, als die äussere Haut.

Die Dauer der Bestrahlungen hängt von dem Eintreten des Erfolges, resp. auch vom Ausbleiben einer störenden Reizwirkung ab, sie beträgt 15—60 Minuten; die Sitzungen werden je nachdem alle 1—3 Tage vorgenommen.

II. Die Verwendung der stillen Entladungen der Hochspannungsströme als starker Ultraviolettquellen verdanke ich der Beobachtung, dass beim Betriebe starker Induktorien am äusseren Belag der Kondensatoren wunderhübsche, violette, feurige Zweigbildungen elektrischer Entladungen in die Höhle strömen rings um den ganzen Rand des Glases. Nachdem ich die Erscheinung längere Zeit lediglich ästhetisch gewürdigt hatte, frug ich mich eines Tages, ob ich nicht am Ende da eine beträchtliche Ultraviolettquelle vor mir hätte. Die angestellten Versuche ergaben ein positives Resultat, und ich machte mich nun daran, das Phänomen praktisch zu verwerten. Als ich damit beschäftigt war, erhielt ich von Prof. Le Duc, Nantes, eine Arbeit zugeschickt, in welcher er meine eigenen einer eingehenden Besprechung unterzieht, und aus welcher ich ersah, dass sich genannter Herr ebenfalls mit der Frage der stummen Entladungen beschäftigt hatte. Dies spornte mich zu neuer Anstrengung an und als Resultat derselben kann ich heute zuerst berichten, dass ich eine Konstruktion gefunden habe, welche zu einer geradezu idealen Ausnützung des Hochspannungsstromes führt. Dies erreichte ich dadurch, dass ich einen kleinen Kondensator konstruierte, welcher oben genannte elektrische Entladungen auf einer Kreisfläche vor sich gehen lässt. Dieser Kondensator steckt wohl isoliert in einer Kapsel mit Quarzabschluss und kann als Kompressorium verwendet werden, wobei die feurige, violette Entladungsfläche als Ultraviolettquelle dient. Was die Verwendung der stummen Entladungen, des Büschelstromes (geliefert durch Induktorien oder Influenzmaschinen) leisten kann, sieht man am besten aus vorliegenden Photogrammen, welche die Durchleuchtungseffekte von Kaninchenohren mit Quarz- oder Glaskompression auf Bromsilberpapier darstellen, und in 1—2 Minuten erreicht, die ungeahnte photochemische Kraft des Büschellichtes erkennen lassen. Der Hauptwert meiner Konstruktion liegt darin, dass sich 5—10 derartige Kondensator-Kompressorien in den Stromkreis einschalten lassen, womit dann eben so viele Patienten bestrahlt werden können, und dies alles ohne jeden Kraftverlust für das, ausserdem thätige Funkenlicht. Durch passende Konstruktion kann der Büschelstrom auch in Körperhöhlen erzeugt werden, allerdings nicht so ökonomisch, wie eben hervorgehoben.

Nebenbei erwähnt finden auch die, seinerzeit von dem Russen Narkiewicz-Jodko veröffent-

lichten und abenteuerlich gedeuteten Elektrogramme von Händen . . . . ihre wissenschaftliche Erklärung in der unsichtbaren Ultraviolettstrahlung der elektrischen Entladungen, von welchem Phänomen ich ebenfalls eigene Photogramme vorlege. Die Differenzen der Photogramme sind bedingt durch Differenzen der elektrischen Entladungen, resp. durch den verschiedenen Wassergehalt der Gewebe und der dadurch erzeugten Leitungsdifferenzen.

III. Als dritte Form des Induktionslichtes kommt noch in Betracht der Primärfunke der Induktionsrolle, wie er vom Wagnerschen Hammer geliefert wird. Dieser Funke liefert nach Auer von Welsbach luftlinienfreie Spektra. Ich habe nun Versuche für meine Zwecke angestellt mit Hilfe eines Dynamorotationsunterbrechers, an welchem 2 kräftige Aluminiumdrähte als Unterbrecherkontakte passend angebracht wurden. Das erhaltene Licht war sehr reich an Farbstrahlen, doch nicht so stark, wie das des Voltabogens, dagegen reicher an Ultraviolett als dieses. Leider ist die Wärmestrahlung eine sehr starke, so dass Kühlvorrichtungen nötig werden. Der Funke zeichnet sich aus durch eine kräftige Aureole und stellt, modifiziert durch die Extraströme, eine Mittelstufe dar zwischen Voltalicht und Induktionslicht. Durch Umänderung des Wagnerschen Hammers lässt sich eine Lampe konstruieren, welche als reiche Ultraviolettquelle für die Lichttherapie Verwendung finden kann.

Was nun die therapeutischen Gesichtspunkte betrifft, so kommt vor allem der hochgradige baktericide Effekt des Funkenlichts in Frage. Wie anderweitig schon gemeldet, habe ich mit meinem 20 cm. Induktor alle möglichen Mikroben auf 70—140 cm. Entfernung noch, in einigen Minuten abtöten können. Bei grösster Annäherung der Bakterienpräparate wurde die Abtötung in Belichtungszeiten erzielt, welche den, mit Bogenlicht erzielten durchaus nicht nachstehen. Erklärlich ist dies durch die enorme, photochemische Leistung des Funkens.

Als weiterer Effekt der Bestrahlung mit Ultraviolettlicht zeigt sich das Auftreten einer ausgesprochenen Hautentzündung, ganz ähnlich, wie bei der Finsenschen Behandlung. Zunächst Rötung entsprechend den Lichtlinien sofort oder erst längere Zeit nach Aussetzen der Bestrahlung, Auftreten eines Gefühls von Spannung, leichtes Jucken. In manchen Fällen zeigt sich deutliche Pigmentierung. Der entzündliche Zustand hält einige Zeit an, um sich dann langsam zurückzubilden. Doch kann die Rötung eventl. die Pigmentierung sehr lange Zeit bestehen bleiben. Es zeigen sich grosse Verschiedenheiten bei den einzelnen Personen. Unter Umständen kann man bei empfindlicher Haut durch lange Bestrahlung eine lebhafte Entzündung mit Blasenbildung hervorrufen, welche später mit Abschilferung der Haut endigt. Manche Entzündung ist leicht schmerzhaft, manche gar nicht. Die Hautdefekte decken sich bald mit glatter Narbe. Auf Wundflächen tritt bei Ultraviolettbestrahlung lebhafte Sekretion ein, an welche sich eine rasche Überhäutung anschliesst und zwar ohne auffallende Narbenbildung. Anscheinend übt das Ultraviolett einen günsigen Einfluss aus auf den Blutgefässtonus sowohl wie auf die trophische Thätigkeit der Gewebe selbst. Von Nekrosen habe ich nie etwas beobachtet. Die Behandlung selbst ist schmerzlos.

Ich gebe nun die bescheidenen Resultate der von mir mit Ultraviolett behandelten Fälle und zwar berichte ich nur die Fälle, in denen eine Heilung ganz sicher anzunehmen ist, oder mit grösster Wahrscheinlichkeit in Aussicht steht. —

Ich habe bis jetzt zwei Fälle von Lupus vulgaris der rechten Gesichtshälfte behandelt. Beide Fälle sind schon sehr alt und vielfach mit anderen Methoden behandelt worden. Durch meine früheren Misserfolge mit ungenügenden Lichtstärken schwacher Bogenlichtreflektoren belehrt, wie durch die Erfahrungen von Finsen, griff ich von vornherein zu kräftiger Behandlungsweise und nahm anfangs tägliche Bestrahlungen in der Dauer von 40 Minuten mit dem Kapselapparat vor. Da die Bestrahlungsfläche einen Durchmesser von 5 cm hat, kommt man rasch vorwärts. Ich behandelte dieselbe Stelle mehrere Tage hintereinander. Es trat nach einigen Tagen lebhafte Rötung und Sekretion ein, welch letztere ich mit einem Wattebausch durch energischen Druck mit allem nicht fest sitzenden Gewebe abschabte. Dann überliess ich die behandelte Stelle sich selbst, und ging zu einer anderen über. Zunächst blieben die bestrahlten Knötchen für einige Tage noch deutlich sichtbar, dann wurden ihre Umrisse undeutlicher und verschwammen schliesslich diffus mit der Umgebung. Die Rötung der bestrahlten Stellen besteht noch heute. Die Haut ist glatt, ohne Narbengewebe überhäutet und verheilt. Beide Fälle stehen noch in Behandlung, da in einem Falle noch die Randpartien, im anderen noch die Mitte des Prozesses zu behandeln sind. Von Heilung kann also vorderhand noch nicht gesprochen werden, wohl aber von auffallender Besserung und günstiger Beeinflussung des Lupus. Die Behandlung dauert bis jetzt 3 resp. 4 Wochen.

Tertiäre Lues habe ich 2 Fälle mit auffallendem Erfolge behandelt; es handelt sich um 2 ulcera am Unterschenkel, mit Beteiligung des Knochengewebes. Beide Fälle hatten auf Jodkali schlecht reagiert. Durch einige halbstündige Bestrahlungen kamen beide ulcera zur Überhäutung und sind es bis heute geblieben. Ein Fall von hereditärer Lues am Nasenbein und Kieferhöhle rechts zeigte an den bestrahlten Stellen sehr günstige Reaktion; die Stellen, an welche ich das Licht nicht hinbringen konnte wucherten weiter.

Ein Fall von schwerer Psoriasis an beiden Unterschenkeln konnte in 8 Sitzungen durch je $1^1/_2$ stündliche Bestrahlung ganz zum Weichen gebracht werden. Seit der Behandlung sind 4 Monate vergangen und habe ich erst vor kurzer Zeit erfahren, dass die Affektion nicht wiedergekehrt ist. Der Fall war 3 Jahre alt und vorher mit Arsen und Chrysarobin ohne Erfolg behandelt worden.

Ein Fall von Herpes tonsurans, fünfmarkstückgross am Hinterhaupt, wurde nach völliger Entfernung der Haare durch Rasieren im weiten Umkreise, mit halbstündlichen Sitzungen unter Kompression behandelt. Vor jeder Sitzung sorgfältige Waschung mit Äther zur Entfernung von Fett, Schuppen etc. Nach drei Wochen wurde die Behandlung ausgesetzt. Der Prozess stand still und heute zeigt sich deutlich der Nachwuchs des Haares. Von neuen, erkrankten Stellen ist nichts mehr zu sehen.

Ein Fall von Sycosis, markstückgross, drei Wochen alt, ist nach zwölf Sitzungen total abgeheilt. Vor der Bestrahlung wurden in den ersten Sitzungen jedesmal mit Pincette die Haare entfernt und dann die ganze Stelle mit einem Stück groben Tuch tüchtig abgerieben. Belichtung unter Kompression 25 bis 30 Minuten.

Ein Fall von hartnäckigem, jeder bisherigen Behandlung trotzenden, nässendem Ekzem mit ca. 10 cm Durchmesser an der Stirne, wurde nach zwei Sitzungen zur Heilung gebracht.

Das Ulcus cruris ist ein dankbares Feld für Ultraviolettbehandlung. Alle behandelten Fälle kamen nach 9—20 Sitzungen zur Heilung, resp. Überhäutung; dabei waren Fälle, welche schon 18 Jahre bestanden hatten. Ausser der Lichtbehandlung kam meinerseits nur Glycerinverband zur Anwendung. Die Behandlungsdauer betrug 12—30 Tage.

Ein Fall von Alopecia areata, der ca. $^1/_4$ Jahr alt ist, wurde mit acht Sitzungen energisch behandelt und scheint günstig zu reagieren, doch ist die Zeit zur definitiven Beurteilung noch zu gering.

Von Schleimhauterkrankungen kamen folgende zur Behandlung resp. Heilung:

Ein Fall von veraltetem Fluor albus, Folgezustand gonorrhoischer Infektion, vier Jahre alt, bisher vielfach spezialistisch vergeblich behandelt, mit rahmigem, reichlichem Ausfluss, einzelne Erosionen an der Cervix, Uterus mässig verdickt. Nach sorgfältiger Reinigung mit Kochsalzlösung Vaginalbestrahlung von 20 Minuten Dauer alle drei Tage, ca. einen Monat lang. Nach der ersten Bestrahlung erfolgt reichlicherer Ausfluss; dann schwand rasch der rahmige Charakter des Ausflusses, das Sekret wurde glasig, schleimig, um schliesslich ganz zu verschwinden. In der Zwischenzeit lediglich einmal täglich Irrigationen mit Kochsalzlösung. Nach jeder Bestrahlung war die Sekretion mehrere Stunden lang deutlicher. Patientin ist heute, zwei Monate nach Sistierung der Behandlung, völlig frei von Ausfluss. Erosionen geheilt.

Ein Fall von Fluor — chron. Metritis — reagierte nicht auf Vaginalbestrahlung. Ich griff zur Uterinbestrahlung, die etwas mühsam war, wegen der notwendigen jedesmaligen Dilatation behufs Einführung des Instrumentes. Mit zehn Sitzungen zeigte sich deutliche Besserung aller Beschwerden. Der Fluor schwand und zeigt sich lediglich vor und nach den Menses deutlicher. Der Fall ist ca. sechs Jahre alt, und vielfach vorbehandelt.

Zwei Fälle von chronischer, männlicher Gonorrhoe, resp. deren Folgezustände (Gonokokken waren nicht mehr auffindbar) heilten nach fünf bis sechsmaliger Bestrahlung von je 15 Minuten (5 cm Funkeninduktor) glatt ab. Nach der ersten Bestrahlung lebhafte Sekretion, nach den späteren leichte. Nach Aussetzen der Bestrahlung Sistierung jeder Sekretion und Schwinden aller Beschwerden.

Ein Fall von Otorrhoe nach Scharlach, zwölf Jahre alt, zeigte schon nach zwei Bestrahlungen (1 cm Funkeninduktor) deutliche Besserung. Nach Aussetzen der Behandlung (zehn Sitzungen à 15 Min.) Aufhören der Sekretion. Gehör jedoch gleich schlecht wie vorher geblieben. Sekretion nach fünf Wochen noch nicht wieder gekommen.

Ein Fall von Rhagaden (Lues) am Anus mit lebhaften, subjektiven Beschwerden, wurde nach drei Sitzungen vollständig gebessert. Jodkali hatte keine Linderung gebracht.

Die Zahl der vorliegenden Fälle ist keine bedeutende; aber aus dem Erfolge der Behandlung genannter Fälle, die alle schon anderweitig ohne Erfolg behandelt worden waren, lässt sich immerhin einiges schliessen; jedenfalls geht daraus hervor, dass die Ultraviolett-Therapie geeignet ist, sich mit der Zeit einen Platz in der Therapie zu erobern, und dass die verschiedenartigsten Krankheitsbilder durch die ultravioletten Strahlen eine günstige Beeinflussung erfahren können. Die Ultraviolett-Therapie verdient schon deswegen Beachtung, weil nicht nur der Dermatologe, sondern auch der Gynäkologe und andere Spezialitäten dieselbe in ihren Dienst nehmen können. Das Instrumentarium befindet sich der Hauptsache nach schon in Händen vieler Ärzte. Das Verfahren selbst ist durchaus nicht teuer und beschränkt sich nicht auf Kliniken allein, sondern kann ohne grosse Schwierigkeiten nötigenfalls im Hause des Patienten vorgenommen werden.

Ich hoffe, dass meine bescheidenen Mitteilungen so manchen Kollegen veranlassen werden, sich mit der Induktions-Licht-Therapie praktisch zu befassen, und stehe ich jederzeit gerne mit etwa gewünschten näheren Daten zur Verfügung.

Nachtrag: Ausser den schon erwähnten Neuerungen der Apparate für Verwendung der „stummen

Entladungen" sowie der Apparate für Verwendung des Lichtes eines Primärfunkens und der Apparate für Körperhöhlenbestrahlung kann ich heute noch die Mitteilung machen, dass es mir geglückt ist, noch eine neue Lichtquelle für die Lichttherapie brauchbar zu machen. Es ist dies die elektrische Entladung im luftleeren Raum, das Glimmlicht. Dasselbe wirkt sehr stark photochemisch und nach meinen Untersuchungen baktericid; es lässt sich in meinen Apparaten für Höhlenbestrahlung ohne grosse Änderungen erzeugen und hat den Vorteil, dass es die Instrumente gar nicht erwärmt. Als besondere Eigenschaft des Glimmlichtes muss ich hervorheben, dass es die Gewebe gut durchdringt (besonders wenn Helium als Gasfüllung verwendet wird!) und dass es selbst auf grosse Entfernungen (6—10 m) noch auf dem Leuchtschirm Phosphorescenz erzeugt. Durch höhere Evacuation konnte ich selbst Röntgenstrahlung in meinen Apparaten erzielen, doch sind die Untersuchungen hierüber noch nicht abgeschlossen. Für die starke photochemische Glimmlichtwirkung liegen Photogramme vor.

Zum Schlusse meines Vortrages erwähne ich noch, dass mir die Konstruktion eines praktischen Photometors gelungen ist, welches sich speciell für rasch vorzunehmende, vergleichende, photometrisch-photochemische Untersuchungen in bequemer, einfacher Weise eignet. (Autoreferat.)

Dr. Cesar Comas y Llaberia und Dr Agustin Prió y Llaberia (Barcelona): **Bericht über Röntgentherapie an die 73. Versammlung deutscher Naturforscher und Ärzte zu Hamburg.** (Erstattet von R. Hahn, Hamburg.)

Die heilsame Wirkung der Röntgenstrahlen mit Bezug auf viele chronische Hautkrankheiten unterliegt zur Zeit keinem Zweifel mehr. Unsererseits halten wir an dem Glauben fest, dass dieses neueste therapeutische Agens berufen ist, nach verschiedenen Richtungen hin eine wahre Umwälzung in der Dermatologie zu verursachen. Wir verfügen damit über ein Mittel, welches, von erfahrener Hand geführt, vollkommen reguliert werden kann, schmerzlos in seiner Wirkung und in den meisten Fällen von überraschendem, glänzendem Erfolge. Die hervorgerufene Narbe besitzt sozusagen ideale chirurgische Eigenschaften, sie ist glatt und eben, die Farbe gesund und ist nicht zusammenziehend, das sind alles Eigenschaften, welche wohl kaum durch die bisher in Anwendung stehenden Verfahren erreicht werden können. Die Zahl der von uns behandelten Fälle berechtigt uns zwar nicht dazu, ein Urteil über das Röntgenverfahren bei Hautkrankheiten fällen zu dürfen, wohl aber haben die Ergebnisse unsere Hoffnungen bekräftigt, indem dieselben die erwähnten Vorzüge, welche auch seitens anderer Fachmänner erprobt und veröffentlicht wurden, vollauf bestätigt haben und ermutigen uns, in grösserem Massstabe weiterzuführen, was bisher nur im Rahmen einer Experimentierung beschränkt wurde. Unter den Resultaten dieser Experimente befinden sich jedoch einige, welchen, unserem Dafürhalten nach, ein praktisches Interesse und Beweiskraft innewohnt und aus diesem Grunde in der berechtigten Annahme, dass die Versammlung der neuen Heilmethode ein besonderes Interesse entgegenbringen wird, wollen wir nicht zaudern, unsere Erfahrungen zum Gegenstand der vorliegenden Mitteilung zu machen.

Unsere Experimente sind sehr verschiedener Natur und zum grössten Teil noch nicht sehr alt, so dass dieselben keinen Anspruch darauf erheben können, als Grundlage zu einem bestimmten Schlusse dienen zu können, indessen, wenn sie zu den Ergebnissen anderer Forscher hinzugerechnet werden, so dürften sie wohl mitwirken können, die Wichtigkeit der Röntgenstrahlen in der Behandlung der Hautkrankheiten hervorzuheben. — Die von uns behandelten Fälle sind folgende:

1. Fall. Pedro B., 28 Jahre alt, wurde uns durch Herrn Dekan der med. Fakultät, Herrn Prof. Dr. Giné und Herrn Oberarzt des Hospital del Sagrado Corazo, Dr. Cardenal, kurz nach der Veröffentlichung der Mitteilung der Herren Doktoren Schiff und Freund über die Behandlung des Lupus erytem. zugeführt.

Ohne besonders erwähnenswerte, erbliche, noch erworbene Belastungen. Die Krankheit hatte ihren Ursprung vor über 7 Jahren; während dieser Zeit ist der Patient stets unter ärztlicher Behandlung gewesen, wobei die meisten der bekannten Methoden zur Anwendung kamen, ohne jedoch eine ausgesprochene Besserung zu erzielen; das Übel schritt vielmehr zusehends weiter und nahm stetig einen bedenklicheren Charakter an. Zwei Monate vor Beginn der Röntgenbestrahlung wurde dem Patienten durch Herrn Dr. Cardenal eine dermo-epidermische Transplantation oberhalb der Augenbrauen ausgeführt, welche jedoch bald in den krankhaften Prozess mitgerissen wurde. Bei Beginn des Röntgenverfahrens erstreckte sich die Läsion fast über die ganze rechte Seite des Gesichtes von dem äusseren Ohre an bis zum äusseren Augenwinkel[1]), zum Teil auch das obere Augenlid und die Augenbrauen befallend, und von der Stirn an bis unter der Mitte der Wange. Die beigegebene direkte Photographie (Nr. 1) giebt ein klares Bild über das Aussehen und die Ausdehnung der Krankheit, welche von Herrn Dr. Giné als Lupus tuberkulo-erythematosus des Gesichtes diagnostiziert wurde und stützte diese Diagnose auf die Anwesenheit von

[1]) Die Invasion des äusseren Augenwinkels veranlasste Herrn Dr. Barrequer, die beiden Augenlider an dem Augenwinkel zusammenzunähen.

Bezirken mit rein erythematösem Charakter, welche mit anderen mit Tuberkeln besäten Strichen abwechselten. An einigen Stellen erschienen narbige Massen älteren Datums, welche aber neuerdings wieder ergriffen worden waren.

Die Bestrahlungen wurden am 15. April 1899 begonnen; die behaftete Partie wurde in vier Bezirke eingeteilt und mit dem ersten, welcher den oberen äusseren Teil des Gesichtes nahe dem Ohre umfasste, begonnen. Die Bestrahlungen wurden jeden zweiten Tag vorgenommen; die vorerst nicht zu bestrahlenden Partien wurden mit Bleiplatten von ca. 1 mm Dicke mit einer dicken Zwischenlage aus Gummistoff geschützt. Bei der sechsten Bestrahlung begann sich ein Dermatitisprozess anzuzeigen, welcher zwei Tage später ausgesprochen war. Die Behandlung des ersten Bezirkes wurde alsdann unterbrochen, und an die Reihe genommen wurde der zweite, ebenfalls in der oberen Partie, aber an der Augenseite. Die Reaktion trat nach der fünften Bestrahlung ein; jedoch musste mit der Behandlung nach drei weiteren Sitzungen fortgefahren werden, um ein ausgesprochenes Erythem hervorzurufen. Der dritte Bezirk benötigte in derselben Weise sieben Sitzungen, um zum Erythem zu gelangen, wodann die Behandlung ebenfalls unterbrochen wurde. Der vierte Bezirk, welcher nun zur Behandlung kam, erforderte desgleichen sieben Bestrahlungen, bis ein Erythem hervorgerufen wurde. Das ganze Verfahren wurde nun bis zum 20. August eingestellt. Die Behandlung wurde nun bezüglich einiger einzelnen Stellen, welche eine ungenügende Einwirkung erkennen liessen, wieder aufgenommen. Es trat nun eine längere Pause ein, nach deren Ablauf das Augenlid noch einiger Bestrahlungen unterworfen wurde. Am 2. Januar 1900 wurde die Behandlung endgültig ausgesetzt. Die behafteten Partien überdeckten sich allmählich mit einer dünnen, elastischen, feinen und rötlichen Narbe, welche keine Retraktion zeigte. Die rötliche Farbe verblasste langsam, bis nach Verlauf von ca. vier Monaten die bestrahlte Fläche eine weissliche Färbung angenommen hatte, welche sich von dem bräunlichen Teint der gesunden Haut scharf abhob. (S. Photographie Nr. 2.) Zur Zeit (August 1901) ist der Unterschied in der Färbung kaum noch bemerkbar, nachdem die bestrahlte Fläche allmählich die bräunliche Farbe der gesunden Haut ziemlich wiedererlangt hat, nebenbei auch dicker und fester geworden ist. Bis zu dem Augenblick, wo dieser Bericht niedergeschrieben wird, hat sich kein Anzeichen von Recidiv gezeigt (d. i. nach 26 Monaten von der Unterbrechung des ersten Bezirkes, resp. 19 Monaten von der des vierten).

2. Fall. Elvira N., Witwe, 56 Jahre alt; die Krankheit besteht seit 1888, sie begann mit dem Erscheinen einer Blatter in der Grösse eines Flachskorns auf der linken Seite der Nase, unter heftigem Jucken. Die ganze Zeit hindurch bis zum Beginn der röntgotherapentischen Behandlung hatte die Patientin verschiedene Heilmethoden ohne den geringsten Erfolg versucht (die verschiedensten ärztlichen Behandlungen, potenzielle und chemische Ätzmittel, Einschneidungen mit dem Seciermesser etc.), zuletzt wurde ihr die Extirpation angeraten, welche jedoch nicht zur Ausführung gelangte. Die von sämtlichen praktischen Ätzten, welche die Kranke untersucht hatten, aufgestellte Diagnose lautete übereinstimmend auf Lupus vulgaris des linken unteren Augenlides und der Nase an derselben Seite. In der Höhe des linken Nasenbeines befand sich ein Knoten, welcher, dem Anscheine nach beurteilt, von einem Kollegen als eine epitheliomatose Bildung gehalten wurde, jedoch besteht hierüber eine vollkommene Sicherheit nicht, weil eine mikroskopische Untersuchung nicht ausgeführt wurde.

Die röntgotherapentische Behandlnng wurde am 3. November 1899 in derselben Weise wie bei Fall I eingeleitet. Das affizierte Feld wurde den beiden verschiedenen Flächen zufolge in zwei Bezirke geteilt, welche nach einander belichtet wurden. Der erste Abschnitt der Behandlung wurde am 1. Dezember 1899 ausgesetzt, nachdem eine ausgesprochene inflamatorische Reaktion aufgetreten war. In dieser Zeit waren beide Bezirke nacheinander bestrahlt worden. Die Bestrahlungen wurden am 1. Februar 1900 wieder aufgenommen, und zwar wurde nun das Augenlid besonders behandelt. In dieser Weise wurde die Behandlung mit einigen längeren Zwischenpausen bis zum Monat Mai weitergeführt und wurde dann endgültig eingestellt.

Einige Monate später bot die behandelte Fläche ein ganz unerwartetes Aussehen, der Knoten mit epitheliomatischem Charakter an der Nase war vollkommen zurückgegangen und an seiner Stelle war nur eine glatte, weisse, kaum bemerkbare Narbe zurückgeblieben. Die ganze früher lupöse Fläche bot ein gleiches Aussehen ohne irgend welche Retraktion, die zur Deformität Anlass gegeben hätte.

Anfang Oktober desselben Jahres kam ein kleiner erythematöser Fleck von verdächtigem Aussehen an dem unteren und äusseren Rand des unteren linken Augenlides zum Vorschein. Die Behandlung wurde an dieser Stelle wieder aufgenommen und brachte nach sechs Bestrahlungen die Affektion zum vollständigen Verschwinden. Heute, zehn Monate nach der letzten Sitzung, zeigt die Patientin nicht die geringsten Anzeichen eines Recidivs und ist anscheinend vollkommen geheilt. Leider ist es uns nicht möglich, diesen Fall durch Photographien zu illustrieren.

3. Fall. Salvador T. C., 16 Jahre alt, Lupus tuberculosus der Nase. Die Affektion breitete sich über den ganzen linken Nasenflügel, fast den ganzen Nasenrücken, einen Teil des rechten Nasenflügels und den unteren Teil des Septum aus. Die Photographie No. 3, welche kurz vor Beginn der Röntgenbehandlung aufgenommen wurde, lässt die Ausdehnung der Krankheit erkennen. Sämtliche zur

Anwendung gebrachte medizinische und chirurgische Verfahren blieben erfolglos, um dem Fortschreiten des Krankheitsprozesses Einhalt zu thun.

Die Bestrahlungen fingen am 7. Mai 1900 an; es wurden die drei verschieden angegriffenen Zonen, in welche die afficierte Gegend eingeteilt wurde, nacheinander in Behandlung genommen, wobei im ganzen 51 Bestrahlungen mit einigen wochenlangen Zwischenpausen stattgefunden hatten. Die anfänglich bestehenden Knoten gingen langsam zurück und trockneten ein, der linke Nasenflügel erschien frei von Krusten, welche dieselbe anfänglich ganz verstopft hatten, und es konnte nun wahrgenommen werden, dass der untere Teil des Septum perforiert war. Das Aussehen der Nase ist nun ein ganz anderes, früher deformiert, verdickt mit Vegetationen und Krusten bedeckt, erscheint heute glatt, schwachrötlich, ohne irgend welche Deformität, mit Ausnahme eines kleinen Einschnittes an dem linken Flügel und dem erwähnten Durchbruch der Scheidewand, veranlasst durch Substanzverluste. Der Erfolg scheint nun, wie in beiden vorerwähnten Fällen, vollkommen zu sein, und obwohl bei der kurzen Zeit ein Recidiv noch nicht als ausgeschlossen erachtet werden kann, so hoffen wir doch, dass selbst bei Auftreten desselben ein endgültiges Zurückdrängen durch erneuerte Bestrahlungen erzielt werden könnte. An einigen Stellen des linken Nasenflügels sind eine geringe Menge von kleinen Schuppen durch Abtrocknung der Haut verursacht, zu bemerken. Diese Erscheinung haben wir übrigens bei allen Fällen nach Ablauf der inflamatorischen Reaktion bemerkt. Durch die Photographie No. 2 ist der jetzige Zustand des Patienten genau ersichtlich.

4. Fall. S. P., Frau, 30 Jahre alt. Lupus erythematosus der Nase. Angegriffen erschien die ganze äussere Oberfläche derselben; auf der rechten Wange erscheint desgleichen eine lupöse Fläche in der Ausdehnung eines Markstückes.

Die Behandlung wurde am 26. März 1900, und zwar vorerst an der Nase begonnen und musste nach sieben Bestrahlungen abgebrochen werden, nachdem eine ganz offene Reaktion eingetreten war. Bereits nach der fünften Bestrahlung hatte das heftige Prickeln, welches die Patientin sehr belästigte, fast vollkommen aufgehört.

Sofort wurde der lupöse Fleck auf der Wange in Behandlung genommen, welche nach der sechsten Sitzung abgebrochen wurde, um nochmals die Nase dem Verfahren zu unterziehen, weil an einigen Stellen, besonders an der linken Seite, die Wirkung ungenügend erschien. Die rechte und die linke Seite wurden nun unabhängig voneinander beleuchtet, im ganzen neun weitere Sitzungen; die letzte derselben hatte am 16. Mai stattgefunden. Fünf Tage später erschien die Reaktion ziemlich heftig an der Nase; die afficierte Stelle an der Wange bot das Aussehen der normalen Haut. Am 28. Mai war die Reaktion an der Nase ziemlich zurückgegangen, die Haut erschien viel blasser und feiner. Die Patientin blieb einige Zeit aus und stellte sich erst Mitte Juni in unserm Laboratorium wieder ein. Die früher angegriffene Stelle an der Wange war vollkommen geheilt und war nur infolge einer leichten Pigmentierung von der gesunden Haut zu unterscheiden. Die Nase hatte ihre rötliche Färbung vollständig verloren und das Aussehen derselben ist ziemlich gut. Indessen scheint die Krankheit an einzelnen Stellen nicht ganz überwunden zu sein, aus welchem Grunde wir eine Anzahl weiterer Beleuchtungen für notwendig hielten. Die Patientin schien mit unseren Anordnungen einverstanden zu sein, liess sich jedoch nicht mehr sehen. Wie wir in der Folge erfuhren, ist dieselbe ins Ausland gereist.

5. Fall. Kaspar S., 22 Jahre alt. Seit dem neunten Lebensjahre besteht eine lupöse Affektion mit tuberkulösem Charakter am Gesichte, welche sich gegenüber allen bis dahin angewandten Kurmethoden refraktär gezeigt hatte. Bei Beginn der Röntgenbehandlung befand sich die Krankheit in einem sehr vorgerückten Stadium, die Affektion hatte sich bereits über das ganze Gesicht ausgebreitet und nahm beide Wangen, die Nase und die Ober- und Unterlippe vollständig ein. Beide Nasenflügel waren zerstört, wie auch der rechte Mundwinkel. An der Unterlippe bot die Krankheit den Charakter eines weit hervorspringenden Geschwüres, und hatte auch nach innen die Schleimhaut angegriffen.

Die Röntgenbehandlung wurde am 30. April 1900 eingeleitet. Es wurde vorerst die afficierte Zone der Unterlippe und des rechten Mundwinkels behandelt. Bei der achten Bestrahlung erschien die behaftete Fläche stark gerötet, die Absonderung, welche schon vor der Behandlung bestand, wurde noch stärker, jedoch ging dieselbe bald zurück. Die Reaktion war augenscheinlich, und wir hielten es für angezeigt, die Behandlung zu unterbrechen. Der Patient äusserte den Wunsch, vor der Behandlung eines neuen Bezirkes das Resultat der bis dahin behandelten Stelle kennen zu lernen. Sieben Tage nach der letzten Bestrahlung befand sich diese in voller Reaktion und stark ulceriert. Diese Ulceration war Ende Mai noch nicht abgelaufen. Am 5. Juni waren bereits Anzeichen der Vernarbung eingetreten, welche von den Rändern des Ulcus ausging. Das erwähnte Geschwür war fast vollkommen zurückgegangen. Der Patient erschien erst am 17. Juli wieder. Der Ulcus war vollkommen vernarbt, die Geschwulst an der Unterlippe zurückgegangen und das Ganze von einer feinen leicht rötlichen Haut überzogen. An einzelnen Stellen waren einige kleine Schuppen bemerkbar. Das Resultat schien ganz ausgezeichnet zu

sein, jedoch ist der Patient nicht wieder in unserem Laboratorium erschienen, auch haben wir keine weiteren Nachrichten von ihm erhalten können.[1])

6. Fall. D. R., Mädchen, 14 Jahre alt. Naevus flammeus auf dem ganzen Handrücken bis an die Fingerwurzeln, ferner am Unter- und Oberarm, an der Vorderseite der Schulter und einem Teil der Brust.

Die Behandlung wurde vorerst auf den Handrücken beschränkt. Die Reaktion zeigte sich bei der siebenten Bestrahlung, jedoch wurden noch zwei weitere Bestrahlungen vorgenommen, und nachdem die Reaktion ausgesprochen war, die Behandlung eingestellt. Sogleich gingen wir auf die untere Hälfte des Unterarmes über, an welcher 17 Bestrahlungen mit einer kleinen Unterbrechung vorgenommen wurden.

Sechs Tage nach Einstellung der Behandlung der Hand zeigte sich (25. Mai 1900) die Haut an dieser Stelle stark erythematös, mit Hyperaesthesie bei Druck und leicht pigmentiert. Ungefähr an dem Mittelpunkt der bestrahlten Partie hatte sich eine mit seröser, klarer Flüssigkeit angefüllte Blase gebildet. Dieselbe öffnete sich vier Tage später und liess ein oberflächliches Ulcus mit dem Charakter einer Brandwunde mit geröteten schwulstigen Rändern zurück, welche mit Borsolutionwaschungen, Borvaseline und sterilisiertem Verbande behandelt wurde. Anfang Juni kam das Ulcus zur Vernarbung und zeigte ein gutes Aussehen. Am 28. Juni war die Wunde vollkommen vernarbt, die ganze Hautfläche dieses ersten Bezirkes bot eine blassrote Färbung auf.

An dem Unterarm trat die Reaktion erst nach der 14. Bestrahlung ein, welche bei der 16. Bestrahlung ausgesprochen und noch stärker bei der 17. Sitzung erschien, worauf die Behandlung eingestellt wurde. Hyperaesthesie und leichte Pigmentation der Haut. Auch hier kam eine Blase zum Vorschein, welche ohne aufzugehen und unter Resorption des Inhaltes eintrocknete. Einige Wochen später war das Verblassen der Haut besonders auffallend. Von der normalen Haut war diese Stelle nur dadurch zu unterscheiden, dass sie feiner, blassrot und glänzend war. Die Patientin hat die Behandlung nicht weiter geführt. Photographien dieses Falles besitzen wir nicht.

7. Fall. José R., Mann, 35 Jahre alt. Sehr ausgebreiteter Naevus von aetelangiectatischer Form, über beide Wangen, Unterlippe und Maxilargegenden, und geht in Form einer glatten, weinroten Fläche in die normale Haut an dem vorderen Teil des Halses und nach der Mitte der Brust bis ungefähr zur Mitte des Brustbeines über. Dieser Naevus zeigte früher, in dem ersten Kindesalter, durchweg einen maculösen Charakter; beim Eintritt der Pubertät und mit dem Ausbruch der Barthaare zusammenfallend, traten an den Stellen, welche gewöhnlich mit Barthaaren bedeckt werden, kleine erectile Geschwüre auf, welche das Aussehen von Angiomen darboten. Die Unterlippe vergrösserte sich und verlor seine natürliche Form, indem dieselbe stark hervorspringend und das Aussehen einer herabhängenden Fleischmasse und, wie überhaupt die ganze afficierte Hautfläche eine weinrötliche Färbung annahm. Kurz bevor dem Patienten die Röntgenbehandlung angeraten wurde, hatte er mit eigner Hand einen Teil dieser Fleischmasse abgeschnitten. Dieser eigenmächtige Eingriff hatte einen so starken Blutverlust zur Folge, dass der Patient eine längere Zeit im Hospital de Sta. Cruz zuzubringen genötigt war. Die beifolgende direkte Photographie No. 5 veranschaulicht den Zustand der Affektion an der linken Seite bei Beginn der Röntgenbestrahlung. Wir fügen hier nur dieses Bild bei, weil bis dato nur diese Seite behandelt wurde, folglich auch die einzige, wofür wir mit der nach der Unterbrechung der Behandlung aufgenommenen Photographie einen Vergleich austellen können.

Die röntgotherapeutische Behandlung wurde am 7. Januar 1900 eingeleitet. Es wurde vorerst zum Versuch eine kleine ovale Stelle in einer Ausdehnung von $3^1/_2 \times 4^1/_2$ cm an dem unteren äusseren Teil der linken Wange beleuchtet. Nach elf Bestrahlungen erschien die Haut an dieser Stelle blass, etwas rauh, hatte den früheren Glanz verloren und mit kleinen Schüppchen bedeckt. Die Behandlung wurde nun unterbrochen. Während der Unterbrechung traten die erwähnten Erscheinungen noch stärker auf, bis nach Verlauf von acht Tagen deutlich bemerkt werden konnte, dass die kleinen angiomatösen Geschwüre zurückzugehen begannen. Angesichts dieses günstigen Resultates wurde nun eine grössere Fläche über den ganzen Rest der linken Wange in Behandlung gezogen. Nach Ablauf von neun Beleuchtungen zeigte sich die beginnende Reaktion durch blasse Färbung der behandelten Fläche mit leicht geröteten Rändern und Hyperaesthesie an. Einige Haare, welche zwischen den Geschwürhöckern hervorgesprossen, gingen bald ein. Nach Verlauf von 19 Tagen nach der letzten Beleuchtung (25. März) schien die Reaktion zurückzugehen, ohne grössere Veränderungen zu verursachen, aus welchem Grunde noch 15 weitere Beleuchtungen vorgenommen wurden. Am 7. Juni erschien der zentral behandelte Teil der Partie ulceriert und der Rest derselben stark erythematös. Zehn Tage später hatte sich die Ulceration über die gesamte behandelte Fläche ausgedehnt. Die Sensibilität hatte bis dahin keine andere Änderung erfahren. Die Ulceration war nur oberflächlich, indessen wurde dem Patienten eine strenge Asepsis zur Verhütung

[1]) Eine direkte Photographie dieses Falles bei Beginn der Bestrahlung wurde wohl angefertigt, jedoch sehen wir davon ab, dieselbe hier wiederzugeben, weil wir kein nachträgliches Gegenstück derselben besitzen.

jeder Verlangsamung oder Komplikation des Prozesses angeordnet. Sieben Tage später war die Vernarbung ziemlich vorgeschritten und endlich bedeckte sich die gesamte behandelte Fläche mit einer äusserst feinen rötlichen Haut, ohne irgend welche Retraktion. Die meisten angiomatösen kleinen Geschwüre waren verschwunden, dieselben waren abgeplattet und bildeten mit der restlichen Fläche ein kontinuierliches Ganzes, nur eine kleine Anzahl der früher grösseren Geschwüre sind noch bemerkbar, wiewohl dieselben sehr abgeplattet erscheinen. Zur vollständigen Reduktion dieser Reste wurden dieselben in einzelnen Gruppen weiter behandelt, wofür 65 Sitzungen notig waren. Auch bei dieser Nachbehandlung wurde an verschiedenen Stellen eine Ulceration hervorgerufen, welche einen gleichen Verlauf wie die erste hatte. Zur Zeit zeigt die behandelte Stelle an der linken Wange noch immer eine leicht gerötete Färbung und die früher grösseren Tumoren, ca. sechs an der Zahl, machen sich noch durch ihr erhöhtes Vorspringen bemerkbar, indessen ist das Resultat der Behandlung als sehr günstig zu bezeichnen, und macht der berechtigten Hoffnung eines vollkommen günstigen Erfolges Platz. Wir haben nun die Behandlung der linken Wange bis auf weiteres eingestellt, weil wir die Hoffnung hegen, dass die noch bestehende leichte Rötung der Haut und die Erhabenheit der früheren grösseren Geschwüre im Laufe der Zeit noch beträchtlich zurückgehen werden. Wir haben heute die Behandlung der rechten Wange begonnen, aus welchem Grunde noch keine eingetretenen Veränderungen verzeichnet werden können. Durch Photographie No. 6 ist der jetzige Zustand der behandelten linken Wange veranschaulicht, welcher eine wesentliche Veränderung bezüglich der ersten vor Beginn der Röntgenbehandlung aufgenommenen Photographie erkennen lässt.

8. Fall. Margarita A. C., Witwe, 63 Jahre alt. Die Patientin sagt aus, sich vor sechs Jahren auf der linken Wange die Haut aufgeritzt zu haben, was der Ausgang der Krankheit zu sein scheint. Es kam vorerst eine kleine mit einer leichten Kruste bedeckte Blatter zum Vorschein, welche nach und nach zu einem Ulcus überging. Dieses wurde immer grösser, bis es nach Verlauf von ca. sechs Monaten die noch jetzt bemerkbare Ausdehnung erreichte, so dass diese seitdem stationär geblieben ist. Bei Beginn der Röntgenbehandlung, d. i. am 29. Mai 1901, bot die Krankheit das Aussehen eines Hautkrebsgeschwüres in der Grösse eines Zweimarkstückes an der linken Wange, unmittelbar unter dem unteren Augenlide (siehe Photographie No. 7). Die von Dr. Francisco Ferrades vorgenommene mikroskopische Untersuchung bestätigte die aufgestellte klinische Diagnose. Das Geschwür wurde mit verschiedenen lokalen Mitteln behandelt, deren Erfolglosigkeit zur Extirpation anriet. Es bildete eine merkliche Erhöhung über die umliegende Hautfläche und sonderte eine dicke widerlich riechende Flüssigkeit ab.

Die ganze afficierte Fläche wurde auf einmal in Behandlung genommen. Die Bestrahlung fand eden zweiten Tag statt, bis im ganzen sieben Bestrahlungen vorgenommen, nach deren Ablauf die Behandlung infolge eingetretener Reaktion abgebrochen werden musste. Neun Tage darauf erschien bereits die Läsion sehr verändert. Die Überhöhung des Geschwüres war verschwunden, so dass die ganze Fläche nun glatt und eben erschien. Der Ulcus erschien bereits vernarbt und nur der Mittelpunkt war durch eine dünne Kruste gekennzeichnet. Die umliegende gesunde Haut ist etwas pigmentiert. Nach Ablauf der Reaktion wurden noch weitere neun Beleuchtungen vorgenommen, jedoch mit grösseren Zwischenräumen, wonach die Behandlung am 15. August endgültig eingestellt wurde. Die früher afficierte Zone erschien nun vollkommen geheilt. Die Narbe ist vollkommen glatt, blassrötlich und fein. Die beiliegende Photographie No. 8 lässt den Zustand der Affektion am 4. September 1901 erkennen. Bei der kurzen verflossenen Zeit ist selbstverständlich bezüglich der Möglichkeit eines Recidivs kein bestimmtes Urteil möglich.

9. Fall. Antonio C. G., Mann, 58 Jahre alt, verehelicht. Vor acht bis neun Monaten kam ein kleines Geschwür an dem unteren rechten Augenlide nahe an dem inneren Augenwinkel zum Vorschein, welches immer mehr um sich griff, und erstreckte sich bei Beginn der Röntgenbehandlung bis über die innere Hälfte des Augenlides, den Rand desselben und den inneren Augenwinkel. Der bekannte Augenarzt Dr. José Barraquer überwies uns den Patienten zur röntgotherapeutischen Behandlung der Affektion.

Klinische Diagnose: Epithelioma des Augenlidss. Eine mikroskopische Untersuchung ist nicht ausgeführt worden.

Die Bestrahlungen wurden am 19. Juli d. J. eingeleitet. Die ganze angegriffene Partie wurde auf einmal in Behandlung genommen. Damit die Wirkung der Röntgenbestrahlung sich auf den freien Rand des unteren Augenlides erstrecken konnte, wurde dieses durch einen Streifen Taffetan an die Wange hingezogen. Nach Verlauf von zehn Beleuchtungen stellte sich die Reaktion ein, wobei der Patient angab, ein Gefühl von Ziehen nach dem inneren Augenwinkel zu spüren. Die Bestrahlungen wurden nun unterbrochen.

Einige Tage später machte sich bereits eine wesentliche Veränderung der affizierten Stelle bemerkbar. Die gesamte früher angegriffene Gegend erschien nun mit einer blassrötlichen glatten, nicht retraktilen Narbe bedeckt; nur die Schleimhaut am inneren Augenwinkel bietet immer noch ein verdächtiges Aussehen. Da der Kranke ausserhalb Barcelona seinen Wohnsitz hat, ist er nun genötigt

heimzureisen, um in kurzer Zeit die Behandlung wieder aufzunehmen, falls der Zustand der Läsion einen erneuten Angriff als zweckmässig erscheinen liesse.[1])

10. Fall. Francisco B., 46 Jahre alt, ohne nennenswerte erbliche oder patologische Belastungen. Lupus tuberculosus der Nase. Die Läsion besteht bereits seit 19 Jahren, in welchem Zeitraume die Krankheit wiederholt vorgeschritten und zurückgegangen ist; die Besserung fällt gewöhnlich mit der heissen Jahreszeit zusammen. Das Übel ist mit verschiedenen pharmacologischen Mitteln, wie auch mit Abschabungen behandelt worden, ohne dass eine dauernde Besserung erzielt worden wäre. Auch die Anwendung von Tuberculin blieb erfolglos. Bei Beginn der Röntgenbehandlung (21. Februar 1901) war die Affektion auf beiden Seiten der Nase ausgebreitet, wie auch auf dem grössten Teil des Nasenrückens und in den Nasenöffnungen, besonders in der rechten, wo auch die Schleimhaut angegriffen war. An beiden Nasenflügeln sind zwei isolierte Geschwüre bemerkbar. Die Beleuchtungen wurden an dem rechten Flügel und dem rechten Nasenloch begonnen.

Die beginnende Reaktion zeigte sich nach der 6. Bestrahlung (5. März) und nach wenigen Tagen war die ganze beleuchtete Gegend ulceriert. Die Behandlung wurde nun unterbrochen und der Patient in Beobachtung gestellt. Am 18. März deutete sich eine Tendenz zur Vernarbung an und am 9. April erschien fast die ganze Gegend vernarbt unter Zurückbleiben eines kleinen Geschwüres. Die Reaktion war bereits abgelaufen. Die Bestrahlung wird wieder aufgenommen; es folgen 13 weitere Sitzungen, bis eine heftige Reaktion mit darauffolgender Ulceration von neuem auftritt, wonach die Bestrahlung eingestellt wird (21. Juni). Am 15. Juli erschien die Geschwürbildung vollkommen vernarbt und mit einer glatten, rosaroten Haut überdeckt. An einzelnen Stellen waren einige kleine Schüppchen zu bemerken, welche leicht abfielen. Die frühere Geschwulst an dem rechten Nasenflügel ist verschwunden und diese ganze Nasenseite zeigt ein regelmässiges normales Profil, so dass diese Nasenhälfte gegen die linke sich besonders markiert. Der Patient konnte sich nicht sogleich der Behandlung des Restes unterwerfen, jedoch werden die Bestrahlungen zu diesem Zweck bald wieder aufgenommen werden. Da die Behandlung noch nicht beendet ist, fügen wir die bezüglichen Photographien nicht bei.

Betrachtet man nun einen jeden der angeführten Fälle für sich, so würde der Wert, den man dem Erfolge beimessen könnte, abgesehen von einigen Fällen, noch sehr gering ausfallen; bei einigen derselben ist die Behandlung noch nicht vollständig erschöpft und andere sind noch so jung, dass sie eine bestimmte Schlussziehung nicht gestatten, besonders nicht mit Bezug auf die Möglichkeit und Frequenz des Recidivs (bei Lupus und Epithelioma). Indessen in sämtlichen Fällen ist die Wirkung der Röntgenstrahlen unleugbar und bei einigen ist bei der bis jetzt verflossenen Zeit begründete Hoffnung vorhanden, dass diese Wirkung auch dauernd sein wird. Somit, wenn diese Fälle zu den vielen anderen bereits bekannten zugezählt werden, so wird wohl dadurch die klinische Wichtigkeit derselben erhöht werden und hoffentlich dürfen dieselben als neue Angaben zur Weiterforschung der zur Zeit noch sehr jungen Röntgenbehandlung angerechnet werden.

Unter den beobachteten Lupusfällen sind die mit Nr. 1, 2 und 3 bezeichneten durch den erlangten Erfolg, die überzeugendsten. Im 1. Fall wären sämtliche vor der Röntgenbehandlung angewandten Mittel gescheitert und andererseits ist wohl auch bei der bereits verflossenen Zeit ein Recidiv kaum zu befürchten. Fast ein Gleiches ist bezüglich des 2. Falles zu behaupten, wobei zu bemerken ist, dass die Heilung bei geringen Reaktionen erzielt werden konnte. Der 3. Fall dagegen ist noch nicht alt genug, um einer begründeten Hoffnung Platz zu geben, indessen ist die Veränderung, wie aus den Photographien ersichtlich, sehr bedeutend. Bei den übrigen Lupusfällen (4, 5 und 10) ist allerdings auch eine namhafte Veränderung in den beleuchteten Flächen herbeigeführt worden, leider ist die Behandlung unvollständig geblieben, weil die betreffenden Patienten sich zur Vervollständigung derselben nicht hergegeben haben; indessen hoffen wir, aber bei denselben den 10. Fall noch zur vollständigen Heilung bringen zu können.

Bei den beiden angeführten Naevusfällen (6 und 7) hat sich die Röntgenbehandlung desgleichen als sehr wirksam erwiesen. Wir müssen hierbei bemerken, dass das Verblassen der Haut um so intensiver war, je stärker sich die Reaktion zeigte. Der 8. Fall ist durch Form und Ausdehnung der Affektion besonders bemerkenswert; wir hoffen, dass nach Beendigung der Behandlung, welche zur Zeit noch weiter geführt wird, wir durch diesen Fall einen kräftigen Beweis für die Wirksamkeit der Röntgenbehandlung bei Naevus erbringen können werden. Einen anderen Fall, den wir zur Zeit noch in Behandlung haben, können wir leider infolge der noch zu geringen Zeit noch nicht anführen.

Auch beim 8. Fall, Epithelioma des Gesichtes, hat sich die Röntgenbestrahlung gut bewährt. Zwar ist die von der Heilung ab verflossene Zeit noch nicht bedeutend genug, um über die Dauer der Wirkung ein Urteil fällen zu können, indessen ist die unmittelbare Wirkung vor der Hand schon ganz ausgezeichnet und jedenfalls hat hierbei die Röntgentherapie einen imminenten blutigen Eingriff ver-

[1]) Wiewohl wir eine direkte Photographie vor Beginn der Behandlung besitzen, so können wir dieselbe nicht beifügen, bis wir das entsprechende Gegenstück nach der Behandlung erhalten können.

hindern können. Nicht minder befriedigend ist der Erfolg beim 9. Fall, jedoch ist diese Heilung noch weniger durch die Zeit besiegelt als die vorerwähnte.

Was die Technik bei diesen sämtlichen Fällen betrifft, so ist sie bei allen ziemlich dieselbe gewesen. Bei allen ist die gesunde Hautfläche mittelst Bleiplatten beschützt worden, wie bereits bei Fall 1 erwähnt wurde, wobei eine Öffnung, der zu bestrahlenden Fläche enrsprechend, freigelassen wurde. Wir haben uns bei allen diesen Arbeiten eines Induktoriums von 50 cm Funkenlänge bedient, bei einer Stromstärke von 6—7 Ampère, einer Spannung von 40 Volt, 230 Unterbrechungen des Quecksilber-, 80 des Motorunterbrechers und 20 cm Funkenlänge des Induktors. Die Röhre ist in einer mittleren Entfernung von 15 cm zwischen der Antikathode und der Haut eingestellt worden. Die Dauer der jedesmaligen Beleuchtung betrug 15—20 Minuten. Bei Geschwürbildung haben wir eine Borlösung und Überdecken mit sterilisierter Gaze bezw. Borbaumwolle; in einzelnen wenigen Fällen ist auch eine leichte astringierende Lösung auf Basis von Bleiacetat oder Aceline zur Anwendung gekommen. In allen Fällen ist die Heilung schnell und ohne irgend welche Schwierigkeit vor sich gegangen.

Diskussion.

Schulze (Duisburg) empfiehlt die Radikalexstirpation des Lupus mit folgender Transplantation, welche gute elastische Narben giebt.

Bollano (Haag) zeigt Photogramme von Fällen, welche er gemeinsam mit Stenbeck (Stockholm) behandelt hat.

Hahn (Hamburg) verteidigt die Stanniolschutzmasken. Verbrennungen oder Haarausfall unter der Maske können durch falsche Röhreneinstellungen bedingt sein, so zwar, dass die Strahlen unter die Maske dringen. H. warnt davor, die Behandlung dem Heilpersonal anzuvertrauen. Nur der die Technik völlig beherrschende Arzt ist imstande, die Bestrahlungen ohne Schädigung des Patienten vorzunehmen. Die Behandlung mit weichen Röhren ist vorzuziehen, da die Wirkung eine schnellere und infolgedessen auch für den Patienten billigere ist. Hypertrichosis sollte nur in Fällen von wirklich entstellender Behaarung mit Röntgen behandelt werden. Die Entfernung von Lanugohaaren, wie solche von jungen Mädchen oft aus Eitelkeit gefordert wird, ist unter allen Umständen zu unterlassen, da die Gefahr einer Entstellung durch ungewollte Pigmentationen eine nicht im Verhältnis zum Erfolg der Epilation stehende ist.

Holzknecht (Wien). Erklärt sich für die weichen Röhren. Wenn man in den letzteren ein Mittel hat, starke Effekte zu erzielen, dann soll man dieses Mittel richtig anwenden lernen und nicht aus Ängstlichkeit zu unwirksameren Mitteln d. h. zu harten Röhren greifen. Bei jugendlichen Individuen hat die Epilation keinen dauernden Erfolg, die Haare wachsen wieder. Dauererfolge erzielt man dagegen bei älteren Personen. H. hat in zwei Fällen Alopecia areata mit Erfolg behandelt. Bei diesen Versuchen machte er die dermatologisch merkwürdige Beobachtung, dass nach beendeter Kur der behaarte Kopf kahl, dagegen die alopecischen Partien behaart waren.

Grunmach (Berlin). Nach gemeinsam mit Koch angestellten Versuchen spricht G. den Röntgenstrahlen eine spezifische Wirkung auf Mikroorganismen ab Sowohl Kultur- wie Tierversuche fielen negativ aus.

Schiff (Wien) will im Gegensatz zu Holzknecht, um sicher gegen erhebliche Schädigungen des Patienten zu sein, harte Röhren verwendet sehen.

Cowl (Berlin). (Autoreferat.) Macht auf die Wahrscheinlichkeit aufmerksam, dass weiche Strahlen deswegen stärker als harte Strahlen auf die Haut einwirken, weil die Energie dar ersteren im Gewebe schneller (als Röntgenenergie) schwindet d. h. in Wärme umgewandelt wird, was in der That ihre Einwirkung ausmachen dürfte, sowie auf die Thatsache, dass durch Stanniolfolien nur ein verschwindend kleiner Bruchteil der Strahlen abgehalten werden, die wohl eben auch nur aus weichen Strahlen bestehen dürften.

Kaiser (Wien). (Autoreferat.) Ich möchte mir erlauben im Hinblicke auf den Streit der Zuverlässigkeit, resp. der besseren Verwendbarkeit der weichen oder harten Röhren, folgendes zu bemerken: Ich hatte die Ehre auf der Klinik Hofr. Neusser (Wiener allg. Krankenhaus) als Erster in Österreich, also wohl am längsten von meinen engeren Kollegen, mich dauernd mit der Röntgenographie resp. Therapie zu befassen. Die an allen diesen Instituten übliche Sparsamkeit nötigte mich, eine Röhre bis zum äussersten Punkte der Gebrauchsfähigkeit auszunützen, das Resultat war also: nur arbeiten mit harten Röhren. Die Erfolge hiermit waren durchweg gute, doch liess das Endresultat freilich immer längere Zeit auf sich warten. In neuerer Zeit angewendete Methoden mit weichen Röhren machte ich natürlich auch durch, war jedoch mit dem Resultate — nicht mit der kurzen Behandlungsdauer — fast durchweg im Vergleiche mit der früheren Methode — unzufrieden. Reaktionserscheinungen schlimmerer Art habe ich wohl bei beiden Methoden gesehen, doch bei weitem ärgere bei der Behandlung mit weichen Röhren, selbst von Kollegen, die sich einer guten Dosierung und Handhabung rühmten. Hierbei möchte ich die

Herren Kollegen aufmerksam machen, dass es nach meiner Meinung am besten ist, harte Röhren, längeres Warten, aber sicheren Erfolg zu verwenden. Als Präservativ gegen eine allenfallsige Entzündung, verwende ich eine einfache elektrische Birne für 32 Kerzen aus blauem Glase, mit welcher jeder Patient nach der Röntgenbehandlung bestrahlt wird. Ein Versuch wird genügen, um meine Kollegen von dieser Nützlichkeit zu überzeugen. Schliesslich verweise ich auf meine vor ca. zwei Jahren der Zeitschrift „Fortschritte a. d. Geb. der Röntgenstrahlen" auf Befragen mitgeteilte Meinung.

Dr. Deutschländer (Hamburg). (Autoreferat.) Bezüglich des Schutzes, den Stanniolmasken gewähren, möchte ich einen Fall erwähnen, wo dieser Schutz sich nicht so vollkommen bewährt. Es handelt sich um einen Mann mit Stirnerysipel, den ich mit Röntgenstrahlen behandelte, und bei dem ich die nicht erysipelatösen Partie inkl. der behaarten Kopfhaut mit Stanniolpapier bedeckte. Ich setzte den Patienten in vier Sitzungen zu zehn Minuten der Bestrahlung einer weichen Röhre aus. Nach zwei Sitzungen waren bereits Kopfschmerzen und Unbehagen verschwunden. Die Temperatur ging kontinuierlich herunter. Nach der vierten Sitzung machte sich eine Rötung am oberen Augenlide bemerkbar, die mir als Röntgendermatitis verdächtig erschien, wie auch der Verlauf bestätigte. Es trat bald eine ausserordentlich starke Schuppung auf, die 14 Tage anhielt. Zu Ulcerationen kam es nicht. Gleichzeitig stellte sich ein starker Haarausfall ein, der ebenfalls 14 Tage anhielt und der gerade an den Stellen sich zeigte, die von dem Stanniol bedeckt waren. Allerdings wurde der Spiegel der Röhre nicht parallel gestellt, sondern in einem Winkel von 45°. Dieser Fall würde also die Hahnsche Forderung der parallelen Einstellung des Spiegels bestätigen.

Wir bringen im Folgenden einen kurzen Überblick über die übrigen in dieser Sitzung gehaltenen Vorträge und Demonstrationen, wenngleich dieselbe nicht im unmittelbaren Zusammenhang mit der Röntgentherapie stehen.

Winckler: **Die elektrostatische Behandlung der Hautkrankheiten.** W. hat fast die gleichen Resultate mit seiner Methode zu verzeichnen wie seine Vorredner.

Aschkinass (Berlin): **Über die Wirkung der Becquerelstrahlen.** Barium bromid sendet zwei Arten von Strahlen aus. Die eine wird sofort absorbiert, die andere Art wird durchgelassen. Mit der letzteren hat man bisher gearbeitet, aber auf Bakterien keine Wirkungen erzielt. Die erstere Art wurde durch einen Aluminiumdeckel zurückgehalten. Nach Entfernung des letzteren übte die radioaktive Substanz in einer Entfernung von 4—10 mm intensive wachstumsbehindernde Wirkungen auf Bakterien aus. 10 positive Versuche. A. befestigte das Präparat für die Dauer von zwei Stunden auf seinem Arm. Nach 29 resp. 32 Tagen trat Entzündung wie durch ultraviolettes Licht ein. Diese Entzündung war durch die Strahlen der genannten zweiten Art hervorgerufen.

Diskussion.

Freund (Wien) hat negative Resultate mit B.-Strahlen zu verzeichnen. Er dehnte seine Versuche auf Typhusbacillen und Staphylococcen aus.

Strebel (München) berichtet über Versuche mit positivem Erfolg. Die bakterientötende Wirkung ist manchmal vorhanden, manchmal nicht. Bei einem Lupuskranken hat er ein ulcus erzielt.

Grouven (Bonn) stellte Versuche an sich selbst mit einem stark radioaktiven Präparat an.

Das Präparat wurde 12 und 36 Stunden auf den Arm gebunden ohne bis jetzt Einwirkung zu zeigen (nach 6 Wochen).

Grunmach (Berlin) beobachtete Reizerscheinung der Retima. Nachflimmern bei Arbeiten mit Radium. Dauer derselben mehrere Stunden.

Bang (Kopenhagen) demonstriert eine Serie von Lichtbildern, welche die erstaunlichen Leistungen der Finsentherapie bei Lupus zeigen. Er führt alsdann seine neue Finsenlampe mit Eisenelektroden vor.

Zu vorstehender Demonstration erhalten wir folgenden Brief.

Sehr geehrte Redaktion!

In der heutigen Sitzung für Röntgen- und Lichttherapie hat Herr Bang-Kopenhagen, eine neue Lampenkonstruktion vorgeführt, welche sich durch wassergekühlte Eisenelektroden kennzeichnet. Ich erlaube mir nun die Priorität sowohl der Idee als der Veröffentlichung der Verwendung wassergekühlter Metallelektroden für mich in Anspruch zu nehmen und zwar geschieht dies auf schriftlichem Wege und erst nach der Sitzung, weil die Umstände mich zwangen, erst positives Beweismaterial zusammenzustellen, bevor ich meinen Anspruch gegen Herrn Bang geltend mache und weil ausserdem wegen plötzlichen Abbrechens der Verhandlungen die Gelegenheit zu diskutieren, nicht mehr geeignet erschien.

Die Gründe meiner Ansprüche sind folgende:

Ich habe schon im Dezember-Januar 1901 Versuche mit Metallelektroden und Voltalicht angestellt (worin übrigens Righi Vorläufer war) und schliesslich die Wasserkühlung Herrn Professor

Eberth vom Polytechnikum München in Vorschlag gebracht, worüber auch das Laboratoriumspersonal Bescheid weiss. Die Versuche fanden jedoch damals noch einigen Widerstand und begnügte ich mich mit der Verwendung von Gewehrpatronen als Elektroden, in welche ich einen kräftigen Pressluftwasserstrahl eingeschickt habe zur Kühlung. Ich verliess damals die Versuche, weil ich vermutete, dass eine gewöhnliche Bogenlampenkonstruktion die bei Verwendung von Metallelektroden auftretenden Stromschwankungen nicht bewältigen könnte. Ich ging dann zur Herstellung der Kohlen über, welche ich als besonders lichtkräftig schon in Breslau vorgeführt habe.

Am 19. Juni 1901 schickte ich an die Redaktion der „Münchner medizinischen Wochenschrift" Beschreibungen einer Neukonstruktion ab und bat die Redaktion um Deposition der Papiere zur Wahrung meiner Prioritätsrechte für den Fall, dass die in der Luft schwebende Idee der Verwendung von Metallen im Voltabogen anderweitig realisiert würde. Es handelte sich bei jener Konstruktion um die ganz gleiche, die ich heute in meinem Vortrage zum erstenmal veröffentlicht und mit 2 Zeichnungen auf Karton belegt habe. Die Zeichnungen habe ich zur allgemeinen Besichtigung im Saale herumgegeben: es handelt sich um eine auswechselbare Riegelelektrode von Eisen mit auswechselbarem Schleifkontakt von Eisen, gekühlt durch Wasser und in Thätigkeit gesetzt durch eine Wasserturbine oder einen Spiralschlauch von einer Dynamomaschine aus. Der Apparat ist berechnet zum Aufsetzen auf die Haut, ist geeignet zur Verwendung von Extraströmen resp. Einschaltung eines starken magnetischen Feldes oder zur Verwendung mit einfachem Stockstrom. Ich habe heute schon vor Herrn Bang betont, dass dieses Licht wenig Farbstrahlen besitzt, dagegen eine kolossale Menge Ultraviolett.

Die Zeichnungen, die bei der Kürze der zugemessenen Vortragszeit und meinem reichlichen Material keine Detailbesprechung finden konnten, habe ich vor vier Tagen schon den Herren Vertretern der Firmen Reiniger, Gebbert und Schall: Herrn Fischer, Niendorf und Grossmann zur offenen Einsicht vorgelegt, ausserdem bringen sowohl mein in „Fortschritte auf dem Gebiete der Röntgenstrahlen" erscheinender Vortrag als die Referate die Erwähnung der heute vorgelegten Konstruktion. Ich habe demnach das Recht, die Priorität der „Verwendung von Metallen mit Wasserkühlung im Voltabogen" für mich zu beanspruchen. Herr Bang hat demnach lediglich das Recht der Priorität seiner speciellen Lampenkonstruktion zu beanspruchen, nicht aber obiger Idee der Verwendung von Kühlelektroden.

Abgesehen aber von den Rechten der Priorität geht aus Mitgeteiltem hervor, dass Herr Bang und ich vollständig unabhängig von einander zu gleichen Resultaten gekommen sind: dass die von mir längst aufgestellte Ansicht der möglichsten Annäherung des Belichtungsobjektes an die Lichtquelle unbedingte Forderung einer guten Ausnutzung des Ultraviolett darstellt und dass die Verwendung von Metallen im Voltalicht als ausgiebigste Ultraviolettquelle zu betrachten ist.

Indem ich um geneigte Aufnahme dieser Zeilen bitte

Hochachtungsvollst

Dr. Strebel (München).

Sektion für Chirurgie.

1. Albers-Schönberg (Hamburg): **Über die Verwendung des elektrolytischen Unterbrechers im Röntgeninstrumentarium** siehe dieses Heft.

2. Kienböck (Wien): **Radiographische Diagnose der Knochenresorption.**

Meine Beobachtungen betreffen Radiogramme, die intra vitam und zwar hauptsächlich von Hand und Fuss hergestellt wurden; diese Teile eignen sich nämlich entsprechend ihrem geringen Volumen am besten für radiographische Studien.[1])

Im Radiogramm erscheint das normale Skelett als dunklerer Schatten abgebildet, und zwar kann man an dem Gesamtschatten eines Knochens den mehr gleichmässigen Ton (Tiefe) des Schattens und seine Zeichnung unterscheiden; die Zeichnung besteht aus Strichen von verschiedener Breite und Dunkelheit, es zeigen sich Rindensubstanz und Spongiosa abgebildet — Innenzeichnung des Knochenschattens. Die Zeichnung kommt offenbar durch jenen Teil der Corticalis und durch jene Spongiosabälkchen zustande, welche mit ihrer Ebene in der Richtung der Strahlen (ungenau ausgedrückt: senkrecht zur Ebene der photographischen Platte) liegen. Der mehr gleichmässige Ton des Knochenschattens entsteht dagegen durch den Teil der Corticalis und durch jene Knochenbälkchen, welche nahezu parallel zur Platte gelegen sind. Selbstverständlich trägt zur Schattenbildung fast nur die kalkhaltige

[1]) Selbstverständlich konnten nur mit richtiger Technik angefertigte Radiogramme verwendet werden, da andernfalls irrtümliche Schlussfolgerungen unausbleiblich wären. Gute Radiogramme werden gewonnen, wenn der aufzunehmende Körperteil während der Exposition sich in vollkommener Ruhe befindet, die Röntgenröhre genügend weit vom Objekt und von der photographischen Platte entfernt und auf den richtigen Evakuationszustand reguliert ist, wobei sie nicht zu stark penetrierende Röntgenstrahlen entsendet.

Knochensubstanz bei, die Marksubstanz aber nicht nennenswert. Das Bild des normalen Knochens ist nun, sei es dass man einen Röhrenknochen, oder rein spongiösen Knochen betrachtet, ein scharfes.

Sind aber die Knochenbälkchen erkrankt, dann wird auch das Radiogramm ein verändertes Aussehen haben. Wir beschäftigen uns mit dem in Resorption befindlichen Knochen und zwar mit den feineren Veränderungen. Der Gesamtschatten des schwindenden Knochens ist, wie zu erwarten, heller, und seine Innenzeichnung, wie aus meinen Beobachtungen hervorgeht, verschwommen. (Auf guten Radiogrammen ist eine Täuschung diesbezüglich ausgeschlossen, und die Deutung noch sicherer, wenn man das Bild des kranken Körperteiles mit dem eines kontralateralen gesunden vergleichen kann.) Ich möchte vor allem auf die Thatsache der Verschwommenheit im Bilde eines in Schwund begriffenen Knochens Gewicht legen und nur den Versuch unternehmen, dieselbe auch zu erklären.

Der Knochen wird durch rapiden Schwund porös, „erweicht" und zwar sind es zunächst die einzelnen Knochenbälkchen, welche derartig verändert werden. (Man hat dafür den Ausdruck Osteoporose, obwohl derselbe häufig auch für die Weitmaschigkeit der Knochenspongiosa gebraucht wird, eine Veränderung, welche erst nach beträchtlicher Dauer des Knochenschwundes zustande kommt.) Ob rapider Schwund 1) bloss unter Bildung Howshipscher Lacunen und Volkmannscher Kanäle erfolgt, wobei die Knochenbälkchen porös und ihre Oberflächen uneben werden, oder 2) ob dieser Art der Resorption eine Entkalkung der Knochenbälkchen zu „osteoider Substanz" („Halisterese") vorausgeht, ist heute noch strittig.[2]) Dass sich nun die nach Annahme 1) bloss porös und uneben gewordenen Bälkchen im Beginn und Höhestadium des Processes im Schatten nicht entsprechend darstellen, sondern als gröbere, verschwommene Striche, wäre durch das Missverhältnis zwischen der miskroskopischen Kleinheit der Aushöhlungen und dem allzu groben Korn der photographischen Platte zu erklären. Nach Annahme 2) würde die Verschwommenheit der Schattenstriche durch die partielle Entkalkung der Bälkchen zu erklären sein. Ich sehe dabei von der Erwägung ab, dass bei raschem Knochenschwund die Osteoklasten und das ganze Knochenmark mit gelösten Kalksalzen durchtränkt sein dürften, so dass der Schattenkontrast zwischen Knochen- und Markgewebe nennenswert verringert sein könnte. Wir haben wohl schon infolge Porose und Halisterese des Knochens auf dem Radiogramm den Eindruck, als ob der Schatten gebende Knochen im Zerfliessen begriffen wäre. Im reparativen Stadium der Affektion werden an die defekten Bälkchen neue Lamellen apponiert, die zunächst kalklos sind und erst allmählich einen normalen Kalkgehalt erhalten, (nach Annahme 2) nehmen die entkalkten Teile Kalksalze wieder auf), dadurch muss die Dichte des erkrankten Knochenbälkchens von der Oberfläche gegen die innerste Schichte allmählich zunehmen und das Schattenbild unscharf begrenzt sein.

Meine radiographischen Befunde betreffen die folgenden fünf Gruppen von Erkrankungen mit rasch vor sich gehender Knochenerweiterung:

1. Eitrige Ostitis,
2. Caries tuberculosa,
3. Ostitis syphilitica,
4. Akute Knochenatrophie bei:
   a) Arthritis gonorrhoica,
   b) Arthritis nodosa,
   ferner c) in der Umgebung heftiger Entzündungsprozesse überhaupt und bei
   d) Contusionen und Frakturen.
5. Carcinom und Sarcom des Knochens.

---

[2]) Bei Krankheiten mit raschem Knochenschwund, Osteomalacie, Rhachitis, Ostitis und akuter Osteoatrophie (sogenannter Inaktivitätsatrophie) wurden durch histologische Untersuchung nicht nur Defekte an den Knochenbälkchen — infolge Einschmelzung des Knochens durch Osteoklasten —, also Osteoporose, sondern auch kalklose Säume an den Knochenbälkchen, Halisterese, gefunden. Die einen Autoren sehen in dieser Bildung von „osteoider Substanz" ein Vorstadium der vollkommenen Resorption des Knochens, die andern Autoren (namentlich Pommer) erklären die von so vielen Forschern beobachteten kalklosen Säume zum einen Teil als Täuschung (Kunstprodukt durch Entkalkung des Präparates in Säuren), zum andern Teil als neu apponierte und daher kalklose Lamellen; es soll sich also dabei in Begleitung der Knochenresorption um reparatorische Vorgänge handeln. Für die akute Knochenatrophie, die sogenannte Inaktivitätsatrophie, suchte Reis (Pester med. chir. Presse, Bd. XXXV, 1899, No. 2—4) an Knochenschnitten nachzuweisen, dass bei derselben in noch grösserer Ausdehnung als bei den anderen Affektionen Decalcination der Knochenbälkchen thatsächlich vorkomme und als Vorstadium der Resorption anzusehen sei, nicht als begleitende Knochenneubildung. Seine Befunde sind neu und wertvoll, aber seinen Erklärungen ist wohl nicht unbedingt beizupflichten; denn Sudecks und meine radiographischen Untersuchungen am Lebenden sprechen dabei für das Vorkommen einer ausgiebigen Restitution der Bälkchen nach Resorption.

Dagegen habe ich bisher die Veränderung im Radiogramm bei langsam vor sich gehendem Knochenschwund nicht beobachtet, z. B. bei seniler Atrophie des Knochens, ferner auch nicht bei Rhachitis und Osteomalacie.

Einige Beispiele. Ad 1. Es handelte sich um Osteomyelitis von langen Röhrenknochen, auf dem Blutwege entstanden und um Ostitis von Phalangen nach Hautverletzung mit auf den Knochen fortschreitender Entzündung. Soweit das Knochengewebe entzündet ist, ist das Schattenbild in seiner Innenzeichnung verändert; auch Auflagerungen zeigen sich deutlich.

Ad 2. Die Aufhellung des Knochenschattens und die Verschwommenheit des Bildes bei tuberkulöser Caries wurde schon von mehreren Autoren beobachtet. Doch beschäftigte sich keiner mit dieser Erscheinung näher; man begnügte sich hervorzuheben, dass die groben Defekte im Röntgenbilde sich gut darstellten und führte die „Verschleierung" auf Exsudat zurück, beispielsweise an den Epiphysen im Schulter-, Ellbogen- und Handgelenk, im Hüft-, Knie- und Sprunggelenk. Nun sind auch noch bei „Spina ventosa" einer kindlichen Phalanx während des akuten Stadiums der Entzündung radiographisch nicht nur periostal gebildete konzentrische Knochenschalen, sondern auch Zerstörungen und verschwommene Striche und Flecken im Inneren erkennbar.

Ad 3. Beispielsweise sei die gummöse Ostitis bei Erwachsenen genannt, an Tibia, Fibula, Vorderarmknochen, Clavicula, Rippen etc.; ferner die „Dactylitis" (Phalangitis) heredosyphilitica der Kinderhand, die kürzlich von Hochsinger (Kaposis Festschrift, Wien 1901) Röntgenuntersuchungen unterzogen wurde. Im letzten Falle ist das Bild ähnlich wie bei der tuberkulösen Spina ventosa; der Schatten der erkrankten Phalanx zeigt Volumsvergrösserung, das Innere ist verschwommen fleckig marmoriert.

Ad 4. Akute Knochenatrophie (sogenannte Inaktivitätsatrophie) wurde zuerst vor einem Jahre von Sudeck (Langenbecks Archiv Bd. 62) und kürzlich von mir (Wiener med. Wochenschrift No. 28 ff. 1901) radiographisch studiert.

Ad 4, a. Als Beispiel gonorrhoischer Arthritis diene die Affektion des Handgelenkes bei einem an akuter Polyarthritis gonorrhoica erkrankten jungen Manne. Meine erste Untersuchung fand sechs Wochen nach Beginn der Entzündung statt und zeigte hochgradige Veränderungen, jedoch geringere bei der zweiten sechs Wochen später unternommenen Aufnahme, als der Prozess schon im Rückgange begriffen war. Die Schatten der das Handgelenk zusammensetzenden Knochen waren deutlich aufgehellt, die Kontouren unscharf und die Struktur verschwommen. (Vergleiche meine Arbeit „Über gonorrh. Neuritis etc.", Volkmanns Sammlung Klin. Vorträge N. F. No. 315 Nachtrag, ferner einen Fall Sudecks l. c. und eine Demonstration Petersens auf dem Kongress der deutschen dermatologischen Gesellschaft zu Breslau im April 1901, wo es sich ebenfalls um Arthritis gonorrhoica des Handgelenkes handelte.)

Ad 4, b. Bei einer über 50jährigen Frau bestand Arthritis nodosa an beiden Händen mit den charakteristischen, sehr deutlich im Röntgenbilde sichtbaren Knochenveränderungen. (Zuerst wurden solche von französischen Autoren radiographiert.) Nur eines der Gelenke, das zweite Interphalangealgelenk eines Zeigenfigers, war zur Zeit der Untersuchung in akutem Entzündungszustande, stärker angeschwollen, gerötet und schmerzhaft. An derselben Stelle erschienen im Radiogramm nicht nur die gegenüberliegenden Gelenkflächen zerstört und das Köpfchen der zweiten Phalanx aufgetrieben, sondern war auch die Spongiosazeichnung des Köpfchens verschwommen.

Ad 4, c. Wenn an einer Stelle einer Extremität ein heftiger Entzündungszustand besteht, Caries, eitrige Ostitis oder auch nur phlegmonöse Entzündung, können die benachbarten Knochenteile und Knochen, ja sogar alle Knochen der Extremität von akuter Knochenatrophie befallen werden, welche sich im akuten Stadium radiographisch besonders an den spongiösen Abschnitten und zwar durch Aufhellung des Gesamtschattens und verschwommene Zeichnung der Struktur darstellt.

Bei dieser Erkrankung sei auch erwähnt, dass der ganze Verlauf radiographisch gut studiert werden kann. Zu Beginn ist der Spongiosaschatten im ganzen nur wenig aufgehellt und zeigt vereinzelte oder confluierende hellere Herde mit kaum sichtbaren, unscharfen Bälkchenstrichen. Im Höhestadium ist der Schatten fast in toto und gleichmässiger aufgehellt, und je nach dem Grade der Affektion (was wohl besonders von der Heftigkeit und Dauer der primären Entzündung abhängt), entweder bloss einfach verschwommen aufgehellt oder zugleich auch mit Weitmaschigkeit des Spongiosanetzes verbunden, wobei dann auch die Compacta der Diaphyse porös geworden ist.

Entsprechend dem Grade, den der Knochenschwund erreicht, findet man auch den Ausgang verschieden, in leichteren Fällen Restitutio ad integrum, in schwereren Fällen Bildung eines atrophischen Knochens mit verdünnter Corticalis und rarefizierter Spongiosa, wobei man die reparatorischen Vorgänge radiographisch verfolgen kann. Jedesmal ist nach Ablauf der Knochenerkrankung das Schattenbild des Knochens wieder scharf gezeichnet, was offenbar einer erneuerten Bildung solider und eben begrenzter Bälkchen entspricht.

Ad 4, d. Dieselben Veränderungen sind bei Kontusionen, Distorsionen und Frakturen zu konstatieren. Bei Beschreibung von Radiogrammen wurde dieser Erscheinung von mehreren Autoren

nebenbei Erwähnung gethan. Besonders ausgesprochen wird der akute Schwund an allen Knochen einer Pseudarthrose tragenden Extremität vorgefunden. Hier sei auch bemerkt, dass sich Zacken von Fragmentenden im Röntgenbilde bald nicht nur abgerundet, sondern auch verschwommen begrenzt zeigen.

Zum Schlusse möchte ich darauf hinweisen, dass vor der Röntgenuntersuchung die akute Knochenatrophie in den meisten Fällen nicht vermutet worden war, da sie keine klinischen Erscheinungen erzeugt; die Häufigkeit ihres Vorkommens, ihr Auftreten selbst nach Entzündungsprozessen in der Dauer nur weniger Wochen und bei Arthritis dürfte bisher unbekannt gewesen sein.

Endlich erwähne ich noch, dass auch bei Carcinom und Sarkom die von der Neubildung infiltrierten, rareficierten Abschnitte des Knochens im Radiogramm eine verschwommene Zeichnung haben.

Welchen Wert die Kenntnis des neuen „radiographischen Knochenresorptionssymptoms" für die klinische Diagnose haben wird, bedarf wohl keiner weiteren Ausführung. (Autoreferat.)

Sektion für innere Medicin.

Guido Holzknecht (Wien): **Das Röntgenverfahren in der inneren Medicin.**

M. H.! Einen umfangreichen Stoff, den heutigen Stand des intermistischen Röntgenverfahrens in den Rahmen eines kurzen Vortrages zwängend, darf ich in Betreff der Vollständigkeit auf ein grosses Mass von Nachsicht rechnen. Vom Unsicheren absehend, will ich das Gesicherte, praktisch Bedeutsame kurz hervorheben.

Von den zwei Hauptabschnitten des ganzen Gebietes betrifft der grössere die Erkrankungen der Brusteingeweide, der kleinere, den ich vorwegnehmen will, die bei inneren Erkrankungen vorkommenden pathologischen Prozesse des Skeletts, die Konkremente und wenige diagnostische Anhaltspunkte bei Erkrankungen der Baucheingeweide, besonders des Magens; dann bei der Zwerchfellhernie, die den Bruchinhalt auf hellem Lungenhintergrunde zeigt (C. Hirsch) und des subphrenischen Gasabcesses mit dem Bilde einer hellen Gasblase zwischen Leber und Zwerchfell.

Die Konkremente des Nierenbeckens — Leiters und der Blase werden mit fortschreitender Technik immer häufiger gefunden. Bezüglich dieser ist die richtige Wahl der Röhrenqualität (so, dass die Details der Wirbel, insbesondere die Querfortsätze im Bilde erscheinen; Albers-Schönberg) und die Vermeidung der respiratorischen Verschiebung der Niere und Blase während der Exposition (Respiratorische Stillstandsaufnahme) hervorzuheben. Die chemische Zusammensetzung dieser Steine spielt nur eine untergeordnete Rolle.

Dagegen muss der verbreiteten Meinung entgegengetreten werden, dass Gallensteine radiographisch häufig nachgewiesen werden. Es existiert kein einziger gesicherter Fall. Die häufigen specifisch ungemein leichten Cholestearinsteine lassen nicht einmal bei einer weiteren Verbesserung der Technik einen Gewinn erwarten und die schweren Sorten sind äusserst selten. Bei der grossen Verschieblichkeit der Leber und Gallenblase sind jedenfalls alle Versuche wertlos, welche ohne respiratorische Stillstandsaufnahme Bilder von Gallensteinen erzielen wollen.

Bei den mit Skelettveränderungen einhergehenden inneren Erkrankungen sind die radiologischen Merkmale meist zart und betreffen oft bloss die Bälkchenstruktur der Knochen, weshalb auch hier eine exakte Technik die Grundlage der klinischen Verwertung ist. Von ihnen sind die reichlichen und auffallenden bei Rhachitis am wenigsten studiert. Die osteomalakische Knochenveränderung mit ihrer auf grosse Abschnitte des Skelettes gleichmässig verbreiteten Kalkarmut, den papierdünnen Kompakten und den rarefizierten Spongiosen fand in Litteratur mehrfach Erwähnung. Am frühesten wurden die hellen, Cysten gleichenden, meist in den Epiphysen, doch auch in den Diaphysen eingelagerten Uratmassen bei echter Gicht erkannt.

Von den vielgestaltigen Knochenveränderungen bei Syphilis sind am besten bekannt die mächtigen hyperostotischen Veränderuugen der Compacta bei Periostitis luetia und die eigentümliche, die Compacta in eine voluminöse, spongiaartige, schwammige Knochenmasse auflösende luetische Ostitis, endlich die Osteochondritis heredosyphilitica mit ihrer zackigen Knochenknorpelgrenze.

In einer vortrefflichen anatomisch-radiologischen Arbeit hat Barjon die zarten Veränderungen der Gelenkenden bei chronischer Arthritis, die Abschleifung des Gelenksknorpels, die Verschwommenheit der Struktur der Phalangenköpfchen und die Zerstörungen und Umformungen derselben bei höheren Graden dargestellt. Diese führen bei der Arthritis deformans zu mächtigen Auftreibungen aus lockerer Spongiosa mit Abbröckelung von Spitzen und Ecken (Heberden) und Verknöcherung der Kapseln und Bänder.

Als ein Gegenstand grossen Interesses haben die neurothischen Arthropathien früh die Beachtung auch der Radiologen gefunden. Geringe Grade zeigen im Röntgenbilde ihre zu schweren Deformationen im Sinne der Begleitung, mit maximaler Excavation der Pfannen führenden Veränderungen und ihre funktionelle Ossifikation der Kapsel und ihrer Verstärkungen; in höheren Graden die vollständige Konsumption der Gelenkenden und angrenzenden Diaphysenabschnitte. Nur kurz erwähnt seien

ferner die im Sinne atrophischer und aplastischer Vorgänge zu deutenden Bilder des Skeletts bei manchen mit Motilitätsstörungen einhergehenden Erkrankungen des Nervensystems.

Der zweite grössere Hauptabschnitt ist die Untersuchung des Thorax[1]), welche durch das Überwiegen der subtil ausgestalteten Schirmuntersuchung über die graphische gekennzeichnet ist. Für alle das Mediastinum betreffenden diagnostischen Fragen kann die photographische Aufnahme vollständig entbehrt werden. Diese massiven Gebilde erscheinen am Schirm vollkommen deutlich, ihre Bilder gewinnen durch die photographische Fixierung nichts, sie verlieren vielmehr an Randschärfe durch die unvermeidliche Pulsation. Dagegen übertrifft das Radiogramm der Lungen und ihrer Verdichtungsprocesse das Schirmbild derselben bei weitem, vorausgesetzt, dass die Aufnahme im Atemstillstand (Hoffmann) gemacht wird. Die Durchleuchtung wird zweckmässig mit etwas härterer Röhre (Beckenröhre) und stets mit der Bleiblende (Prinzip Walter) zwischen Röhre und Patient vorgenommen. Letztere sei schwerlos aufgehängt, ebenso der Leuchtschirm. Das fleissige Nachzeichnen der Schirmbilder auf eingelegten Glasplatten ist didaktisch sehr empfehlenswert. Bequem verstellbarer Röhrenwandarm. Die Aufnahmen werden am besten in Sitzen, in für alle Richtungen geeigneten, auf die Stabilität des Objektes Bedacht nehmenden Aufnahmestühlen gemacht. Protrahierter Respirationsstillstand nach längerem, tiefen Atmen (Apnöe). Aufnahmen mit Wehnelt-Unterbrecher in $^1/_4$—$^1/_2$″ und kürzer. Betrachtung der dünn entwickelten Platten in diffusem Licht (Negativbühnen).

Die Teile des normalen sagittalen Thoraxbildes (der Mittelschatten und die beiden Lungenfelder), des frontalen (Herz, Retrocardial- und Retrosternalfeld) und des der ersten schrägen Richtung (Wirbelsäule, Herz- und Gefässschatten, Lungenfelder und helles Mittelfeld) nehmen mit jeder neuen Röhrenstellung (Seiten-, Hoch- und Nahestellung) andere Formen an, welche zunächst morphologisch studiert und dann anatomisch gedeutet werden mussten. Desgleichen die Bewegungserscheinungen an demselben. Hierauf konnte an die Beurteilung pathologischer Bilder gegangen werden.

Das vertikale helle Band im Schattenbilde der Hals- und oberen Brustwirbelsäule ist die Schattenaussparung der Trachea. Es zeigt durch seine mannigfaltige abnorme Lage die Dislokation der Luftröhre an. Die Kompression derselben kann nicht erkannt werden. Wird die aus Larynx, Trachea und Bronchien bestehende Kette gespannt (Aneurysma, Tumor, Zwerchfelltiefstand u. s. w.), so entsteht (manchmal zugleich mit Cardarellia's Symptom) Hebung des Schattens der genannten Gebilde resp. der normalen Aorta und selbst des Herzens beim Schlucken. Bei raschem einseitigen Kapazitätsverlust einer Lunge, also besonders bei Bronchostenose, doch auch aus anderen Gründen, schiebt sich als Kompensation inspiratorisch dss Mediastinum in die kranke Thoraxseite.

In den Lungen ist von einer gewissen Grösse der Herde an (je nach der Lage Nuss- bis Haselnussgrösse) alles wahrnehmbar, was an Stelle des durchgängigen Lungengewedes durch Verdrängung oder Substitution ein dichteres, kompakteres Gewebe setzt, also pneumonische, gangränöse, eitrige, tuberkulöse Infiltration, Infarzierung, Neubildung, dann Schwartenbildung der Pleura und pleurale Ergüsse; ferner alles, was an Stelle des normalen rarefiziertes Lungengewebe (Emphysem) oder blosses Gas setzt, also Cavernen und Pneumothorax.

Die Lobärpneumonie giebt typische, geometrisch aus der Lappenform ableitbare Schattenformen, welche nicht selten auch von der Tuberkulose der Lunge imitiert werden. Wegen der Schräglage der Lappengrenzen täuscht Infiltration gewisser Lappen zu grosse Herde vor. Infarkte unterscheiden sich fast nur durch ihre Lieblingslokalisation (sorgfältiges Absuchen der Lungenränder mittels extremer Röhrenstellungen) von anderen Verdichtungsherden, unter denen Gangrän und Abscess wegen ihrer chirurgischen Therapie der exakten radiologischen Lokalisation bedürfen (Methoden von Exner und Levy-Dorn).

Die tuberkulöse Infiltration setzt je nach der anatomischen Form klein- und grossherdige Schattenmassen von verschiedener Ausdehnung. Die einzelnen Herde beeinflussen gegenseitig ihre Bilder in mannigfacher Weise und lassen, ganz abgesehen von der Lage im Thorax, die auf das Aussehen der Herdschatten Einfluss hat, bisweilen differente, progredienten und schrumpfenden Herden zu hommende Formen erkennen. Im ganzen erhält man in vorgeschrittenen Fällen (und zahlreiche Spitzenkatarrhe fallen in diese Rubrik) radiologisch das bei weitem beste Übersichtsbild der bestehenden Ausdehnung des Prozesses, ein sinnfälliges Bild der verlorenen und restierenden Lungenkapazität. Bei Phthisis incipiens im klinischen Sinne, wo minimale und umfangreiche, junge und alte Herde, oft zentral, unter dem Bilde des Spitzenkatarrhes verlaufen, differenziert die Methode in einer den anatomischen Verhältnissen näher stehenden Art, indem sie die wirkliche, anatomische Phthisis incipiens übersieht, die übrigen Formen nach Grösse und Art der Herde unterscheidet.

[1]) Dem Folgenden liegt eine grössere Arbeit, welche Verf. in den verflossenen Jahren an der Klinik Hofr. Nothnagel in Wien ausgeführt hat und die kürzlich als Bd. VI des Sammelwerkes: Archiv und Atlas der normalen und pathologischen Anatomie in typischen Röntgenbildern bei Gräfe & Sillem, Hamburg erschienen ist, zu Grunde.

Viel kleinere Cavernen als klinisch, schon haselnuss grosse können, günstig gelegen, radiologisch erkannt werden. Ein dunkler, einen hellen Kreis einschliessender Schattenring, dessen innerer Rand sich scharf von der zentralen Scheibe abhebt, während der äussere allmählich abklingt, ist das charakteristische Bild der entleerten Destruktionscaverne. Veränderungen der Schattenverhältnisse vor und nach Expektoration bilden ein weiteres Cavernensyptom, das auch anderen, mit den Brochien kommunizierenden Höhlen eignet. Unscharf begrenzte helle Stellen in Infiltratschatten sind mehrdeutig. Die dichten Schatten der pleuralen Ergüsse erlauben keine Unterscheidung ihrer Natur (Exsudat, Transsudat — Blut — Eiter). Ihre Beweglichkeit ist, seltene Fälle ausgenommen, gering; kleine müssen sorgfältig mittels extremer Röhrenstellungen und anderer Mittel besonders in den basalen Pleurasinus aufgesucht werden. Der mit Pneumotorax kombinierte Erguss zeichnet sich durch seine unveränderliche Horizontalität aus. Die anderen kehren in ihre Lage zurück, er bleibt in derselben und macht nur, wenn es erschüttert wird, Bewegungen. 1. Sichtbare Succuscio hippokratis, 2. rythmische Undulation synchron mit dem Herzstoss, ferner paradoxe Respiration (Kienböck-Bouchard), inspiratorische Hebung, exspiratorische Senkung). Über dem horizontalen Niveau des Ergusses teilt sich der überaus helle gasgefüllte Pleuraraum und der dunkle collabierte Lungenstumpf, dessen Grösse ein Urteil über die Ausdehnung seiner Infiltration erlaubt, in den Rest des Lungenfeldes.

Von der abnormen Helligkeit abgesehen, besitzt die Lungenblähung noch weitere radiologische Symptome: Die Vergrösserung des Lungenfeldes nach unten, die mangelhafte oder fehlende basale Aufhellung des Lungenfeldes (ein normalerweise höchst auffallendes Phänomen), mangelhaftes „sichtbares Littensches Zeichen", Steilstellung des Herzens und Schlinghebung des Aortenbogens.

Der normale, unten breite, oben schmale Mittelschatten wird durch Herz und Gefässe gebildet. Er begrenzt sich links durch 3 Bogen (von oben gerechnet: Aortenwölbung, linke Vorhofswölbung und linke Kammerwölbung), rechts durch zwei sehr flache (Cava descendens, rechter Vorhof). Die schattenränder zeigen entsprechende pulsatorische bewegungen. Im linken schrägen Durchmesser gesehen, tritt die Wirbelsäule aus dem Mittelschatten heraus, und dieser zeigt nun die Herzsilhouette und als obere Fortsetzung derselben ein stumpfendendes, schmales Band, das durch die aufeinander projicierten Schatten der Aorta ascendens und descendens und des vorderen und hinteren Bogenanteiles gebildet wird. Die Grössenveränderungen der einzelnen Anteile haben mannigfache Formveränderungen des Mittelschattens zur Folge, die oft typisch sind, indem sie gewisse Herzanteile regelmässig kombinieren. Allgemeine Stauung bewirkt ausgleichende Verbreiterung des ganzen Mittelschattens, Dilatation des linken Ventrikels eine abnorm hohe, breite Figur mit plumper Herzspitze etc.

Gemessen wird die basale Herzbreite; und zwar approximativ bei grösserer Entfernung von der Röhre (praktisch zureichend, weil die Fehler innerhalb der physiologischen Schwankungen liegen), exakt (zwecks wissenschaftlicher Arbeiten) am besten mittels des Moritzschen Orthodiagraphs. Den Körpergrössen 125, 150, 175 cm entsprechen normaler Weise 9, 11 und 12 cm basale Herzbreite (Levy-Dorn). Hypertrophie kann nicht erkannt werden. Jede sichtbare Vergrösserung muss auf Dilatation bezogen werden. Die Lungenblähung ist nicht nur kein Hindernis für die Erkennung der Herzgrösse, sie verbessert sogar die Bildverhältnisse.

Dislokationen des Herzens, meist mit Drehung einhergehend, sind begreiflicherweise in die Augen springend, situs inversus wegen der Differenz des rechten und linken Schattenrandes leicht zu erkennen, desgleichen der damit verbundene situs inversus aortae. Bei den einzelnen Klappenfehlern treten ausser entsprechenden Grössenveränderungen der Herzanteile abnorme Bewegungserscheinungen auf. Bei Aorteninsufficienz grosser Aortenpuls (Aneurysmenschatten zeigen selbst bei bestehender Aorteninsufficienz kleinen Puls; grossschlägiger Randpuls eines Schattens spricht gegen Aneurysma!). Bei Mitralinsufficienz positiver Puls des linken Vorhofes, bei Tricuspitalinsufficienz positiver Puls des rechten Vorhofes und der Vena cava descendens.

Grössere Aneurysmen der Brustaorta, auch wenn sie physikalisch noch nicht zugänglich sind, machen keine erheblichen diagnostischen Schwierigkeiten, wenn man sich daran hält, dass die scharfrandigen, meist gleichmässig gerundeten Säcke an nachweislich einheitlichen Teilen, also auf derselben Seite des Mittelschattens herzsystolische, mehrseitige, schwache Pulsation zeigen und in der ersten schrägen Durchleuchtungsrichtung nicht zu einem normalen oder wenig verbreiterten Aortenbande (siehe oben) zusammenschrumpfen. In letzterem Falle gehört die Schattenmasse nicht einem Aneurysma, sondern der allgemein oder spindelig gedehnten Aorta an. Eine Reihe weiterer Anhaltepunkte schützt vor der Verwechslung dieser bei Myodegeneratio, Arteriosklerose, Aorteninsufficienz, Mb. Basedorii, chronischer Nephritis und anderen häufigen Dehnungen und der Verlagerung der Aorta mit dem Aneurysma, von dem sie prognostisch sich so sehr unterscheidet.

Kleine, beginnende Aneurysmen zeigen in sagittaler Richtung oft keine abnormen Bilder, in der ersten schrägen fast stets typische kappenförmige (A. ascendens) und keulenförmige (Bogen) Verbildungen des „Aortenbandes" (s. oben). Tiefsitzende Aneurysmen der Aorta descendens bleiben diagnostisch mitunter unentschieden. Die Lokalisation des Ausgangspunktes der Aneurysmen ist durch

die Radiologie wesentlich gefördert worden, und zwar hauptsächlich dadurch, dass man die ganzen Säcke in vollem Umfange übersieht, während die Perkussion oft ganz unmassgebliche Sackanteile lokalisiert und dass daher die wirkliche Lage der Säcke für ihren Ausgangspunkt häufiger und besser verwertet werden kann.

Dass Aneurysmen der Bauchaorta nicht gesehen werden können ist begreiflich, wenn man bedenkt, dass die Baucheingeweide ebenso dunkel erscheinen wie Aneurysmen und andere Tumoren. Der dunkle Tumor hebt sich von den dunklen Baucheingeweiden nicht, von den hellerscheinden Lungen jedoch sehr gut ab.

Vom Mediastinum ausgehende Tumoren erscheinen, schon bei geringer Grösse leicht erkennbar, je nach ihrer Entstehungsweise in ihren Schattenrändern teils einheitlich, teils zusammengesetzt, mehr minder confluierend und zeigen selten fortgeleitete, einseitige, gleichgerichtete Pulsation.

Der Oesophagus, normalerweise unsichtbar, kann durch Einführung schwerer Sonden in seiner Lage sichtbar gemacht werden und zwar immer am besten in der ersten schrägen Durchleuchtungsrichtung. Viel bequemer, ungemein schonungsvoll und leicht ausführbar ist jedoch die Beobachtung der Bewegung sichtbarer Bissen durch den Oesophagus (Bismuthum subnitricum in Oblate). Sie giebt nicht nur über einen Verlauf (Dislocationen ohne Schlingbeschwerden sind viel häufiger als man klinisch zu berücksichtigen gewohnt ist und oft das erste Zeichen mediastinaler Tumorbildungen) Aufschluss, sondern stellt, da die Locomotion der Boli die einzige Funktion des Oesophagus ist, eine objektive Funktionsprüfung dar, die es bisher nicht gab. Bei den verschiedenen Störungen der Wegsamkeit und motorischen Kraft des Oesophagus passiert der Bissen in mannigfacher, teils typischer (Kompression, Stenose) teils noch eingehende Studien erfordernder Art die Speiseröhre. Bleibt er stecken, so erzeugt nachgetrunkene Wismuth-Schüttelmixtur einen sichtbaren Ausguss des darüberliegenden normalen oder dilatierten Oesophagus. Gewisse Kombinationen der Wismuth- mit der Sondenmethode erlauben, wie Blum trefflich gezeigt hat, die Diagnose des Oesophagusdivertikels.

Levy-Dorn (Berlin): Vorläufige Mitteilung über **Zwerchfellbewegung mit Demonstration.**

Das Diaphragma lässt sich, wie Redner früher gezeigt hat, in zu vergleichenden Untersuchungen geeigneter Weise mittels Röntgenstrahlen auf die Brustwand projizieren. Es geschieht durch parallele Verschiebung des Rohres, während es zugleich möglichst senkrecht über der Brustwand steht. (Vergl. Deutsche Medizinische Wochenschrift 1900 No. 35—37). Der Abstand der Zwerchfell-Kurven, welche durch diese Untersuchungsweise bei der In- und Exspiration auf der Brustwand entstehen, giebt uns aber nicht Aufschluss über die wahre Bewegung des Diaphragmas. Vielmehr ist jener Abstand eine Resultante, welche aus der Bewegung des Brustkorbs und der des Zwerchfells gewonnen wird. Eine einfache Überlegung zeigt, dass die Exkursionen des Zwerchfells in Wirklichkeit kleiner sein müssen, dass also, wer die absolute Grösse derselben finden will, das Zwerchfell auf eine ruhende Fläche, nicht auf die bewegliche Brustwand projizieren muss.

Die Probe auf das Exempel lässt sich leicht durch einen Apparat geben, welchen Redner konstruiert hat und welcher die Verschiebung des Diaphragmas gegenüber der Brustwand auf der Haut angiebt und zugleich die alleinige Bewegung desselben bestimmen lässt. (Demonstration.) Man kann so in der Papillarlinie Unterschiede von über 3 cm finden.

Der vorgeführte Apparat gewährt ausserdem die Möglichkeit, Personen in jeder wichtigen Stellung — also im Stehen, horizontaler und seitlicher Lage —, mit zur Zeichenfläche parallelen und senkrechten Strahlen zu untersuchen. — Die angegebene Methode eröffnet eine lohnende Aussicht für die Erkennung der Krankheiten einiger Organe, wie z. B. der Leber. (Autoreferat.)

Sektion für Hals-, Nasen- und Ohrenkrankheiten.

Ernst Winkler (Bremen): **Fälle von nasalen Nebenhöhlenerkrankungen.** Es werden drei Fälle von schwerer Kieferhöhlen- und Siebbeineiterung vorgestellt. In einem Falle musste, da die Wände der Kieferhöhle nekrotisch geworden waren, eine Resection des linken Oberkiefers vorgenommen werden. In zwei Fällen waren äussere Schnitte durch die Gesichtshaut nicht nötig — es gelang die Ausräumung des Siebbeins nach Fortnahme der facialen Kieferhöhlenwand von der Fossa canina aus. Ferner werden fünf Fälle von einseitiger kombinierter Nebenhöhleneiterung vorgestellt, in zwei Fällen waren Stirnhöhle, Siebbein nebst Keilbeinhöhle und Antrum Highmori erkrankt, in zwei Fällen nur Siebbein, Keilbeinhöhle und Stirnhöhle, in einem Falle nur Siebbein und Stirnhöhle. Je nach der Ausprägung der Gesichtsfalten, je nach der Configuration des Nasengerüstes und je nach den Ergebnissen, die eine Röntgenaufnahme des Schädels ergab, wurden die kranken Nebenhöhlen durch verschiedenartige osteoplastische Eingriffe an Stirnbein- und Nasengerüst freigelegt und ausgeräumt. Eine totale Verödung beider Stirnhöhlen wie des Siebbeins, indirekt durch eine Nekrose der vorderen Stirnbeintafel wird durch einen 6., und dasselbe Resultat durch ein osteoplastisches Verfahren (Herunterklappen der Nase) an Röntgenaufnahmen gezeigt. Ein Fall war nach Gussenbauer operiert. Hier ergab die spätere Röntgenaufnahme, dass die Stirn-

höhlen noch vorhanden waren. An einem zwölften Falle werden die Narben bei osteoplastischer Freilegung der beiden Sinus frontal. nach Czerny-Gussenbauer gezeigt. — W. demonstriert an Röntgenaufnahmen, in welcher Weise das Röntgenbild des Schädels für Operationen an Stirnhöhle und Siebbein verwertet werden kann. Er verwirft die endonasalen Eingriffe, wie sie von Spiess versucht und empfohlen sind. W. glaubt, dass in Zukunft das Röntgenbild sowohl für die Diagnose als auch für den zu fassenden Operationsplan eine wichtige Rolle spielen wird. Man kann an den Profilaufnahmen des Schädels über die Höhe und Tiefe der Stirnhöhlen, die Beschaffenheit ihrer vorderen s. g. chirurgischen Wand und in manchen Fällen auch über gewisse Verhältnisse an der unteren Wand sehr gute Studien machen, die dem Operateur bei der späterfolgenden Freilegung dieser Hohlräume ausgezeignete Fingerzeige geben. Die Breite der Stirnhöhlen konnte W. bis jetzt noch nicht durch Enfaceaufnahmen bestimmen. Indess sind die Anhaltspunkte, welche das Studium der Profilaufnahmen ergiebt, bereits so wichtig, dass W. dieselben vor einer Operation an dieser Gegend nicht mehr entbehren möchte, weil sie dem Operateur eine grosse Sicherheit zu den nötigen Eingriffen verschaffen. — W. zeigt einige Bilder, bei denen die Röntgenaufnahme stattfand, während in Kieferhöhle, Stirnhöhle und Keilbeinhöhle des Patienten Sonden eingelegt waren. Sowohl in der Stirnhöhle wie Keilbeinhöhle waren die Sonden durch den ganzen Hohlraum geführt, derart, dass in dem Sinus sphenoidales das Sondenende der hinteren Wand, in dem Sinus frontalis dem von vorderer und hinterer Stirnbeintafel gebildeten oberen Winkel anlag. Die aussordentliche wenig kontrolierbare Tiefe, in welche die endonasalen Eingriffe an dem Sinus sphenoidalis führen, wird durch derartige Aufnahmen sehr klar. Dann werden noch Bilder vom skelettierten Schädel gezeigt und wird das Verfahren erörtert, welches zur Deutung derartiger Bilder führt. An Bildern von Lebenden werden zum Schluss verschiedene Typen besprochen, in welcher Sinus frontalis und ethnoidales zur Anschauung kommen können. Die Röntgenaufnahmen des Schädels haben für den Rhinologen in vielen Fällen einen hohen Wert, weniger für den, welche Kuhnt und seinen Anhängern nachbetend principiell bei Eiterung der oberen nasalen Nebenräumen stückweise oder gänzlich die vordere Wand fortnimmt, als für den, welcher seine Patienten nicht diesen häufig entstellenden und für gleichzeitige Stirnhöhlen und Siebbeineiterung vollkommen unzulänglichen Verfahren aussetzen will. (Autoreferat.)

Sektion für Physik.

Walter (Hamburg): **Über die Haga- und Wind'schen Beugungsversuche mit Röntgenstrahlen.** Die älteren Versuche von Kümmel, Fomm, Precht u. a., durch welche eine Beugung der Röntgenstrahlen nachgewiesen sein sollte, können jetzt wohl endgültig als erledigt angesehen werden, besonders nachdem sie von Wind in Groningen als optische Täuschungen erkannt worden sind. Neuerdings hat dann aber der letztgenannte Beobachter in Verbindung mit Prof. Haga daselbst Versuche mit sehr viel engeren Spalten gemacht, indem der als Strahlenquelle dienende Spalt nur eine Breite von etwa $^1/_{100}$ mm hatte, während der 75 cm davon entfernte eigentliche Beugungsspalt eine keilförmige Gestalt von ähnlicher Breitendimension hatte. Das Bild des letzteren wurde auf einer in 75 cm Abstand hinter ihm stehenden photographischen Platte aufgefangen und zeigte nun in manchen Fällen eigentümliche Verbreiterungen, auf Grund deren die Beobachter zu dem Schlusse kamen, dass die Röntgenstrahlen nun doch einer Beugung fähig seien, wenn auch in viel geringerem Grade als man dies früher annahm. Der Vortragende hat nun diese Versuche wiederholt, und ist dabei im Gegensatze zu den holländischen Forschern zu einem durchaus negativen Resultate gekommen. Er glaubt deshalb, dass die schwachen Unregelmässigkeiten in den Groninger Bildern lediglich auf photographische Ursachen zurückzuführen seien und vielleicht dem Umstande ihre Enstehung verdanken, dass die betreffenden Platten zu lange im Entwickler gelassen wurden. Vielleicht mag aber auch schon die Emulsion dieser Platten von vornherein nicht an allen Stellen eine vollkommen gleichmässige Empfindlichkeit gehabt haben. (Autoreferat.)

Röntgensitzung am 26. und 27. September.

Kombinierte Sitzung der Physiker, Ärzte und Fabrikanten.

Vorsitzender: Prof. Dr. Schiff (Wien).
Schriftführer: Dr. Holzknecht (Wien).

Herr Gocht (Halle): **Über die Abnützung der Röntgenröhren.**

Der Vortrag erscheint in extenso in dieser Zeitschrift. Gocht beobachtete ein ausserordentliches deutliches schnelles Altern der Röhren. Schon die 2. u. 3 Aufnahme mit einer neuen Röhre steht hinter der ersten erheblich zurück. Demonstration von Platten.

Walter (Hamburg): Nach seiner Ansicht ist die Ursache der Gochtschen Misserfolge vor allem darin zu suchen, dass derselbe die Röhre zu wenig belastete. Bei dieser Betriebsweise hat nämlich die letztere, soviel er beobachtet hat, eine sehr grosse Neigung zum Hartwerden.

Rosenthal (München) weist darauf hin, dass die Bemerkung des Herrn Dr. Walter wohl viel zu wenig beachtet wurde, die er für ausserordentlich wichtig für die Röhrenfrage hält und deshalb nochmals bes. darauf zurückkommt, nämlich, dass durch geringere Beanspruchung durchaus nicht eine längere Lebensdauer erreicht wird; im Gegenteil, eine Röhre, welche für starke Ströme gebaut ist, wird z. B. viel weniger haltbar mit schwachen Strömen sein können und umgekehrt, und es ist deshalb zweckmässig, für schwache Bestrahlungen eine andere Röhre zu verwenden, als für sehr starke.

Cowl (Berlin) hob bezüglich der hochwichtigen Untersuchungen des Herrn Gocht, die photographische Seite des Vergleichs hervor namentlich die Notwendigkeit, entweder zwei Vergleichsplatten in einem Bad oder immer in frisch angesetzten Entwickler zu behandeln.

Das von der Antikathode ausgestrahlte Platin, das einen hemisphärischen Überzug an der Röhrenwand bildet, möchte er deswegen als ein Hauptgrund des Verderbens der Röhre betrachten, da dieses Platin ebenso wie das der Antikathode Röntgenstrahlen in allen Richtungen aussenden kann.

Boas (Berlin). Wendet sich gegen die Ansicht, dass eine Röhre von bestimmten grossen Härtegrade erforderlich sei, um von stärkeren Körperteilen Aufnahmen zu erzielen. Prinzipiell muss dagegen der Standpunkt vertreten werden, dass jede Röhre für jede Aufnahme so weich als möglich sein muss. Wir sind leider nicht in der Lage, aus einer sehr weichen Röhre diejenige Gesamtmenge von Röntgenstrahlen zu erzeugen, welche nötig wäre, um eine starke absorbierende Schicht mit genügender Intensität zu durchdringen.

Bezüglich der Wirkung der Röntgenröhren sollte es nicht unterlassen werden, zu berücksichtigen, dass die fluorescierenden Wirkungen sowohl im Schirm wie in der photographischen Platte eine Grenze besitzen und eine Intensität der Strahlenwirkung zu merken ist, bei der eine weitere Steigerung des fluorescierenden Lichtes nur mit unverhältnismässiger Steigerung der Strahlenwirkung zu erzielen ist.

Es giebt eine Grenze für die Wirkung der Strahlen auf die photographische Platte und auf den Durchleuchtungsschirm, die überschritten die bekannten flauen Bilder giebt, weil die dicht durch die Strahlen getroffenen Teile des Schirmes das Maximum der fluorescierenden Wirkung erreicht haben.

Rosenthal (München) ist der Ansicht, dass es vielmehr darauf ankommt, die Röhren so zu konstruieren, dass sie sehr starke Beanspruchungen aushalten und damit Erzeugung intensivster Bilder in relativ kurzer Zeit gestatten, als darauf, schwache Röhren mit dem Induktor betreiben zu können, denn mit den letzteren soll nicht gearbeitet werden.

Schürmayer (Hannover): Die Schwärzung der photogr. Platte giebt keinen brauchbaren Massstab zur Beurteilung der Leistung einer Röhre. Bilddifferenzierung im Bezug auf Knochenstruktur etc. und dunkler Grund der Platte gehen nicht parallel.

Bei Aufsuchung der wichtigen Exp.-Zeit behufs Wiedergabe eines feinen Knochenspaltes und Verringerung der Exp. von 2 Sek. bis 20 Sek. in Abständen von je 2 Sek. und somit gleicher Versuchsanordnung, fehlte erst Schwärzung trotz guter Struktur des Bildes. Die Schwärzung stieg unter Konstanz der Differenzierung der Bildereinzelheiten und wurde schliesslich immer grösser trotzdem die Bildschärfe zurückging. — Das Auge beurteilt Bilder auf dunklem Grund günstiger, als solche auf mattem oder ganz solarisirtem Grund. Das Positivverfahren zeigt, dass Bilder letzterer Art durch das Auge falsch beurteilt werden. Auch Art der Entwicklung, Temperatur etc. kommen hier in Betracht, wie die Plattensorten. — Die ganzen Verhältnisse liegen zu kompliziert, um sie auf diese Weise klären zu können.

Deutschländer (Hamburg) richtet die Anfrage an Herrn Dr. Gocht, ob die Schädigung seiner Röhre eine dauernde gewesen sei. Es sei eine bekannte Thatsache, dass Röhren, die eine Reihe von Tagen oder Wochen ausgeruht hätten, sich dann wieder als sehr gut brauchbar erwiesen. 2. fragt D. an, ob nicht der Zustand des Entwicklers einen Einfluss auf die Schwärzungsfähigkeit gehabt haben könne.

Gocht. Die Entwickelung war immer eine gleichmässige, mit jedesmal frischem Eisenentwickler.

Ferner bin ich der Meinung, dass die Röhren nach längerer Ruhepause sich wieder regenerieren, wenigstens bis zu einem gewissen Grade, wie das seit fünf Jahren schon bekannt ist.

Levy giebt Herrn Holzknecht recht, dass für die praktische Dauer einer Röhre der Versuch des Herrn Dr. Gocht nicht massgebend ist, sondern dass dieser Versuch nur die starke Veränderlichkeit der Röhren überhaupt beweist, die bekannt ist. Die Röhren sind eben der Art ihrer Veränderung entsprechend jeweils für andere Zwecke zu benutzen. Bei den heutigen guten Reguliervorrichtungen können harte Röhren sehr bequem wieder von neuem weich gemacht werden, und zwar lässt sich diese Manipulation sehr häufig vornehmen, wenn auch die Veränderungen der Röhreneigenschaften in immer schnellerem Tempo vor sich gehen. Die Schärfe der Röhren ist im wesentlichen von der Krümmung der Kathode und ihrem Abstand von der Antikathode abhängig. Änderungen der Schärfe können also durch die Regulierung nur sekundär auftreten, z. B. durch Metallniederschlag im Innern der Röhre und daraus sich ergebenden Nebencentren für Röntgenstrahlen. Auch giebt gerade

das von Gocht eingeschlagene Verfahren ein besonders ungünstiges Resultat, weil die ungebrauchten, weichen Röhren sich am schnellsten verändern und die Röntgenröhren gleichmässiger bleiben, nachdem sie eine zeitlang benützt sind. Man solle sich also durch Herrn Gochts Versuche nicht erschrecken lassen, da sie keinen Schluss auf die praktische Lebensdauer der Röhre gestatten.

Spezialdiskussion: Induktorenbau.

Albers-Schönberg bespricht den Wert der alleinigen Benutzung des Wehnelt-Unterbrecher mit Walters Vorrichtung für veränderliche Selbstinduktion für alle radiologischen Zwecke (cf. Originalbeitrag in diesem Hefte).

Levy vertritt die Meinung, das kleine Induktoren für Behandlungszwecke sowie für die eines praktischen Arztes oder kleinerer Krankenhäuser ausreichend sind. Für Röntgenspecialisten aber sowie für grössere Krankenhäuser sei die Beschaffung grösserer Induktoren von 40 und 50 cm zu empfehlen. Diese grösseren Induktoren gestatten auch mit elektrolytischen Unterbrechern in einfachster Weise, und zwar durch Regulierung der Spannung, langsame und schnelle Unterbrechungen zu erzielen, sowie weiche und harte Röhren zu betreiben ohne complizierte Umschaltvorrichtungen, wie sie durch Veränderlichkeit der Selbstinduktion mehrfacher Platinstifte und Verbindungsleitungen erforderlich sind. Den Beweis hierfür habe Redner bereits vor einer Kommission in seiner Ausstellung erbracht und werde ihn jederzeit auf Wunsch von neuem erbringen.

Schiff bestätigt dies aus seiner praktischen Erfahrung.

Simon glaubt, dass ohne Selbstinduktion, bloss durch die gewohnte Veränderung des Widerstandes im Primärkreis alles nötige erreicht wird.

Boas dass von den beiden im Prinzip zu verändernden Faktoren, dem Widerstand im Primärkreis und der Selbstinduktion, der erstere der wichtige, der zweite zu vernachlässigen sei.

Fischer redet der Einfachheit des Instrumentarium, der Beschränkung der Zahl der Handgriffe das Wort, da Ärzte die Ausübenden sind.

Gocht bemerkt dazu, gegen eine notwendige Kompliziertheit sei nichts einzuwenden, der Arzt müsse viel mehr lernen als ein paar Handgriffe.

Albers-Schönberg: Die Haltbarkeit der Röhren sei nur durch die Vermeidung des Schliessungsfunkens und diese nur durch Anpassung der Selbstinduktion zu erreichen.

Dessauer teilt unter anderem mit, dass er sich bei Konstruktion seiner Apparate von einem von ärztlicher Seite ausgesprochenen Wunsche nach schwachwirkendem Licht für Hautbehandlung gerichtet hat.

Holzknecht: Herr Dessauer ist schlecht dahin informiert, dass für therapeutische Zwecke geringe Lichtwirkung erwünscht ist. Verwendung schwach wirkenden Lichtes in der Therapie ist nichts als Zeitvergeudung. Will jemand schwache oder allmählige Wirkung erzeugen, so kann er ja 40 Sitzungen geben, aber er muss es in intensiver Weise thun und nur die Einzelexposition auf etwa $^1/_2$ Minute herabdrücken. Alle Dosierung muss in die Expositionszeit verlegt werden. Da eine mittlere, „normale Reaktion“ bei intensivster Belichtung in einmal 20 Min. erzeugt wird, so ist durch kürzere und längere Expositionszeit die feinste Dosierung ermöglicht. Aus dem gleichen Grunde benötigen wir auch schnelle Unterbrechung. Reduktion der Unterbrechungszahl in der Sekunde z. B. auf die Hälfte bedeutet bloss eine Verlängerung der Bestrahlungszeit auf das Doppelte. Die Hälfte der Zeit ist dann vergeudet und nichts ist dafür eingetauscht. Ich formuliere also das ärztliche Bedürfnis dahin: Besonders langsame Unterbrechung, besonders schwaches Licht benötigen wir überhaupt nicht. Wir benötigen ein Instrumentar, das ein konstantes, intensives und sehr ruhiges Licht von allen Graden des Penetrationsvermögens erzeugt, welches Instrument hierzu am geeignesten ist sind wir begierig zu erfahren. Meine Erfahrung ist die: Ich habe eine in jeder Härtestufe ruhig „stehende“, gut „geteilte“ Röhre, welche allein stets gute Erfolge auf Platte und Haut ergeben hat nur bei Kombinationen des Instrumentariums gesehen: bei Motorunterbrecher mit gut abgestimmtem grossen Induktor und bei Elektrolyt mit veränderlicher Stiftlänge und Selbstinduktion. Bei allen anderen Kombinationen „standen“ die Röhren nicht in allen Härtestufen. Billigeres aber gleich gutes habe ich nicht gesehen.

Jmmelmann frägt, wie viele Unterbrechungen im Minimum die verschiedenen Apparate erlauben.

Albers-Schönberg: Bei veränderlicher Selbstinduktion und Länge des Unterbrecherstiftes zwei in der Sekunde.

Dessauer bei seinem Apparate 40 in der Sekunde.

Walter: Nach meinem Dafürhalten besteht der Nutzen grosser Induktoren hauptsächlich darin, dass sie dieselbe Leistung schon mit einer geringeren Anzahl von Unterbrechungen ergaben als die kleineren, so dass man daher im ersteren Falle auch den Strom nicht so oft zu schliessen braucht als im letzteren und deswegen auch weniger vom Schliessungsstrome zu befürchten hat, der bekanntlich die Röhre hart macht.

Boas. Als Induktoren kommen für medizinische Zwecke Grössen von 25—50 cm in Frage. Man soll bei beschränkter Anwendung des Instrumentariums nicht mit kleinen Apparaten im Interesse der Billigkeit rechnen. Wird das Instrumentarium stark beansprucht, so verwendet man vorteilhaft grössere Induktoren, weil man bei diesen stets mit geringen Stromstärken arbeitet und infolgedessen die Einrichtung leicht einem weniger geübten Angestellten überlassen kann, was für Einrichtungen, die in Krankenhäusern benutzt werden, Bedingung ist. Die Frage grosser Induktoren lässt sich heute nicht entscheiden. Er wendet sich gegen die Bemerkung von Walter, da bei einem kleinen Induktor die Schliessungsinduktion naturgemäss kleiner sein muss als bei einem grossen, weil die Stromkurve primär die gleiche bleibt, die auftretenden Maximalspannungen sich dagegen proportional der Windungenzahlen ändern. Daher ist bei einem grossen Inductor selbstverständlich auch die Spannung im Momente der Stromschliessung eine grössere. Von diesem Standpunkte aus ist der kleinere Induktor zweifellos der zweckmässigere. Ob sich aber in Zukunft, die uns gewiss geeignetere Unterbrecher schaffen wird, grosse oder kleine Induktoren empfehlen werden, das muss die Zukunft lehren.

Levy Dorn. Herr Walter behauptet, dass das Rohr durch kleine Induktoren verhältnismässig schneller abgenutzt wird, als durch grosse Apparate. Bei kleinen Induktoren muss man wohl häufiger unterbrechen, als bei grossen, um denselben Effekt zu erreichen. Aber dafür ist auch in grossen Induktoren der einzelne Schliessungsfunke erheblicher, als in kleinen. Nur besondere Versuche können hier entscheiden. Die Ansicht des Herrn Boas, dass wir für Photographie nicht mehr Unterbrechungen gebrauchen, als für Durchleuchtungen, ist ein Irrtum. Hier sind wir zufrieden, wenn das Licht nicht flackert, dort soll die Zahl der Unterbrechungen möglichst gesteigert werden, um die Exposition abzukürzen. Natürlich darf man darin nicht so weit gehen, dass die Einzelschläge weniger wirksam werden.

Cowl. Macht darauf aufmerksam, dass bei der Durchleuchtung es nicht immer gleichgültig ist, mit welcher Häufigkeit die Unterbrechung erfolgt, wie von Herrn Boas behauptet, sondern, dass bei Vergrösserung der Unterbrechungszahl innerhalb des üblich innegehaltenen Bereichs die Helligkeit am Schirme merklich steigt.

Klingelfuss. Im Anschluss an die Bemerkung von Herrn Boas bezüglich der Frequenz der Entladungen und deren Einfluss auf das mehr oder weniger starke Licht auf den Fluoreszensschirm, möchte ich mitteilen, dass man bei jeder Entladung einen zeitlichen Verlauf beobachten kann, dessen Dauer um so grösser ist, je dicker einerseits der Funke, und je grösser die Kapacität des primären Kondensators ist. Bläst man gegen einen solchen einzelnen Funken, der einen grossen zeitlichen Verlauf hat einen Luftstrom, so sieht man, dass die Entladung sich in unserer sich zeitlich folgenden Teilentladungen auflöst, wie Sie das in diesen photographischen Aufnahmen deutlich sehen können. Ich fand die Häufigkeit dieser Teilentladungen je nach den bedingenden Faktoren zwischen 1000 und 12000 in der Sekunde. Mit einem Funkentransformator (Induktor mit geschlossenem Eisenkern) habe ich vor 3 Jahren in Düsseldorf dicke Entladungen gezeigt, mit denen ausserordentlich differenzierte Bilder erzielt wurden. Trotzdem ich damals mit dem alten Stiftunterbrecher, mit einer Unterbrechungszahl von höchstens 30 in der Sekunde arbeitete, war das Licht auf dem Schirm total ruhig. Dieses Resultat ist den dicken, langsam verlaufenden Entladungen zuzuschreiben.

E. Grunmach. Nach den verschiedenen Auffassungen der Vorredner über die Leistungen von kleinen und grossen Induktoren sehe ich mich auf Grund meiner mehrjährigen Erfahrungen und Erfolge in der Diagnostik mittelst der X-Strahlen veranlasst, zu behaupten, dass ceteris paribus unter Anwendung dieser Strahlen zu diagnostischen Zwecken bei dem jetzigen Stande der Wissenschaft dem grossen Induktor vor dem kleinen unbedingt der Vorzug gebührt. —

Dessauer schliesst sich der Darlegung des Herrn Gocht an, der in seiner reichen Praxis in keinem einzigen Falle mit besserem Resultate, mit grösseren, als mit kleineren Induktoren arbeitete. Es ist während der ganzen Diskussion der Fehler gemacht worden, bei dem Begriffe „grosser" Induktoren immer nur die Funkenlänge zu meinen. Es ist hiernach eben ein Induktor als desto grösser bezeichnet, je längere Funken er giebt, jedoch fälschlich. Denn ein Induktor ist schliesslich ein Transformator und Transformatoren beurteilt man nach ihrer Transformationsfähigkeit, nach der Arbeit, welche sie rationell umzuformen in der Lage sind.

Es ist demnach durchaus möglich, vom rein theoretischen Standpunkte aus, dass ein Induktor von halber Sekundärspannung doppelt so gross ist, als ein solcher der doppelten Funkenlänge. Die Stromstärke wird bei ersterem entsprechend sein, sein Kupfergewicht wird auch gross sein. Man kann aber hieraus für die Praxis verwerten, die Induktoren, wie Redner es thut, bis zu einem gewissen Grade unter Reduzierung der Funkenlänge mit stärkerer sekundärer Leistung zu bauen und diese Induktoren, die eigentlich durchaus keine „kleinen" sind, leisten thatsächlich das höchste, d. h., sie nützen die Fähigkeit der Röhre, Röntgenstrahleu zu erzeugen, bis zum äussersten Masse aus. Der Verfasser betont dannach, dass es sein Verdienst sei, bei ganz entgegengesetzten Anschauungen schon seit Jahren, dies immer und immer betont zu haben. Er rechne sich dies sehr zum Verdienste an. Erst seit einem halben Jahre habe sich auch seine Anschauung mehr und mehr Bahn gebrochen, und jetzt sei diese Frage ein Mittelpunkt des

Interesses. Die Apparate des Redners seien nur von dem Gesichtspunkte aus konstruirt, dass sie fähig seien, der Röhre denjenigen maximalen Energiebetrag zuzuführen, den sie in Röntgenstrahlen umzusetzen vermag. Hierin liegt die Grenze der Leistungsfähigkeit. Er führe der Röhre die elektrische Arbeit so zu, dass sie einmal im einzelnen Induktionsstoss möglichst viel erhält, bis zu einer gewissen praktisch gezogenen Grenze, und dass in der Zeiteinheit andererseits möglichst viele Stösse erfolgen. Dadurch können die Röhren bei seinen Apparaten bis zur maximalen Leistung gebracht werden. Bei der Art nun, in der er beide Faktoren abstimmte, sei nun die Helligkeit des Durchleuchtungsbildes eine ausserordentlich grosse und es werde ja auch von allen Seiten zugegeben, dass die Durchleuchtungsbilder seiner Apparate — die man mit Unrecht als „kleine" bezeichnet habe — die denkbar hellsten, schönsten kontrastreichsten seien, dass somit die höchste Grenze der Leistungsfähigkeit mit ihnen erreicht sei.

Dies sei jetzt zugegeben. Indess sei ihm vorgestern ein neuer Einwand entgegengehalten worden. Nachdem er seine Apparate für Radiotherapie nach Angabe einer Wiener Autorität so gebaut habe, dass die Röhre für therapeutische Zwecke in helle Fluorescenz gesetzt werde, woraus sich nach Angabe dieser Autorität eine sehr gute Wirkung bei abgekürzter Sitzung ergebe, sei von seiten anderer Radiotherapeuten, von Herrn Dr. Albers-Schönberg ihm entgegengehalten worden, dass zu therapeutischen Sitzungen unter anderem auch sehr langsame Unterbrechungen nötig seien, bei denen die Röhre stundenlang in Thätigkeit bleibt. Da zugleich bezweifelt wurde, ob mit einem solchen Apparat eine derartige Regulierfähigkeit zu erzielen sei, stellte Verfasser die gewünschte, sehr langsame Unterbrechung dadurch her, dass er bei einem Vorschaltwiderstand von vielleicht 7 Ohm die Berührungsfläche zwischen Eletrolyt und Anodenstift vergrösserte. Hierdurch wird die Unterbrechungszahl auf ca. 3 per Sekunde reduziert und die Röhre kann stundenlang arbeiten. Auch hinsichtlich der Grenze der Regulierfähigkeit betont nochmals Verfasser, ist demnach der Apparat durchaus einwandfrei. Dessauer betont nochmals, dass mit Apparaten und Induktoren seines Systems, die den Namen „klein" nicht führen, die höchsten Durchleuchtungsresultate erzielt werden und dass dies nicht bestritten werde. Die Einwände begründen sich nur auf die Auffassung des Wortes „klein", welches in der vorher erörterten Weise missverstanden wurde. Massgebend sei die Anforderung der Praxis und es sei ja allseits zugegeben, dass mit seinen Apparaten die Fähigkeit der Röhre, Strahlen zu erzeugen, bis zur Grenze ausgenützt werden könne.

Hirschmann. Empfiehlt nochmals, nur unter Berücksichtigung der verfügbaren Elektrizitätsquelle eine Wahl zu treffen, und zu beachten, dass der kleine Induktor für gleiche Funkenlänge stets grössere Stromstärken verlangt.

Levy. Gestatten Sie mir, wieder auf die interessante Auseinandersetzung einzugehen, mit der Herr Dr. Albers-Schönberg die Diskussion eingeleitet hat. Herr Dr. A.-S. führte aus, dass zweifelsohne durch einen Strahl-, Stift- oder Turbinenunterbrecher alle die verschiedenen Anforderungen erfüllt werden könnten, die vom Standpunkt der Röntgenspecialisten zu stellen seien. Er habe nur für viele Leute den Nachteil, nämlich den, dass eine Quecksilberreinigung ab und zu erforderlich sei. Aus diesem Grunde sei ein Bedürfnis nach dem elektrolytischen Unterbrecher vorhanden, der zweifelsohne einfacher und haltbarer in der Bedienung sei. Es frage sich nun, wie könne man allen Anforderungen der Röntgenpraxis mit diesem schwerer regulierbaren Unterbrecher entsprechen? — Auf diese Frage möchte ich speciell eingehen. Vorher bemerke ich beiläufig, dass auch grosse Nachteile des elektrolytischen Unterbrechers zu konstatieren sind, so starke Gasentwickelung, Verwendung von Schwefelsäure, grosser Stromverbrauch, abgesehen davon, dass der elektrolytische Unterbrecher unbedingt Anschluss an höhere Spannung erfordert, sonst überhaupt nicht in Frage kommt. Nach alledem ist also nur von Fall zu Fall zu entscheiden, ob Strahlunterbrecher oder elektrolytischer Unterbrecher anzuwenden ist.

Nun meint Herr Dr. Albers-Schönberg, dass mit dem elektolytischen Unterbrecher nur unter zwei Bedingungen genügende Regulierfähigkeit erzielt werden kann, einmal, wenn man grosse Induktoren, sodann, wenn man Primärspulen mit auswechselbarer Selbstinduktion nimmt, wozu praktisch die Wehneltunterbrecher mit verschiedenen Platinstiften gehören, da diese Unterbrecher nicht im gleichen Raum mit den anderen Apparaten aufgestellt werden können, also eine Regulierung der Stiftlänge vor der Hand nicht möglich ist. Zweck meiner diesmaligen Ausstellung war nun, zu zeigen, dass diese Anschauung nicht richtig ist. — Ich habe einen 50-cm-Induktor mit elektrolytischem Unterbrecher nach modifiziertem Simonschen System ausgestellt; diese Einrichtung gestattet, durch einfache Verwendung eines gewöhnlichen induktionsfreien Widerstandes weiche, mittelweiche und harte Röhren mit langsamen bis zu ganz schnellen Unterbrechungszahlen zu betreiben. Einer Kommission habe ich bereits gestern die Wahrheit dieser Behauptung vorgeführt und bin jederzeit bereit, wenn einer der Herren sich davon noch überzeugen will, diese Vorführung zu wiederholen.

Die sogenannte Walter-Schaltung bedeutet also gegenüber meiner Anordnung nur eine unnötige Verteuerung und Erschwerung der Handhabung. Die Komplikation leuchtet sofort ein, wenn man jene Apparate mit den meinigen vergleicht.

Andererseits stimme ich mit der Mehrheit der Redner Herrn Dr. Albers-Schönberg darin bei, dass ich, wenn man in einfacher und bequemer Weise allen Anforderungen der Praxis an den Röntgen-

apparaten nachkommen will, grössere Induktoren von 40 und 50 cm für erforderlich halte. Ich betone dies, weil Herr Dessauer mich diesbezüglich missverstanden hat.

Stellt man jedoch nicht so allgemeine Anforderungen, wie z. B. für Behandlungszwecke, so ist es völlig unzweifelhaft, dass man mit billigeren Apparaten auskommt, wie auch ich einen solchen kleinen Apparat speciell für Behandlungszwecke zur Ausstellung gebracht habe.

Rosenthal. Auf die Bemerkung des Herrn Dessauer, dass Dr. Rosenthal nur für die Verwendung grosser Induktoren eintrete, erwidert letzterer, dass Herr Dessauer ihn vollständig missverstanden haben muss. Die Entscheidung, ob grosse oder kleine Induktoren zu verwenden sind, muss wenigstens heute von Fall zu Fall entschieden werden. Eines ist aber wohl zweifellos richtig, dass unter sonst gleichen Bedingungen mit einem grossen Apparat heute mehr zu erreichen ist, als mit einem kleinen. — Ferner ist Dr. R. der Ansicht, dass man mit der Funkenlänge nicht unter 25 cm heruntergehen sollte, da mit einer solchen die Röhren länger zu verwenden sind, als mit einem Induktor von nur 10 oder 15 cm.

Klingelfuss. Da hier die Frage nach der zweckmässigen Grösse von Induktoren für Röntgenzwecke aufgeworfen ist, so sehe ich mich veranlasst, Ihnen einige Ergebnisse meiner Untersuchungen an Induktoren mitzuteilen. Ich fand, dass die im Induktorium induzierte EMK abhängig ist von der Intensität des Magnetfeldes, unabhängig von der Funkenlänge. Nach dem Ohmschen Gesetze ist die Stromstärke proportial der EMK und umgekehrt proportional dem Widerstande. Bei einer Röntgenröhre hat eine sogenannte weiche Röhre einen kleinen, eine sogenannte harte Röhre einen grössern Widerstand. Soll nun durch eine solche Röhre von grösserem Widerstand gleich viel Stromstärke übergehen als bei der weichen, so muss die elektromotorische Kraft (EMK) in dem Masse grösser sein, als der Widerstand dieser Röhre grösser ist; die Folge davon wird aber sein, dass die Röhre mit dem grössern Widerstande das Bild der weichen Röhre giebt. Nun ist es schlechterdings nicht möglich, mit einem Induktorium kleinerer Dimensionen die gleiche Leistung in Watt, d. h. Stromstärke multipliziert mit der elektromotorischen Kraft zu erhalten, wie bei einem grössern Apparate, und wenn dies nicht der Fall ist, so wird auch das kleine Induktorium niemals dasselbe leisten können, wie ein grösserer Apparat. Kleinere Apparate werden für viele Fälle genügen, mit den grossen aber wird man weiter kommen. Weiter hier auf dieses Thema einzutreten, würde die Diskussion zu lange hinausziehen, weshalb ich an dieser Stelle darauf verzichte.

Schiff. Gestatten Sie mir zunächst energische Einsprache zu erheben gegen die Ausführungen Dr. Holzknechts. Aus denselben geht hervor, dass er von seinem Instrumentarium stets eine Maximalleistung fordert. Aber dadurch begiebt er sich von vornherein des wichtigsten Postulates für die sichere und wirksame therapeutische Anwendung der Röntgenstrahlen. Gerade dadurch, dass wir durch die Apparate eine verschiedene Dosierung in Anwendung ziehen können, erhöht sich um ein Bedeutendes der Wert dieses neuen therapeutischen Agens, gleichviel von welchen theoretischen oder praktischen Anschauungen wir uns leiten lassen. Zugleich möchte ich bemerken, dass wir aus der sehr interessanten Debatte zwischen Ärzten und Technikern schliessen können, dass man allerdings zu therapeutischen Zwecken mit kleinen Induktorien die gewünschten Resultate erzielen kann, dass aber zu einer vollständigen Einrichtung die Anschaffung eines grossen Induktoriums (40 cm F. L.) mit verschiedenen primären Spulen, sowie eines verschieden einzuschaltenden elektrolytischen Unterbrechers zu empfehlen ist, wobei bemerkt werden muss, dass der Apparat niemals bis zu seiner vollen Leistung angestrengt werden soll. Zur Vervollständigung meiner Ausführungen muss ich noch bemerken, dass bei der hier geführten Diskussion immer nur von den Strahlen aussendenden Teilen des Instrumentariums die Rede war. Zur Herstellung vollkommener radiographischer Aufnahmen ist aber ein notwendiges Ingrediens zu erwähnen. Ich meine die lichtempfindlichen Platten. Auch nach dieser Richtung ist eine Perfektion noch nicht erreicht und wir erwarten auch diesbezüglich von der Zukunft eine wesentliche Verbesserung.

Zum Schlusse danke ich der Versammlung für die mir zu teil gewordene Ehre, diesen interessanten Abschnitt unserer Verhandlungen habe leiten zu dürfen.

Albers-Schönberg dankt namens der Ausstellungsleitung allen denjenigen, welche sich als Redner und Aussteller beteiligt haben. Die Vereinigung von Arzten, Physikern und Fabrikanten zur gemeinsamen Aussprache über die schwebenden, technischen Fragen ist für die gedeihliche Weiterentwickelung des Röntgenfaches von grösster Bedeutung. Für die Zukunft dürfte es sich empfehlen, gelegentlich der Naturforscher- und Arzteversammlungen eine interne Röntgensitzung ähnlich der diesjährigen abzuhalten. Die Aufstellung des Diskussionsprogramms, sowie die übrigen Vorbereitungen würden diejenigen Herren zu besorgen haben, in deren Stadt der Kongress tagt.

Nachtrag zu der Sitzung am 26. September 1901.

L. Freund: **Verschiedene Strahlungen als therapeutisches Agens.**

Um kräftige Wirkungen, um therapeutisch wirksame Röntgenapparate waren wir seit Einführung dieser Therapie nicht verlegen. Ein jeder weiss, dass schon die primitiven Apparate der älteren Systeme starke Dermatitiden erzeugten. Es hiesse den Schwerpunkt der Diskussion in falsche Bahnen lenken, wollte man entscheiden, ob weiche Röhren wirksamer seien als harte; diese Frage ist als gelöst zu betrachten. Der Therapeut sucht jedoch nicht die wirksamste, sondern die ungefährlichste Röhre und Methode, mit welcher er seine Kranken ohne Furcht behandeln kann. Und von diesem Gesichtspunkte aus muss man die Behandlung mit harten Röhren unbedingt empfehlen. Nicht nur, dass man mit diesen nicht wie mit weichen Röhren gleichsam im Dunkeln arbeitet, sondern ganz genau weiss, ob man zu wenig oder zu viel bestrahlte, indem man ruhig eines der Symptome abwartet, welche ich in meinem Breslauer Vortrage als Zeichen beginnender Reaktion bezeichnete, und dann aussetzt, man ist durch die Gewissheit beruhigt, dass selbst einige Überexpositionen mit den harten Röhren keinen sonderlichen Schaden stiften werden, wie bei weichen Röhren schon durch eine Sitzung zu befürchten wäre.

Auch die Frage, ob die X-Strahlen allein das wirksame Agens seien, kann nicht so leichthin abgethan werden. Es ist direkt unverständlich, wie ein Kollege (Hahn), der für diese Erklärung eintritt, seine eigene Beobachtung, dünne Stanniol- oder Pappemasken böten einen Schutz gegen Röntgenbestrahlung, unberücksichtigt lässt. Auch die Experimente, welche das richtige dieser Annahme angeblich darthun, rechnen nicht mit der ungleichen Ansammlung der Spannungselektricität an der Röhrenoberfläche, nicht mit der Schnelligkeit, mit welcher die Elektricität von manchen Stellen der Röhre sofort abströmt u. dergl.

Er machte einige Versuche, weiche Röhren, also stark wirksame Strahlungen gleichsam in dosi refracta anzuwenden, d. h. bis zum Eintritt einer durchaus ungefährlichen Reaktion zu verwenden. Diese Versuche gelangen, bieten daher eine Handhabe, auch mit weichen Röhren in ähnlicher Weise wie mit harten zu manipulieren; doch ist zur Formulierung strikter Anordnungen eine längere Erfahrung nötig.

Eigene Versuche mit Becquerelstrahlen legen ihm den Gedanken nahe, dass biologisch wirksame Strahlen durch Schichten, welche den penetrationsfähigen Strahlen gar kein Hindernis darbieten (Alaun u. s. w.), zurückgehalten werden. Vielleicht besteht da eine Analogie mit den Röntgenstrahlungen.

Als Hauptindikation der Röntgentherapie gelten Fr. die Affektionen behaarter Körperstellen. Neuerdings fand er auch, dass Trichoptylose durch diese Behandlung günstig beeinflusst werde.

Mit unipolaren Polentladungen hochgespannter Induktionsströme erzielte Fr. gute Resultate bei Acne rosacea. Ob dies einem direkten Einflusse auf die dilatierten Gefässwände oder der dadurch provocierten Desquamation zuzuschreiben ist, muss vorläufig in suspenso bleiben. (Autoreferat.)

Nachtrag zum Vortrag R. Hahn (Hamburg): **Die Röntgentherapie bei Ekzem etc.** siehe S. 39.

In allen Fällen, auch in den hartnäckigsten, erzielten wir zunächst einen günstigen Erfolg. Freilich war derselbe auch beim Ekzem wie beim Lupus nicht immer ein definitiver, da auch in den Ekzemfällen Recidive auftraten. Hierbei machten wir dann die Erfahrung, dass die Wirkung der X-Strahlen, je häufiger die Recidive wiederkehrten, entschieden geringer wurde. Das Recidiv wurde nicht mehr nach den ersten Sitzungen sofort günstig beeinflusst, sondern es bedurfte einiger Sitzungen mehr, die Recidive reagierten nicht mehr so prompt. Jedoch gelang es überall durch die Bestrahlung immer wieder einen Erfolg zu erzielen, der manchmal freilich nicht so langdauernd war, wie nach der ersten Behandlung. Die Zwischenräume zwischen den einzelnen Recidiven waren kürzer geworden. Dagegen stieg ganz auffallend die Fähigkeit der mit Recidiven zur Behandlung kommenden in Bezug auf die Reaktion der Haut. Während bei der ersten Behandlungsserie die Reaktion gar nicht oder wenig und dann erst spät eintrat, reagierten die wiederholt behandelten wesentlich früher und intensiver. Ihre Empfänglichkeit für die Röntgenstrahlen war gestiegen. (Autoreferat.)

Die Röntgenausstellung.

Bericht über die ausgestellten Apparate.

Mit Beginn der Ausstellung hatte sich das aus den unterzeichneten Mitgliedern bestehende Komitee gebildet, welches den sämtlichen Ausstellern rechtzeitig die Mitteilung machte, dass es am 22. September vormittags 9 Uhr eine als Eröffnung der Ausstellung anzusehende Besichtigung der von den einzelnen Firmen ausgestellten Apparate vornehmen würde, die dann zugleich als Unterlage für diesen Bericht dienen sollte. Von den ausstellenden Firmen erklärten sich sämtliche zu dieser Vorführung bereit, bis auf die Allgemeine Elektricitätsgesellschaft Berlin und Fr. Dessauer, Aschaffenburg, über deren Apparate hier also nicht berichtet wird.

Die übrigen Firmen sind in derjenigen Reihenfolge aufgeführt, in welcher die Besichtigung stattfand. Bevor wir indessen zu den Einzelleistungen übergehen, muss hervorgehoben werden, dass die Beschaffenheit der Apparate durchweg eine vorzügliche war, so dass daher hier nur diejenigen Specialitäten der einzelnen Firmen hervorgehoben werden, welche sich entweder als neu oder als eine wesentliche Vervollkommnung bereits bekannter Apparate erwiesen.

1. W. A. Hirschmann, Berlin

führte als Neuheit eine Röntgenröhre vor, in welche zur Regulierung des Vakuums direkt von aussen her Luft eingelassen werden konnte. Es ist zu diesem Zwecke eine sehr enge Kapillare an die Röhre geschmolzen, auf deren äusserem Ende eine Gummidichtung liegt, die für gewöhnlich fest angepresst ist, im Bedarfsfalle aber durch eine Verschraubung für einen Augenblick abgehoben werden kann. Die Kommission überzeugte sich von der richtigen Funktion der Vorrichtung.

Ferner wurde eine transportable Röntgeneinrichtung vorgeführt, deren Induktor mit einer Accumulatorenbatterie von 9 Zellen sowie mit Platinunterbrecher betrieben wurde und dabei äusserst kräftige Funken bis zu 30 cm Länge gab.

2. S. Zossenheim, Hamburg.

Auch diese Firma hatte eine transportable Einrichtung ausgestellt, die ebenfalls mit Accumulatoren und Platinunterbrecher arbeitete, und deren Induktorium noch etwas kleiner war als das der vorigen, dafür aber allerdings auch eine etwas geringere Leistung gab. Diese Einrichtung soll nach Angabe der Firma englischen Ursprungs und im südafrikanischen Feldzuge in vielen Exemplaren zur Verwendung gekommen sein. Dieselbe wurde in der Regel mit einer Accumulatorenbatterie von 6 Zellen betrieben, konnte aber auch mit 110 Volt Spannung und elektrolytischem Unterbrecher arbeiten.

3. Max Kohl, Chemnitz

stellte einen geschmackvollen, für die Aufstellung im ärztlichen Sprechzimmer bestimmten Röntgenschrank vor. Ferner wurde ein 60 cm Induktor mit veränderlicher Selbstinduktion der Primärspule vorgeführt, der mit Wehneltunterbrecher nicht bloss einen ausgezeichneten Funkenüberschlag, sondern auch in Verbindung mit einer Röhre von

4. C. H. F. Müller, Hamburg

eine selten schöne Brustdurchleuchtung gab, wobei diese Röhre auch nach Verlauf mehrerer Minuten noch keine Änderung ihres Strahlencharakters aufwies.

5. Voltohm-Gesellschaft, München.

Als bemerkenswerte Neuheit führte diese Firma einen transportablen Apparat von ganz besonders kleinen Dimensionen vor, dessen Leistungen im Verhältnis zu seiner Grösse recht bedeutende waren. Der Platinunterbrecher derselben war mit einer neuartigen Präzisionseinstellung der Kontakte versehen, welche nach Angabe der Firma unter allen Umständen ein gutes Funktionieren dieses Unterbrechers gewährleisten soll. Der Apparat lässt sich ferner bei Vorhandensein einer Netzspannung von 110 Volt auch mit Wehneltunterbrecher betreiben und giebt dann mit diesem so reichliche Mengen sekundärer Energie, dass er wohl geeignet erscheint, bis zu einem gewissen Grade die grossen und teuren Apparate zu ersetzen.

6. Siemens & Halske, Berlin.

Von den Apparaten dieser Firma machte sich zunächst eine vollständige, auch von Accumulatoren unabhängige Kriegsausrüstung für den Betrieb mit Wehneltunterbrecher bemerkbar. Dieselbe erzeugte ihren Strom selbständig in einer durch Benzinmotor angetriebenen und direkt damit gekuppelten Dynamomaschine.

Sodann waren verschiedene geschmackvolle Formen des im Princip von Walter und Albers-Schönberg ausgearbeiteten Reguliertisches für den Wehneltunterbrecher, sowie auch zahlreiche Modelle der dazu gehörigen 3 und 6 stiftigen Unterbrecher ausgestellt.

Von besonderem Interesse war ferner noch die Art und Weise, wie von der Firma der Wehneltunterbrecher auch für direkten Anschluss an Wechselstromanlagen brauchbar gemacht wurde, indem nämlich einfach in Reihenschaltung mit der Röhre in den sekundären Stromkreis eine Funkenstrecke eingeschaltet wurde, welche nur die von der einen Phase des Wechselstroms herrührenden Unterbrechungen des Wehnelt in die Röhre gelangen liess.

7. Fr. Klingelfuss & Co., Basel.

Diese Firma, welche sich in physikalischen Kreisen speciell im Bau sehr grosser Induktionsapparate eines grossen Vertrauens erfreut, hatte ausser mehreren kleineren Apparaten dieser Art auch einen solchen von 100 cm Schlagweite ausgestellt. Die Kommission stellt mit Genugthuung fest, dass sie sich durch den Augenschein davon überzeugen konnte, dass der Apparat thatsächlich Funken von der erwähnten Länge lieferte, und zwar sowohl mit Quecksilber- als mit Wehneltunterbrecher.

8. Gebrüder Meyer, Minden.

Auch diese Firma betreibt den Induktorenbau als Specialität und dürfte auch insofern thatsächlich eine Verbesserung auf diesem Gebiete eingeführt haben, als ihre Apparate sich durch Dimensionen auszeichneten, die im Verhältnis zu ihrer Leistungsfähigkeit ganz besonders klein genannt werden mussten.

9. Reiniger, Gebbert & Schall, Erlangen.

Als Neuheit führte diese Firma einen Quecksilberturbinenunterbrecher vor, dessen Metallstrahl zum Unterschied von den bisher bekannten Formen dieses Apparates senkrecht in die Höhe spritzte und dabei durch die isolierenden Segmente einer in horizontaler Ebene rotierenden Scheibe bei jeder Rotation der letzteren dreimal unterbrochen wurde. Der Unterbrecher that sich wie alle übrigen Erzeugnisse der Firma durch eine sehr saubere und geschmackvolle Ausführung hervor.

10. R. Seifert & Co., Hamburg

hatten mehrere Exemplare der schon unter No. 6 erwähnten Reguliertische für den Betrieb mit Wehneltunterbrecher, sowie auch die dazu gehörigen Induktoren mit veränderlicher Selbstinduktion der Primärspule und Unterbrecher mit 3 resp. 6 Stiften ausgestellt.

11. Dr. Max Levy, Berlin

zeigte eine Röntgeneinrichtung mit 50-cm-Induktor, bei der ein elektrolytischer Lochunterbrecher mit nur einer einzigen Grösse des Loches sowie eine Primärspule mit nur einer einzigen Stufe der Selbstinduktion zur Verwendung kam, bei der aber alle diese Grössen derartig zueinander abgestimmt waren, dass man auch schon mit diesem verhältnismässig einfachen Instrumentarium allen in der Röntgenpraxis vorkommenden Aufgaben bis zu einem ziemlich hohen Grade der Vollkommenheit genügen konnte.

12. Mylius Ehrhardt, Berlin

führte eine Wasserkühlröhre mit Grunmach'scher Form der Antikathode vor. Dieselbe dürfte, sowohl was Belastungsfähigkeit als auch was Haltbarkeit anbetrifft, schon recht hohen Anforderungen genügen.

13. E. Gundelach, Gehlberg

hatte eine grosse Auswahl seiner bekannten, äusserst sauber gearbeiteten Röntgenröhren ausgestellt, unter denen auch verschiedene Exemplare allergrössesten Kalibers hervorragten. Als besondere Neuheit bemerkte man ferner auch eine Anzahl Drosselröhren (soupapes) darunter, deren Zweck es bekanntlich ist, die bei mangelhaft arbeitenden Instrumentarien auftretenden Schliessungsströme von der Röhre fern zu halten.

14. A. Krüss, Hamburg

hatte sich mit einigen, auf Walters Anregung hin angefertigten Röntgenstereoskopen an der Ausstellung beteiligt. Mit Hilfe derselben ist es möglich, in der Röntgenstereoskopie direkt die Originalplatten zu benutzen, so dass man also dann nicht mehr nötig hat, sich die letzteren erst zu verkleinern, ein Verfahren, das einesteils umständlich ist und andererseits auch natürlich stets eine gewisse Verschlechterung der Bilder mit sich bringt.

15. Harburger Gummi Kamm Comp. (W. H. Traun), Hamburg.

Hartgummirohre und Platten.

16. Schütze & Noack, Hamburg.

Röntgenkassetten. Entwicklungskästen für Standentwickelung und Plattenspülkästen.

17. Dr. Wagner, Hamburg.

Stereoskopkassette und photographische Hilfsapparate.

18. Müller-Uri, Braunschweig.

Eine Specialröhre für Lupusbehandlung.

Dr. Albers-Schönberg. Dr. Walter. Dr. R. Hahn.
Prof. Grunmach. Prof. Schiff.

Ausgestellt vom **städtischen Krankenhaus Altona.** a) Chirurgische Abteilung.

Missbildungen.

1. Aplasie des fünften Fingers und Metacarpus. Juchheim, 14 J., 11. X. 1898. — 2. Aplasie des vierten und fünften Fingers und deren Metacarpi, sowie des peripheren Endes der Ulna. Priess, 35 J., 3. VII. 1897. — 3. Hypoplasie der vierten Zehe und Metatarsus. Defekt des centralen Endes des Metatarsus IV. Hampel, 11 J., 29. VI. 1897.

Osteomyelitis.

4. Nekrose des Humerus. Sequester und Totenlade. 20. XI. 1897. — 5. Derselbe Humerus. Nach Extraktion des Sequesters. 4. VIII. 1898. — 6. Derselbe. Knochenhöhle, noch nicht ausgefüllt. IX. 1900. Alle drei Bilder von Struve. 18 J. (1900). — 7. Osteomyelitischer Herd im epiphysären Teil

des Tibiaschaftes. 15. I. 1897. — 8. Dieselbe Tibia nach der Aufmeisselung. Medialer Teil der Knochenhöhle noch nicht ausgefüllt. Beide (7 und 8) von Bruhn, 15 J., 11. IV. 1897. — 9. Folgen der Osteomyelitis. Knochenerweichung, Verbiegung, Fraktur der Tibia ($2^1/_2$ post operationem). Langhoff, 8 J. — 10. Osteo-Periostitis nach Typhus. Radius. Haack, 11 J., 11. VI. 1900.

Tuberkulose.

11. Spina ventosa am III. Metacarpus. Aldehus, 12 J., 1. V. 1900. — 12. Periostitis am Metacarpus IV bei Tuberkulose der Sehnenscheiden. Haack, 8 J., 8. III. 1897. — 13. Tuberkulose an der carpalen Epiphysenlinie der Ulna. Wenzel, 11 J., 30. VI. 1900. — 14. Schafttuberkulose der Ulna. Burstel, 3 J., 21. III. 1899. — 15. Tuberkulöser Herd in der Patella. Mit Jodoforminjektion. Benecke, 18 J., 23. VII. 1898. — 16. Tuberkulöser Herd im Hüftgelenke. Kopf, 28. V. 1900. — 17. Perforierende Tuberkulose des os ilei. Kühl, 20 J., 12. II. 1901. — 18. 30 Jahre alte Ankylose des Ellenbogengelenks nach Tuberkulose. Fahrenkrug, 65 J. — 19. Zerstörung des III. Metacarpus durch Tuberkulose nach der Resektion. — 20. Dieselbe Hand. Bardenheuersche Plastik vom Metacarpus IV. — 21. Dieselbe Hand. Endresultat der Plastik. No. 19, 20, 21 von Nitze, 15 J. 1897.

Tumoren.

22. Osteosarcoma femoris. Nizet, 22 J., 16. I. 1898. — 23. Dasselbe Bein. Heilung durch lokale Operation. 3 Jahre konstatiert. — 24. Exostose an der Grundphalanx des Zeigefingers. Reuter, 20 J., 10. III. 1897.

Luxationen und Frakturen.

25. Luxation des Radiusköpfchens mit Fraktur der Ulna. Steffen, 9 J., 9. VI. 1897. — 26. Pathologische Luxation des Hüftgelenks durch akute Coxitis. (Hintere Luxation). Frau Schneegans, 23. V. 1901. — 27. Dieselbe Hüfte nach der blutigen Reposition. Sechs Wochen post operationem. 24. VIII. 1901. — 28. Feiner Querbruch des Metatarsus I. Christensen, 23 J., 5. V. 1897. — 29. Feiner Querbruch des Unterschenkels. Rogge, 12 J., 15. V. 1901. — 30. Gut geheilte Vorderarmfraktur. Gottscheig, 13 J., 27. II. 1901. — 31. Schlecht geheilte Radiusfraktur mit Luxation der Ulna. Tulaschinsky, 49 J., 2. VIII. 1897. — 32. Ellbogengelenkfraktur (Condylus ext.) mit unvollkommener Luxation. Kruppa, 14 J., 4. VII. 1901. — 33. Derselbe Arm. Nach der Reposition und Naht. Vier Wochen nach der Operation. — 34. Fractura humeri, im collum chirurgicum. Drehung des oberen Endes nach aussen. Marotzek, 33 J., 1. VI. 1901. — 35. Dieselbe Fraktur. Nach der blutigen Reposition und Naht. 13. VI. 1901.

b) Medizinische Abteilung.

1. Pericarditis exsudativa. Barwa (weiblich) ♀, 25 J., 4. I. 1901. — 2. Aneurysma arcus aortae. Zander (männlich) ♂, 56 J., 15. III. 1901. — 3. Aneurysma arcus aortae. Zander ♂, 56 J., 20. VII. 1901. Injektion 154 g reiner Gelatine in 30% Lösung. — 4. Aneuyrsma arcus aortae. Zander ♂, 56 J. 11. IX. 1901. Pathologisch-anatomisches Präparat. — 5. Mediastinaltumor. Bronchialdrüsen-Schwellung bei Hoodgkinscher Krankheit. Goldschmidt ♂, 42 J., 27. VIII. 1901. — 6. Mediastinaltumor. (Sarcoma mediastini.). B... ♀, 48 J., 14. VI. 1901. — 7. Infiltration der linken Lungenspitze. Reimann ♂, 19 J., 28. IX. 1901. (Tuberkulose). — 8. Pleuritis exsudativa sinistra. Landau ♂, 30 J., 12. IX. 1901. (Exsudat klar-serös). — 9. Pleuritis exsudativa sinistra. Heuck ♂, 26 J., 12. IX. 1901. (Exsudat in den oberen Schichten trüb-serös; Exsudat in den unteren Schichten blutig-serös). — 10. Schrotsonde im stark erweiterten Magen. Schäper ♂, 42 J., 15. V. 1901. (Dilatatio ventriculi). — 11. Schrotsonde im Magen von normaler Grösse. Möller ♂, 28 J., 23. VIII. 1901. (Dyspepsia nervosa). — 12. Tuberkulöser Knochenherd der ersten Phalanx der linken Hand. Schrötter ♂, 26 J., 15. XII. 1900. — 13. Atrophie, Nekrose und Abstossung der dritten Phalangen. Pincus ♀. (Sclerodermie).

Ausgestellt vom **Königl. Universitäts-Institut für Untersuchungen mit Röntgenstrahlen in Berlin** wurden von **Prof. Dr. E. Grunmach** zunächst die von ihm konstruierten und erprobten, wichtigen Untersuchungsapparate, sowie Abbildungen derselben, ferner lehrreiche einfache und stereoskopische Diapositive der Aktinogramme aus dem Gesamtgebiete der Medizin, besonders von den Erkrankungen der inneren Organe ausgestellt.

Die von Prof. Dr. E. Grunmach ausgestellten Diapositive in der Grösse von 18:24 cm betrafen zahlreiche, interessante Fälle aus dem Gebiete der vergleichenden, normalen und pathologischen Anatomie, der klinischen Chirurgie, besonders der inneren Medizin, nämlich Erkrankungen des Centralnerven-, Cirkulations-, Respirations-, Digestions- und Harnapparats. — Ausser diesen grossen Diapositiven befanden sich in der Ausstellung des Universitäts-Instituts noch lehrreiche, stereoskopische Röntgenbilder aus den verschiedenen Zweigen der Medizin, hauptsächlich von Erkrankungen der Brustorgane, wobei noch zu bemerken wäre, dass die grossen Originalnegative dieser stereoskopischen Aktinogramme zur Sicherung der Diagnose teils im sagittalen, teils im diagonalen Durchmesser der Versuchspersonen gewonnen wurden.

Ausgestellt vom **Institut für medizinische Diagnostik**, Berlin.

1. Aufnahme-Apparat nach Cowl für Kopf, Thorax, Schulter und Abdomen in der aufrechten Körperstellung. Derselbe besteht aus einem Stuhl mit abnehmbarer und verstellbarer Vorderlehne, zur Fixierung von Kassetten und Nebenapparaten bestimmt. — 2. Respirations-Rheotom nach Cowl zur Herstellung von Aufnahmen des Thorax bezw. Abdomen in jeder erwünschten Phase der Respiration, um hierdurch die die Bildschärfe beeinträchtigenden Atembewegungen automatisch auszuschalten bezw. die Röntgenstrahlen nur in der bestimmten Respirationsphase zu erzeugen. Zu diesem Zwecke trägt der Apparat eine an beliebiger Stelle des Abdomens bezw. unteren Thorax anlegbare Platte und einen verstellbaren elektrischen Kontakt. Dieser schliesst einen schwachen Hilfsstrom (0,2 Amp.) und mittels eines elektromagnetischen Quecksilberschlüssels auch den Hauptkreis des Induktors nebst Unterbrechers. — 3. Röntgogramme des Thorax und Oberabdomen, aufgenommen durch summierte Exposition in den Expirationspausen (Rheotomverfahren).

Ausgestellt von **Geh. Rat Prof. Dr. Wolff**, Berlin.

1. Diapositive der normalen und pathologischen Architektur der Knochen. 2. Röntgenbilder zur Erläuterung der Bedeutung der unblutigen Einrenkung der angeborenen Hüftverrenkung.

Ausgestellt von **Dr. G. Joachimsthal**, Berlin.

6 Bilderserien von Kranken mit angeborener Hüftgelenksluxation vor und nach der gelungenen unblutigen Einrenkung.

Ausgestellt von **Dr. Max Scheier**-Berlin.

Eine Reihe von Skiagrammen über die Entwickelung der Zähne. Die Aufnahmen wurden mittels in die Mundhöhle eingeführter Films an einer Reihe von Individuen aus den verschiedenen Altersperioden ausgeführt, an einem Kinde von 2 Monaten, $2^1/_2$ Jahren, 6 und 11 Jahren. Ausserdem bringt er noch verschiedene Doppelmissbildungen, so einen Kephalo-tharacopagus. Bei einer andern ist Brust und Bauch zusammengewachsen, es bestehen 2 Köpfe, 4 obere Extremitäten, dagegen nur 2 ausgebildete untere Extremitäten und noch ein Stumpf, in dem der Oberschenkel sich befindet u. s. w.

Ausgestellt von **Dr. Immelmann**-Berlin.

1) Moulagen von Händen, die mit Röntgendermatitis behaftet sind.

Dieselben geben die Veränderungen, die die Röntgenstrahlen an den Händen des Experimentators, der jetzt fünf Jahre mit ihnen arbeitet, hervorgerufen haben, auf das deutlichste wieder. Am meisten befallen sind die dorsalen Flächen der Finger, die bei der Durchleuchtung der Objekte den Strahlen am meisten ausgesetzt waren. Die Haut ist gerötet und in allen ihren Lagen verdickt. An ca. zehn Stellen finden sich hornige, flache Warzenbildungen, die zum Teil äusserst schmerzhaft für den Träger derselben sind. Die Nägel, besonders die der Zeige- und Mittelfinger sind atrophisch und vollständig zerklüftet; die Haut über den Nagelwurzeln schiebt sich weit auf die Nägel herauf (pterygium unguium).

2) 22 Bilder, fast das ganze Anwendungs-Gebiet der Röntgenstrahlen in der Medizin umfassend; dieselben sind sämtlich auf die Grösse 13×18 reduziert. Den Originalen sind durch das sogen. Kilometerverfahren hergestellte Reproduktionen beigefügt.

1. Os intermedium cruris. 2. Sesambein auf der Rückseite des Kniegelenks. 3. Missbildung der Grundphalangen beider Zeigefinger. 4., 5. Kugel im Schädel. 6. Isolierte Fractur der Grundphalange des vierten Fingers. 7. Querfraktur des Radius unterhalb der Epiphysenlinie. 8. Fractura colli humeri. 9. Querfraktur der Tibia und Stückbruch der Fibula. 10. Traumatische Epiphysenlösung der Tibia. 11. Fractur und Luxation der Tibia. 12. Luxation der Ulna und des Radius, sowie Absprengung des condyl. extern. humeri. 13. Einseitige angeborene Hüftgelenksluxation (Pfanne tadellos erhalten). 14. Doppelseitige angeborene Hüftgelenksluxation (Pfanne mässig). 15. Blutig operierte beiderseitige angeborene Hüftgelenksluxation. 16. Coxa vara dextra. 17. Luetische Erkrankung der Ulna. 18. Tuberculöse Erkrankung des Kniegelenks. 19. Tuberculosis pulmonum. 20. Aneurysma arc. Aortae. 21. Brustkorb eines totgeborenen Kindes. 22. Brustkorb eines Kindes, welches sechs Stunden nach der Geburt gelebt hat.

3) Die Anwendung der Röntgenstrahlen in der Medizin.

Festschrift anlässig des fünfjährigen Bestehens der Anstalt für physikalische Therapie von Dr. Immelmann-Berlin. Herbst 1901.

Verfasser führt in kurzen Abschnitten dem Leser vor Augen, wo und wann die Röntgenstrahlen jetzt in der Medizin angewandt werden. Zur Illustration sind der Schrift Bilder aus den einzelnen Gebieten beigefügt.

A. Eine Tafel 35:50 mit 15 Diapositiven. Die einzelnen Bilder stellen dar: 1. **Brustorgane** aus der Leiche eines Schwindsüchtigen mit Spitzen-Caverne. 2. Dasselbe Präparat nach **Aufblasen der Lungen.** Man sieht die Caverne, phthisischen Herde etc. besser. 3. Brustkorb eines Lebenden in Inspirationsstellung mit kreisrunder Caverne. 4. Neugeborenes Kind, das noch nicht geatmet. Die Brustorgane sind nicht differenziert. 5. Tabisches Hüftgelenk (starke Knochenansätze, fractura colli femoris), in vivo cf. Bloch ärztliche Sachverständigen-Ztg. 6. Normales Hüftgelenk (zum Vergleich). 7. Brustkorb: Weichteilbild in vivo. 8. Derselbe Brustkorb: Knochenbild. 9. Enteroptose: weicher Magenschlauch ohne Füllung mit Schrot oder dergleichen sichtbar, vgl. Becher, Dr. med. Woch in vivo. 10. Sinus sagittalis und die Bogengänge in vivo: Aufnahme in etwas schrägem Durchmesser. 11. Nierensteine beiderseits Phosphors. in vivo. 12. Aortenaneurysma in vivo. 13. Mediastinaltumor in vivo. 14. Geringe arthritische Veränderungen an Fingergelenken in vivo. 15. Defekte an den Endphalangen durch lokale Asphyxie bewirkt (cf. Lippmann, Verein für innere Medizin).

B. Einige Stereoskopbilder aus dem Jahre 1897. 1. Hand mit Kugel. 2. Hand mit Nadel, Jodoformstreifen und stärkerer Verband. 3. Leichte Kyphoscoliose. 4. Becken normal.

C. Ein Apparat, der es ermöglicht, sowohl im Liegen, als im Stehen die Organe senkrecht auf die Haut resp. eine andere Schreibfläche zu projicieren.

D. Einige Schutzapparate für die Untersucher gegen Röntgenstrahlen.

Ausgestellt vom **Allgemeinen Krankenhause Hamburg-Eppendorf.**

I. Chirurgische Abteilung.

1—20. Knochentumoren und entzündliche Knochenveränderungen in Abzügen und Diapositiven. 21—50. Die Entwickelung des knöchernen Fussskelettes (Dr. Sick). 51—70. Normale Extremitäten mit anatomischen Varietäten und seltenen Frakturen.

II. Medizinische Abteilung.

1—13. Erkrankungen der Brustorgane einschliesslich der Rippen und Brustwirbel. 14. Oxalatsteine. 15. Osteogenesis imperfecta. Multiple intrauterine Frakturen.

Ausgestellt von der **Anatomie des Allgem. Krankenhauses Eppendorf** (Dr. Fraenkel).

18 Photogramme auf Wachstum der Wirbelsäule bezüglich. 8 Photogramme auf Tuberkulose der Wirbelsäule bezüglich. 11 Photogramme auf maligne Tumoren der Wirbelsäule bezüglich. 5 Photogramme auf Frakturen der Wirbelsäule bezüglich.

Ausgestellt vom **Hafenkrankenhaus**, Hamburg.

1—7. Sieben Spiralfrakturen des Unterschenkels.

Ausgestellt von **Dr. R. Hahn** und **Dr. Albers-Schönberg**, Hamburg.

Photographien von Patienten, welche mit Röntgenstrahlen behandelt und geheilt, resp. gebessert wurden: 1. Ekzeme. 2. Psoriasis. 3. Lupus. 4. Sycosis.

Ausgestellt von **Dr. Albers-Schönberg**, Hamburg.

1. Eine Kollektion Nierensteine, Ureterensteine, Blasensteine, Harnröhrensteine, Speichelstein. 2. Gallensteine in vivo nachgewiesen (Fall: Frau W . . . n); man sieht schwach angedeutet die Gallenblase und zwei aller Wahrscheinlichkeit auf Konkremente zu beziehende Schatten. Klinisch erscheint die Diagnose Gallensteine gesichert, indessen ist Patientin bis z. Zt. noch nicht operiert. Über diesen Fall wird später ausführlich berichtet werden. 3. Eine Kollektion Zahnaufnahmen, welche die Anwendungsweise der Röntgenstrahlen in der Zahnheilkunde demonstrieren. 4. Chirurgisch-diagnostische Aufnahmen. Spondylitis tuberculosa. Osteomyelitis (Sequester) [normale Lendenwirbelsäule vom Erwachsenen. Strukturbild]. Fraktur der Lendenwirbelsäule. Knochentuberkulose. Knochensyphilis. Rhachitis. Frakturen. Luxationen. Tumoren. Knöcherner Tumor des Sternum. 5. Innere Medizin. Oesophagusdiverticel. Verkalkte Bronchialdrüsen. Arteriosclerosen. Infiltrationsherde in der Lunge. Bei Lungensyphilis (Gummen). Aufnahmen, welche die Verzweigung der Bronchien in der Lunge zeigen.

Ausgestellt von **Dr. Peter Bade**, Hannover.

1.—12. Tuberkulose der Lunge. 13. Ankylosierende Entzündung der (Hals) Wirbelsäule. 14. Ankylosierende Arthritis, Arteriosklerose, cor bovinum. 15. Aortenaneurysma. 16. Schädel mit Stiftzahn und Plomben. 17. Minimaler Kupfersplitter im Auge (extrahiert). 18. Kugel im Auge. 19. Zündhütchensplitter im Auge. 20. Nadel in der Hand. 21. Komplizierte Fraktur der Grundphalangen II, III, IV, V und der Mittelphalangen II, IV, V, nach der Heilung (sechs Monate). 22. Radius und Ulnafraktur. Zertrümmung der Handwurzelknochen (geheilt). 23. Rissfraktur des Olecranon. 24. Ellbogengelenkfraktur. 25. Schultergelenk einer habituellen Schulterluxation (reponiert). 26. Schultergelenk eines einjährigen Kindes, angeblich Fractura colli humeri durch Ossificationskerne vorgetäuscht. 27. Isolierte Fraktur des Metatarsus II. 28. Isolierte Fraktur des Metatarsus I und II. 29. 30. Geheilte Kompressionsfraktur des Talus. 31. Geheilte Calcaneusfraktur. 32. Geheilte Malleolenfraktur. 33. Silberdrahtnaht der

Kniegelenkskapsel bei habitueller Luxation. 34. Luxatio ilica traumatica bei einem 28jährigen Mann. 35. Luxatio coxae congenita. 36. Fractura colli femoris bei einem 21jährigen Mädchen. 37. Dolores pedis, röntgographisch fand sich ein minimales Ganglion des Extensor pollicis longus (excidiert). 38. Tuberkulöser Herd des Os cuboideum. 39. Tuberkulose der Fusswurzelknochen bei einem zweijährigen Kind. 40. Ausgeheilte Tuberkulose im condylus femoris. 41. Coxitis. 42. Arthritis gonorhoica des Talo-cruralgelenkes und Talo-calcaneal gelenkes. 43. Genu-rhachiticum. 44. Verdickung der Fibula als Ursache von Schmerzen im Verlauf des Nervus ischiadicus. 45. Gesundes Knie derselben Person zum Vergleich. 46. Alte Osteomyelitis humeri. 47. Periostis femoris im Anschluss an Spondylitis. 48. Ostitis cystica-Recklinghausen, veranlasste die Fehldiagnose Ecchinococcus.

Ausgestellt von **Professor Dr. G. Port**, Heidelberg.

Zahnheilkunde. A. Skelettaufnahmen.

1. Neugeborenes Kind. 2. Zweijähriges Kind. 3. Sechsjähriges Kind. 4. Achtjähriges Kind. 5. Erwachsener. 6. Abgenützte Zähne.

B. Zahnaufnahmen.

7. Drei Zahnaufnahmen.

C. Aufnahmen am Patienten.

8. Retinierter Eckzähne. 9. Abgebrochener Wurzelkanalbohrer. 10. Knochensplitter im Kiefer. 11. Tief frakturierte Wurzel. 12. Persistierende Milchzähne. 13. Zwillingszahn. 14. Oberkiefer eines sechsjährigen Kindes. 15.—17. Abscesshöhlen im Kiefer. 18. Praemolarwurzel im Kiefer. 19. Verspäteter Durchbruch der Praemolaren. 20. Pyorrhoea alveolaris.

Ausgestellt von der **Chirurgischen Klinik**, Leipzig.

1. Hernia diaphragmatica. 2. Experiment an der Leiche, um zu zeigen, wie weit zwei Finger, die von einer Ösophagotomiewunde und vom Magen aus in den Osophagus eingeführt sind, einander genähert werden können. Empyemhöhle mit Quecksilberschlauch gefüllt. 3. Empyem vom Kind, vor und nach der Entleerung, mit Jodoform gefüllt und unter Aspiration. 4. Aufnahme der Brustwirbelsäule in Schräglage: zwei normale vom Erwachsenen, normale vom Kind. 5. Tuberkulose des 9. und 10. Brustwirbels. 6. Tuberkulose des 10. Brustwirbels. 7. Normaler Thorax in Schräglage, Sonde im Ösophagus.

Ausgestellt von **Geh. Rat Prof. Dr. v. Ziemssen** und **Prof. Dr. Rieder**, München.

Hernia diaphragmatica. Divertic. oesoph. Restrictio thorac. metapleuritica. Aneurysm. aortae. Nephrolith. Myositis ossificans. Microdactylie. Atheromatosis aortae. Caries vertebrae. Dextrocardia congenita. Insuff. et stenos. Valo mitr. Pneumothorax. Vitium cordis congenitum. Carcinoma cardiae. Tuberculosis pulmon.

Ausgestellt von **Dr. H. Strebel**, München.

1. Apparate für Behandlung mit Induktionslicht; a) für äussere Haut, b) für Körperhöhlen. 2. Photogramme von mit Induktionslicht behandelten Fällen. 3. Photogramme mit Illustration der photochemischen Leistung der Ultraviolettstrahlen.

Ausgestellt von **Prof. Dr. Schuchardt**, Stettin.

Da durch die bisher üblichen Reproduktionsverfahren, welche Röntgenbilder im Druck wiedergeben sollen, viele Feinheiten verloren gehen, welche ein geübtes Auge auf der Originalplatte noch zu erkennen vermag, so fertigte Herr Schuchardt-Stettin nach einem von ihm in den Fortschritten auf dem Gebiete der Röntgenstrahlen Band IV beschriebenen Verfahren Zeichnungen der Originalplatten an, teils in natürlicher Grösse mit Kreide, teils verkleinert mit Bleistift, welche sich zur Reproduktion durch Photo- oder Lithographie vorzüglich eignen. Er stellt eine Anzahl solcher Zeichnungen nebst den zugehörigen Originalplatten, sowie ein Album mit Abbildungen von 50 Frakturen an den unteren Extremitäten vor, die mit Bleistift ausgeführt worden sind.

Ausgestellt von **Dr. T. Sjögren**, Stockholm.

1. Röntgenphotographien vom menschlichen Körper. Normalbilder.

1. Kopf, 28jährige Frau. 2. Brustkorb, 12jähriges Mädchen. 3. Schultergelenk, 35jährige Frau. 4. Hüftgelenk, 30jähriger Mann. 5. Kniegelenk, 35jährige Frau. 6. Fuss, 40jähriger Mann. 7. Fussblatt, 25jähriges Mädchen. 8. Hand, 32jähriger Mann.

2. Zahnphotographien.

1. Normalbilder von erwachsenen Menschen. 2. Normalbilder von Kindern. 3. Retinierte Zähne; Schiefstellungen; Cysta der Zahnwurzel.

Ausgestellt von **Dr. Kienböck** und **Dr. Holzknecht**-Wien.

(Tafel VII.) 10 Kameraaufnahmen technischer Nebenvorrichtungen. 1. u. 5. Aufnahmestuhl für Thorax und Schulter in verschiedener Armierung. 2. Arrangement desselben für ventro dorsale Thoraxaufnahme. 3. Arrangement desselben für dorso ventrale Thoraxaufnahme (die Lehne ist abnehmbar und wird

über die Beine des Sitzenden wieder angesteckt). 4. Arrangement für Zahnaufnahmen. 6. u. 7. Arrangement für Schulteraufnahmen (Aufstützen der Ellenbogen, wodurch die Schulter vom Thorax abgehoben und ihre respiratorische Bewegung ausgeschaltet wird). 7. Vorrichtung zur Fixation des Kopfes, Fluorescenzschirm für den Mund, Punktograph. 8. u. 9. Vorrichtung zur Fixation für seitliche Finger- und Armaufnahmen (Umfassen eines vertikalen Stabes mit der Faust). 10. Diapositivbühne für Verkleinerungen zu Demonstrationszwecken.

(Tafel X, einzeln.) Schulteraufnahme bei Ausschluss der respiratorischen Verschiebung (Wien. klin. Rundschau 1901, No. 26). Eine seltene Lokalisation einer Arthropathie bei Syringomyelie. Hände bei Akromegalie, Fuss des gleichen Falles. Nebst den übrigen Eigenschaften des akromegalischen Skelettes sind besonders die unregelmässigen Wucherungen der Spongiosen stark ausgeprägt. Hand eines Falles von echter Gicht. Nebst unregelmässigen Destruktionsvorgängen an den Gelenken finden sich die cystenartigen Bilder der urathältigen Tophi. Akute Knochenatrophie bei einem Falle von Fraktur und Pseudarthrosenbildung (beider Unterarmknochen). Auch ohne Vergleich mit dem mitaufgenommenen gesunden Arm sieht man 1. dass alle Spongiosen des Armes und der Hand durch starken Kalkverlust sehr blass geworden sind, dass die Knochenstruktur derselben 2. unscharf und verschwommen ist und 3. weitmaschig geworden ist.

Ausgestellt von **Dr. G. Holzknecht**-Wien.

(Tafel I.) Technisches. 1. Vorrichtung zum Abtönen des Lichtes für Bromsilber-Kopierverfahren. 2. Arrangement für die Thorax-Durchleuchtung und Aufnahme (Röhrenwandarm, hängende Bleiblende, hängender Fluorescenzschirm, Aufnahmestuhl, eingehende Würdigung findet sich in der „röntgenologischen Diagnostik der Erkrankungen der Brusteingeweide, des Ausstellers). 3. Entwicklungstisch, automatische Entwicklermischung, Entwicklungsrahmen aus Blech, (Firma R. Siebert, Wien). 4. Äquilibrierte Bleiblende und Fluorescenzschirm aus Bild 1. 5. Negativbühne für künstliches Licht (Bogenlampe). 6. Negativbühne für künstliches Licht (Glühlampe).

(Tafel VI.) 1. Sycosis barbae I, vor der Behandlung. 2. Derselbe Fall, Reaktion abklingend. 3. Derselbe Fall, geheilt. 4. Sycosis barbae II, während der Reaktion. 5. Derselbe Fall, geheilt.

(Tafel VII.) Alopecia areata (7 Bilder eines Falles). 1 u. 2. Vor der Behandlung 8 Herde am Hinterkopf, Bestrahlung bloss der hinteren Kopfhälfte. 3. Nach dem Defluvium mit stehenbleibenden Haarkränzchen um jeden Herd. 4. u. 5. Beginnendes Wachstum, zuerst in den Herden. 6 u. 7. Vollständige Behaarung des bestrahlten Hinterkopfes, ein neuer Herd über der Stirne rechts.

(Tafel VIII.) Eigentümlicher Fall von über das ganze Skelett verbreiteter Osteoatrophie (8jähr. Knabe). Blattdünne Kompakta, rareficierte, blasse, weitmaschige Spongiosen mit consecutiven, deformierenden Gelenksveränderungen. 1. Knie, 2. Ellenbogen, 3. Füsse, 4. Hand.

(Tafel IX.) 1. Kongenitale Verkrümmung beider Unterschenkelknochen. 2. Luetische Ostitis und Osteomyelitis humeri. 3. Spätrhachitis, 18 J.; dazu vergleichsweise normales Handgelenk. 4. Typische Entlastungsdeformation und Strukturumbau bei Hallux valgus.

Ausgestellt von **Dr. Kienböck**-Wien.

(Tafel IV.) Bilder eines mit Röntgenlicht behandelten Falles von Alopecia areata (Pelade decalvante, seit drei Jahren bei einem 26jährigen Mann bestehend). 1. Vor der Behandlung. 2. u. 3. Nach Bestrahlung der vorderen, 4. u. 5. nach Bestrahlung der hinteren Kopfhälfte.

(Tafel V.) Zwei Nierensteine rechts, Resektion beider Hüftgelenke wegen Arthritis deformans, Kyphoskoliose.

Ausgestellt von **Prof. Dr. Schiff**-Wien.

I. Röntgentherapie.

a) Farbenbilder (kolorierte Photographien von Patienten vor und nach der Behandlung).

Lupus vulgaris, 2 Fälle. Lupus exulc. nasi et lab. Lupus vulgaris genae utr. ectrop. palp. inf. sin. Lupus vulgaris tumid et exulc. faciei et mucosae oris, palati duri et mollis es septi narium. Favus, 2 Fälle. Sycosis et Blepharitis. Sycosis barbae. Hypertrichosis.

b) Farbige Diapositive von Patienten vor und nach der Behandlung.

Sycosis et blepharitis. Lupus vulg. Lupus vulg. exulc. nasi et lab. Lupus erythematodes Lupus vulg. trumid exulc. faciei et mucosae oris, palati duri et mollis et septi narium. Hypertrichosis. Favus. Sycosis barbae.

II. Röntgenographie (Copien).

a) Normal.

Kopf. 2 Becken. Fuss. Kopf mit Rumpf. 2 Thorax. Stellung des Atlas. Ober- und Unterschenkel, seitl. Ober- und Unterschenkel, von vorne.

b) Pathologische.

Hackenfuss. Fuss, Fractura sanata. Typische Radiusfractur. Tbc. d. Handwurzelknochens und

Fractura sanata. Dislocatio post fracturam sanatam. Fractura radii et ulnae, 2 Bilder. Tbc. des Ellenbogengelenkes. Contusio pedis.

Ausgestellt von **Dr. Kaiser** (Wien): Schutzapparat für Röntgenbehandlung.

Der Apparat besteht aus einem an nach allen Richtungen (Kugelgelenk) drehbarem Stativ angebrachten Blei-Trichter von etwas grösserem Durchmesser, als die zur Behandlung verwendete Röhre. Die Höhe des Trichters beträgt im normalen Mittel 15 cm und kann durch Abschneiden der Spitze kürzer gemacht werden, wodurch sich der Trichter in einen Kegelstutz mit variabler Öffnung verwandelt. Bei Benutzung schneide ich mir diese Öffnung entsprechend der zur Behandlung kommenden Welle und biege zugleich den Bleimantel der Gestalt des kranken Teiles anpassend. Der Vorteil dieses Apparates vor anderen Bleiblenden ist der, dass ich die X-Strahlen quasi konzentriere und dadurch die Behandlungsdauer bedeutend abzukürzen im stande bin; weiter behandle ich nur die erkrankte Stelle damit und bin vor einer schädlichen Reaktion in den gesunden Partien geschützt. Dieser Apparat hat sich in der Praxis sehr gut bewährt.

Apparat zur Ausnützung des Induktions-Funkenlichtes.

(Lichttherapie.)

Dieser Apparat besteht aus zwei nahe aneinander gerückten Elektroden, die von einander gut isoliert die Anode ist als Spitze, die Kathode als an der Peripherie mit vielen Spitzen besetzte Platte hergestellt. Das bei Anschluss an einen Induktionsapparat durch den Funken erzeugte Licht wird durch einen aus Magnalium bestehenden Hohlspiegel in den Fokus des Letzteren konzentrirt und hier auf die zu behandelnde Hautpartie appliziert. Hierbei gelangen mir zahlreiche Fälle von Heilungen, die anderen Therapien trotzten, in überraschend kurzer Zeit.

Beide genannten Apparate wurden von der Firma Reiniger, Gebbert & Schall (Wien) fertiggestellt.

Ausgestellt von der **K. K. tierärztlichen Hochschule** (Prof. Dr. Reisinger) in Wien.

Tafel I. 1. Carpalgelenk der Ziege; knöcherne Anchylose. 2. Verschluckte Nähnadel im Becken nach Perforation des Darmes (Extraction) Hund. 3. Pferdehuf ohne Beschlag. In die Endphalange eingetriebener Hufnagel; Rest eines solchen im Horn. 4. Schildkröte. Tafel II. 5. Ossificationsverhältnisse am neugeborenen Hund. 6. Monarthritis articulationis cubiti mit periarticulären Ossificationen und Hygrom (Hund). 7. Doppelter Bruch der Fibula (Hund). 8. Fractura colli femoris (Hund). 9. Supracondylärer Bruch des Humerus mit starker Dislocation ad long (Hund). Tafel III. 10. Periostitis traumatica humeri (Dogge). 11. Luxation des Schultergelenkes (Hund). 12. Luxatio coxae traumatica (Hund). 13. Fremdkörper aus Metall im Schlund (Hund). Tafel IV. 14. Normaler Pferdehuf beschlagen. Tafel V. 15. Fraktur beider Unterarmknochen (Hund).

Ausgestellt von **Dr. César Comas Llaberia** und **Dr. Agustin Prió Llaberia**, Barcelona.

I. Embryologie.

1. Menschlicher Fötus, 5 Monate alt (extrauterine Schwangerschaft). A. Direkte Photographie desselben. 2. Menschlicher Fötus, 3 Monate alt. 3. Menschlicher Fötus, 5 Monate alt. 4. Menschlicher Fötus, 5 Monate alt. 5. Menschlicher Fötus, 6 Monate alt. 6. Menschlicher Fötus, 7 Monate alt. 7. Menschlicher Fötus, 8 Monate alt. 8. Menschlicher Fötus, 9 Monate alt. 9. Lammfütus (Syncephalus).

II. Intraorgane Fremdkörper.

10. Linke Hand. Volarseite. Schrotkorn im Daumen. 11. Linker Ellenbogen. Innenseitliche Aufnahme. Eingesprengte Schrotladung. Bruch des unteren Endes des Humerus. Auf dem Bilde erscheinen die Entwässerungsrohre zur Reinhaltung und zur Heilung der Wunde. 12. Schädel. Linksseitige Aufnahme. Eingesprengte Schrotladung in der äusseren Wand der linken Augenhöhle und in der Fossa derselben, Bruch der ersteren und Entleerung des linken Augapfels. 13. Schädel. Rechtsseitige Aufnahme. Intraocularer metallischer Fremdkörper. 14. Schädel. Linksseitige Aufnahme. Geschoss am oberen linken Maxillarknochen. 15. Schädel. Linksseitige Aufnahme. Mausergeschoss in der linken Higmorshöhle. Im Röntgenbilde erscheint desgleichen der Ohrring derselben Seite. 16. Schädel. Linksseitige Aufnahme. Revolvergeschoss an der äusseren Wand der linken Augenhöhle. In dem Röntgenbilde erscheinen auch einige Bleiplättchen zur Orientierung. 17. Rechtes Kniegelenk. Aufnahme von hinten. Pistolenkugel Lefaucheux, Kaliber 15 mm, in der Kniekehle. Das Bild erscheint verzerrt, Geschoss am Schenkelknochen abgeplattet. 18. Linke untere Extremität. Aussenseitige Aufnahme. Geschoss in der Kniekehle mit Splitter desselben im Schenkelknochen. Bruch desselben, Osteomyelitis (S. auch No. 46). 19. Rechte Hand. Volaraufnahme. Nadelstück in der Handfläche, in der Höhe des Kopfes des ersten Metakarpalknochens. Der erste Daumenknochen erscheint durch einen früheren Fingerwurm zerstört. 20. Rechte Hand. Volaraufnahme. Nadelstücke in der Handfläche. 21. Rechtes Knie. (Mädchen, 10 Jahre alt.) Aufnahme von hinten, Nadelstück in der Kniescheibensehne. 22. Thorax. (Knabe, 3 Jahre alt.) Rückenaufnahme. Ein Fünfcentimostück in der Speiseröhre. 23. Thorax. (Knabe.

7 Jahre alt.) Rückenaufnahme. Ein Pesetastück in der Speiseröhre. 24. Thorax. (Knabe, $3^1/_2$ Jahre alt.) Rückenaufnahme. Ein Fünfcentimostück in der Speiseröhre. 25. Bauchgegend. (Knabe, $9^1/_2$ Jahre alt.) Bauchaufnahme. Ein Geldstück im Magen.

III. Krankheiten der Knochen und Gelenke.

26. Trockner Schädel eines Erwachsenen. Linksseitige Aufnahme. Studium der Knochenstruktur: An mehreren Stellen des Schädels sind einige Metallkörper eingeführt. 27. Unterkieferknochen. Pathologisches Stück. Linke Kinnlade von einer Resektion infolge Knochencarcinoms herrührend. 28. Schädel. Rechtsseitige Aufnahme. Myxoma des Stirnbeines. B und C. Direkte Photographien des vorigen Falles (No. 28). Zwei Aufnahmen. 29. Rechter Ellenbogen. Seitliche Aufnahme. Osteochondroma. 30. Rechter Ellenbogen. Derselbe Fall (No. 29) nach der Extirpation des Geschwürs und Resektion des Ellenbogens. Seitliche Aufnahme. D und E. Photographien des vorigen Falles (No. 29). 31. Linke Schulter. Aufnahme von vorn. Bruch am äusseren Drittel des Schlüsselbeines. 32. Linke Schulter. Aufnahme von hinten. Bruch am Humeruskopf. 33. Rechter Ellenbogen Innenseitige Aufnahme. Bruch am unteren Ende des Oberarmknochens. 34. Rechter Ellenbogen. Aufnahme von hinten. Derselbe Fall wie No. 33. 35. Linker Ellenbogen. Aussenseitige Aufnahme. Bruch am oberen Ende des Radius. 36. Linker Ellenbogen. Derselbe Fall wie No. 35. Aufnahme von hinten. 37. Rechter Ellenbogen. (Knabe, 5 Jahre alt.) Seitliche Aufnahme. Bruch der Epitrochlea. 38. Linker Ellenbogen (normal). Zum vorigen Fall No. 37. Seitliche Aufnahme. 39. Linker Vorderarm. Aufnahme von vorn. Bruch der Ulna und des Radius. 40. Linker Vorderarm. Innenseitliche Aufnahme. Derselbe Fall wie No. 39. 41. Rechter Vorderarm. Aufnahme von hinten. Bruch der Ulna und des Radius im mittleren Drittel. 42. Rechter Vorderarm. Aussenseitliche Aufnahme. Derselbe Fall wie No. 41. 43. Linker Vorderarm. Volarseitliche Aufnahme. Bruch am unteren Ende des Radius. 44. Linker Vorderarm. Innenseitliche Aufnahme. Derselbe Fall wie No. 43. 45. Linkes Handgelenk. Volarseitliche Aufnahme. Bruch der Apophysis styloides der Ulna. 46. Untere linke Extremität. Aussenseitliche Aufnahme. Bruch am Oberschenkelknochen Osteomielitis. Derselbe Fall wie No. 18 nach Extraktion des Geschosses. 47. Linkes Knie. (Mädchen, 6 Jahre alt.) Aufnahme von vorn. Bruch am unteren Ende des Oberschenkelknochens. 48. Linkes Knie. Aussenseitliche Aufnahme. Derselbe Fall wie No. 47. 49. Linker Unterschenkel. Aufnahme von hinten. Bruch am oberen Ende des Schienbeines. 50. Rechter Unterschenkel. Aufnahme von hinten. Bruch am unteren Drittel des Schienbeines und der Fibula. 51. Rechter Unterschenkel. Innenseitliche Aufnahme. Derselbe Fall wie No. 50. 52. Linker Unterschenkel. Aufnahme von hinten. Bruch der Tibia und der Fibula am unteren Drittel. 53. Linker Unterschenkel. Aussenseitliche Aufnahme. Alter Bruch der Tibia und der Fibula am unteren Drittel. 54. Linker Unterschenkel. Aufnahme von hinten. Derselbe Fall wie Nr. 53. 55. Linker Fuss. Aufnahme von unten. Bruch des I. Metatarsalknochens und der Gelenkpartie des I. Keilbeines infolge eines Geschosses. Abnahme eines Stückes des I. Metatarsalknochens. 56. Linker Unterschenkel. Aufnahme von hinten. Resektion des unteren Drittels der Fibula, infolge Osteochondrom. Regeneration des resecierten Stückes, welches viel durchlässiger als der frühere Knochen erscheint. 57. Rechter Fuss. Seitliche Aufnahme. Bruch der Tibiotarsalgelenkknochen infolge eines Geschosses. Ankylose. 58. Linker Ellenbogen. Aufnahme von hinten. Luxation des Ellenbogengelenkes und Abfall einiger Stücke des Kondylus und Epikondylus. 59. Linker Ellenbogen. Aufnahme von aussen und hinten. Luxation des Vorderarms nach hinten und aussen. Bruch des Epikondylus und des Kondylus. 60. Linker Ellenbogen. Innenseitliche Aufnahme. Derselbe Fall wie No. 59. 61. Linker Ellenbogen. Innenseitliche Aufnahme. Luxation nach hinten des Vorderarmes. Bruch des Kondylus und Epikondylus. 62. Rechtes Knie. Aussenseitliche Aufnahme. Veraltete Luxation. 63. Rechtes Knie. Aufnahme von hinten. Derselbe Fall wie No. 62. 64. Linker Ellenbogen. Seitliche Aufnahme. Ankylose. 65. Rechte Hand. Volaraufnahme. Chronisches Oedem. Osteitis an den Carpal-, Metacarpal- und Fingerknochen. 66. Linke Schulter. Aufnahme von hinten. Osteitis an der Epif. sup. hum. 67. Resecierter Humeruskopf des vorigen Falles No. 66. Zwei Aufnahmen: 1. Ganzer Kopf, 2. derselbe in drei Fragmenten. 68. Becken. Aufnahme von hinten. (Mädchen, 8 Jahre alt.) Osteitis rarefaciens am Femurhalse mit Atrophie des Kopfes: Luxation. 69. Becken. Aufnahme von hinten, derselbe Fall wie No. 68, 3 Jahre später. 70. Linker Fuss. Aufnahme von unten. Osteitis rarefaciens des Würfelbeines. 71. Linke Schulter. Aufnahme von hinten. Osteomyelitis des oberen Humerusendes. 72. Linker Vorderarm. (Knabe, 13 Jahre alt.) Aufnahme von hinten. Osteomyelitis cron. radii. 73. Linker Oberschenkel. (Knabe, 15 Jahre alt.) Aussenseitliche Aufnahme. Osteomyelitis des Oberschenkels. Sequester, Veralteter Bruch. 74. Rechter Unterschenkel. Aufnahme von hinten. Osteomyelitis der Tibia. 75. Rechter Unterschenkel. Aussenseitliche Aufnahme. Osteomyelitis der Tibia am unteren Drittel. 76. Rechte Hand. (Knabe, 7 Jahre alt.) Volarseite. Caries tuberc. an der 1. Phalanx des kleinen Fingers. 77. Linke Hand. (Knabe, 7 Jahre alt.) Volarseite. Osteoarthritis tuberc. des Handgelenkes. 78. Linker Ellenbogen. Innenseitliche Aufnahme. Arthritis tuberculosa. 79. Linker Ellenbogen. Innenseitliche Aufnahme. Arthritis tuberc. des Ellenbogens Caries am Radius. 80. Wirbelsäule. (Mädchen, 8 Jahre alt.) Aufnahme von hinten. Pottsche Krankheit in

der Lendengegend. 81. Becken Aufnahme von hinten. Dieselbe Patientin von No. 80. Arthritis tuberc. coxo femur. links. 82. Linkes Knie. Aussenseitliche Aufnahme. Arthritis tuberculosa 83. Linkes Knie. Aufnahme von hinten. Osteo Arthritis tuberc. 84. Rechtes Knie. Aufnahme von hinten. Normales Knie von dem Patienten von No. 83. 85. Linker Fuss. (Mädchen, 8 Jahre alt.) Innenseitliche Aufnahme. Arthritis tibio-tarsale tuberculosa. 86. Linker Fuss. Aufnahme von hinten. Derselbe Fall wie No. 85. 87. Rechter Fuss. Innenseitliche Aufnahme. Normal. Dieselbe Patientin wie No. 85 und 86. 88. Linker Fuss. (Mädchen, 3 Jahre alt.) Innenseitliche Aufnahme. Arthritis tuberc. tibio tarsalis. 89. Rechte Hand. Volarseite. Trepanation der 1. Phalanx des Mittelfingers infolge Caries tuberc. 90. Rechte Hand. Volarseite. Caries tuberculosa des III. Metacarp. Ausschnitt des Kopfes dieses Knochens. 91. Rechter Ellenbogen. Aussenseitliche Aufnahme. Arthritis tuberc. Resektion. 92. Pathologisches Stück. Oberes Ende eines rechten Schenkelknochens mit Osteitis tuberc. behaftet, von einer Resektion herrührend. 93. Linke Hand. Volarseite. Rheumatismus chron. Eberdenknoten. 94. Rechter Fuss. Aufnahme von unten, chron. Rheumatismus. 95. Rechtes Knie. Aufnahme von hinten. Hydroartrose. 96. Linke Hand. (Mädchen, 14 Jahre alt.) Volarseite. Dyskondroplasie. 97. Rechter Fuss. Seitliche Aufnahme. Dyskondroplasie, derselbe Fall wie No. 96. 98. Linke Hand. (Knabe, 4 Jahre alt.) Volarseite. Rhachitis Exostose an den Metacarpalknochen. 99. Thorax. Aufnahme von hinten zu demselben Fall wie No. 98. Exostose an der linken Seite der Humeri. Links oben ist der Schatten eines am Halse hängenden Bleiplättchens zu sehen. 100. Becken. Aufnahme von hinten zu demselben Fall wie No. 98 u. 99. Exostose an beiden Oberschenkelknochen. 101. Becken. (Knabe, 9 Jahre alt.) Aufnahme von hinten. Osteoatrophie infolge einer Kinderlähmung am rechten Oberschenkel. 102. Unterschenkel. Aufnahme von hinten. (Mädchen, 14 Jahre alt.) Der rechte Unterschenkel mit Osteoatrophie infolge einer Kinderlähmung. Linke Extremität normal. 103. Linker Unterschenkel. Aussenseitliche Aufnahme. Osteoporose der Tibia. 104. Überzählige Zähne. Aufnahme von hinten. Oberkiefer. (Knabe, 7 Jahre alt.) 105. Linke Hand. (Knabe, 3 Jahre alt.) Volarseite. Polydactylie. 106. Rechter Ellenbogen. Innenseitliche Aufnahme. Angeborene Deformität. 107. Becken- (Mädchen, 3 Jahre alt.) Aufnahme von hinten. Angeborene Luxation, an dem coxo-femoralen Gelenke links. 108. Linker Fuss. Aufnahme von unten. Pes varus. 109. Rechter Fuss. Innenseitliche Aufnahme. Plattfuss. 110. Linker Fuss. Aussenhintere Aufnahme. Pes equinus. 111. Linker Fuss. Derselbe Fall wie No. 110. Innenseitliche Aufnahme. 112. Rechte Hand. (Mann, 25 Jahre alt.) Volarseite. Normal. 113. Rechte Hand. (Frau, 26 Jahre alt.) Volarseite. Normal. 114. Linke Hand. Volarseite. (Mann, 35 Jahre alt.) Normal. 115. Linke obere Extremität. (Mädchen, 3 Jahre alt.) Hintere Aufnahme. Normal. 116. Rechter Ellenbogen. Aussenhintere Aufnahme. Normal. Expositionszeit 30 Sekunden. 117. Rechter Ellenbogen. Aussenhintere Aufnahme. Normal. Expositionszeit 20 Sekunden. 118. Wirbelsäule. Aufnahme von hinten. Normal. 119. Becken. (Kind, 5 Jahre alt.) Aufnahme von hinten. Normal. 120. Becken. (Kind, $3^1/_2$ Jahre alt.) Aufnahme von hinten. Normal. 121. Becken. (Frau, 19 Jahre alt.) Normal. 122. Rechtes Knie. Aussenseitliche Aufnahme. Normal. 123. Linker Unterschenkel und Fuss. Aussenseitliche Aufnahme. Normal. Durch die Kleidung und Schuhwerk aufgenommen. 124. Rechter Fuss. (Knabe, 4 Jahre alt.) Innenseitliche Aufnahme. Normal. 125. Rechter Fuss. (Mann, 25 Jahre alt.) Aussenseitliche Aufnahme. Normal. 126. Linker Fuss. (Knabe, 12 Jahre alt.) Innenseitliche Aufnahme. Normal.

IV. Krankheiten des Thorax.

127. Thorax. (Mädchen, 7 Jahre alt.) Aufnahme von hinten. Normal. 128. Thorax. (Mädchen, 14 Jahre alt.) Aufnahme von hinten. Leichte Kongestion an beiden Lungenspitzen. 129. Thorax. (Frau, 22 Jahre alt.) Aufnahme von hinten. Lungentuberkulose. Kongestion der rechten und der Spitze der linken Lunge. 130. Thorax. (Mann, 45 Jahre alt.) Aufnahme von hinten. Lungentuberkulose in der 3. Periode. Caverne in der rechten Lunge. 131. Thorax. (Knabe, 22 Monate alt.) Aufnahme von hinten. Lungentuberkulose Caverne in der rechten Lunge. 132. Thorax. Aufnahme von hinten. Lungentuberkulose Eiteransammlung der Pleura. 133. Thorax. Aufnahme von hinten. Ektasie der Brustaorta. 134. Thorax. Aufnahme von hinten. Aneurysma der Brustaorta. 135. Thorax. Aufnahme von hinten. Aneurysma der Brustaorta. 136. Thorax. Aufnahme von hinten. Aneurysma der Brustaorta.

V. Steine im Harnapparat.

137. Nierengegend. Bauchaufnahme. Nierenstein rechts, bestehend aus Phosph. bas. calc. Gewicht: 8 g. 138. Nierengegend. Rückenaufnahme. Nierenstein links aus Phosph. bas. cal. Gewicht: 14 g. 139. Nierengegend. Rückenaufnahme. Ansammlung von Konkrementen in der rechten Niere, bestehend aus Phosph. calc. und geringen Mengen oxalat und carbonat calc. 140. Nierengegend. Rückenaufnahme. Fünf Konkremente in der rechten Niere. Die Patientin ist nicht operiert worden, jedoch stiess dieselbe spontan einen Nierenstein aus, im Gewichte von 0,55 g., aus Calciumoxalat bestehend. 141. Nierengegend. Rückenaufnahme. Konkret in der linken Niere, bestehend aus calc. oxal. mit einer

dünnen, äusseren Schicht aus calc. phosph. bibas. Gewicht: 4 g. 142. Nierengegend. Bauchlage. Drei kleine Steine in der linken Niere. Die Patientin ist nicht operiert worden. 143. Nierengegend. (Knabe 7 Jahre alt.) Rückenlage. Konkrement in der rechten Niere. Nicht operiert. 144. Nierengegend. Rückenlage. Zwei Steine in der rechten Niere und einer in der linken. Ohne operativen Eingriff. 145. Nierengegend. Bauchlage. Derselbe Fall wie No. 144. 146. Nierengegend. Rückenlage. Normal. Dieser Fall wurde einer Röntgenstrahlenprüfung unterworfen zur Klarlegung des event. Vorhandenseins eines Steines in der rechten Niere. Das Ergebnis widersprach der Vermutung. 147. Becken. (Knabe, $9^1/_2$ Jahre alt.) Rückenaufnahme. Zwei Blasensteine. 148. Becken. (Knabe, 6 Jahre alt.) Rückenaufnahme. Ein Blasenstein. 149. Becken. (Mann, 26 Jahre alt.) Rückenaufnahme. Blasenstein. 150. Isolierte Nierensteine. Vergleichendes Studium, bezüglich des Durchdringlichkeitsvermögens der Röntgenstrahlen, je nach ihrer Zusammensetzung.

In der **Litteraturauslage** waren fast alle in deutscher Sprache erschienenen Publikationen: Lehrbücher, Atlanten und die Zeitschrift vertreten. Auch englische und französische Verleger hatten Litteratur ausgestellt.

Aus dem physikalischen Institut der Universität Bern.

Beziehungen zwischen der chemischen Wirkung der aus einer Röntgenröhre austretenden Strahlung zur Wirkung des Lichtes auf dieselbe Bromsilbergelatine.

Von

Dr. phil. **Frida Hansmann** in Leipzig.

In einer sehr interessanten Arbeit hat Precht[1]) das Gesetz der photographischen Wirkung der Röntgenstrahlen untersucht und auf die zahlreichen Fehlerquellen hingewiesen, welche derartige Untersuchungen erschweren. Precht suchte mit grosser Sorgfalt diese Fehlerquellen zu vermeiden und leitete aus seinen Versuchen das wichtige Resultat ab, „dass die Schwärzung (der photographischen Platte) um gleichviel zunimmt, wenn die zugeführten Energiemengen wie die Quadrate der natürlichen Zahlenreihe wachsen."

Von der Gesamtstrahlung der Röntgenröhre liess Precht nur einen kleineren Teil, welcher durch ein 10 cm langes Bleirohr von 2 cm Durchmesser hindurchging, zur Wirkung kommen.

Uns war es nun darum zu thun, die Wirkung der Gesamtstrahlung einer Röntgenröhre samt allen ihren Nebenumständen, messend zu vergleichen mit der Wirkung des Lichtes auf dieselbe Plattensorte, und zwar unter denselben Umständen, unter welchen der Praktiker dieselbe täglich benutzt.

Wir haben daher zuerst die Wirkung des Lichtes auf eine bestimmte Plattensorte (Lumière) gemessen und darauf die Strahlung der Röhre auf die gleiche Plattensorte wirken lassen.

Zur Bestimmung des ausgeschiedenen Silbers benutzten wir die allerdings zeitraubende chemische Methode, weil die bequemere optische Methode nur bis zu einer gewissen Grenze brauchbar ist. Wir benutzten daher die von uns durch Einführung der Massanalyse vereinfachte Methode, deren sich Hurter und Driffield[2]) bedient hatten.

Die lichtempfindliche Platte wurde exponiert, darauf entwickelt, fixiert und ausgewaschen. Sodann wurde die Schicht von der Platte abgelöst, indem sie in mit einigen Tropfen Flusssäure angesäuertes Wasser gebracht wurde; darauf wurde sie mittels einer Kamelhaarbürste in ein kleines Becherglas gebracht, mit destilliertem Wasser ausgewaschen und hierauf getrocknet. Jetzt erfolgte der Zusatz einer kleinen Dosis starker Salpetersäure, die sowohl die zur Verflüssigung der Gelatine ausreichende Wärme erzeugt, als auch das metallische Silber auflöst. Nach völlig beendeter Auflösung, zu welcher noch ein Wärmebad benutzt ward, wurde Wasser zusammen mit einer zum Fällen der ganzen Silbermenge ausreichenden Dosis Salzsäure zugesetzt. Die Flüssigkeit blieb nun in dem Wasserbade, bis sich der Niederschlag vo ständig abgesetzt hatte und die darüber stehende Flüssigkeit vollständig klar war Gelegentliches Umrühren beförderte den Prozess. Dann wurde das Chlorsilber filtriert, ausgewaschen, getrocknet und in einen gewogenen Porzellan-Schmelztiegel gebracht; das Filter wurde verbrannt. Nachdem der Tiegel abgekühlt war, wurden zur Filterasche einige Tropfen Salpetersäure zugesetzt, um das reduzierte Silber aufzulösen, und durch weiteren Zusatz eines Tropfens Salzsäure führte man dasselbe in Chlorid über. Die Feuchtigkeit wurde durch behutsames Erwärmen des Tiegels, wobei sorgsam ein Verspritzen verhütet wurde, ausgetrieben und dann die Temperatur so gesteigert, dass das Silberchlorid bis zum Schmelzpunkt gelangte. Das Silberchlorid wurde nun gewogen und auf Silber zurückgerechnet.

[1]) Precht, Gesetz d. photogr. Wirkung d. Röntgenstrahlen. Archiv für Photogr. I, Seite 11 ff.

[2]) Hurter und Driffield, Das latente Bild und seine Entwickelung. Jahrbuch für Photographie 1899, Seite 193 ff.

Diese Methode versuchten wir durch eine weniger zeitraubende zu ersetzen und wählten dazu die massanalytische Methode.

Bekanntlich beruht die genaueste massanalytische Methode zur Bestimmung des Silbers auf folgendem Verfahren. Zu der in einem Kölbchen befindlichen, mit Salpetersäure angesäuerten Silberlösung setzt man einige Kubikcentimeter Eisenalaunlösung und lässt nun unter fortwährendem Umschütteln aus einer Bürette so lange Rhodanammoniumlösung von bekanntem Titre zufliessen, bis die durch das Einträufeln der Lösung entstehende rote Farbe nicht mehr verschwindet.

Herstellung der angewandten Lösungen.

1. Herstellung der Normalsilberlösung.

Soll die Methode zuverlässige Resultate geben, so ist vor allem eine genau bestimmte Normalsilberlösung nötig, mit Hilfe deren dann der Titre der Rhodanammoniumlösung festgestellt und regelmässig kontrolliert wird. Wir verwendeten daher ganz besondere Sorgfalt auf die Herstellung dieser Lösung und verwahrten dieselbe (obgleich uns natürlich bekannt ist, dass Silbernitrat nur indirekt lichtempfindlich ist) in einer dunklen Flasche mit sorgfältig eingetriebenem Glasstöpsel. Um eine etwaige Verdampfung und dadurch bedingte Änderung des Titres zu verhüten, wurde die Flasche in einem kühlen Raume aufbewahrt.

Auf einer feinen Wage wurde durch Borda-Wägung (um die Wirkung einer eventuellen Ungleicharmigkeit der Wage zu eliminieren) chemisch reines Silber, welches wir der Güte des Herrn Dr. Liechti, Direktor der landwirtschaftlichen Versuchsanstalt und Eidgenössischer Münz-Essayeur, verdankten, genau gewogen. Die Wägungen wurden nach der Bordamethode ausgeführt und auf den leeren Raum reduziert. Das Gewicht des Silbers betrug 2,04568 g. Dasselbe wurde in verdünnter Salpetersäure durch Erhitzen aufgelöst und die Lösung so lange im Sieden erhalten, bis jede Spur von roten Dämpfen verschwunden war. Diese Lösung wurde mit destilliertem Wasser so weit verdünnt, dass im Kubikcentimeter genau 2 mg metallisches Silber enthalten waren, und zwar geschah das in einem Literkolben, welcher durch Auswägen auf einer noch Milligramm angebenden grossen Wage verifiziert worden war. Auch die benutzten Büretten wurden dann auf den verifizierten Literkolben eingestellt.

2. Herstellung der Indikatorlösung.

Chemisch reines Eisenalaun wurde pulverisiert und in einer Flasche mit destilliertem Wasser übergossen. Durch Umschütteln und Stehenlassen erzeugte man eine kalt gesättigte Lösung, so dass am Boden eine Schicht ungelösten Eisenalauns zurückblieb.

3. Herstellung der Rhodanammoniumlösung.

Chemisch reines Rhodanammonium wurde in destilliertem Wasser gelöst und die Konzentration so bemessen, dass beim Titrieren 20 ccm Normalsilberlösung ebenfalls 20 ccm Rhodanammoniumlösung beanspruchen. Es entspricht daher 1 ccm Rhodanammoniumlösung 2 mg metallisches Silber.

Um einen Begriff über die Art und Weise zu geben, in welcher die Titrestellung für alle Versuche gemacht wurde, folge hier die erste, deren Resultat bei der später folgenden experimentellen Entscheidung über die zu wählende Methode verwandt wurde.

Titrestellung.

Es entsprechen $AgNO_3$ Lösung	NH_4CNS Lösung	Redukt. Faktor	Δ	Δ^2
19,9 ccm „	20,0 ccm „	1,0553	— 0,0005	0,00000025
19,15 „ „	20,2 „ „	1,0548	— 0,0010	0,00000100
19,95 „ „	21,15 „ „	1,0601	+ 0,0043	0,00001849
20,45 „ „	21,55 „ „	1,0538	— 0,0020	0,00000400
19,6 „ „	20,73 „ „	1,0576	+ 0,0018	0,00000324
20,2 „ „	21,3 „ „	1,0545	— 0,0013	0,00000169
21,5 „ „	22,68 „ „	1,0549	— 0,0009	0,00000081
	Arithmet. Mittel =	1,0558		$\Sigma\Delta^2$ = 0,00002948

Der wahrscheinliche Fehler betrug also

$$f = \pm 0{,}67 \sqrt{\frac{0{,}00002948}{42}} = \pm 0{,}00056.$$

Demnach entsprechen 100 ccm unserer Silberlösung

$$105{,}58 \pm 0{,}000056 \text{ ccm Rhodanammoniumlösung.}$$

Wir wenden uns nun der Diskussion der Methode zu. Um das auf einer belichteten, entwickelten und fixierten Platte ausgeschiedene Silber auf massanalytischem Wege zu bestimmen, kann man zwei Wege einschlagen. Das erste Verfahren ist dieses: Man löst die das Silber enthaltene Gelatineschicht durch Einlegung in mit Flusssäure angesäuertes Wasser ab, spült dieselbe in einem Becherglas und wäscht sie mit destilliertem Wasser so lange aus, bis das Waschwasser blaues Lackmuspapier nicht mehr rötet. Darauf bringt man die abgelöste Schicht in einen Porzellantiegel, trocknet zunächst im Wasserbad, erhitzt sie dann stark über einer Bunsenflamme, zuletzt unter Zusatz von einigen Kryställchen Ammoniumnitrat, bis zur vollständigen Zerstörung der organischen Substanz. Nach dem Erkalten löst man das im Tiegel zurückbleibende Silber in überschüssiger Salpetersäure, verdünnt in einem Kölbchen mit destilliertem Wasser, und bestimmt das gelöste Silber mit Rhodanammoniumlösung in beschriebener Weise. Dieses Verfahren ist das umständlichere und wir versuchten daher die Gelatineschicht ohne vorhergehende Zerstörung der organischen Substanz durch Erhitzen in konzentrierter Salpetersäure zur klaren Lösung zu bringen. Es erübrigt nun, durch Versuche festzustellen, welche von beiden Methoden am geeignetsten ist zur quantitativen Silberbestimmung.

Versuch.

Eine 18/24 Lumière-X-Platte wurde in der Dunkelkammer durch eine Gasflamme ca. 5 Sekunden lang aus einer Entfernung von 1 m belichtet. Während der Belichtung wurde die Platte so bewegt, dass alle Punkte derselben gleich viel Licht erhielten. Die Platte wurde mit Hydrochinon-Pottasche bei 18° C. vier Minuten lang entwickelt, fixiert, gewaschen und getrocknet. Nun wurde die getrocknete Platte mit einem Diamant in zwei gleich grosse Hälften zerschnitten und die abgelösten Schichten nach Methode I und II behandelt.

Methode I.

Das Verfahren bis zur Verbrennung der Schicht ist schon oben beschrieben worden. Der Rückstand der veraschten Schicht wurde in einem Erlenmeyer-Kolben mit ca. 30 ccm konzentrierter Salpetersäure vom specifischen Gewicht 1,2 so lange gekocht, bis keine roten Dämpfe mehr sichtbar waren. Diese Lösung wurde nun ungefähr auf das sechsfache mit destilliertem Wasser verdünnt und dann noch ca. 10 Minuten lang im Sieden erhalten. In der Lösung war noch eine leichte Trübung vorhanden, welche Silber enthalten konnte, das beim Titrieren nicht zur Wirkung gelangt war; deshalb wurde die Lösung filtriert und das Filter wiederholt mit destilliertem Wasser nachgespült. Nachdem die filtrierte Lösung auf Zimmertemperatur abgekühlt worden war, wurde sie mit Rhodanammonium titriert, wobei sich ergab:

Gebraucht wurden Rhodanammoniumlösung	75,40	ccm	Silberlösung
zurücktitrierte Silberlösung	0,60	„	„
75,4 ccm Rhodanammoniumlösung sind äquivalent =	71,40	„	„
zurücktitriert —	0,60	„	„
bleiben =	70,80	„	„

Diese entsprechen 141,60 mg Silber.

Der abfiltrierte Rückstand der Lösung wurde mit dem Filter getrocknet, dann mit demselben in einem Porzellantiegel verbrannt und mit etwa 5 ccm konzentrierter Salpetersäure 10 Minuten ausgekocht. Die Lösung wurde mit Wasser auf etwa 60 ccm verdünnt und mit Rhodanammonium titriert. Dabei ergab sich:

Verbrauchte Rhodanammoniumlösung . . .	= 2,35	cbm	Silberlösung
zurücktitrierte Silberlösung	0,55	„	„
2,35 ccm Rhodanammoniumlösung entsprechen	= 2,23	„	„
zurücktitriert	— 0,55	„	„
bleiben	= 1,68	„	„

Dem entsprechen 3,36 mg Silber.

Es enthielt somit die Lösung	= 141,60 mg Silber
Es enthielt somit die Trübung	= 3,36 „ „
Es wurden also gefunden in der einen Plattenhälfte	= 144,96 mg Silber.

Methode II.

Die abgelöste Schicht der anderen Plattenhälfte wurde noch nass in einen Erlenmeyer-Kolben gebracht, nach sorgfältigem Abspülen mit destilliertem Wasser mit ca. 30 ccm reiner Salpetersäure vom specifischen Gewicht 1,2 übergossen und erhitzt, bis keine roten Dämpfe mehr nachweisbar waren. Danach wurden etwa 100 ccm destilliertes Wasser zugesetzt und die Lösung 5 Minuten lang im Sieden erhalten. Nachdem dieselbe nun auf Zimmertemperatur abgekühlt worden war, wurde sie titriert. Dabei ergab sich:

Verbrauchte Rhodanammoniumlösung	78,10	ccm	
zurücktitrierte Silberlösung	= 1,80	„	
78,10 ccm Rhodanammoniumlösung entsprechen	= 73,96	„	Silberlösung
zurücktitriert	— 1,80	„	„
bleiben	. 72,16	ccm	Silberlösung.

Diese entsprechen 144,32 mg Silber in der anderen Plattenhälfte.

Es ergab also Methode I für die eine Plattenhälfte .	= 144,96 mg Silber
„ „ „ „ II für die andere Plattenhälfte	= 144,32 „ „
Differenz	= 0,64 mg Silber.

Diese Differenz von ca. 0,5 mg liegt innerhalb der Fehlergrenze und es konnte daher die einfachere Methode II für alle folgenden Bestimmungen mit vollem Zutrauen benutzt werden.

Wahl des Entwicklers und der Platten.

Man weiss, dass jeder Entwickler schliesslich auch das unbelichtete Bromsilber angreift; es handelt sich also darum, Entwickler, Entwicklungsdauer und Plattensorte so zu wählen, dass dieser Fehler verschwindet oder doch möglichst klein wird. Nach den Versuchen von Hurter und Driffield[1]) greift der Eisenoxalatentwickler das unbelichtete Bromsilber am wenigsten an; ferner hat derselbe den Vorteil, infolge seiner gelb-roten Farbe die Platte während der Entwicklung vor Spuren von aktinischem Licht, welches etwa von der roten Lampe kommen konnte, zu schützen. Wir wählten aus diesen Gründen die von Hurter und Drieffield[2]) angegebene Normalformel für Eisenoxalat. Die Lösungen hatten folgende Zusammensetzung:

Lösung A.		Lösung C.	
Kaliumoxalat . . .	1 Teil	Bromkalium . . .	1 Teil
Wasser	4 Teile	Wasser	100 Teile
Lösung B.		**Man nehme von:**	
Eisensulfat	1 Teil	A	100 Teile
Citronensäure . . .	0,01 Teil	B	25 Teile
Wasser	3 Teile	C	10 Teile

Wir nahmen zu jeder Platte frischen Entwickler und setzten denselben natürlich erst direkt vor dem Gebrauch zusammen.

[1]) Hurter und Driffield, Das latente Bild und seine Entwicklung, Eders Jahrbuch 1899, S. 195.
[2]) loc. cit. S. 222.
[3]) Diese Platte hatte einen Plattenfehler.

Die Entwicklungen wurden stets bei 18° C und in bedeckter Schale vorgenommen.

Nachdem wir uns somit für einen bestimmten Entwickler entschieden hatten, handelte es sich darum, eine Plattensorte zu wählen, deren unbelichtete Emulsion von diesem Entwickler innerhalb einer gewissen Zeit möglichst wenig angegriffen wird.

Drei Plattensorten wurden den folgenden Versuchen unterworfen. Die unbelichteten Platten wurden je 5, 10 und 15 Minuten in bedeckter Schale entwickelt, fixiert und gewaschen, dann wurde die ausgeschiedene Silbermenge nach der eben mitgeteilten Methode bestimmt. Dabei wurde erhalten:

a) Schleussnerplatten (gelb), 13/18. Emulsionsnummer 6674.

Platte I,	Entwicklungsdauer	5	Minuten, ausgesch. Silbermenge	6,83	mg
„ II,	„	10	„ „ „	14,45	„
„ III,	„	15	„ „ „	21,68	„

b) Jouglaplatten, 13/18. Emulsionsnummer 4218.

Platte I,	Entwicklungsdauer	5	Minuten, ausgesch. Silbermenge	1,35	mg
„ II,[3])	„	10	„ „ „	3,70	„
„ III,	„	15	„ „ „	4,49	„

c) Lumièreplatten, 13/18. Emulsionsnummer 11085.

Platte I,	Entwicklungsdauer	5	Minuten, ausgesch. Silbermenge	0,38	mg
„ II,	„	15	„ „ „	0,97	„

Auffallend war die geringe Beständigkeit der sonst so vorzüglichen Schleussnerplatten und es ist daher wohl anzunehmen, dass diese Erscheinung an die betreffende (vielleicht alte) Emulsionsnummer geknüpft war. Immerhin entschlossen wir uns für die Lumièreplatten, deren gute Eigenschaften uns auch aus anderen photographischen Versuchen bekannt waren.

Wahl der Lichtquelle.

Die Hefnerlampe hat bei allen ihren guten Eigenschaften den Nachteil, durch den geringsten Luftzug sehr leicht bewegt zu werden. Wir haben daher, wie schon Scheiner[1]) bei Konstruktion seines Universal-Sensitometers die Amylacetatlampe durch eine Benzinlampe ersetzt. Natürlich war diese mit den nötigen Einrichtungen versehen, um die Flammenhöhe konstant zu erhalten.

Zunächst wurde diese Benzinlampe mit der Hefnerlampe messend verglichen, um später alle Belichtungen in Hefnerkerzen ausdrücken zu können.

Bestimmung des Reduktionsfaktors zwischen Benzin- und Hefnerlampe.

Um die Belichtungen direkt in Meterkerzen zu erhalten, wurde der Balg eines photographischen Apparats so weit ausgezogen, dass die Objektivöffnung genau 90 cm von der Mattscheibe entfernt war, und 10 cm von der Öffnung wurde die Lampe aufgestellt. Die Wand hinter der Lichtquelle ward mit einem schwarzen Tuch verhängt und der weisse Porzellancylinder der Benzinlampe wurde mit einem schwarzen Pappcylinder bedeckt, um etwaige Reflexionswirkungen desselben zu vermeiden. — Die Entwicklungsdauer betrug 5 Minuten.

I. Versuch, Belichtung jedesmal 30 Sekunden, die Zeit wird mit dem Metronom bestimmt.

a) Hefnerlampe	ausgeschiedenes Silber . . .	88,8	mg
b) Benzinlampe	„ „ . . .	84,9	„

Reduktionsfaktor 1,0452.

II. Versuch, Belichtung jedesmal 20 Sekunden.

a) Hefnerlampe	ausgeschiedenes Silber . . .	86,6	mg
b) Benzinlampe	„ „ . . .	82,3	„

Reduktionsfaktor 1,0528.

Der Mittelwert aus beiden Werten beträgt 1,0485, und dieser wurde fortan zur Reduktion angewandt.

---

[1]) Zeitschrift für Instrumentenkunde, 1894.

Verhalten der Lumièreplatten (blau) gegenüber den Lichtstrahlen und den Röntgenstrahlen.

I. Verhalten gegenüber den Lichtstrahlen.

Zu diesen und den folgenden Versuchen bezogen wir von Gebrüder Lumière-Lyon zwölf Dutzend 13/18 Platten von der Emulsionsnummer 12582, die vollständig schleierfrei waren. Um das Verhalten dieser Plattensorte gegenüber den Lichtstrahlen zu untersuchen, wurden die Platten in die Kassette einer grossen Reproduktions-Kamera eingeschoben. Das Objektivbrett wurde entfernt, der Balg genau auf 90 cm ausgezogen und 10 cm von der Öffnung die Benzinlampe gestellt. Hinter der Benzinlampe befand sich, um Reflexionen zu vermeiden, ein mattschwarzer Hintergrund, ebenso war der Porzellancylinder der Benzinlampe mit schwarzem Papier umhüllt. Das Ganze befand sich in einem gänzlich dunklen Raum.

Der Gehilfe verschloss die Öffnung, durch welche die Lichtstrahlen zur Platte gelangten, durch ein Aluminiumblech, dann wurde der Deckel der Kassette gehoben und darauf zog der Gehilfe mit dem hörbaren Schlagen eines Metronoms das Blech weg, so dass die Strahlen die Platte unbehindert trafen. Nach bestimmter Zeit wurde das Blech wieder vor die Öffnung geschoben, der Kassettendeckel geschlossen und darauf die Platte sofort entwickelt.

Alle Entwicklungen dauerten 5 Minuten, die Platten wurden darauf fixiert, ausgewaschen und die Menge des ausgeschiedenen Silbers quantitativ bestimmt. Es ergab sich nun für die Belichtungszeiten von $t = 10$ Sek. bis 2400 Sek. folgende Reihe:

	Beobachtete Reihe.				Beob. Reihe reduz. auf Sek.-Meter-Kerzen.			
t								
10	Sek.	ausg.	Ag	72,3 mg	. . .	ausg.	Ag	77,2 mg
20	„	„	„	79,2 „		„	„	84,5 „
30	„	„	„	85,9 „		„	„	91,7 „
40	„	„	„	90,6 „		„	„	96,8 „
50	„	„	„	94,5 „		„	„	100,9 „
60	„	„	„	98,9 „		„	„	105,6 „
120	„	„	„	102,8 „		„	„	109,7 „
180	„	„	„	104,6 „		„	„	111,6 „
240	„	„	„	103,7 „		„	„	110,8 „
300	„	„	„	103,5 „		„	„	110,5 „
600	„	„	„	100,9 „		„	„	107,7 „
1200	„	„	„	99,2 „		„	„	105,9 „
2400	„	„	„	97,0 „		„	„	103,6 „

Wir haben demnach bei $t = 10$ Sekunden den Minimalwert, bei $t = 180$ Sekunden den Maximalwert der Reihe, von hier ab nimmt sie allmählich und sehr langsam ab, es tritt demnach bei $t = 180$ Sekunden die Solarisation ein.

Für die Beziehung zwischen der Menge des ausgeschiedenen Silbers zur Belichtungsdauer haben wir drei Formeln untersucht[1]):

1. Die dem Bunsen-Roscoeschen Gesetz entsprechende Formel:

$$M_{\mathrm{I}}\, t_{\mathrm{II}}{}^{c} = M_{\mathrm{II}}\, t_{\mathrm{I}}{}^{c}$$

worin

M_{I} und M_{II} die Mengen des ausgeschiedenen Silbers,

t_{I} und t_{II} die Belichtungszeiten mit einer konstanten Lichtquelle aus gleicher Entfernung und

C eine Constante ist.

[1]) Precht, Neue Untersuchungen über die Gültigkeit des Bunsen-Roscoeschen Gesetzes bei Bromsilbergelatine. Archiv f. wissenschaftliche Photographie, I. Band, 1899, S. 14.

Wir haben dabei stets statt der optischen Dichte des Silberniederschlags die quantitativ bestimmte Silbermenge in mg gesetzt.

2. Die Formel von Hurter und Driffield:

$$M = \gamma \log (J.t + b)$$

worin

M die ausgeschiedene Silbermenge,

γ und C zwei Konstante und

$J.t$ die Belichtung (Produkt aus Lichtstärke und Belichtungsdauer) ist.

Da J immer die Strahlung der Hefnerlampe bedeutet, wird $J = 1$ gesetzt.

3. Die Formel von Abney:

$$M = \gamma_a \log^2 (J.t + C_a)$$

worin

M und $J.t$ die entsprechende Bedeutung, wie in der Formel von Hurter und Driffield, haben und γ_a und C_a wieder zwei Konstante sind.

Anwendung der Formeln auf unsere beobachtete Reihe.

1. Formel von Bunsen-Roscoe.

Precht[1]) verlangt zur Erzielung genauer Resultate, dass folgende Bedingungen erfüllt sind:

1. Verwendung eines gleichmässigen lichtempfindlichen Materials und schneller Verbrauch desselben.

2. Die Lichtstärke darf nur durch Änderung des Abstandes der strahlenden Quelle von der empfindlichen Schicht variiert werden.

3. Die Entwicklung muss in einer reduzierenden Flüssigkeit von konstanter chemischer Zusammensetzung und konstanter Temperatur stets gleich lange Zeit fortgesetzt werden.

4. Die Bromsilberschicht muss bis zur Schwelle vorbelichtet sein.

Von diesen Bedingungen waren 1, 3 und 4 erfüllt. Die zweite Bedingung konnte nicht eingehalten werden, weil wir keinen genügend grossen, reflexfreien Raum zur Verfügung hatten.

Wir wenden uns nunmehr der Anwendung der Bunsen-Roscoeschen Formel auf unsere Beobachtungsresultate zu. Die Formel lautet, wie oben angegeben:

$$M_I \, t_{II}{}^C = M_{II} \, t_1{}^C. \qquad (1)$$

Wir berechnen nun die Konstante C aus dem Minimalwert M_I und dem Maximalwert M_{II} der beobachteten Reihe (für diese gilt uns natürlich diejenige, welche die ausgeschiedenen Silbermengen in Sekundenmeterkerzen angiebt), also aus den Werten, welche die Exposition $t_1 = 10$ Sek. und $t_2 = 180$ Sek. an ausgeschiedenem Silber ergab. Wir haben somit folgende Werte zum Einsetzen in unsere Formel:

$M_I = 77{,}2$ mg $\qquad t_I = 10$ Sek.

$M_{II} = 111{,}6$ „ $\qquad t_{II} = 180$ „

Die Formel für C lautet nach (1):

$$C = \frac{\log M_{II} - \log M_I}{\log t_{II} - \log t_I}.$$

Setzen wir unsere Werte ein, so erhalten wir:

$$C = \frac{\log 111{,}6 - \log 77{,}2}{\log 180 - \log 10}.$$

[1]) Precht, Neuere Untersuchungen. Archiv f. wiss. Photographie, I. S. 57.

Daraus berechnet sich C auf:

$$C = 0{,}127499.$$

Wir können nun die den verschiedenen Expositionszeiten t entsprechenden Silbermengen M ausrechnen, indem wir den Wert von C in die Gleichung (1) einsetzen und M_{I} konstant = 77,2 mg, t_{I} konstant = 10 Sekunden setzen, t_{II} geben wir der Reihe nach die Werte 20, 30 bis 180 Sekunden und erhalten somit die diesen Belichtungszeiten entsprechenden Silbermengen. Wir erhalten daher eine Reihe berechneter Werte, die wir mit der beobachteten Reihe vergleichen können und hier folgen lassen:

a) Beob. Reihe.		b) Berechnete Reihe nach Bunsen-Roscoe.	
Belichtung in Sek.-Meter-Kerzen			Diff. von b) gegen a)
10 „	ausgesch. Ag = 77,2 mg	ausgesch. Ag = 77,2 mg	0,0
20 „	„ „ = 84,5 „	„ „ = 84,5 „	0,0
30 „	„ „ = 91,7 „	„ „ = 88,8 „	2,5
40 „	„ „ = 96,8 „	„ „ = 92,1 „	4,7
50 „	„ „ = 100,9 „	„ „ = 94,8 „	6,1
60 „	„ „ = 105,6 „	„ „ = 97,0 „	8,6
120 „	„ „ = 109,7 „	„ „ = 106,0 „	3,7
180 „	„ „ = 111,6 „	„ „ = 111,6 „	0,0
		Mittl. Fehler	4,266 . . .

2. Formel von Hurter und Driffield.

Die Formel lautet, wie oben angegeben: $M = \gamma \log (J.t + C)$.

Um diese Formel auf unsere Beobachtungsreihe anzuwenden, müssen wir zuerst die beiden Konstanten berechnen. Wir wenden uns zuerst der Berechnung von C zu, sie geschieht, da eine einfache Methode nicht ausreicht, weil es sich in ihr um den Logarithmus einer Summe aus zwei Faktoren handelt, vermittelst der Regula falsi. C soll aus dem Minimalwert M_{I} und dem Maximalwert M_{II} unserer Reihe berechnet werden, diese entsprechen natürlich den Belichtungszeiten t_{I} und t_{II}. Wir gehen somit von zwei Gleichungen aus:

$$M_{\mathrm{I}} = \gamma \log (J.t_{\mathrm{I}} + C)$$
$$M_{\mathrm{II}} = \gamma \log (J.t_{\mathrm{II}} + C).$$

Durch Division erhalten wir den Quotienten aus beiden Gleichungen

$$\frac{M_{\mathrm{I}}}{M_{\mathrm{II}}} = \frac{\gamma \log (J.t_{\mathrm{I}} + C)}{\gamma \log (J.t_{\mathrm{II}} + C)} \qquad \text{(a)}$$

wobei sich γ im Zähler und Nenner forthebt. Aus dieser Formel erfolgt nun die Berechnung von C. Nach der Regula falsi gewinnen wir C aus der Formel

$$\text{(1)} \qquad C = C_{\mathrm{I}} - y_{\mathrm{I}} \frac{C_{\mathrm{I}} - C_{\mathrm{II}}}{y_{\mathrm{I}} - y_{\mathrm{II}}}$$

C_{I} ist die Abscisse nach dem Zeichenwechsel, y_{I} die zugehörige Ordinate. C_{II} ist die Abscisse vor dem Zeichenwechsel, y_{II} die zugehörige Ordinate, worin C die Abscisse der Sehne ist, deren Ordinate y verschwindend klein werden muss. Auf unsere Gleichung (a) angewandt, bekommen wir dementsprechend

$$\text{(2)} \qquad y = \frac{\log (J.t_{\mathrm{I}} + C)}{\log (J.t_{\mathrm{II}} + C)} - \frac{M_{\mathrm{I}}}{M_{\mathrm{II}}}.$$

Wir müssen nun versuchen, durch willkürlich angenommenes C einen Ordinatenwert y zu bekommen, der verschwindend klein wird. Zu dem Zweck legen wir uns eine Tabelle an, welche die zugeordneten Werte von C und y enthält.

Wir wenden uns nun der Ausrechnung von C zu aus den gegebenen Werten

$M_{\mathrm{I}} = 77{,}2$ mg $\qquad t_{\mathrm{I}} = 10$ Sek.

$M_{\mathrm{II}} = 111{,}6$ mg $\qquad t_{\mathrm{II}} = 180$ Sek.

Für die zugeordneten Werte ergiebt sich folgende Tabelle:

C	y
10	— 0,121
20	— 0,050
30	— 0,002
30,5	+ 0,00013
30,4695	+ 0,00002

Wir wenden zuerst die Formel (2) an, in die wir C einsetzen. Dies geschieht z. B. so: Wir setzen $C = 30{,}5$ in die Formel (2) ein, die infolgedessen

$$y = \frac{\log(10 + 30{,}5)}{\log(180 + 30{,}5)} - \frac{M_I}{M_{II}}$$

lautet. $\frac{M_I}{M_{II}}$ berechnet sich auf 0,48305.

Daher stellt sich y auf $y = + 0{,}00013$.

Wir fügen diesen Wert in die Tabelle ein und benutzen nun, da Zeichenwechsel eintrat, Gleichung (1):

$$C = C_I - y_I \frac{C_I - C_{II}}{y_I - y_{II}}.$$

Setzen wir hierfür unsere Werte aus der Tabelle ein, so erhalten wir:

$$C = 30{,}5 - 0{,}00013 \frac{0{,}5}{0{,}00213}.$$

Daraus ergiebt sich:

$$\boldsymbol{C = 30{,}4695.}$$

Wir schreiben den Wert in die Tabelle und suchen nun den ihm zugeordneten Wert von y nach Gleichung (2) zu bestimmen, die nun so lautet:

$$y = \frac{\log(10 + 30{,}4695)}{\log(180 + 30{,}4695)} - 0{,}48305$$

folglich ist $y = + 0{,}00002$.

Dieser Wert von y genügt uns und wir können das ihm entsprechende C als das für unsere Reihe nach der Formel von Hurter und Driffield entsprechende ansehen.

Die Berechnung von y geschieht nun leicht und zwar, weil wir doch zwei Gleichungen

$$M_I = \gamma \log(J.t_I + C)$$
$$M_{II} = \gamma \log(J.t_{II} + C)$$

haben, doppelt.

Wir erhalten somit aus unseren Gleichungen:

$$\gamma_1 = \frac{M_I}{\log(t_I + C)} = \frac{\log 77{,}2}{\log(10 + 30{,}4695)} = 48{,}035$$

$$\text{und } \gamma_2 = \frac{M_{II}}{\log(t_{II} + C)} = \frac{\log 111{,}6}{\log(180 + 30{,}4695)} = 48{,}037.$$

Das Mittel aus γ_1 und γ_2 beträgt demnach

$$\gamma = \mathbf{48{,}036.}$$

Hiermit haben wir also beide Constanten C und γ bestimmt und wir können nun, je nachdem wir in (a) Seite 10 einen beliebigen Wert von t einsetzen, die diesem nach der Formel entsprechende Silbermenge berechnen. Geschieht dies der Reihe nach von $t = 10$ Sek. bis $t = 180$ Sekunden, so erhalten wir eine neue Reihe, welche wir mit der beobachteten vergleichen können und hier folgen lassen.

Belichtung in Sek.-Meter-Kerzen	a) Beobachtete Reihe.	b) Berechnete Reihe nach H. u. Dr.	Diff. von b) gegen a)
10	ausgesch. Ag = 77,2 mg	ausgesch. Ag = 77,2 mg	0,0
20	„ „ „ = 84,5 „	„ „ = 81,8 „	2,7
30	„ „ „ = 91,7 „	„ „ = 85,6 „	6,1
40	„ „ „ = 96,8 „	„ „ = 88,8 „	8,0
50	„ „ „ = 100,9 „	„ „ = 91,5 „	8,4
60	„ „ „ = 105,6 „	„ „ = 94,0 „	11,6
120	„ „ „ = 109,7 „	„ „ = 104,6 „	5,1
180	„ „ „ = 111,6 „	„ „ = 111,6 „	0,0
			Mittl. Fehler 6,98.

3. Formel von Abney.

Die Formel lautet, wie oben angegeben:

$$M = \gamma_a \log^2 (J.t + C_a).$$

Um die Formel auf unsere Beobachtungsreihe anzuwenden, müssen wir zuerst wieder die beiden Konstanten berechnen, hier also C_a und γ_a. Die Berechnung geschieht ganz analog derjenigen der Hurterschen Formel, so dass wir sie hier nur kurz angeben. Wir haben wieder als Ausgangspunkt die beiden Gleichungen:

$$M_I = \gamma_a \log^2 (J.t_I + C_a)$$
$$M_{II} = \gamma_a \log^2 (J.t_{II} + C_a)$$

da C_a wieder aus dem Minimalwert M_I und dem Maximalwert M_{II}, sowie den diesen entsprechenden Belichtungszeiten t_I und t_{II} berechnet werden soll. Durch Division beider Gleichungen durcheinander erhalten wir:

$$\frac{M_I}{M_{II}} = \frac{\gamma_a \log^2 (J.t_I + C_a)}{\gamma_a \log^2 (J.t_{II} + C_a)}.$$

C_a gewinnen wir wieder aus der Formel (1) S. 10:

$$(1) \qquad C_a = C_I - y_I \frac{C_I - C_{II}}{y_I - y_{II}}$$

worin C_I C_{II} y_I y_{II} wieder die dort angegebene Bedeutung haben. Das zu C_a zugeordnete y_a stellt sich hier aber anders dar, wir bekommen es wegen des Logarithmus im Quadrat in dieser Gestalt:

$$(2) \qquad y_a = \frac{\log (J.t_I + C_a)}{\log (J.t_{II} + C_a)} - \sqrt{\frac{M_I}{M_{II}}}.$$

y_a muss wieder verschwindend klein werden und wir legen uns wieder die Tabelle an, wie auf S. 97, um die einander zugeordneten Werte von C_a und y_a zu ermitteln und zu übersehen.

Wir gehen jetzt zur Berechnung von C_a aus den gegebenen Werten:

$M_I = 77{,}2$ mg $\qquad t_I = 10$ Sek.
$M_{II} = 111{,}6$ „ $\qquad t_{II} = 180$ „

über. Für die zugeordneten Werte von C_a und y_a ergiebt sich folgende Tabelle:

C_a	y_a
50	— 0,078387
60	— 0,056108
80	— 0,02197
90	— 0,00871
100	+ 0,00290
97,50215	+ 0,00014

Wir wenden zunächst unsere Formel (2) an, in die wir C, also z. B. $C = 100$, einsetzen. Wir erhalten somit aus:

$$y_a = \frac{\log (10 + 100)}{\log (180 + 100)} - \sqrt{\frac{M_I}{M_{II}}}$$

und da

$$\sqrt{\frac{M_I}{M_{II}}} = 0{,}83129$$

ist: $\qquad y_a = + 0{,}00290.$

Wir setzen diesen Wert in unsere Tabelle ein und benutzen nun, da Zeichenwechsel eintrat, Gleichung (1)

$$C_a = C_I - y_I \frac{C_I - C_{II}}{y_I - y_{II}}.$$

Nach Einsetzung unserer Werte lautet dieselbe:

$$C_a = 100 - 0{,}00290 \frac{10}{0{,}01161}.$$

Daraus ergiebt sich

$$\boldsymbol{C_a = 97{,}50215.}$$

Nach Einreihung dieses Wertes in unsere Tabelle erhalten wir den zugeordneten Wert y_a wieder nach Gleichung (2), die nun so lautet:

$$y_a = \frac{\log (10 + 97{,}50215)}{\log (180 + 97{,}50215)} - 0{,}83129$$

folglich ist: $\qquad y_a = + 0{,}00014.$

Dieser Wert von γ_a genügt uns und wir können das ihm entsprechende C_a als das für unsere Reihe nach der Formel von Abney entsprechende ansehen.

Die Berechnung von γ geschieht nun leicht und zwar wieder doppelt wegen des Vorhandenseins von zwei Gleichungen:

$$M_I = \gamma_a \log^2 (J.t_I + C_a)$$
$$M_{II} = \gamma_a \log^2 (J.t_{II} + C_a).$$

Wir erhalten demnach aus unseren Gleichungen:

$$\gamma_1 = \frac{M_I}{\log (t_I + C_a)} = \frac{77{,}2}{\log^2 (10 + 97{,}50215)} = 18{,}7076$$
$$\gamma_2 = \frac{M_{II}}{\log (t_{II} + C_a)} = \frac{111{,}6}{\log^2 (180 + 97{,}50215)} = 18{,}6949.$$

Das Mittel aus γ_1 und γ_2 beträgt demnach

$$\gamma_a = \mathbf{18{,}7013}.$$

Nachdem hiermit beide Konstanten C_a und γ_a berechnet worden sind, erhalten wir die der Abneyschen Formel entsprechende Reihe analog dem Verfahren, das wir für die Erlangung der Hurterschen Reihe Seite 11 anwandten, und sie folgt hier zur Vergleichung mit der beobachteten Reihe.

a) Beob. Reihe. Belichtung in Sek.-Meter-Kerzen.		b) Berechnete Reihe nach Abney.	Diff. von b) gegen a)
10	ausgesch. Ag = 77,2 mg	ausgesch. Ag = 77,2 mg	0
20	„ „ „ = 84,5 „	„ „ = 80,1 „	4,4
30	„ „ „ = 91,7 „	„ „ = 82,9 „	8,8
40	„ „ „ = 96,8 „	„ „ = 85,5 „	11,3
50	„ „ „ = 100,9 „	„ „ = 88,0 „	12,9
60	„ „ „ = 105,6 „	„ „ = 90,3 „	15,3
120	„ „ „ = 109,7 „	„ „ = 102,2 „	7,5
180	„ „ „ = 111,6 „	„ „ = 111,6 „	0,0
		Mittlerer Fehler = 10,03.	

Diskussion der drei Formeln.

Vergleichen wir die nach unseren Formeln berechneten Reihen mit der beobachteten Reihe, so sehen wir, dass sie Abweichungen gegeneinander haben. Es beträgt der mittlere Fehler für

die Reihe nach Bunsen-Roscoe . .	4,266
„ „ „ Hurter und Driffield	6,98
„ „ „ Abney	10,03.

Die Abweichungen sind hiernach für das Gesetz von Bunsen-Roscoe am wenigsten stark. Stellen wir die Reihen (inklusive der beobachteten Reihe auf Sekundenmeterkerzen reduziert) nach der Angabe von Hurter und Driffield[1]) graphisch auf Koordinatenpapier dar, indem wir die Logarithmen der Expositionen als Abscissen und die ausgeschiedenen Silbermengen als Ordinaten einführen, so erhalten wir vier Kurven (s. Skizze I, S. 100).

I. Die Kurve der beobachteten Reihe.

Die Kurve verläuft von 10 Sekunden bis 60 Sekunden annähernd geradlinig unter einem Winkel von 20° gegen die Abscissenachse. Von 60 Sekunden ab wird sie genau geradlinig, aber merklich geneigter gegen die Abscissenachse als ehedem.

II. Die Kurve nach dem Bunsen-Roscoeschen Gesetz.

III. Die Kurve nach der Formel von Hurter und Driffield.

IV. Die Kurve nach der Formel von Abney.

[1]) Das latente Bild und seine Entwicklung. Jahrbuch für Photographie von Eder, 1899, S. 194.

Die graphische Darstellung zeigt uns hiernach ebenfalls die grosse Abweichung der berechneten von den beobachteten Resultaten.

Mit der Benzinlampe erreichten wir, wie oben ersichtlich, bei 180 Sek. Exposition den Beginn der Solarisation. Um nun den Verlauf derselben zu untersuchen, machten wir eine Reihe von Expositionen mit stärkeren Lichtquellen.

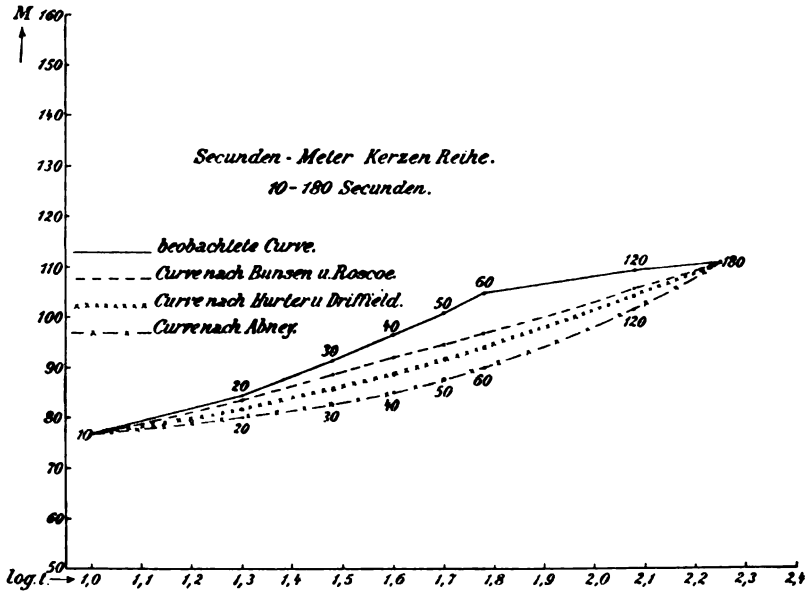

Skizze I.

a) Auerlicht.

Die Expositionen fanden im vollständig verdunkelten Hörsaal statt und wurden in der Entfernung von 1 m vom Auerbrenner gemacht. Die Platten I—VI wurden nacheinander exponiert, VII, VIII und IX ebenso wie X, XI und XII zu gleicher Zeit, und zwar so, dass dieselben auf die Peripherie des Kreises vom Radius 1 m standen, in dessen Centrum der Auerbrenner aufgestellt war.

Die Platten wurden 5 Minuten entwickelt, fixiert und ausgewaschen und dann die ausgeschiedenen Silbermengen quantitativ bestimmt. Die Bestimmung ergab:

Platte	Belichtungsdauer	ausgesch. Silbermenge
I	1 Sekunde	92,0 mg
II	5 „	101,7 „
III	10 „	102,9 „
IV	30 „	101,2 „
V	60 „	100,5 „
VI	120 „	96,2 „
VII[1])	3600 „	76,0 „
VIII	2 Stunden	73,7 „
IX	4 „	72,9 „
X	6 „	70,9 „
XI	8 „	69,7 „
XII	8 „	69,4 „

Die Silberausscheidung ist hier bei 10 Sek., wo Solarisation eintritt, im Maximum. Von hier ab nimmt sie bis zu 1 Stunde Exposition schnell ab und von da bis zu 8 Stunden Exposition nur sehr langsam. Die graphische Darstellung nach der Methode von Hurter und Driffield zeigt bis zur Exposition von 10 Sekunden einen genau geradlinigen Verlauf und von hier ab stetiges Fallen der Kurve.

Nachdem wir so zwei künstliche Lichtquellen untersucht hatten, musste es uns natürlich sehr interessieren, das direkte Tageslicht hinsichtlich seines Verhaltens auf unsere Platten kennen zu lernen und das Eintreten der Solarisation zu bestimmen. Wir machten daher zu den ersten sechs Expositionen des Auerlichts einen Parallelversuch im diffusen Tageslicht, der hier folgt.

[1]) Ein Kontrollversuch hierzu ergab 76,6 mg ausgeschiedenes Silber.

b) Beobachtungsreihe im diffusen Tageslicht.

Die Expositionen geschahen am 27. März d. J., vormittags 10^{05}, auf dem Dach des Instituts. Der Himmel war gleichmässig bedeckt. Die Platten befanden sich in lichtsicheren Kassetten; die Belichtungsdauer wurde nach dem auf Sekunden eingestellten Metronom gemessen.

Die Platten wurden sofort nach der Belichtung je 5 Minuten entwickelt, fixiert und ausgewaschen. Die quantitative Bestimmung ergab folgende Resultate, denen zum Vergleich die entsprechenden Expositionen im Auerlicht beigefügt wurden:

Expositionen im diffusen Tageslicht.		Expositionen im Auerlicht.	
t	ausgeschiedenes Silber		ausgeschiedenes Silber
1 Sekunde	86,7 mg		92,0 mg
5 Sekunden	67,4 „		101,7 „
10 „	59,8 „		102,9 „
30 „	56,2 „		101,2 „
60 „	48,9 „		100,5 „
120 „	49,8 „		96,2 „

Wir sehen aus diesen Resultaten, dass das Maximum der Silberausscheidung hier schon in einer kürzeren Expositionszeit als eine Sekunde erfolgt.

Um im Anschluss an diese Expositionen auch das Verhalten des direkten Sonnenlichts auf unsere Platten kennen zu lernen, machten wir noch folgenden Versuch.

c) Beobachtungsreihe im direkten Sonnenlicht.

Die Expositionen fanden am 20. Juli d. J. vormittags 9.30 auf dem Dach des Instituts statt. Der Himmel war vollkommen klar und heller Sonnenschein. Die Versuchsbedingungen waren genau dieselben wie bei der Reihe im diffusen Tageslicht.

Die quantitative Bestimmung ergab:

Belichtungsdauer	ausgesch. Silber
1 Sek.	68,8 mg
3 „	42,0 „
5 „	34,4 „
7 „	29,2 „
10 „	22,7 „

Vergleichen wir diese Werte mit denen der vorigen Reihe, so sehen wir, dass das Maximum der Silberausscheidung auch hier ebenfalls schon während der ersten Sekunde eingetreten ist, dass die Solarisation im direkten Sonnenlicht aber viel schneller als im diffusen Tageslicht zunimmt.

Die längere Zeit im diffusen Tageslicht oder im Sonnenlicht exponierten Platten waren ziemlich dunkel gefärbt. Um nun zu untersuchen, ob diese dunkle Färbung vielleicht teilweise von ganz reduziertem Silber herrühre, wurden verschiedene Versuche gemacht. Die Versuchsanordnung war dabei folgende: Nach einer mehrstündigen Exposition am Tageslicht wurde die Platte (oder im zweiten und dritten Versuch die eine Plattenhälfte) unentwickelt quantitativ auf das in ihr enthaltene Silber geprüft. Wir lösten hierzu die Schicht mittels verdünnter Flusssäure in gewohnter Weise ab, wuschen sie sorgfältig mit destilliertem Wasser aus und kochten sie mit verdünnter Salpetersäure (4 Teile destilliertes Wasser und 1 Teil Salpetersäure) ca. 10 Minuten. Hierauf filtrierten wir die Lösung. Diese Lösung titrierten wir in bekannter Weise. Damit wir zugleich erfuhren, wieviel Silber auf einer gleich lange exponierten Platte, die aber 5 Minuten entwickelt wurde, ausgeschieden war, exponierten wir zugleich mit der nach ebengenanntem Verfahren behandelten Platte noch eine zweite. Die in Bezug auf diese Frage veranstalteten Versuche folgen hier.

1. Belichtung von 7 Stunden.

Am 2. Februar wurden drei Platten im direkten Tageslicht von Vormittag $9.^{50}$ bis zum Nachmittag $4.^{50}$ auf dem Dach des Instituts exponiert. Der Himmel war nur zeitweise bedeckt, sonst heller Sonnenschein und Schneelandschaft.

Zwei von diesen Platten wurden unentwickelt der Silberbestimmung unterzogen, die dritte wurde dagegen 5 Minuten entwickelt, fixiert, ausgewaschen und dann quantitativ das ausgeschiedene Silber bestimmt. Es ergaben sich folgende Resultate:

Platte	I	unentwickelt	bestimmt, ausgesch. Silber . . .	0,91 mg
„	II	„	„ „ „ „ . . .	0,76 „
„	III	entwickelt	„ „ „ „ . . .	41,8 „

Nehmen wir aus I und II das Mittel, so sind unentwickelt ausgeschieden: 0,84 mg, somit schied der Entwickler aus: 40,96 mg.

2. Belichtung von $13^1/_2$ Stunden.

Wir exponierten eine Platte im direkten Sonnenlicht auf dem Dach des Instituts und zwar an verschiedenen Tagen, um stets Sonnenlicht zu haben.

1. Exposition am 23. April von 10^{50} vormittags bis 1^{15} nachmittags. Der Himmel war leicht bewölkt.

2. Exposition am 24. April von 9^{40} vormittags bis 1^{30} nachmittags. Der Himmel war wieder leicht bewölkt.

3. Exposition am 25. April von 9^{40} vormittags bis 4^{45} nachmittags bei leicht bewölktem Himmel.

Die Platte wurde während der Unterbrechungen ihrer Exposition in einem vollständig lichtsicheren Plattenkasten in der Dunkelkammer aufbewahrt.

Nach der letzten Exposition wurde die Platte mit dem Diamanten halbiert und die eine Hälfte unentwickelt, die andere entwickelt quantitativ bestimmt.

I.	Die unentwickelte Hälfte ergab an ausgesch. Silber	1,24 mg	
II.	Die entwickelte „ „ „ „ „	38,0 „	
	I. auf die ganze (13/18) Platte bezogen somit . . .	2,48 „	
	II. „ „ „ „ „ „ „ . . .	76,0 „	
somit schied der Entwickler aus:		73,52 „	

3. Belichtung von 50 Stunden.

Wir exponierten eine Platte im direkten Sonnenlicht auf dem Dach des Instituts und zwar an verschiedenen Tagen, um immer Sonnenschein zu behalten.

1.	Exposition	am	5.	Mai,	vormittags	von	10	bis nachmittag	7 Uhr.
2.	„	„	6.	„	„	„	7^{45}	„ „	1^{15} „
3.	„	„	7.	„	„	„	10	„ „	7 „
4.	„	„	9.	„	„	„	10^{30}—12 und Nachm.		1^{30}—5^{30}
5.	„	„	10.	„	„	„	8 —1^{30} Nachm.		
6.	„	„	12.	„	„	„	8^{30}—4^{30} „		
7.	„	„	17.	„	„	„	9^{15}—4^{45} „		

Die Platte wurde im übrigen analog der im vorigen Versuch beschriebenen behandelt. Die quantitative Silberbestimmung ergab für

I.	Die unentwickelte Hälfte an ausgesch. Silber	1,63 mg	
II.	Die entwickelte „ „ „ „	41,4 „	
	I. auf die ganze Platte bezogen (13/18)	3,26 „	
	II. „ „ „ „ „ „	82,8 „	
somit schied der Entwickler aus:		79,54 „	

Die Versuche bestätigen hiernach, dass die dunkle Färbung der Platten nicht von ganz reduziertem Silber herrühren kann, denn dieses wird unter dem Einfluss des Lichtes nur in sehr kleinen, wenn auch quantitativ bestimmbaren Mengen ausgeschieden.

II. Verhalten gegenüber den Röntgenstrahlen.

Ehe wir auf die hierauf bezügliche Beobachtungsreihe eingehen können, müssen wir die Angaben über die Apparate und Fehlerquellen voraussenden.

a) Apparate.

Die Röntgenversuche wurden mit einem Induktorium von Max Kohl-Chemnitz, das eine maximale Funkenstrecke von 45 cm besitzt, ausgeführt. Als Unterbrecher wurde der Quecksilberunterbrecher nach Max Levy-Berlin angewandt.[1]) Die Unterbrechungszahl wurde konstant auf 3300 pro Minute gehalten. Die dabei vorkommenden Variationen können sich höchstens auf 50 pro Minute, d. h. circa 1,5 % auf- und abwärts belaufen. Durch ein genau anzeigendes Tachometer war eine stete Kontrolle der Unterbrechungszahl möglich.

Der Arbeitsstrom wurde einer Accumulatorenbatterie von circa 30 Volt Spannung entnommen, die Intensität hielt sich mit geringen Variationen auf 3 Ampère.

Für die Versuche wurde eine Röhre von C. A. F. Müller-Hamburg mit automatischer Vakuumregulierung verwandt. Für spätere Versuche gebrauchten wir ausserdem noch eine nicht regulierbare Röhre von Müller-Hamburg und eine Gundelachröhre.

Zur Aufnahme der Platten dienten Messingkassetten, in welchen die Platten ganz versenkt wurden. Sie waren gedeckt mit einem 8 mm dicken Bleideckel, der jedesmal unmittelbar vor dem Beginn des Versuchs abgehoben wurde. Zum Schutz gegen gewöhnliches Licht wurden die Platten in Papiertaschen aus gutgeleimtem, doppelt gefaltetem schwarzem Papier verpackt. Natürlich wurden zur vollkommenen Sicherheit die Expositionen im vollständig verdunkelten Zimmer gemacht.

Der Härtegrad der Röhren wurde mit Hilfe eines Platinbaryumcyanürschirmes an einem Skiameter von 64 Feldern gemessen. Die Dicke des zum Skiameter verwandten Staniols betrug 0,01961 mm. Das Skiameter hatte dabei von der Antikathode der Röhre einen Abstand von 20 cm. Für die Bestrahlungen wurde die Antikathode der Röhre stets genau in einer Entfernung von 20 cm von der Plattenschicht gehalten.

Die Hilfsfunkenstrecke des Induktors betrug immer 35 cm und der Abstand der Reguliердrähte der automatischen regulierbaren Röhre von Müller-Hamburg voneinander stets 20 cm.

Die Entwicklung geschah wieder mit Eisenoxalatentwickler von der bekannten Zusammensetzung und betrug wie früher für jede Platte 5 Minuten. Für jede Platte wurde natürlich wie früher frischer Entwickler genommen.

b) Fehlerquellen.

Um eintretende Änderungen des Evakuationsgrades in der Röhre konstatieren und berücksichtigen zu können, wurden je nach einer Anzahl Expositionen Kontrollversuche angestellt, und zwar von 10 Sekunden Expositionsdauer. Wie zu erwarten war, zeigten sich Schwankungen des Evakuationsgrades. Die Ursache derselben soll später diskutiert werden.

Wir wenden uns nunmehr den Versuchen zu, welche analog denjenigen im ersten Teile die Silberausscheidung der Röntgenröhre bei zunehmender Expositionsdauer und den Eintritt der Solarisation bestimmen sollten.

---

[1]) Siehe das Referat, wo der Unterbrecher genau beschrieben wird, im Archiv für wissenschaftliche Photographie 1899, I. Band, Seite 287.

1. Die Silberausscheidung bei Röntgenstrahlen.

Die darauf bezüglichen Untersuchungen wurden an drei verschiedenen Tagen gemacht, und durch die Kontrollversuche erhalten wir ein anschauliches Bild über die Art der Veränderung des Evakuationsgrades der Röhre. Die Expositionen bis zu 60 Sekunden wurden nach den Schlägen des auf Sekunden eingestellten Metronoms gemacht; für die anderen Versuche gebrauchten wir eine genaue Uhr.

1. Tag.

Bestrahlungsdauer	ausgeschied. Silber	
10 Sek.	57,0 mg	
20 „	74,6 „	
30 „	83,7 „	
40 „	90,9 „	
50 „	97,4 „	
60 „	100,2 „	
10 „	61,6 „	(Kontrollversuch)

Die Röhre war somit etwas weicher geworden, d. h. ihre Strahlen hatten an Intensität gewonnen (siehe später S. 114).

2. Tag.

Bestrahlungsdauer	ausgeschied. Silber	
10 Sek.	50,1 mg	(Kontrollversuch)
90 „	111,7 „	
120 „	113,8 „	
150 „	116,4 „	
180 „	118,0 „	
10 „	56,5 „	(Kontrollversuch)
210 „	120,0 „	
240 „	120,6 „	
270 „	122,0 „	
300 „	123,0 „	
10 „	56,2 „	(Kontrollversuch)

Die Röhre war, wie der erste Kontrollversuch ergiebt, gegenüber dem Versuch vom ersten Tage härter geworden. Während der Versuchsreihe von 90—180 Sekunden wird sie wieder weicher, während derjenigen von 210—300 Sekunden bleibt sie konstant.

3. Tag.

Bestrahlungsdauer	ausgeschied. Silber	
10 Sek.	72,4 mg	(Kontrollversuch)
360 „	129,7 „	
480 „	132,6 „	
10 „	70,7 „	(Kontrollversuch)
600 „	131,7 „	
720 „	129,9 „	
10 „	62,8 „	(Kontrollversuch)
900 „	126,9 „	

Während dieser Versuche liessen wir die Röhre sich nach jeder Exposition abkühlen. Der erste Kontrollversuch zeigt, dass die Röhre sehr weich geworden war im Vergleich mit dem zweiten Tage. Der zweite Kontrollversuch zeigt, dass sie konstant blieb, und der dritte, dass sie am Schluss härter wurde. Im übrigen sehen wir, dass keine eigentliche Solarisation eintritt, wie auch Precht eine solche nicht beobachten konnte.[1]) Durch den wechselnden Evakuationsgrad

[1]) Precht: Gesetz der photographischen Wirkung der Röntgenstrahlen. Archiv für wissenschaftliche Photographie, 1899, I. Band, Seite 260.

der Röhre haben wir natürlich auch keine an Intensität konstante Strahlenquelle erhalten. Es liegt nun der Gedanke nahe, den wir auch ausführten, durch Reduktion eine Reihe von Resultaten zu bekommen, wie sie einer in Bezug auf ihren Evakuationsgrad konstant gebliebenen Röhre entsprechen würde, damit wir diese dann nicht allein mit der Sekundenmeterkerzenreihe vergleichen, sondern auf sie auch die dort diskutierten Formeln anwenden konnten.

Zum Vergleich folgen hier beide Reihen, die beobachtete und die reduzierte Reihe.

Bestrahlungsdauer	Beobachtet	Reduziert
10 Sek.	ausgesch. Silber = 57,0 mg	ausgesch. Silber 57,0 mg
20 „	„ „ = 74,6 „	„ „ 74,2 „
30 „	„ „ = 83,7 „	„ „ 83,1 „
40 „	„ „ = 90,9 „	„ „ 90,1 „
50 „	„ „ = 97,4 „	„ „ 96,4 „
60 „	„ „ = 100,2 „	„ „ 99,0 „
90 „	„ „ = 111,7 „	„ „ 112,9 „
120 „	„ „ = 113,8 „	„ „ 115,8 „
150 „	„ „ = 116,4 „	„ „ 117,6 „
180 „	„ „ = 118,0 „	„ „ 119,2 „
210 „	„ „ = 120,0 „	„ „ 120,0 „
240 „	„ „ = 120,6 „	„ „ 120,6 „
270 „	„ „ = 122,0 „	„ „ 122,1 „
300 „	„ „ = 123,0 „	„ „ 123,1 „
360 „	„ „ = 129,7 „	„ „ 123,7 „
480 „	„ „ = 132,6 „	„ „ 124,5 „
600 „	„ „ = 131,7 „	„ „ 127,8 „
720 „	„ „ = 130,0 „	„ „ 125,9 „
900 „	„ „ = 126,9 „	„ „ 124,9 „

Vergleichen wir beide Reihen miteinander, so zeigt sich, dass sie bei einer Exposition von weniger als 15 Minuten wohl ein Maximum, nicht aber eine eigentliche Solarisation haben. Bei der beobachteten Reihe schien eine Abnahme von dem Versuch von 480 Sekunden Bestrahlungsdauer ab aufzutreten und bei der reduzierten von 600 Sekunden Exposition ab, aber sie ist so minimal, dass diese Abweichungen innerhalb der Fehlergrenzen fallen. Von einer Solarisation, wie sie die Hefnerlampe und das Auerlicht und später das Tageslicht klar zeigten, können wir nach unseren Beobachtungen daher nicht sprechen.

Abgesehen von der Solarisation bietet ein Vergleich der Röntgenreihe mit der Sekundenmeterkerzenreihe noch folgende Einsicht. Wir lassen zur besseren Übersicht beide Röntgenreihen mit der Sekundenmeterkerzenreihe folgen. Die vierte Reihe erhalten wir durch die Überlegung, dass wir zum genauen Vergleich der Röntgenreihe mit der Reihe der Hefnerlampe erstere auf die Entfernung von 1 m reduzieren, also durch 25 dividieren müssen, da die Expositionen hier ja alle in der Entfernung von 20 cm von der Antikathode gemacht wurden.

Zusammenstellung.

1. Belichtung in Sek.-M.-Kerzen.	2. Beob. Röntgenreihe.	3. Reduz. Röntgenreihe	4. Röntgenreihe reduz. auf 1 m Distanz.
10 Sek. 77,2 mg Ag	57 mg Ag	57 mg Ag	2,3 mg
20 „ 84,5 „ „	74,6 „ „	74,2 „ „	3,0 „
30 „ 91,7 „ „	83,7 „ „	83,1 „ „	3,3 „
40 „ 96,8 „ „	90,9 „ „	90,1 „ „	3,6 „
50 „ 100,9 „ „	97,4 „ „	96,4 „ „	3,9 „
60 „ 105,6 „ „	100,2 „ „	99,0 „ „	4,0 „
120 „ 109,7 „ „	113,8 „ „	115,8 „ „	4,6 „
180 „ 111,6 „ „	118,0 „ „	119,2 „ „	4,8 „

Swinton[1]) behauptet, dass selbst die stärksten Röntgenstrahlen, die man erzeugen kann, ausserordentlich geringe photographische Wirkung haben. Eine Kerze hatte eine 60mal grössere Wirkung bei gleichem Abstand.

Der Vergleich unserer Reihen 1 und 4 zeigt, dass in der That die von einer Röntgenröhre ausgehende Strahlung viel geringere photographische Wirkung ausübt als die von einer Hefnerkerze ausgehende Strahlung, wenn auch deren Überlegenheit nicht so gross befunden wird, als Swinton angiebt. Bei 10 Sekunden Belichtung durch eine Kerze und 10 Sekunden Bestrahlung durch eine Röntgenröhre (reduziert auf gleichen Abstand von 1 m) war die photographische Wirkung der Kerzenstrahlung 33,6mal grösser als diejenige der Röntgenstrahlen. Charakteristisch ist, dass die Überlegenheit der Kerzenstrahlung mit der Dauer der Bestrahlung konstant abnimmt. Bei einer Bestrahlungsdauer von 900 Sekunden war das Verhältnis nur noch 22,3.

Wir wollen uns nun wieder zu den beiden Röntgenreihen 2 und 3 wenden, der beobachteten und der reduzierten Reihe. Stellen wir dieselben nach der Methode von Hurter und Driffield graphisch dar (s. unten die Skizzen II u. III), so ergeben sich zwei Kurven, die keine grossen Verschiedenheiten gegeneinander aufweisen.

a) Darstellung der nicht reduzierten Reihe (oben No. 2). Bis zur Exposition von 90 Sekunden ist ein annähernd geradliniger Verlauf (bei 60 Sekunden ist eine Abweichung von — 2 mg, die aber in die Fehlergrenze fällt). Von 90—300 Sekunden ist der Verlauf kontinuierlich, aber die Neigung gegen die Abscissenachse wurde schwächer. Bei 300 Sekunden steigt die Kurve plötzlich bedeutend an und das findet seine Erklärung in dem Umstand, dass die Röhre hier nach dem Kontrollversuch viel weicher geworden war. Von 480—900 Sekunden Exposition fällt die Kurve stetig.

b) Darstellung der reduzierten Reihe (s. oben No. 3). Die Abweichung bei 60 Sekunden ist noch stärker (— 3 mg) geworden, folglich liegt wohl ein kleiner Beobachtungsfehler zu Grunde, der seine Ursache z. B. in einer Schwankung der Unterbrechungszahl haben kann. Von 90 Sekunden ab verläuft die Kurve kontinuierlich bis 480 Sekunden Exposition. Der dieser Exposition entsprechende Wert (ausgeschiedene Silbermenge) weicht nur 1 mg von dem kontinuirlichen Verlauf ab und diese Abweichung fällt natürlich wieder innerhalb der Fehlergrenze. Von hier ab steigt die Kurve bei 600 Sekunden auf das Maximum an und fällt darauf stetig bis zu 900 Sekunden Exposition.

Wir können demnach die reduzierte Reihe als eine kontinuierliche ansehen und wollen nun die Anwendung der drei Formeln, die wir im ersten Teile auf Lichtstrahlen machten, auch auf die beiden Röntgenreihen machen.

Anwendung der Formeln.

1. Gesetz von Bunsen-Roscoe.

Für die Beziehung zwischen der ausgeschiedenen Silbermenge und der Belichtungsdauer hatten wir die Formel:

$$M_{\mathrm{I}}\, t_{\mathrm{II}}{}^{C} = M_{\mathrm{II}}\, t_{\mathrm{I}}{}^{C} \quad \text{(s. S. 8)}$$

wobei M_{I} und M_{II} die ausgeschiedenen Silbermengen,

t_{I} und t_{II} die diesen entsprechenden Expositionszeiten und

C eine aus diesen Werten zu bestimmende Konstante ist.

Wir haben S. 9 genau angegeben, auf welche Weise wir die Konstante C suchen, und begnügen uns daher dieses Mal mit der blossen Angabe des Resultats.

C beträgt für die beobachtete Reihe für die Werte

$M_{\mathrm{I}} = 57{,}0$ mg $\qquad t_{\mathrm{I}} = 10$ Sek.

$M_{\mathrm{II}} = 126{,}9$ „ $\qquad t_{\mathrm{II}} = 900$ „

[1]) Archiv f. wissenschaftl. Photogr. I. 22.

also für die Anfangs- und Endwerte der beobachteten Reihe

$$C_b = 0{,}177868.$$

C beträgt für die reduzierte Reihe für die Werte

$$M_I = 57{,}0 \text{ mg} \qquad t_I = 10 \text{ Sek.}$$
$$M_{II} = 124{,}9 \text{ „} \qquad t_{II} = 900 \text{ „}$$

also für die Anfangs- und Endwerte

$$C_r = 0{,}174337.$$

C_b und C_r weichen also nur unbedeutend voneinander ab. Für jede Reihe erhalten wir nun durch Anwendung ihrer individuellen Konstanten und nach dem Verfahren von S. 96 je eine der Bunsen-Roscoeschen Formel entsprechende berechnete Reihe. Die beiden Doppelreihen folgen hier zur Vergleichung, ebenfalls die unter ihnen herrschenden Abweichungen:

Zusammenstellung.

t	Beob. R.-Reihe.	Reihe nach B.-R.	Differenz.	Reduz. R.-Reihe.	Reihe nach B.-R.	Differenz.
	Ausg. Ag	Ausg. Ag		Ausg. Ag	Ausg. Ag	
10 Sek.	57,0 mg	57,0 mg	—	57,0 mg	57,0 mg	—
20 „	74,6 „	64,5 „	10,1	74,2 „	64,3 „	9,9
30 „	83,7 „	69,3 „	14,4	83,1 „	69,0 „	14,1
40 „	90,9 „	72,9 „	18,0	90,1 „	72,6 „	17,5
50 „	97,4 „	75,9 „	21,5	96,4 „	75,5 „	20,9
60 „	100,2 „	78,4 „	21,8	99,0 „	77,9 „	21,1
90 „	111,7 „	84,3 „	27,4	112,9 „	83,6 „	29,3
120 „	113,8 „	88,7 „	25,1	115,8 „	87,9 „	27,9
150 „	116,4 „	92,3 „	24,1	117,6 „	91,9 „	25,5
180 „	118,0 „	95,3 „	23,7	119,2 „	94,3 „	24,9
210 „	120,0 „	98,0 „	22,0	120,0 „	96,9 „	23,1
240 „	120,6 „	100,3 „	20,3	120,6 „	99,2 „	21,4
270 „	122,0 „	102,4 „	19,6	122,1 „	101,3 „	20,8
300 „	123,0 „	104,4 „	18,6	123,1 „	103,1 „	20,0
360 „	129,7 „	107,8 „	21,9	123,7 „	106,5 „	17,2
480 „	132,6 „	113,5 „	19,1	124,5 „	111,9 „	13,6
600 „	131,7 „	118,1 „	13,6	127,8 „	116,4 „	12,4
720 „	130,0 „	122,0 „	8,0	125,9 „	120,1 „	5,8
900 „	126,9 „	126,9 „	—	124,9 „	124,9 „	—
		Mittl. Fehler = 19,3			Mittl. Fehler = 19,08	

Die Abweichungen sind also, wie zu erwarten, sehr grosse und viel bedeutender, als für die Benzinlampe.

Stellen wir die berechneten Werte graphisch dar, so erhalten wir zwei einander ganz ähnliche Kurven, die leicht konvex gegen die Abscissenachse gebogen sind, von der beobachteten Reihe indessen, wie nach obigem zu erwarten war, bedeutend abweichen.

Da diese Reihe nicht gut mit der Sekundenmeterkerzenreihe zu vergleichen war, betrachteten wir den ersten Teil derselben, also den Verlauf von 10—180 Sekunden, um das Verhalten beider Reihen in Bezug auf das Bunsen-Roscoesche Gesetz zu vergleichen. S. 105 finden wir die drei Reihen: Hefnerreihe, beobachtete und reduzierte Röntgenreihe nebeneinander zusammengestellt.

Berechnen wir nun zuerst die Konstante für die beobachtete Röntgenreihe aus dem Anfangs- und Endwerte derselben, also aus

$$M_{\mathrm{I}} = 57{,}0 \text{ mg} \qquad t_{\mathrm{I}} = 10 \text{ Sek.}$$
$$M_{\mathrm{II}} = 118{,}0 \text{ „} \qquad t_{\mathrm{II}} = 180 \text{ „}$$

so erhalten wir

$$C_b = 0{,}25174.$$

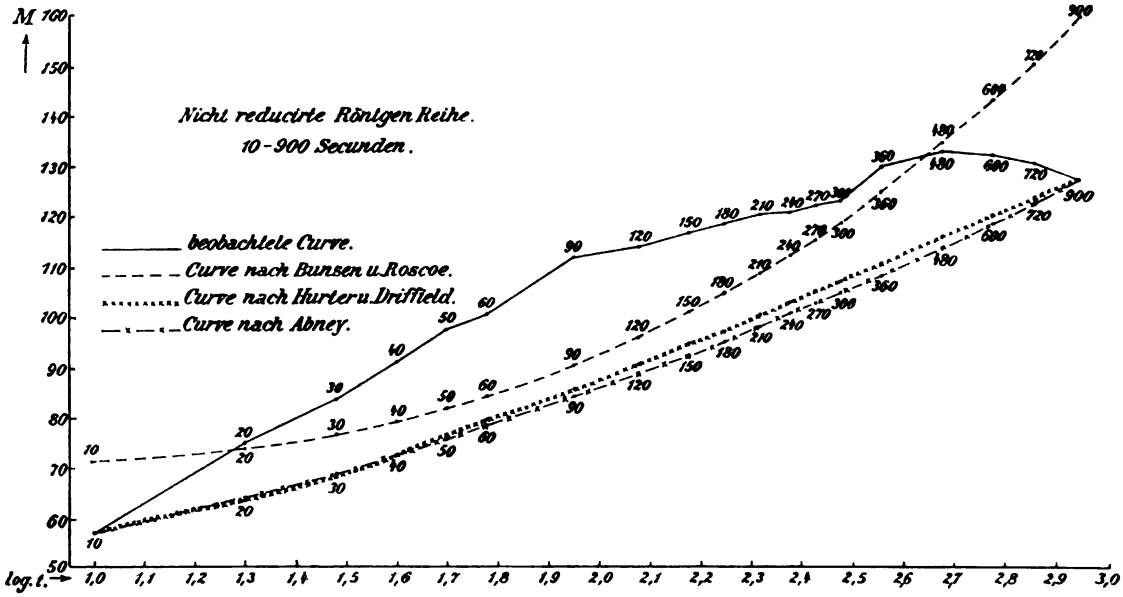

Skizze II.

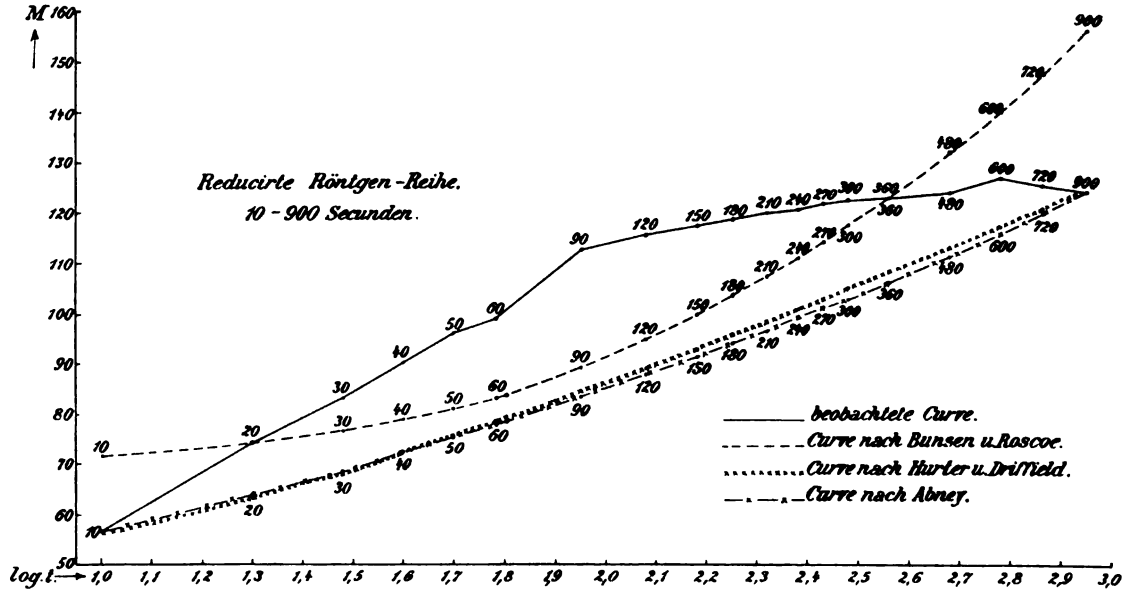

Skizze III.

Die Berechnung der Konstanten aus dem Anfangs- und Endwerte der reduzierten Reihe, also aus

$$M_{\mathrm{I}} = 57{,}0 \text{ mg} \qquad t_{\mathrm{I}} = 10 \text{ Sek.}$$
$$M_{\mathrm{II}} = 119{,}2 \text{ „} \qquad t_{\mathrm{II}} = 180 \text{ „}$$

ergiebt dagegen

$$C_r = 0{,}25524.$$

C_b und C_r weichen hier wieder nur unerheblich voneinander ab. Berechnen wir jetzt mit Anwendung dieser beiden Konstanten die den Reihen nach dem Bunsen-Roscoeschen Gesetz entsprechenden Werte, so haben wir folgende Reihen:

Zusammenstellung.

t	Hefner-reihe Ausg. Ag	H.-R. nach B.-R. Ausg. Ag	Differenz	R.-Reihe beobacht. Ausg. Ag	R.-Reihe n. B.-R. Ausg. Ag	Differenz	R.-Reihe reduz. Ausg. Ag	R.-Reihe n. B.-R. Ausg. Ag	Differenz
10 Sek.	77,2 mg	77,2 mg	—	57,0 mg	57,0 mg	—	57,0 mg	57,0 mg	—
20 „	84,5 „	84,5 „	—	74,6 „	67,9 „	6,7	74,2 „	68,0 „	6,2
30 „	91,7 „	88,8 „	2,5	83,7 „	75,2 „	8,5	83,1 „	75,4 „	7,7
40 „	96,8 „	92,1 „	4,7	90,9 „	80,8 „	10,1	90,1 „	81,2 „	8,9
50 „	100,9 „	94,8 „	6,1	97,4 „	85,5 „	11,9	96,4 „	86,0 „	10,4
60 „	105,6 „	97,0 „	8,6	100,2 „	89,5 „	10,7	99,0 „	90,1 „	8,9
120 „	109,7 „	106,0 „	3,7	113,8 „	106,5 „	7,3	115,8 „	107,5 „	8,3
180 „	111,6 „	111,6 „	—	118,0 „	118,0 „	—	119,2 „	119,2 „	—
	Mittl. Fehler = 4,266			Mittl. Fehler = 9,2			Mittl. Fehler = 8,4		

Demnach ist das B.-R.sche Gesetz mit den beiden Röntgenreihen weit weniger in Übereinstimmung als mit der Hefnerreihe. Die graphische Darstellung (s. Skizze IV u. V) bringt die Abweichungen der beobachteten gegen die berechneten Werte wieder anschaulich zur Darstellung.

Vergleichen wir nun die Röntgenreihen von 10—900 Sekunden miteinander.

2. Formel von Hurter und Driffield.

Die Formel lautet bekanntlich:

$M = \gamma \log (J.t + C)$

wo M die ausgeschiedene Silbermenge in mg,
t die Zeitdauer in Sekunden,
$J = 1$ und
C und γ zwei aus Anfangs- und Endwerte der Reihe zu berechnende Konstanten sind.

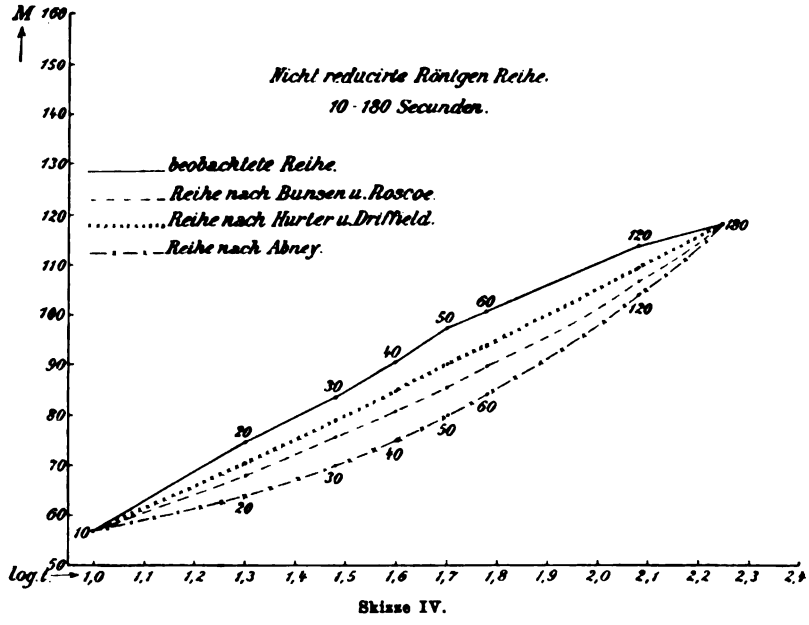

Skizze IV.

Die Art und Weise, wie C und γ gefunden wird, ist im 1. Teile ausführlich (S. 96) beschrieben worden, wir begnügen uns deshalb damit, hier die Resultate unserer Berechnungen hinzuschreiben.

Für die beobachtete Röntgenreihe fanden wir aus

$M_I = 57{,}0$ mg $\quad t_I = 10$ Sek.
$M_{II} = 126{,}9$ „ $\quad t_{II} = 900$ „

$C_b = 11{,}355$
$\gamma_b = 42{,}8748$

γ_b ist Mittelwert aus
$\gamma_1 = 42{,}8733$
$\gamma_2 = 42.8762$

Für die reduzierte Röntgenreihe fanden wir aus

$M_I = 57{,}0$ mg $\quad t_I = 10$ Sek.
$M_{II} = 124{,}9$ „ $\quad t_{II} = 900$ „

$C_r = 12{,}55$
$\gamma_r = 42{,}15835$

γ_r ist Mittelwert aus
$\gamma_1 = 42{,}1244$
$\gamma_2 = 42{,}1923$

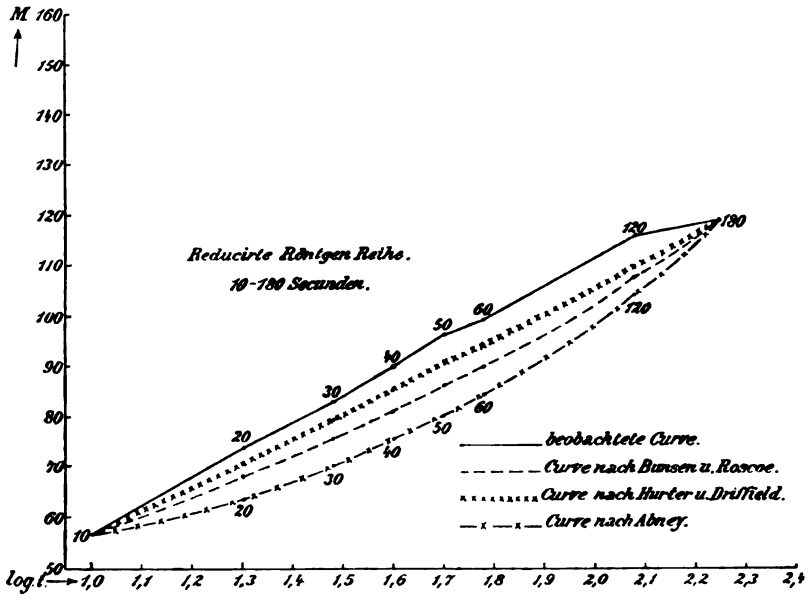

Skizze V.

Indem wir nun für jede Reihe die beiden ihr entsprechenden Konstanten in die Formel einsetzen und dem t der Reihe nach alle die in der beobachteten Reihe zukommenden Werte erteilen, erhalten wir für jede unserer beiden Röntgenreihen eine neue nach der Formel von Hurter und Driffield berechnete Reihe, die wir zum Vergleich mit der beobachteten und der reduzierten Reihe hier folgen lassen:

Zusammenstellung.

t	Beobacht. R.-Reihe.	Berechn. n. H. u. Dr.	Diff.	Reduz. R.-Reihe.	Berechn. n. H. u. Dr.	Diff.
10 Sek.	57,0 mg Ag	57,0 mg Ag	—	57,0 mg Ag	57,0 mg Ag	—
20 „	74,6 „ „	64,0 „ „	10,6	74,2 „ „	63,8 „ „	10,4
30 „	83,7 „ „	69,3 „ „	14,4	83,1 „ „	68,7 „ „	14,4
40 „	90,9 „ „	73,2 „ „	17,7	90,1 „ „	72,5 „ „	17,6
50 „	97,4 „ „	76,6 „ „	20,8	96,4 „ „	75,7 „ „	20,7
60 „	100,2 „ „	79,4 „ „	20,8	99,0 „ „	78,4 „ „	20,6
90 „	111,7 „ „	86,0 „ „	25,7	112,9 „ „	84,8 „ „	28,1
120 „	118,8 „ „	90,8 „ „	23,0	115,8 „ „	89,5 „ „	26,3
150 „	116,4 „ „	94,6 „ „	21,8	117,6 „ „	93,2 „ „	24,4
180 „	118,0 „ „	97,8 „ „	20,2	119,2 „ „	96,3 „ „	22,9
210 „	120,0 „ „	100,5 „ „	19,5	120,0 „ „	99,0 „ „	21,0
240 „	120,6 „ „	102,9 „ „	17,7	120,6 „ „	101,3 „ „	19,3
270 „	122,0 „ „	104,8 „ „	17,2	122,1 „ „	103,3 „ „	18,8
300 „	123,0 „ „	106,9 „ „	16,1	123,1 „ „	105,2 „ „	17,9
360 „	129,7 „ „	110,2 „ „	19,5	123,7 „ „	108,4 „ „	15,3
480 „	132,6 „ „	115,4 „ „	17,2	124,5 „ „	113,5 „ „	11,0
600 „	131,7 „ „	119,2 „ „	12,5	127,8 „ „	117,5 „ „	10,3
720 „	130,0 „ „	122,8 „ „	7,2	125,9 „ „	120,8 „ „	5,1
900 „	126,0 „ „	126,9 „ „	—	124,0 „ „	124,9 „ „	—
		Mittl. Fehler = 17,76			Mittl. Fehler = 17,9	

Die Abweichungen sind sehr gross und nur um wenig geringer als diejenigen, die sich bei dem B.-R.schen Gesetz ergeben. Die graphische Darstellung (s. Skizze II u. III) ergiebt zwei ganz ähnliche Kurven von geradlinigem Verlauf unter einem Winkel von 20° gegen die Abscissenachse.

Um zu sehen, wie sich die Formel, angewandt auf Röntgenstrahlen und angewandt auf Lichtstrahlen, bewährt, betrachten wir wieder den ersten Teil der Reihe von $t = 10$ bis $t = 180$ Sekunden. Wir erhielten für die beobachtete Röntgenreihe aus den Anfangs- und Endwerten derselben, also aus

$M_I = 57{,}0$ mg $\quad t_I = 10$ Sek.
$M_{II} = 118{,}0$ „ $\quad t_{II} = 180$ „

für unsere Konstanten die Werte:

$C_b = \mathbf{2{,}3635}$ $\quad \gamma_b = \mathbf{52{,}19105}$ $\quad \gamma_b$ ist Mittelwert aus $\gamma_1 = 52{,}1914$, $\gamma_2 = 52{,}1907$

Für die reduzierte Röntgenreihe dagegen aus den Anfangs- resp. Endwerten

$M_I = 57{,}0$ mg $\quad t_I = 10$ Sek.
$M_{II} = 119{,}2$ „ $\quad t_{II} = 180$ „

für die beiden Konstanten die Werte:

$C_r = \mathbf{2{,}0618}$ $\quad \gamma_r = \mathbf{52{,}7236}$ $\quad \gamma_r$ ist Mittelwert aus $\gamma_1 = 52{,}7089$, $\gamma_2 = 52{,}7382$

Die diesen Konstanten entsprechenden Reihen bringen wir zum Vergleich mit der Hefnerreihe zusammengestellt:

Zusammenstellung.

t	Hefner-R.	H.-R. nach H. u. Dr.	Diff.	R.-Reihe, beob.	R.-Reihe nach H. u. Driff.	Diff.	R.-Reihe, reduz.	R.-Reihe nach H. u. Driff.	Diff.
10 Sek.	77,2 mg Ag	77,2 mg	—	57,0 mg	57,0 mg	—	57,0 mg	57,0 mg	—
20 „	84,5 „ „	81,8 „	2,7	74,6 „	70,4 „	4,2	74,2 „	70,8 „	3,4
30 „	91,7 „ „	85,6 „	6,1	83,7 „	78,8 „	4,9	83,1 „	79,4 „	3,7
40 „	96,8 „ „	88,8 „	8,0	90,9 „	84,9 „	6,0	90,1 „	85,6 „	4,5
50 „	100,9 „ „	91,5 „	8,4	97,4 „	89,7 „	7,7	96,4 „	90,5 „	5,9
60 „	105,6 „ „	94,0 „	11,6	100,2 „	93,7 „	6,5	99,0 „	94,5 „	4,5
120 „	109,7 „ „	104,6 „	5,1	113,8 „	109,0 „	4,8	115,8 „	110,0 „	5,8
180 „	111,6 „ „	111,6 „	—	118,0 „	118,0 „	—	119,2 „	119,2 „	—
	Mittl. Fehler = 6,98			Mittl. Fehler = 5,68			Mittl. Fehler = 4,63		

Die Werte, die wir nach unserer Formel für die reduzierte Reihe erhalten haben, weichen demnach am wenigsten von der ihr zu Grunde gelegten Reihe ab und sind auch besser als die, welche die Formel für Hefnerlicht ergab. Die graphischen Darstellungen zeigen für beide berechneten Werte gerade Linien, geneigt unter einem Winkel von 25° gegen die Abscissenachse, die auch nicht sehr von den ihnen zu Grunde gelegten Reihen abweichen.

Während die Formel für die Reihe von $t = 10$ Sek. bis $t = 180$ Sek. annähernd stimmt, ist die Abweichung im ganzen Verlauf, von 10—900 Sek., so gross, dass sie nach unseren Beobachtungen für die Darstellung des Zusammenhangs zwischen den ausgeschiedenen Silbermengen und der Belichtungsdauer bei Röntgenstrahlen nicht anwendbar ist.

3. Formel von Abney.

Die Formel lautet bekanntlich

$$M = \gamma_a \log^2 (J.t + C_a)$$

wo M und t wieder ausgeschiedene Silbermenge und Belichtungsdauer, $J = 1$ und γ_a und C_a zwei zu berechnende Konstanten sind.

Diese werden nach dem auf Seite 12 angegebenen Verfahren aus den Anfangs- und Endwerten der Reihen ermittelt. Wir erhalten für die beobachtete Reihe aus

$M_I = 57{,}0$ mg $\quad t_I = 10$ Sek.
$M_{II} = 126{,}9$ „ $\quad t_{II} = 900$ „

Die beiden Konstanten

$C_b = \mathbf{91{,}9844}$ $\quad \gamma_b = \mathbf{17{,}68205}$

γ_b ist Mittelwert aus
$\gamma_1 = 14{,}1894$
$\gamma_2 = 21{,}1747$

Wir sehen, dass hier, im Gegensatz zu der Formel von Hurter und Driffield, das aus den Werten M_{II} und t_{II} gewonnene γ_2 bedeutend von dem aus dem Anfangswerte γ_1 abweicht.

Für die reduzierte Reihe erhalten wir aus

$M_I = 57{,}9$ mg $\quad t_I = 10$ Sek.
$M_{II} = 124{,}0$ „ $\quad t_{II} = 900$ „

$C_r = \mathbf{96{,}167}$ $\quad \gamma_r = \mathbf{17{,}44595}$

γ_r ist Mittelwert aus
$\gamma_1 = 14{,}0637$
$\gamma_2 = 20{,}8282$

Infolge der schlecht übereinstimmenden Werte von γ_1 und γ_2 erhalten wir, wenn wir die den Konstanten entsprechenden Reihen in bekannter Weise berechnen, auch Reihen, die sehr stark, besonders im Anfang und am Schluss der Reihe, von den ihnen zu Grunde gelegten Reihen abweichen. Zum Vergleich lassen wir sie hier folgen.

Zusammenstellung.

t	Beob. R.-Reihe	Berechn. R. n. A.	Diff.	Reduz. R.-Reihe	Ber. n. Abney	Diff.
10 Sek.	57,0 mg Ag	71,3 mg	14,3	57,0 mg Ag	71,6 mg	14,6
20 „	74,6 „ „	74,2 „	0,4	74,2 „ „	74,4 „	0,2
30 „	83,7 „ „	76,9 „	6,8	83,1 „ „	77,0 „	6,1
40 „	90,9 „ „	79,5 „	11,8	90,1 „ „	79,5 „	10,6
50 „	97,4 „ „	81,8 „	15,6	96,4 „ „	81,8 „	14,6
60 „	100,2 „ „	84,1 „	16,1	99,0 „ „	83,9 „	15,1
90 „	111,7 „ „	90,3 „	21,4	112,9 „ „	89,9 „	23,0
120 „	113,8 „ „	95,7 „	18,1	115,8 „ „	95,1 „	20,7
150 „	116,4 „ „	100,5 „	15,9	117,6 „ „	99,8 „	17,8
180 „	118,0 „ „	104,8 „	13,2	119,2 „ „	104,0 „	15,2
210 „	120,0 „ „	108,7 „	11,3	120,0 „ „	107,8 „	12,2
240 „	120,6 „ „	112,4 „	8,2	120,6 „ „	111,4 „	9,2
270 „	122,0 „ „	115,7 „	6,3	122,1 „ „	114,7 „	7,4
300 „	123,0 „ „	118,9 „	4,1	123,1 „ „	117,4 „	5,4
360 „	129,7 „ „	124,6 „	5,1	123,7 „ „	123,4 „	0,3
480 „	132,6 „ „	134,4 „	1,8	124,5 „ „	132,9 „	8,4
600 „	131,7 „ „	142,6 „	10,9	127,8 „ „	141,0 „	13,2
720 „	130,0 „ „	149,7 „	19,7	125,9 „ „	147,9 „	22,0
900 „	126,9 „ „	158,7 „	31,8	124,9 „ „	156,8 „	31,9

Mittl. Fehler f. d. beob. Reihe = 12,25 Mittl. Fehler f. d. reduz. Reihe = 13,05

Obgleich die mittleren Fehler bei dieser Formel geringer, als bei den anderen beiden Formeln sind, so ist sie doch schon aus dem vorhin angeführten Grunde (Differenz der beiden γ) für uns nicht zu gebrauchen. Die graphische Darstellung der berechneten Kurven zeigt zwei einander ganz ähnliche Kurven, die aber im Verhältnis zur Bunsen-Roscoe-Kurve stark konvex gekrümmt sind gegen die Abscissenachse.

Zum Vergleich mit der Belichtung in Sek.-M.-Kerzen berechnen wir wieder für den Verlauf von $t = 10$ Sek. bis $t = 180$ Sek. für beide Reihen (die beobachtete und die reduzierte) die Konstanten nach unserer Formel.

Für die beobachtete Reihe ergiebt sich aus

$M_I = 57{,}0$ mg $\quad t_I = 10$ Sek.
$M_{II} = 118{,}0$ „ $\quad t_{II} = 180$ „

Die beiden Konstanten

$C_b = \mathbf{31{,}3024}$ $\quad \gamma_b$ ist Mittelwert aus
$\gamma_b = \mathbf{21{,}8292}$ $\quad \gamma_1 = 21{,}8275$
$\gamma_2 = 21{,}8309$

Für die reduzierte Reihe erhalten wir aus

$M_I = 57{,}9$ mg $\quad t_I = 10$ Sek.
$M_{II} = 119{,}2$ „ $\quad t_{II} = 180$ „

für die beiden Konstanten die Werte:

$C_r = 30{,}431$ $\quad \gamma_r$ ist Mittelwert aus
$\gamma_r = 22{,}0836$ $\quad \gamma_1 = 22{,}0799$
$\gamma_2 = 22{,}0870$

Berechnen wir nun für jede Reihe mit Benutzung der ihr zukommenden Konstanten die der Formel hiernach entsprechende Reihe, so erhalten wir zwei neue Reihen, die wir zum Vergleich mit der Hefnerreihe hier folgen lassen:

Zusammenstellung.

t	1. Hefner-Reihe	Ber. n. Abney	Diff.	2. Beob. R.-Reihe	Ber. n. Abney	Diff.	3. Reduz. R.-Reihe	Ber. n. Abney	Diff.
10 Sek.	77,2 mg	77,2 mg	—	57,0 mg	57,0 mg	—	57,0 mg	57,0 mg	—
20 „	84,5 „	80,1 „	4,4	74,6 „	63,8 „	10,8	74,2 „	64,0 „	10,2
30 „	91,7 „	82,9 „	8,8	83,7 „	69,8 „	13,9	83,1 „	70,1 „	13,0
40 „	96,8 „	85,5 „	11,3	90,9 „	75,0 „	15,9	90,1 „	75,4 „	14,7
50 „	100,9 „	88,0 „	12,9	97,4 „	79,6 „	17,8	96,4 „	80,2 „	16,2
60 „	105,6 „	90,3 „	15,3	100,2 „	83,9 „	16,3	99,0 „	84,5 „	14,5
120 „	109,7 „	102,2 „	7,5	113,8 „	103,7 „	10,1	115,8 „	104,7 „	11,1
180 „	111,6 „	111,6 „	—	118,0 „	118,0 „	—	119,2 „	119,2 „	—
	Mittl. Fehler = 10,04			Mittl. Fehler = 14,13			Mittl. Fehler = 13,28		

Der mittlere Fehler ist bei dieser kleinen Röntgenreihe also ebenso beträchtlich wie bei den grossen Reihen, die Formel stimmt demnach für keine derselben.

Die graphische Darstellung (s. Skizze IV u. V) zeigt zwei einander ganz ähnliche Kurven, die konvex gegen die Abscissenachse gekrümmt sind und von der beobachteten Kurve natürlich stark abweichen.

Über das Verhalten der Röntgenstrahlen, je nachdem sie einer sogenannten „harten" oder „weichen" Röhre kommen.

In der vorhergehenden Reihe haben wir scheinbar ohne weiteres angenommen, dass harte Röhren weniger Silber ausscheiden, als weiche Röhren, indessen hatten wir die Versuche,

die den Beweis dafür erbringen, natürlich angestellt, ehe wir die obige Erklärung fanden, und sie folgen nur deshalb später, weil sie sonst den Gedankengang gestört hätten.

Die Röntgenröhre kann erst dann mit einer konstanten Lichtquelle verglichen werden, wenn wir über die Art der Veränderung der Evakuation, der sie beständig unterworfen ist, nicht allein durch Kontrollversuche orientiert sind, sondern auch im Zusammenhang mit Beobachtungen am Fluorescenzschirm und dadurch am Skiameter genau wissen, wie diese Veränderungen mit den durch die als „hart", „mittelhart" und „weich" bezeichneten Erscheinungen zusammenhängen.

Der Zweck unserer Untersuchung war demzufolge, zu erfahren, ob eine harte Röhre thatsächlich weniger Silber ausscheidet als eine weiche; hierfür musste uns natürlich die quantitative Bestimmung des ausgeschiedenen Silbers in den verschiedenen Fällen als Mass dienen. Der andere Teil der Untersuchung bezog sich auf die Frage, ob anderseits die Strahlen der harten Röhre diejenigen der weichen Röhre an Durchdringungskraft übertrafen. Als Mass hierfür konnte uns zur vorläufigen Orientierung das Skiameter dienen, das wir im Kapitel Apparate (S. 113) beschrieben haben.

Versuch.

Die Beobachtungen wurden mit einer automatisch regulierbaren Müllerröhre ausgeführt und dieselbe zuerst durch Verkürzung der Regulierfunkenstrecke sehr weich gemacht. Darauf erfolgte der erste Doppelversuch, wobei zuerst eine Platte mit dem Skiameter und dann sofort darauf eine Platte ohne Skiameter bestrahlt wurde. Für den zweiten Versuch wurde die Röhre härter gemacht, indem wir den Strom in umgekehrter Richtung durch die Röhre gehen liessen. Für den dritten Versuch wandten wir das gleiche Verfahren wie für den zweiten Versuch an. Natürlich beruhte unsere Schätzung von „hart", „mittelhart" und „weich" auf dem Gebrauch des Skiameters vermittelst des Fluorescenzschirms.

Die Dauer jeder Exposition betrug 30 Sekunden und wurde mit dem Metronom abgemessen. Die Entwicklungsdauer betrug wieder 5 Minuten, die mit Skiameter belichteten Platten wurden, nachdem sie entwickelt, fixiert und ausgewaschen waren, gegen eine Mattglasscheibe gehalten und dort die letzte noch sichtbare Nummer abgelesen und notiert. Die ohne Skiameter belichtete Platte wurde wie alle früheren behandelt und das ausgeschiedene Silber auf ihr quantitativ bestimmt.

Resultate.

I. Versuch, die Röhre ist weich.

1. Die Platte mit dem Skiameter liess noch No. 6 erkennen, es sind also 0,11766 mm Staniol durchdrungen worden.

2. Die quantitative Bestimmung ergab bei der direkt bestrahlten Platte an ausgeschiedenem Silber 97,4 mg.

II. Versuch, die Röhre ist mittelhart.

1. Die Platte mit dem Skiameter liess noch No. 20 erkennen, es sind also 0,3922 mm Staniol durchdrungen worden.

2. Die direkt bestrahlte Platte ergab an ausgeschiedenem Silber 83,5 mg.

III. Versuch, die Röhre ist hart.

1. Die Platte mit Skiameter liess noch erkennen No. 34, es sind also 0,66674 mm Staniol durchdrungen worden.

2. Die direkt bestrahlte Platte ergab an ausgeschiedenem Silber 62,7 mg.

Denselben Versuch machten wir darauf noch einmal mit einer Gundelachröhre mit dem Unterschied, dass die Röhre zuerst hart verwandt wurde und für die beiden letzten Versuche successive vermittelst Osmoregulierung weicher gemacht wurde. Die Bedingungen waren sonst genau dieselben wie bei dem vorgenannten Parallelversuch.

Resultate.

I. Versuch, die Röhre war hart.

1. Die Platte mit dem Skiameter liess noch erkennen No. 29, es sind also 0,56869 mm Staniol durchdrungen worden.

2. Die direkt bestrahlte Platte ergab an ausgeschiedenem Silber 39,3 mg.

II. Versuch, die Röhre war mittelhart.

1. Die Platte mit dem Skiameter liess noch erkennen No. 25, es sind also 0,40025 mm Staniol durchdrungen worden.

2. Die direkt bestrahlte Platte ergab an ausgeschiedenem Silber 49,6 mg.

III. Versuch, die Röhre war weich.

1. Die Platte mit dem Skiameter liess noch erkennen No. 22, es sind also 0,43142 mm Staniol durchdrungen worden.

2. Die direkt bestrahlte Platte ergab an ausgeschiedenem Silber 62,7 mg.

Unsere Beobachtungen ergeben hiernach, dass die Strahlen einer harten Röhre thatsächlich weit weniger intensiv auf eine photographische Platte wirken als diejenigen, welche eine mittelharte oder weiche Röhre aussendet. Ärzte und solche, welche sich mit diagnostischen Röntgenaufnahmen beschäftigen, sind zuweilen überrascht, bei einer Aufnahme mit einem grossen Funkeninduktor, bei Anwendung grosser Schlagweite, also harter Röhren, ganz kraftlose, flaue Bilder zu erhalten, während die Anwendung geringerer Schlagweite und einer weichen Röhre kontrastreiche kräftige Bilder giebt. Dies erklärt sich aus den angegebenen qualitativen Verhältnissen ohne Schwierigkeit. Die Strahlen aus „harten" Röhren durchdringen die verschiedenen Stoffe mit viel geringeren Differenzen, daher erscheinen die Knochen auf dem phosphoreszierenden Schirm grau und differenzieren sich wenig von den Muskeln, Sehnen etc. Die photographische Wirkung auf eine Bromsilberschicht ist wenig bedeutend, daher sind die Bilder wirklich unterexponiert und flau.

Wenn wir durch gesperrten Druck „eine" Bromsilberschicht hervorgehoben haben, so wollten wir damit andeuten, dass wir nicht annehmen, die chemische Wirksamkeit der „harten" Röhren sei absolut kleiner als diejenige der „weichen" Röhren. Wir denken uns die Sache so: Nur diejenigen Strahlen, welche in der Bromsilberschicht absorbirt werden, leisten in der Schicht chemische Arbeit d. h. Lockerung des Bromsilbermoleküls. Da nun die Strahlen aus „harten" Röhren ein grösseres Durchdringungsvermögen haben als die aus „weichen", so werden sie in der Bromsilberschicht weniger absorbirt, es gehen mehr harte Strahlen (wenn der Ausdruck erlaubt ist) unabsorbiert durch eine Bromsilberschicht hindurch und deshalb ist ihre Wirkung geringer als die der stärker absorbirten Strahlen aus weichen Röhren.

Legte man dagegen eine grössere Anzahl von Bromsilberfilms übereinander und setzte man je ein Paket von vielleicht 50 Films der Strahlung einer „harten" und einer „weichen" Röhre gleich lange Zeit aus, so würde zweifellos die weiche Röhre auf dem ersten Films mehr Silber ausscheiden als die harte. Dagegen würden die Strahlen der harten Röhre eine grössere Anzahl Films durchdringen und in ihnen chemische Arbeit leisten; es würden also mehr Schichten im Entwickler Silber ausscheiden als bei Anwendung der weichen Röhre. Entwickelt man daher beide Pakete von Films, so wird die Summe des aus allen Schichten ausgeschiedenen Silbers bei Anwendung einer harten Röhre wohl grösser sein, als bei Anwendung einer weichen. Diese Voraussetzung würde durch eine besondere Versuchsreihe zu beweisen sein.

Einige Betrachtungen über die Diagnose von Nierensteinen mit Hilfe der Röntgenstrahlen.

Von

Dr. med. **C. Comas Llaberia,**
erstem Operateur für röntgographische Arbeiten in der medizinischen Fakultät zu Barcelona

und

Dr. med. **A. Prió Llaberia,**
früherem Assistenzarzte des Barcelonaer Krankenhauses: Hospital de Sta. Cruz.

(Hierzu Tafel III.)

I.

Obwohl die Untersuchung mittelst Röntgenstrahlen für die Diagnose der Nierensteine erhebliche Schwierigkeiten in der Ausführung bietet, welche derselben den Charakter einer in allen Fällen absolut sicheren Methode vorläufig noch nicht zugestehen, so ist doch z. Z. der Röntgen-Untersuchung ein thatsächlicher Wert nicht abzusprechen, welcher mit der fortschreitenden Beseitigung der technischen Schwierigkeiten, dank immer neuerer, vervollkommneterer Apparate und der immer eingehenderen Beobachtung der durch diese Strahlen bedingten Erscheinungen, wie auch des Verhaltens derselben in dem Durchdringen der ihrer Wirkung unterworfenen Körper, in stetem Wachsen ist. Dennoch sind noch erhebliche Schwierigkeiten zu bekämpfen, sodass in einigen Fällen die Diagnose kaum ausführbar erscheint; die Beleibtheit des Patienten, die Winzigkeit der gesuchten Steine, die Durchdringlichkeit derselben durch die Röntgenstrahlen bei gewissen Zusammensetzungen, sind Momente, welche manchmal den Erfolg der Forschung in Frage stellen und daher ein unausgesetztes Studium erfordern, damit schliesslich auch diese Schwierigkeiten beseitigt werden können.

In dieser Frage ist ohne Zweifel die Technik einer der Hauptfaktoren. Bei peinlichster Innehaltung der zutreffenden Vorschriften ist es doch in den meisten Fällen möglich, durch das Röntgenverfahren einen trefflichen Bescheid zu bekommen und brillante Resultate zu erzielen. Die Anfertigung von guten Clichés verleiht der Prüfung einen reellen Wert nicht nur in den positiven Fällen, wo das Bild des Steines mehr oder minder scharf zum Ausdruck kommt, sondern auch selbst in negativen Fällen, wo keine Spur des bezüglichen Steines zu finden ist, wenn nur in diesem letzteren Falle besondere Bedingungen, welche nach unserem Dafürhalten z. Z. genügend bekannt sein können, mitwirken.

Seit bereits geraumer Zeit haben wir uns damit beschäftigt, eine möglichst ansehnliche Anzahl von Fällen aus unserer eigenen Erfahrung zusammenzustellen, um dieselben einer eingehenden Prüfung und Vergleichung zu unterziehen. Wir begannen die ersten Versuche in dieser Richtung im Mai 1898 und kamen endlich am 31. Oktober desselben Jahres dazu, das Röntgenbild eines Nierensteines am Lebenden zu erhalten, unseres Wissens nach, die erste Arbeit dieser Art, die in Spanien ausgeführt wurde. Einige Tage später konnten wir der Academia y Laboratorio de Ciencias Medicas de Cataluña[1]) einen eingehenden Bericht darüber vorlegen.

Von dieser Zeit ab ist uns Gelegenheit geboten worden, eine ganze Reihe von Nierensteinexplorationen in unserem Röntgenlaboratorium auszuführen, worunter sich auch solche Fälle befinden, welche schon klinisch als zweifelhaft hingestellt waren und auch die betreffenden Platten trotz ihres negativen Charakters auf die Abwesenheit der Steine schliessen liessen; die chirurgische Operation hat dann unsere Diagnose vollkommen bestätigt.

[1]) In Sitzung vom 16. November 1898.

Die Aufstellung der Fälle selbst wird am besten unsere Darlegungen erläutern; wir werden denselben einige klinische Angaben seitens der betreffenden behandelnden Ärzte beifügen. Indessen wollen wir unser Augenmerk besonders auf die röntgographische Forschung richten und dann die Schlüsse mitteilen, zu welchen wir durch die Anwendung und durch das Studium derselben geführt worden sind.

II.

Wir wollen unser Studium vorerst auf die 37 von uns röntgographisch behandelten Fälle beschränken, nämlich:

1. Frau N. de B. 38 Jahre alt; behandelnder Arzt Joaquin Mestre, Arzt im Krankenhause: Hospital de Sta. Cruz de Barcelona. Diagnose: rechtsseitige steinige Pyonephrose. Vor zwei Jahren Uretralschnitt bestanden, zur Förderung eines Blasensteines. Diesmal sollte vor dem chirurgischen Eingriff die Röntgendiagnose gestellt werden, zu welchem Zweck die Kranke in unser Laboratorium geführt wurde. Die röntgoskopische Untersuchung am Schirme ergab folgendes Resultat:

In der rechten Nierengegend, wie auch etwas unterhalb derselben, war ein dunkler Schatten bemerkbar, von abgerundeter Form und nicht scharf begrenzten Rändern. Es entsprach dieser Schatten, wie nachträglich durch Operation erwiesen wurde, dem Eitersacke in der Niere und um dieselbe. Es war nicht möglich bei dieser Untersuchung irgend welchen Schatten zu erkennen, der auf das etwaige Vorhandensein eines Steines schliessen liesse.

Zugleich wurde die Röntgographie vorgenommen. Da die Geschwulst der Vorderwand näher lag, wo es auch durch blosses Tasten wahrnehmbar war, und mit der Absicht ein reineres Bild zu bekommen, wurde die Kranke in Bauchlage, und zwar mit dem Abdomen auf der Platte ruhend, gebracht. Die Röhre wurde in einer Entfernung von 75 cm, gemessen von der Antikathode, von der Platte eingestellt und zwar so, dass die Antikathode in der Senkrechten über dem Mittelpunkt der Geschwulst zu liegen kam. Auf der Platte war das Bild des Nierensteines, wenn auch etwas schwach, doch aber deutlich sichtbar, sodass das Vorhandensein desselben ausser Frage stand. Die Form und die Grösse war etwa wie die einer Mandel und lag in einer Entfernung von 5 cm von der crista iliaca und von 4 cm der Wirbelsäule. Der chirurgische Eingriff wurde dem Herrn Doktor Azcarreta y Mestre anvertraut und der Verlauf desselben bot einige Vorkommnisse, die wohl angeführt werden dürften. Nach beendigter Ausführung der vorgeschriebenen Einschnitte wurde eine Eiteransammlung vorgefunden, welche die Niere fast vollkommen umgab (eiterige Perinephritis), nebst einer anderen intrarenalen, ziemlich bedeutenden Eiteransammlung; die perirenalen Gewebe und zum Teil die Niere selbst waren skleropisch verändert, sodass das Ganze einen wirklichen Block bildete Nach dem Zustande der Niere war die Nephrectomie rationell geboten, indessen würde dieser Eingriff den operativen Akt in die Länge gezogen haben, infolge der zahlreichen Verwachsungen des Organs an die benachbarten Gewebteile; im übrigen war, angesichts des sehr herunter gekommenen Kräftezustandes der Patientin, die noch durch den schwer zu stillenden Blutverlust, wie durch das Operationstrauma noch weiter geschwächt wurde, die Nephrotomie allein vorzunehmen zum Zweck den Eiter, die eventuell vorhandenen Steine zu entfernen und den Abzess zu drainieren nicht ratsam. Nach erfolgter Ausführung der ersteren dieser Operationen ging man nun darauf vor, den betreffenden Nierenstein zu suchen, jedoch traten hier wieder ernste Schwierigkeiten in den Weg. Ohne die genaue Information durch die Röntgenstrahlen würde zweifellos die ganze Operation damit vorläufig abgeschlossen worden sein, indem man von einer genaueren Erforschung der Nieren Abstand genommen haben würde, indessen auf unsere Bekräftigung bezüglich des Vorhandenseins und des Sitzes des Steines wurde schliesslich an dem unteren Pol der Niere, d. i. genau an der von dem Röntgenbilde angezeigten Stelle, der Stein gefunden und zu Tage gefördert. Dieser befand sich gleichsam eingekapselt und konnte ohne weitere Schwierigkeit abgenommen werden.

Der bezügliche Stein, aus basisch phosphorsaurem Calcium zusammengesetzt [1]) ist ca. $2^1/_2 \times 3^1/_2$ cm gross, Gewicht 8 g. Seine äusserliche Form und Grössenverhältnisse entsprechen vollkommen dem Röntgenbilde.

Der Gesundheitszustand der Patientin besserte sich von nun ab zusehends. Einige Monate später blieb nur noch eine fistulöse Bahn offen. Nähere Angaben über den weiteren Verlauf konnten uns nicht bekannt werden.

---

[1]) Die Analyse der meisten hier behandelten Nierensteine ist von unserem Kollegen und Freund Dr. Claudio Sala Pons, einem bewährten Schüler des berühmten spanischen Professors Dr. Santiago R. Cajal mit grösster Peinlichkeit ausgeführt worden. Wir danken hiermit jenem Herrn für seine sorgfältige Arbeit, welche die Grundlage für unsere Studien bezüglich der Durchdringlichkeit der betreffenden Nierensteine bildete.

2. Fall. Frl. Encarnacion S. 22 Jahre alt, aus dem Krankenhause: Hospital del Sagrado Corazón zu Barcelona. Keine erbliche noch erworbene krankhafte Belastung, welche besondere Erwähnung verdiente. Die ersten Anzeichen der Nierenkrankheit wurden im August 1897 bemerkt, welche als Schmerzen in der Lendengegend auftraten, wiewohl dieselben, ohne vollständig zu verschwinden, ein unregelmässiges Auftreten und Zurückweichen aufwiesen.

Anfang des Sommers 1898 stellte sich ein Anfall von charakteristischer Nierenkolik ein, unter Nebenerscheinungen einer leichten Hämaturie und Blasenaffektion. Die Kolikanfälle wiederholten sich mehrmals, sodass der Gedanke an das Vorhandensein von Nierensteinen nahe lag. Nach der Aufnahme der Patientin in genanntem Krankenhause wurden die krankhaften Erscheinungen heftiger. Die Anzeichen einer Nephorlithiasis wurden immer bestimmter und schärfer, sodass der chirurgische Eingriff als unumgänglich erachtet wurde. Die Nephrotomie wurde von Herrn Dr. Pagés ausgeführt, jedoch ohne positives Ergebnis: es wurde kein Stein vorgefunden, noch konnte in der operierten Niere irgend welche makroskopische Läsion wahrgenommen werden, indessen brachte die Operation, deren Verlauf vollkommen günstig war, der Patientin einige Erholung, die Schmerzen wichen zurück, wie auch die krankhaften Erscheinungen des Harnapparates, und verblieben in diesem Zustande etwa drei Monate weiter, doch nach Verlauf derselben stellten sich die krankhaften Erscheinungen um so schärfer wieder ein, weil die Kranke eine bedeutende Kraftanstrengung resp. eine plötzliche Bewegung ausgeführt hatte. Die Schmerzen an der Niere beschränkten sich wie vordem auf die rechte Nierengegend und strahlten nach dem Oberschenkel derselben Seite aus, mit häufigen heftigen Krisen, welche sämtliche Merkmale einer nephritischen Kolik aufwiesen, sie konnten nur mittelst Morphiumeinspritzungen einigermassen gestillt werden, um der Kranken einige Ruhe verschaffen zu können. Dieser Zustand schien neuerdings die Diagnose auf Nierensteine zu bekräftigen und zu der Befürchtung Anlass zu geben, dass ihre Anwesenheit bei der Nephrotomie übersehen worden wäre. Gerade um diese Zeit stellten wir in der Academia y Laboratorio de Ciencias médicas de Cataluña den vorerwähnten Fall vor (1. Fall), und dieser Umstand brachte Herrn Dr. Pagés zu dem Entschluss eine Röntgenuntersuchung vorzunehmen, bevor ein erneuter operativer Eingriff versucht würde; zur Vornahme derselben wurde uns die genannte Patientin in unserem Laboratorium vorgeführt.

Die erste Platte wies ein vollkommen reines Bild auf und war in jeder Hinsicht eine sehr gut gelungene Probe zu nennen, trotzdem konnte ein Anzeichen eines Nierensteines nicht entdeckt werden; einige kleine Flecke in dem Darmraume zerstreut, und zwar eine Anzahl derselben in der Nierengegend waren wohl zu bemerken, jedoch wiesen dieselben keine bestimmten Merkmale von Nierensteinschatten auf, weil an derselben eine scharfe Grenze fehlte und ein ziemlich verschwommenes Aussehen hatten, auch waren diese Flecke von verschiedener Intensität. Trotzdem machten wir einen zweiten, Versuch um auf alle Fälle die Diagnose zu sichern, indem wir diesmal eine kürzere Beleuchtungsdauer annahmen; auch diese Platte fiel negativ aus; selbst die an der ersten wahrgenommenen Flecke hatten in der zweiten eine verschiedene Lage angenommen. Zum Schluss wurde eine dritte Platte belichtet, und zwar diesmal eine kleinere (18×24), um die rechte Nierengegend, d. i. die verdächtige, allein aufzunehmen; auch diese Platte zeigte keine Spur von Nierensteinen. Die beiden anderen Platten umfassten beide Nierengegenden; auf sämtliche drei Platten waren die Proc. transversi deutlich zu sehen.

Angesichts des Ergebnisses der Röntgogramme, kamen wir zu der Meinung, dass wohl keine Steine in den Nieren vorhanden sein mochten, und unser Dafürhalten wurde sofort den Herren Dr. Pagés und Dr. Espinosa [1]) mitgeteilt. Der Zustand der Patientin wurde zusehends bedenklicher, sodass seitens der behandelnden Ärzte der Beschluss gefasst wurde, eine letzte Prüfung vorzunehmen, um bezüglich des eventuell sofortigen chirurgischen Eingriffs eine Bestimmung zu treffen. In dieser Prüfung, nachdem sämtliche Apparate, insbesondere der Harnapparat, eingehend untersucht waren, tauchte der Zweifel auf, ob sich der vermeinte Stein vielleicht im Ureter festgeklemmt hätte; in diesem Harnwege wurde nämlich eine auf Druck besonders schmerzhafte Stelle vorgefunden und zwar an dem oberen Rande des Beckens. Da bei den erwähnten röntgographischen Untersuchungen der ganze Verlauf des Ureterkanals, wie auch die Harnblase nicht berücksichtigt worden waren, entschlossen wir uns, neue Proben anzustellen, und wir fertigten demgemäss vier neue Platten unter verschiedenen Verhältnissen, die letztaufgenommene schien uns die vollkommenste und die endgültige zu sein. Weder in dieser noch in allen anderen, waren Spuren von Steinen zu entdecken.

Bei diesen Untersuchungen legten wir der Patientin verschiedene kleine Nierensteine auf dem Abdomen (Phosphate und Urate) an solchen Stellen, wo eine Verwechslung bezw. Verdeckung mit eventuell vorhandenen Steinen ausgeschlossen war. Ein Uratstein in der Grösse eines grossen Kirschkernes wurde über dem os iliacum aufgelegt, und der Schatten desselben zeichnete sich auf dem Bilde durch den Knochenschatten gut ab, wie auch die übrigen Steine, welche auf den Weichteilen auflagen.

Dieses praktische Ergebnis eines Experimentes, welches doch in sehr ungünstigen Verhältnissen

[1]) Diesem letzteren verdanken wir die hier angeführten klinischen Angaben.

ausgeführt war, weil die Entfernung der Steine von der Platte viel beträchtlicher war als die der event. pathologisch vorhandenen Steine gewesen wäre, andererseits auch die Bewegungen der Abdomenwand dazu beitragen musste, die Konturen der betreffenden Schatten zu beeinträchtigen, veranlasste uns, die Abwesenheit von Steinen in dem Organismus auszusprechen und an dieser Diagnose festzuhalten, trotzdem die behandelnten Ärzte den Symptomkomplex charakteristisch fanden.

Das Anhalten dieser Symptome und sogar die wachsende Heftigkeit derselben, veranlasste unsere Kollegen auf eine radikale Weise einzuschreiten, und ca. Mitte des Jahres 1899 wurde die Kranke zum zweiten Mal operiert. Es wurde vorerst die Niere aufgeschnitten und nachdem auch jetzt kein Stein vorgefunden wurde, entschloss sich Herr Dr. Pagé die Nefrectomie auszuführen, als einzig einzuschlagender Weg, um die Kranke von ihrem schweren Leiden zu befreien. Desgleichen wurde der rückführende Catheterismus des rechten Ureters ausgeführt, wobei, bei einer glatten Einführung der Sonde bis in die Blase, kein Stein vorgefunden werden konnte.

Die extirpierte Niere wurde eingehend geprüft; es wurden Schnitte derselben in verschiedenen Richtungen vorgenommen, ohne das geringste Konkret vorzufinden. Makroskopisch war kaum etwas abnormes in der Niere zu erkennen. Die von Herrn Dr. Rusca ausgeführte mikroskopische Untersuchung derselben ergab, dass es sich um eine interstitielle Nephritis handelte.

Der weitere Verlauf des Befindens dieser Kranken war sehr unregelmässig. Die chirurgische Wunde hatte einen vollkommen regelmässigen Verlauf: es stellte sich aber nach einigen Tagen ein typhöses Fieber ein, welches das Leben der Kranken hart bedrohte. Nach langer und schwerer Rekonvalescenz genas dieselbe jedoch vollkommen und konnte sich später, ohne irgend welche nennenswerte Beschwerde, ihren Obliegenheiten widmen.

3. Fall. Ramón A., 51 Jahre alt, bot den typischen Symptomkomplex einer Nierensteinkrankheit (Blutharnen, Nierenkolik etc.) Derselbe unterzog sich einer Röntgenprüfung im November 1898, die gewonnene Platte war sehr verschwommen und daher nicht geeignet, zu irgend welchem Schluss zu führen, weil sich der Patient mehrmals während der Bestrahlung bewegt hatte. In der rechten Nierengegend waren einige Schatten bemerkbar, eine derselben besonders stark; wir getrauten uns jedoch nicht, ohne weitere eingehendere Prüfungen ein Gutachten abzugeben. Besondere Umstände bewirkten es, dass eine Kontrolle nicht ausgeführt werden konnte, und wir verloren den Patienten aus den Augen, bis wir nach einiger Zeit in Erfahrung brachten, dass derselbe in dem städtischen Krankenhause aufgenommen wurde, wo ihm, von Dr. J. Mestre, bei der Nephrotomie ein reiner Harnsäurestein herausgenommen wurde. Der Stein wog 1 g bei einer Maximalabmessung von 2 cm. Derselbe war hohl, einer Mandelschale nicht unähnlich, ein Umstand der, nebst der erwähnten Unruhe des Patienten während der Bestrahlung, den Grund ergab, weshalb sich das auf der Platte gewonnene Bild nicht klar genug abzeichnete.

Die Operationswunde verhielt sich während des ganzen Verlaufes vollkommen aseptisch und der Kranke konnte nach Ablauf von 15 Tagen als vollkommen geheilt entlassen werden.

4. Fall. Carlos J. 50 Jahre alt. Diagnose von Herrn Dr. Azcarreta auf: Linksseitigen primitiven Nierenstein. Dieser Fall zeigt einen besonderen Umstand, nämlich den, dass der Nierenstein bei der Röntgenuntersuchung mittelst des Fluorescenzschirmes vollkommen sichtbar war; der Stein zeichnete sich ab als ein dunkler Schatten von länglicher Form in der linken Nierengegend, nahe an der Wirbelsäule. Es ist dies der einzige Fall, von dem wir diese Erscheinung aufzeichnen können; bei andern Fällen hat uns wohl die röntgoskopische Untersuchung das Vorhandensein des Nierensteines vermuten lassen, jedoch nie mit solcher Schärfe. Bei Kindern mit Blasensteinen von ansehnlicher Grösse, haben wir öfters eine ähnliche Beobachtung machen können.

Zur Sicherstellung der Diagnose und zur Ergründung, ob noch andere kleinere Konkrete vorhanden wären, hatten wir ein Negativ angefertigt, auf welchem das Bild eines einzigen Steines sichtbar war.

Die Nephrotomie wurde von Herrn Dr. Azcarreta vorgenommen; dabei wurde ein einziger, aus basischem Calciumphosphat bestehender Stein, im Gewicht von 14 g vorgefunden. Im Röntgenbilde (Tafel III, Fig. 1) ist der Stein in einer Entfernung von 4 cm von der Dorsalgegend der Wirbelsäule in der Höhe des Wirbels sichtbar. Der postoperatorische Verlauf war ausgezeichnet, sodass der Kranke schnellstens wieder hergestellt war; z. Z. befindet sich derselbe vollkommen gesund.

5. Fall. Trinidad G., 27 Jahre alt, aus der gynäkologischen Klinik der med. Fakultät zu Barcelona, Oberarzt Herr Dr. A. Fargas. An dieser Kranken war bereits eine Nephrotomie vorgenommen worden, weil das Bestehen einer eiterigen Pyelitis angenommen war, jedoch konnte das Vorhandensein eines Eiterherdes in dem Nierenbecken nicht entdeckt werden, sondern nur einige kleine, begrenzte Abscesse in dem Rindengewebe der Niere. Auf dieses Resultat hin wurde die Diagnose modifiziert und die einer linksseitigen eiterigen interstitiellen Nephritis aufgestellt.

Einige Zeit später wurde die Patientin wieder in der Klinik aufgenommen unter den alten Beschwerden, welche nur vorübergehend, nach der genannten Operation etwas nachgelassen hatten. Einige der Symptome, welche diese Kranke aufwies, liessen Herrn Dr. Fargas das Vorhandensein eines bei der Operation übersehenen Nierensteines vermuten, aus welchem Grunde uns die Patientin zur Vornahme einer

Röntgenuntersuchung überwiesen wurde. Die Kranke war etwas schmächtig gebaut und befand sich in sehr günstigen Bedingungen, um eine solche Untersuchung vornehmen zu lassen. Wir fertigten 2 Platten (18><24) der linken Nierengegend an; keine der beiden Platten zeigte irgend welche Spur eines Nierensteines in der kranken Niere, sodass wir den Befund als negativ hinstellen mussten.

Die Patientin verliess die Anstalt in einem Augenblick einer scheinbaren Besserung, trat jedoch bald darauf in das städtische Krankenhaus unter bedenklicher Verstärkung der ursprünglichen Spmptome, sodass der Oberarzt einer der chirurgischen Abteilungen der Anstalt, Herr Dr. Alvaro Esquerdo, sich genötigt sah, ohne Zeitverlust auf eine radikalere Weise vorzugehen. Bei der durch den genannten Herrn vorgenommenen Nierenexstirpation wurde dieses Organ stark sklerotisch und mit cystischer Degeneration vorgefunden, jedoch ohne irgend welche Spur eines Steines, wodurch die von uns aufgestellte negative Diagnose durch Röntgenstrahlen, vollkommen bestätigt wurde.

Ausserdem wurden aber auch in der rechten Niere dieser Kranken, Läsionen vorgefunden, welche nur bei der Sektion zu Tage kamen. Der postoperatorische Verlauf der Krankheit war sehr veränderlich. Die Kranke siechte langsam dahin, bis sie im Frühjahr 1900 in derselben Anstalt starb. Die Sektion der Leiche wurde von Herrn Dr. A. Raventós ausgeführt. Abgesehen von den allgemeinen Angaben der necroskopischen Untersuchung, wollen wir nur bemerken, dass in der rechten Niere, an welcher eine krankhafte Erscheinung niemals bemerkt worden war, ein 220 centig. schwerer Phosphatstein vorgefunden wurde.

Wie wir bereits erwähnt haben, wurde von uns nur die linke Niere mittelst Röntgenstrahlen untersucht. Die Untersuchungen wurden im Dezember 1898 und im Januar 1899 vorgenommen, sodass zwischen diesen Untersuchungen und dem Ableben der Patientin über ein Jahr liegt. Bestand nun der Nierenstein bereits bei Vornahme der Röntgenuntersuchung oder war sein Entstehen erst nachträglich erfolgt? Diese Frage ist nun schwer zu entscheiden, nachdem die Kranke nie über die rechte Niere geklagt hatte und diese auch nicht untersucht worden war, sodass keine Anzeichen bestehen, woraus ein Schluss gezogen werden könnte. Jedenfalls erscheint es als geboten, stets beide Nierengegenden genau zu prüfen, wir haben es auch sonst immer so gethan, dieser Fall liegt in unserer Praxis ganz vereinzelt da.

6. Fall. Marcelino S., 50 Jahre alt, zeigte eine deutlich fühlbare Geschwulst, worüber Herr Dr. Azcarreta die Diagnose einer Neoplasia renalis aufgestellt hatte.

Später stellten sich einige besondere Symptome ein (Nierenkolik, eiteriger Harn etc.), welche, unter wechselnder Heftigkeit auftretend, das Mitbestehen eines Nierensteines vermuten liessen, sodass die Vornahme einer Röntgenuntersuchung bestimmt wurde, um diesbezüglich eine Aufklärung zu erlangen, zu welchem Zwecke uns dieser Kranke durch den behandelnden Specialisten Herrn Dr. M. Solsona überwiesen wurde. Wir fertigten zwei Platten an, welche sich, mit Bezug auf die Anwesenheit von Nierensteinen, als vollkommen negativ erwiesen.

Die Röntgenuntersuchung fand im März 1899 statt. Etwa zwei Monate später wurde der Kranke durch Herrn Dr. Azcarreta operiert, die Nefrectomie ergab eine Neubildung an der Niere, über deren Wesen wir keine eingehende Angaben besitzen, makroskopisch betrachtet schien es sich um ein Sarcoma zu handeln. Der weitere Verlauf der Krankheit bot keine nennenswerte Erscheinung.

7. Fall. Justa L., 40 Jahre alt, wurde unserem Röntgenlaboratorium durch Herrn Dr. Azcarreta mit der Diagnose einer eiterigen Pyelitis chronica calculosa überwiesen. Neben anderen gewöhnlichen Symptomen von Nierensteinen zeigte sich eiteriger Harn, auch hatte die Patientin verschiedene Male einige Phosphatkonkrete zu Tage gefördert.

Die Röntgenuntersuchung dieses Falles bot bedenkliche Schwierigkeiten dar, weil es sich um eine ausserordentlich beleibte Person handelte, sodass eine aussergewöhnlich lang andauernde Beleuchtung nötig wurde. Die gewonnene Platte erwies sich als vollkommen negativ; auch eine zweite angefertigte Platte ergab dasselbe Resultat und infolge davon neigten wir zu der Annahme, dass die in der rechten Niere vermuteten Nierensteine kaum vorhanden sein dürften.

Die Kranke reiste nach erfolgter Untersuchung nach Bilbao ab, ohne sich zu einer Operation entschlossen zu haben, jedoch nach Ablauf von zwei Monaten, infolge der verstärkten Beschwerden kam die Patientin nach Barcelona zurück und wurde in die Privatklinik des Herrn Dr. Azcarreta aufgenommen, wo an ihr die Nierenextirpation vorgenommen wurde. Das Nierenbecken war mit Eiter angefüllt, ausserdem fanden sich einige häutige Absonderungen vor, welche wahrscheinlich, indem sich dieselben gegen den Ureter legten, zu der gelegentlich beobachteten Harnverhaltung und Nierenkolik Anlass gegeben hatten. Konkrete irgend welcher Art waren nicht vorhanden. Der weitere Verlauf der Krankheit gestaltete sich höchst befriedigend.

8. Fall. Mariano C., 34 Jahre alt, vom städt. Krankenhause: „Hospital de la Sta Cruz", klinische Abteilung, unter der Leitung des Herrn Dr. J. Mestre.

Dieser Patient wurde im städt. Krankenhause aufgenommen ohne, dass derselbe irgend welche krankhafte Symptome im Harnapparat aufwies. Die Aufnahme erfolgte infolge einer fistulösen Bahn in der rechten Rippengegend in der Höhe der 12. Rippe. Die Untersuchung mittelst einer Sonde erwies

das Bestehen eines Knochencaries an der genannten Rippe. Bei der Resection des angegriffenen Knochenstückes wurde die Bemerkung gemacht, dass die Bahn der Richtung nach der rechten Niere folgte und dass, bei der vorgenommenen Abschabung, einige Nierensteinstücke abfielen, eine Erscheinung, die über die Ätiologie der Krankheit und über den Ursprung der fistulösen Bahn bei dem Kranken volle Aufklärung gab. Das Vorfinden der Harnkonkrete liess natürlicherweise auf das mögliche Vorhandensein von anderen Steinen in der Niere schliessen, eine Ansicht, die überdies durch die anhaltende Eiterung und das Auftreten von leichten Schmerzen in der Nierengegend bekräftigt wurde, aus welchem Grunde der chirurgische Eingriff durch Herrn Dr. Mestre beschlossen und die Nephrotomie ausgeführt wurde. Im Nierenbecken wurden zwei ansehnliche Nierensteine und eine grosse Menge von Sedimenten vorgefunden.

Die Operationswunde heilte ziemlich schnell ab, wenn man die Heilung wenig unterstützenden Verhältnisse des Patienten, welcher sehr abgemagert war, in Rechnung zieht; indessen verblieben die Schmerzen in der operierten Nierengegend. Dieses Symptom in Gemeinschaft mit anderen verdächtigen Anzeichen brachten den behandelnden Arzt Herrn Dr. Mestre zu der Befürchtung, dass möglicherweise bei der Intervention irgend ein Stein in der Niere noch zurückgeblieben war, deren Anwesenheit die Krankheit in dem früheren pathologischen Rahmen weiterhielt. Zur Sicherstellung dieser Annahme überwies er den Kranken unserer Röntgenanstalt.

Wir erhielten mit Leichtigkeit eine sehr gute Platte weil der Kranke infolge seiner Abmagerung sich sehr gut dazu eignete. Die Platte erwies sich als vollkommen negativ und in dieser Weise stellten wir auch unser Gutachten aus.

Auf dieses Ergebnis gestützt, beschloss Herr Dr. Mestre einstweilen mit einem neuen Eingriff noch zu warten. Der Kranke erfreute sich nach und nach einer Besserung und die Schmerzen wurden mit der Zeit auch seltener und schwächer sodass schliesslich der Patient das Krankenhaus als vollkommen geheilt verlassen konnte. Weitere Nachrichten über diesen Kranken sind uns nicht bekannt geworden.

9. Fall. Antonio V., 52 Jahre alt, aus der chirurgischen Klinik der med. Fakultät zu Barcelona, Oberarzt Herr Prof. Dr. Gil Saltor. Das gesamte Symptomenbild jenes Patienten veranlasste zu der Diagnose einer Nierensteinkrankheit mit mutmasslichem Vorhandensein von Steinen in der rechten Niere. Nachdem dieser Patient unserem Röntgenlaboratorium überwiesen wurde, fertigten wir zwei Platten an, welche sich als vollkommen negativ erwiesen. Die erstere dieser Platten wurde in der Weise gewonnen, dass dieselbe dem Kranken in der Bauchlage unterschoben wurde, die zweite dagegen in der Rückenlage. Diese Untersuchungen wurden Mitte Juni ausgeführt.

Einige Tage später wurde der chirurgische Eingriff vorgenommen, wobei die rechte Niere blossgelegt wurde. Diese war makroskopisch von normalem Aussehen. Die sorgfältig ausgeführte Palpation deutete auf keinen harten Gegenstand. Auch die hierauf vorgenommene Acupunktur deutete auf Nichtvorhandensein von Konkrementen in dem erkrankten Organ. Angesichts dieses Ergebnisses wurde beschlossen, das chirurgische Verfahren, nachdem der ausgeführte Einschnitt zugenäht worden war, einstweilen einzustellen und den weiteren Verlauf der Krankheit abzuwarten. Dieser gestaltete sich auffallend günstig und nachdem der Patient anscheinend wieder hergestellt war, bat er selbst um Entlassung aus der Anstalt, welche ihm auch gewährt wurde, sodass weitere Angaben nicht mehr erlangt werden konnten.

10. Fall. Juan Ll., 50 Jahre alt. Diagnose von Herrn Dr. Azcarreta: Primitiver Nierenstein in der rechten Nierengegend.

Im Monat Juli 1899 wurde die Röntgenuntersuchung vorgenommen und wir erhielten eine Platte, auf welcher ein recht charakteristisches Bild eines Nierensteines in der verdächtigen Nierengegend zu sehen war. Über diesem Bilde befand sich ein kleinerer und viel schwächerer Schatten, den wir gleichfalls als einen Nierenstein deuteten. Wir fertigten eine Kontrollplatte, welche genau wie die erste resultierte. Die Röntgenuntersuchung bekräftigte somit in diesem Falle die klinische Diagnose.

Der etwas kleinmütige Patient hatte sich zur Operation nicht hergeben wollen, trotzdem derselbe in der Folge verschiedene Anfälle von Nierenkolik und Blutharnen zu leiden hatte, somit sind wir leider ausser Stande über das Wesen und sonstige Eigenschaften der Steine irgend welchen Bericht zu erstatten.

11. Fall. Jaime R. E., Knabe von 14 Jahren, wurde unserem Röntgenlaboratorium mit der Diagnose wahrscheinlich eines Nierensteines ohne Angabe des betreffenden Sitzes desselben überwiesen. Der sehr schmächtige Patient eignete sich zu einer Röntgenuntersuchung sehr gut. Es wurden drei Aufnahmen gemacht, weil die beiden ersten infolge der Unruhe des Patienten während der Bestrahlung etwas verschwommen ausgefallen waren. Die dritte Platte war unserer Ansicht nach, genügend detailliert und überzeugend, jedoch war in keiner der beiden Nierengegenden irgend welche Spur von Nierensteinen zu entdecken. Der Patient ist keinem weiteren chirurgischen Eingriff unterworfen worden.

12. Fall. Rosa R., 33 Jahre alt, vom Krankenhause: „Hospital del Sagrado Corazón de Barcelona," zeigte die rationellen Anzeichen einer Lithiasis mit eiteriger Pyelitis. Die ziemlich beleibte Patientin befand sich zwar nicht in so günstigen Verhältnissen für die Aufnahme wie der vorerwähnte Fall, indessen gelang es uns, eine gute Platte zu erhalten, welche sich jedoch als vollkommen negativ erwies.

Einige Tage später wurde der Nierenschnitt durch Herrn Dr. Pagés vorgenommen, wodurch eine Menge Eiter aus dem linken Nierenbecken entleert wurde; irgend welcher Stein, noch sonstiges Konkret wurde jedoch nicht vorgefunden, sodass die negative Röntgenuntersuchung Bestätigung gefunden hatte. Der weitere Verlauf der Krankheit bot keine nennenswerte besondere Erscheinung.

Observacion 13. Edmundo B. im mittleren Mannesalter, sehr beleibt. Diagnose: Chronische Pyelitis mit wahrscheinlichem Vorhandensein eines sekundären Nierensteines. Der Patient hatte bereits mehrmals einige Phosphat-Konkremente ausgestossen. Bei der Röntgenuntersuchung wurden drei Platten angefertigt, welche sämtlich negativ ausgefallen waren. In den drei Beleuchtungen wurde der Patient in der Rückenlage auf die Platte gelegt. Der Patient ist nicht operiert worden, jedoch, auf einer Reise nach Paris, die der Kranke nach unserer Röntgenuntersuchung unternahm, konsultierte derselbe Herrn Prof. Dr. Abarrán, welcher nach mehreren vorgenommenen Prüfungen und Analysen zu dem Schlusse gelangte, dass es sich nicht um einen Nierenstein handelte. Die Diagnose dieses Professors bestätigte somit das negative Ergebnis unserer Röntgenuntersuchung.

14. Fall. Rosalia M., 46 Jahre alt, wurde in unserem Röntgen-Laboratorium im September 1899 untersucht.

Diese Patientin weist eine lange und unbestimmte Krankheitsgeschichte auf. Die ersten Symptome, welche viele Jahre zurückgreifen, erlangten keine besondere Wichtigkeit bis etwa vor 8—9 Jahren und zeigten sich als unregelmässigen Monatsfluss, Appetitlosigkeit und Schmerzen in der Lendengegend, welche je nach der Lage der Kranken mehr oder weniger heftig waren. Später trat eine Schwellung des Leibes auf, gefolgt von Entzündung der Lymphdrüsen an den Weichen, welche allerdings bald zurückging. Die abdominale Schwellung vergrösserte sich und zog sich nach der rechten Seite hin, bis die Anwesenheit eines grossen Abscesses klar zu Tage trat. Im Jahre 1896 wurde die Patientin in der Privatklinik des Herrn Dr. M. A. Fargas operiert. Die Incision der Geschwulst förderte eine grosse Menge Eiter zu Tage, dessen Ursprung genau zu ermitteln nicht möglich war, obwohl die Vermutung einer Caries tuberculosa an der Wirbelsäule nahe lag. Einige Wochen später verliess die Patientin die Klinik mit einer beträchtlichen fistulösen Bahn und einige leichte Schmerzen in der Lendengegend. Es war nun nicht möglich, weitere Angaben über das Wesen der Krankheit zu erhalten.

Nach einiger Zeit stellte sich bei der Kranken Eiter im Harne ein, und im Monat Mai 1899 wurde durch die noch nicht geschlossene fistulöse Bahn ein Konkret ausgestossen, welches der chemischen Analyse unterworfen, das Vorhandensein einer geringen Menge harnsaurer Salze erwies. Von dem Augenblick der Ausscheidung des Konkretes ab war auch das Vorhandensein von Eiter im Harne verschwunden.

Die Patientin stellte sich nun in der erwähnten Klinik wieder ein und indem Herr Dr. Fargas sämtliche Erscheinungen an der Patientin der Nierenaffektion zuschrieb, nahm er, infolge der anhaltenden Schmerzen und der Eiterung an, dass wohl noch weitere Steine in der Niere vorhanden sein müssten. Zur Richtigstellung dieser Annahme wurde die Kranke unserem Röntgenlaboratorium überwiesen, wo eine genaue Prüfung vermittelst der Röntgenbestrahlung vorgenommen wurde. Das aufgenommene Bild, Tafel III, Fig. 2, zeigte die Anwesenheit einer Gruppe von Steinen in der rechten Nierengegend und zwar in der Höhe der 12. Rippe 4 cm von der Wirbelsäule entfernt. Einige Tage später wurde durch Herrn Dr. Fargas der Nierenschnitt ausgeführt, wobei die röntgographische Diagnose vollkommen bestätigt wurde; es wurden einige kleinere, ziemlich weiche, leicht zerbrechliche Steine vorgefunden. Wir sind indessen der Ansicht, dass das Gesamtvolumen der geförderten Fragmente den im Bilde erscheinenden Steinen nicht entspricht, sodass wir annehmen müssen, dass noch einige Steine in der Niere weiter verblieben sind. Der weitere Verlauf der Krankheit schien uns recht zu geben, aus welchem Grunde wir uns erboten, ein neues Bild anzufertigen; leider konnten wir nicht dazukommen, weil, nachdem sich die Patientin imstande fühlte, die Klinik zu verlassen, nicht mehr bei uns erschien und wir überhaupt dieselbe aus den Augen verloren.

Das Gesamtgewicht der geförderten Steine war 1,05 g.[1]) Der von Herrn Dr. Claudio Sala y Pons vorgenommene Analyse zufolge bestanden die Konkrete aus Calciumphosphat, eine geringe Menge Calciumoxalat und eine noch geringe von kohlensaurem Kalk.

15. Fall. Ventura G. 16 Jahre alt, wurde uns im November 1899 mit der Diagnose eines Steines in der rechten Niere zugeführt. Keine früheren oder veralteten krankhaften Erscheinungen im Harnapparate; sämtliche Symptome sind auf 4 Monate zurückzuführen und bestehen in schmerzhaften Krisen, die Schmerzen strahlen nach dem Hoden aus, es besteht leichtes Blutharnen. Die Schmerzen werden immer heftiger, sie setzten sich vornehmlich in der rechten Nierengegend fest und strahlen stets nach unten aus. Vierzehn Tage vor der Röntgenuntersuchung trat ein heftiger charakteristischer Anfall von Nierenkolik auf, gefolgt von einer reichlichen Harnentleeruug; im Harn wurden einige Gerinsel vorgefunden. Die Röntgenuntersuchung wurde vorgenommen wobei der Patient in der Rückenlage mit untergeschobener Platte lag. Die Platte fiel zwar tadellos aus, zeigte aber keine Spur von Konkrementen

[1]) Bei der Operation wurden einige kleine Fragmente verloren und konnten nicht wieder gefunden werden.

Weder in der rechten noch in der linken Nierengegend noch in beiden Ureterbahnen war irgend welche verdächtige Spur bemerkbar.

Das Vorhandensein einiger Blasensymptome führte zur Untersuchung der Harnblase, aber auch hier zeigte die Platte, trotz ihrer ausgezeichneten Eigenschaften, nicht die geringste Spur. Beide Untersuchungen mussten folglich als vollkommen negativ angesehen werden.

Der Kranke fuhr wieder nach seinem Wohnorte in Lérida zurück und weitere Angaben konnten nicht erhältlich werden.

16. Fall. Es ist dieser eines der interessantesten Fälle die wir in unserer Praxis beobachten konnten. Er beweist, wie schwer es unter Umständen ist, trotz einer peinlichen Beobachtuug und eines genauen Studiums, trotz der Zuhilfenahme aller zu Gebote stehenden physischen Explorationsmethoden, das wirkliche Wesen einer Krankheit zu ergründen: ferner lässt dieser Fall besonders erkennen, welche trefflichen Dienste die Röntgenuntersuchung für die Klarlegung der Diagnose leisten kann.

Joaquin B. 48 Jahre alt, war seit 8 Jahren mit Schmerzen besonderer Art behaftet, deren Ursprung nicht genau ermittelt werden konnte. Von der Insel Cuba heimkehrend hatte er in Coruña einen äuserst heftigen Schmerzanfall; die Schmerzen wurden an der linken Seite des Rumpfes, besonders aber auf der Rückenseite, in der Höhe der Nierengegend empfunden. Ausstrahlungen nach allen Richtungen hin waren vorhauden, besonders konstant aber, nach der Grenze der Lenden- und Rückengegend zu, bis zur Herzgegend. Der Kranke hatte nie besonders erwähnenswerte Veränderungen des Harnes bemerkt. Eine syphilitische Ansteckung war angeblich vorgekommen.

In diesem Zustande vergingen mehrere Jahre, teils unter Verstärkung, teils unter Abschwächung der Beschwerde, im grossen und ganzen jedoch, bei augenscheinlicher Verschlimmerung des Zustandes. Die Schmerzen traten schliesslich immer häufiger und heftiger auf, sodass Morphiumeinspritzungen zur Anwendung kommen mussten.

Einige Professoren, welche den Kranken untersucht hatten, unter ihnen die Herren Dr. B. Robert, M. Ribas und J. Crespo erklärten sich geneigt, per exclusionem, ein Aneurisma der Abdominalaorta anzunehmen, doch traten in der Folge die krankhaften Erscheinungen der Niere immer mehr in den Vordergrund, auch wurden Veränderungen in den Harnabsonderungen bemerkt, so dass die Vermutung einer Nierenaffektion nahe lag. Ein anderer Arzt, welcher den Kranken gelegentlich eines Schmerzanfalles untersuchte, neigte dazu, eine Neoplasie der Niere festzustellen, indessen bei einer stattgefundenen Konsultation mit zwei Spezialisten, wurde als wahrscheinlich das Vorhandensein eines aseptischen Steines in der linken Niere angenommen. Auf diese Annahme hin wurde uns der Kranke zugewiesen, um die betreffende Röntgenuntersuchung vorzunehmen. Andere Annahmen, welche zwar von anderer Seite aufgestellt, jedoch als nicht sehr wahrscheinlich bald wieder fallen gelassen wurden, wollen wir hier nicht näher anführen.

Der Patient befand sich in sehr günstigen Verhältnissen, um ein recht klares Bild ergeben zu können, jedoch wurde die Aufnahme durch die sehr häufigen schmerzhaften Krisen sehr erschwert, so dass nur vermittelst Morphiumeinspritzungen die zur Aufnahme erforderliche Ruhe des Patienten, wenn auch nur von kurzer Dauer, erlangt werden konnte. Das gewonnene Bild fiel äusserst deutlich aus und war nach unserer Ansicht für die Diagnose vollkommen genügend. An keiner Stelle der beiden Nierengegenden war die Spur eines Steines bemerkbar. Gleich darauf wurde der Kranke einer allgemeinen Untersuchung am Leuchtschirme unterworfen, besonders wurde der Brustkasten peinlich erforscht, wobei die Anwesenheit einer grossen Geschwulstbildung an der linken Seite der Brust, etwas oberhalb des Herzens und hinter demselben, sofort wahrgenommen wurde. Der untere Rand des Tumors ging in das etwas eklopisch veränderte Herz über, während die seitlichen und die obere Grenze sich scharf abhoben und eine pulsierende Bewegung zeigten. Dieser Umstand, neben der ausgesprochenen Dunkelheit des Tumorsschattens, seiner Gesamtfigur und der Lage desselben, führten uns sofort zu dem Schluss, dass wir uns vor einem stark herangewachsenen Aneurisma der Brustaorta befanden.

Wie bereits mitgeteilt, war das Röntgenbild bezüglich der Nierenkonkremente vollkommen negativ ausgefallen, so dass nun sämtliche Anzeichen des Patienten auf das Aneurisma bezogen werden mussten, wie dies auch unserer Ansicht nach angängig war. Der Verlauf des Sterbeaktes, welcher einige Tage, wahrscheinlich infolge der Zerreissung des Aneurismasackes eintrat, bestätigte die röntgoskopische Diagnose vollkommen.

17. Fall. Cecilia S., 28 Jahre alt, verheiratet, aus dem Krankenhause: „Hospital del Sagrado Corazón zu Barcelona", unter der Behandlung des Herrn Dr. Rusca.

Die krankhaften Erscheinungen waren folgende: Seit zwei Jahren Schmerzen im Unterleibe, mit Ausstrahlungen nach dem rechten Oberschenkel. Die klinische Untersuchung führte zur Feststellung einer Geschwulst in dem rechten Eierstock und zwar hatte sich dieselbe im Becken festgeklemmt, ausserdem wurde aber die Beweglichkeit der rechten Niere entdeckt. Unter diesen Verhältnissen wurde die Ovariotomie im Oktober 1899 vorgenommen. Die Operation hatte einen sehr erfreulichen Verlauf, so dass die Kranke vierzehn Tage später als geheilt entlassen werden konnte.

Fünf Monate später stellte sich die Patientin unter denselben Anzeichen (Schmerzen im Unter-

leibe mit Ausstrahlungen nach dem rechten Oberschenkel etc.) wieder ein, jedoch mit Abwesenheit des früheren Geschwürs. Zu den früheren Symptomen hatten sich neue hinzugesellt, nämlich intermitierende Hydronephrose, eine grössere Beweglichkeit der Niere, welche bei Druck besonders schmerzhaft war und ferner zweimal Blutharnen, obwohl von geringer Bedeutung. Angesichts dieses neuen Symptomenkomplexes wurde die Diagnose einer äusseren Nierenentzündung, Wanderniere, und möglicherweise auch Vorhandensein eines Nierensteines festgestellt. Zur Aufklärung über diesen letzteren Punkt wurde die Patientin unserem Röntgenlaboratorium überwiesen.

Es wurden zwei Platten belichtet, und zwar am 27. Februar bezw. 1. März. Beide fielen negativ aus.

Unter dem 3. März wurde durch Dr. Rusca zum operativen Eingriff geschritten. Bei der Blosslegung der Niere wurde diese eklopiert, beweglich und mit kongestiven Herden vorgefunden, besonders nach dem oberen Pol zu, wo überdies einige leichtere Blutungen zu sehen waren. Äusserlich erschien die Niere lappig, an einigen Stellen eingeschnürt durch Bänder, welche anscheinend von der Kapsel selbst ausgingen. Die Palpation stellte keine härtere Stelle fest, welche auf die Anwesenheit eines Steines hätte zurückgeführt werden können, so dass sämtliche krankhafte Erscheinungen auf besagte Läsionen zurückgeführt werden durften und folglich nur eine Auskapselung und die Befestigung der Niere vorgenommen wurden. Die Kranke wurde per primam geheilt entlassen. Sechs Monate später war dieselbe vollkommen wieder hergestellt, ohne irgend welche Schmerzen oder sonstige krankhafte Erscheinungen bemerkt zu haben.

18. Fall. Angela E., 32 Jahre alt, unverehelicht, ohne genaue Angaben über das Entstehen der Krankheit. Seit einer Reihe von Jahren Schmerzen in der rechten Lenden- und in der unteren Beckengegend, indessen ohne deutlich nachgewiesene Veränderungen in der Harnabsonderung nach charakteristischen schmerzhaften Krisen. Vor kurzer Zeit wurde ein kleiner harter Stein im Gewichte von 55 Centigramm zu Tage gefördert. Die von Herrn Dr. Sala y Pons ausgeführte Analyse ergab eine Zusammensetzung aus Caltiumoxalat, dabei stellte sich die eigentümliche Eigenschaft heraus, dass der Stein vollkommen hohl war. Sofort nach der Ausstossung des Steines wurde der Harnausfluss eiterhaltig. Unter diesen Verhältnissen wurde die Röntgenbestrahlung vorgenommen, da das Fortbestehen der krankhaften Erscheinungen auf das event. Vorhandensein von anderen Steinen in der rechten Niere schliessen liessen.

18. März 1900. Die Patientin wird in Rückenlage auf die Platte gelegt und dieselbe belichtet. Dieselbe fiel ziemlich schwach aus, doch waren fünf kleine, sehr charakteristische Flecke zu bemerken. Am 22. desselben Monats wurde eine zweite Kontroll-Platte angefertigt, welche dasselbe Ergebnis hatte, indessen waren diesmal die Flecke deutlicher. Die Flecke waren in der rechten Nierengegend gruppiert und ca. 3 cm von der Wirbelsäule entfernt. Die Abmessungen schienen mit denen des abgestossenen Steines übereinzustimmen, die Intensität des Schattenbildes, in Anbetracht des geringen Volumens lässt uns vermuten, dass dieselben gleichfalls aus oxalsauren Salzen bestehen. Diese Kranke ist bisher nicht operiert worden.

19. Fall. José B., 41 Jahre alt, aus dem Krankenhause: Hospital de Ste Cruz, Klinik des Herrn Dr. J. Mestre. Der Patient klagt über Schmerzen an beiden Nierengegenden, hat mehrmals Blutharnen gehabt, aus welchem Anzeichen, nebst anderen Erscheinungen, das Vorhandensein von Nierensteinen vermutet wird, ohne jedoch den Sitz derselben feststellen zu können. Es wurde am 30. März 1900 zur Röntgenbestrahlung geschritten und wir erhielten, bei unter dem Rücken des Kranken unterschobener Platte ein Bild, welches vollkommen negativ ausfiel, es war kein verdächtiger Fleck zu bemerken, weder in der Nierengegend noch in dem oberen Teil der Ureter. Nach kurzer Zeit verliess der Patient die Anstalt und wir verloren denselben aus den Augen.

20. Fall. Pablo L. Z., 30 Jahre alt, mit dem klassischen Symptomenkomplex einer Nierensteinkrankheit, so dass das Vorhandensein von Konkrementen und zwar in der rechten Niere angenommen wurde. Auf Andeutung des Herrn Dr. Pagés wurde die röntgographische Prüfung vorgenommen. Wir erhielten zwei Platten, auf welchen sich ein leichter Schatten in der rechten Nierengegend abzeichnete. Das Vorkommen eines und desselben Fleckens auf beiden Platten, war unserer Ansicht nach genügend, um die klinische Diagnose zu bestätigen. Beide Platten wurden dem Rücken des Patienten untergeschoben. Die Röntgenaufnahme wurde im April 1900 vorgenommen, die Nephrotomie im Juli desselben Jahres, wobei der operierende Arzt Herr Dr. Pagés in der rechten Niere einen kleinen runden, bröcklichen Stein herausnahm. Die Zusammensetzung desselben, sofern dieselbe makroskopisch geschätzt werden konnte, bestand aus phosphor- und harnsauren Salzen. Der Stein zerfiel bei der Herausnahme sofort, das Gewicht desselben konnte somit nicht ermittelt werden. Der Kranke genas nach der Operation zusehends und ist z. Z. vollkommen wieder hergestellt.

21. Fall. Leonor R., 27 Jahre alt, aus der chirurgischen Klinik der medizinischen Fakultät zu Barcelona unter der Leitung des Herrn Prof. Dr. G. Saltor.

Diese Patientin zeigte schon seit geraumer Zeit mehrere krankhafte Nierensymptome, zu welchen sich zuletzt noch Eiter im Harn hinzugesellte. Die Kranke wurde in der genannten Klinik

unter der Diagnose einer eitrigen Pielo-nephritis der rechten Niere mit wahrscheinlichen Mitbestehen von Nierensteinen aufgenommen. Nachdem uns diese Kranke zwecks Röntenuntersuchung zugewiesen wurde, fertigten wir am 26. April 1900 eine Platte, welche der Patientin unter dem Rücken gelegt worden war. Im Röntgenbilde ist an beiden Nierengegenden nichts Auffälliges zu bemerken, oberhalb derselben aber, in der Höhe der neunten Rippe, konnten wir den rundlichen charakteristischen Fleck eines Nierensteines entdecken. Der Fleck erschien leider äusserst schwach, ein Umstand, der mitsamt der ungewöhnlichen Höhenlage desselben, uns eine Kontrollaufnahme als unbedingt nötig erscheinen liess, um die Diagnose sicher zu stellen, die war aber nicht ausführbar, weil der Zustand der Kranken die wiederholte Überführung nach unserem Laboratorium nicht zuliess. Herr Dr. G. Saltor entschloss sich nun, den Nierenschnitt auszuführen, welcher am 16. Mai erfolgte. Bei dieser Operation wurde eine ansehnliche zurückgehaltene Menge Eiter und Harn entleert und ferner auch ein 2300 Milligr. schwerer Stein zu Tage gebracht, dessen Zusammensetzung sich zufolge Analyse des Herrn Dr. Sala y Pons als Calciumphosphat herausstellte. Ausserdem wurde ein kleinerer Stein, etwa von der Grösse einer Linse, wahrscheinlich ein Fragment des vorigen vorgefunden. Dieses Konkret zeichnete sich nicht in dem Röntgenbilde ab. Der grössere Stein befand sich genau an der im Röntgenbilde angegebenen Stelle, in der Höhe der neunten Rippe.

Die operatorische Wunde wurde zugenäht und zur Reinhaltung derselben Drainröhren eingeführt, welche nach Verlauf von vier Tagen durch ein Jodoformgasedocht ersetzt wurde. Am Ende Juni verliess die Patientin die Klinik in gutem allgemeinen Gesundheitszustande, obwohl noch kleine Mengen Eiter im Harn ausgestossen wurden.

22. Fall. Miguel N., 46 Jahre alt, Patient des Herrn Dr. V. Azcarreta.

Vor etwa 4 Jahren stellten sich bei diesem Patienten die ersten Beschwerden ein. Zur Zeit, wo uns derselbe zur Vornahme einer Röntgenuntersuchung zugeführt wurde, ist derselbe sehr heruntergekommen, klagt über Schmerzen in der rechten Nierengegend, welche nach dem entsprechenden Hoden ausstrahlen. Die Harnablassung wird plötzlich gehemmt. Unter der Vermutung des Vorhandenseins eines Nierensteines wurde am 1. Mai 1900 eine röntgographische Prüfung vorgenommen. Wir erhielten eine tadellose Platte mit äusserst reichlichen Details; an der Wirbelsäule, an den letzten Rippen und an der cristae iliacae kann die Knochenstruktur in feinen Einzelheiten gefolgt werden, zweifellos eine der besten Platten dieses Körperteiles, die wir in unserer Praxis angefertigt haben. Es wurde eine 30><40 cm Platte verwendet, auf welche der Patient in Rückenlage gelegt wurde. In keiner der beiden Nierengegenden war eine Spur von Nierensteinen zu erblicken. Der Patient unterzog sich keiner chirurgischen Operation.

23. Fall. Santiago R., im mittleren Lebensalter. Diagnose des Herrn Dr. Pagés: linksseitige Pionephrose wahrscheinlich calculosa. Dieser Fall ist besonders interessant, weil, trotzdem der Stein durch das Röntgenbild angezeigt wurde, derselbe erst in einer zweiten Operation gefunden werden konnte.

Die röntgographische Ausforschung wurde am 10. Mai 1900 vorgenommen und wir fertigten ein Bild des Patienten in Rückenlage. Unterhalb der linken Nierengegend, 2 cm von der crista iliaca erschien der deutliche Schatten eines Nierensteines in der Grösse und Form einer grossen Bohne. Wir zweifelten keinen Augenblick, diesen Schatten der Anwesenheit eines Nierensteines zuzuschreiben, um so mehr, als auch die starke Vergrösserung der Niere klinisch nachgewiesen war und der Schatten innerhalb der Nierengegend fiel.

Einige Tage später wurde unter der Leitung des Herrn Dr. Pagés der Nierenschnitt vorgenommen. Eine grosse Menge Eiter wurde entleert, indessen konnte, trotz einer peinlichen Untersuchung, der Stein nicht gefunden werden. Der bedenkliche Zustand des Patienten liess ein längeres Suchen nicht zu, und folglich musste der operative Eingriff mit einer Drainierung der Niere vorläufig abgeschlossen werden. Desgleichen war bei dem bedenklichen Zustande des Patienten die Extirpierung der Niere nicht angängig, überdies lag die Befürchtung einer ungenügenden Permeabilität der rechten Niere nahe.

Es kam nun der Zweifel auf, ob der Schatten im Röntgenbilde auch thatsächlich einem vorhandenen Nierensteine entsprach und in diesem Sinne wurden uns einige Andeutungen gemacht, so dass wir eine neue Prüfung der Platte vornahmen, welche uns aber in unserer früheren Diagnose nur bekräftigte. In einem in der „Revista de Ciencias médicas de Barcelona“ vom 10. August veröffentlichten Aufsatze teilten wir bezüglich dieses Falles folgendes mit:

„Unserer Ansicht nach und auf Grund des auf der Platte deutlich sichtbaren Schattens, der keinem anderen Körper als einem Nierenstein zugeschrieben werden kann, muss ein solcher vorhanden sein, wiewohl derselbe wahrscheinlich infolge seiner Lage und der vorgeschrittenen Zerstörung der Niere, vom Chirurgen nicht entdeckt werden konnte. Der Stein muss demnach noch in der erkrankten Niere verblieben sein.“

Weiter erklärten wir im erwähnten Aufsatze:

„Bis jetzt haben bei uns nur an einem Kranken die röntgographische Diagnose und das operative Ergebnis in Wiederspruch gestanden. Bei dem Nierenschnitt wurde der angezeigte Stein vorgefunden, jedoch sind die Schwierigkeiten, welche manchmal dem Chirurgen entgegentreten, genügend bekannt. Die

in dem vorliegenden Aufsatze erwähnten Fälle, d. i. einer von Taylor und Tripp (in welchem der Nierenschnitt zweimal ausgeführt werden musste, um den Stein zu finden) und der von Azcarreta (Fall 1) beweisen, dass in der Ausführung Momente auftreten können, welche ohne die von der Durchleuchtung erhaltenen Information, die Auffindung des Steines und folglich die Ausziehung desselben sehr erschweren, ja unmöglich machen."

Der Zustand des Patienten wurde vorerst etwas besser. Der Eiterfluss in der zurückgebliebenen fistulösen Bahn war bedeutend vermindert. Die Operationswunde zeigte eine deutliche Tendenz zur Vernarbung. Einige Zeit später konnte der Patient das Bett verlassen und dann auch ausgehen und sich seiner Obliegenheiten widmen, selbst einige kurze Reisen nach den umliegenden Ortschaften unternehmen. Das Körpergewicht nahm zu und der allgemeine Zustand schien sehr befriedigend zu sein. In dieser Weise vergingen mehrere Monate, bis sich nach und nach die früheren Beschwerden wieder einstellten. Die Eiterbildung hörte nicht auf, vielmehr schien dieselbe reichlicher zu werden und der Kranke, welcher eine zeitlang anscheinend der vollkommenen Genesung entgegenging, fiel neuerdings in seinen früheren Zustand zurück, wiewohl nicht mit gleicher Heftigkeit. Nach einer eingehenden Prüfung des Patienten, angesichts der gehobenen Kräfte desselben und des erfreulichen Funktionszustandes der rechten Niere, schlug Herr Dr. Pagés vor, die Extirpation der erkrankten Niere vorzunehmen, wofür der Kranke auch seine Einwilligung erteilte.

Dieser chirurgische Eingriff wurde am 19. Oktober vorgenommen. Die Niere zeigte eine Menge Verwachsungen, welche die Extirpation sehr erschwerten. Das Volumen war zur dreifachen Grösse der normalen Dimensionen herangewachsen. Äusserlich befanden sich zahlreiche Höckerbildungen und Bänder. Die Gewebe waren an vielen Stellen hart und sklerotisch, das Becken und eine grosse Anzahl Kelche stark erweitert. Die extirpierte Niere wurde augenblicklich am unteren Pol aufgeschnitten, wobei in einem Kelche der früher bei der Nephrotomie vergebens gesuchte Stein aufgefunden wurde. Die äussere Form und die Abmessungen dieses Steines wie auch seine topographische Lage entsprachen vollkommen den Informationen des Röntgenbildes. Somit konnte nun jeder Zweifel aus dem Wege geräumt und die Wichtigkeit der Röntgenuntersuchung in dergleichen Fällen bestätigt werden. Der Stein wog 2 gr. und bestand, laut Analyse durch Herrn Dr. Font y Torné, aus Calciumoxalat mit einer dünnen Rinde aus Calciumphosphat bibasicum.

Dieser Fall ist besonders interessant, weil derselbe auf die Schwierigkeiten aufmerksam macht, welche, wie im angeführten Aufsatze erwähnt wurde, bei der Nachforschung eines Nierensteines vorkommen können. Selbstverständlich sind diese Schwierigkeiten viel grösser, wenn das Vorhandensein des Nierensteines unbestimmt ist, sodass die Ausführung der röntgographischen Untersuchung in allen Fällen geboten erscheint, wo eine mehr oder weniger bestimmte Diagnose auf Nierensteine gestellt wird. Der weitere Verlauf der Operation war vollkommen normal und das allgemeine Befinden des Kranken recht erfreulich.

24. Fall. Maria A. P., unverheirathet, im mittleren Lebensalter, Patientin des Herrn Dr. G. Roqueta.

Vor vier Jahren hatte diese Kranke einige Nierenkolikanfälle gehabt und Schmerzen in der linken Nierengegend empfunden. Später gesellte sich auch Blutharnen hinzu. Es wurde die Diagnose einer Nierenlithiasis gestellt und der Patientin der Gebrauch des Mineralwassers von S. Hilario Sacalm empfohlen (Natron und Calcium bicarbonatum und Eisen), welches auch sehr günstig zu wirken schien. Die Kranke stiess eine grosse Menge Gries aus. Zwei Jahre später stellten sich die Schmerzen wieder ein, griffen nach der linken fossa iliaca über und wurden bei der geringsten Kraftanstrengung oder Ermüdung besonders heftig. Bald darauf schwoll der Unterleib an, an welchem eine ansehnliche begrenzte Erhöhung an der linken Seite bemerkbar war. Dieses Tumor schien sich im allgemeinen zu vergrössern, jedoch sobald das Wachstum eine gewisse Grenze erreichte, wurde dasselbe plötzlich nach einer reichlichen Harnentleerung ca. um die Hälfte kleiner.

Andererseits zeigt die Kranke Anzeichen von Hysterie, sie hatte mehrmals hysterische Krämpfe gelitten, auch dispeptische, flatulente Magenbeschwerden sind bei der Kranken vorhanden. Bemerkenswerte Menstrualstörungen waren nie vorhanden gewesen.

Im Mai 1900 stellten wir die Durchleuchtung an; wir erhielten zwei Platten, welche vollständig negativ ausfielen. In beiden Versuchen war die Platte der Patientin unter den Rücken gelegt worden. Sie wurde nicht operiert. Laut Mitteilung des behandelnden Arztes, Herrn Dr. Roqueta ist der Zustand der Patientin unverändert, indessen scheinen einige krankhafte Erscheinungen im Geschlechtsapparate stärker hervorzutreten.

25. Fall. Adolfo A., 22 Jahre alt, Patient des Herrn Dr. Azcarreta, wurde uns zugeführt mit der Diagnose einer wahrscheinlichen Nierensteinbildung, jedoch ohne den Sitz der Krankheit anzugeben.

Dieser junge, schmächtig gebaute Patient befand sich in ausgezeichneten Bedingungen für die vorzunehmende Röntgenuntersuchung. Diese wurde im Juni 1900 ausgeführt, wobei drei Platten in

Rückenprojektion belichtet wurden, welche sämtlich vollkommen negativ ausfielen, wiewohl dieselben im übrigen äusserst deutlich und detailiert waren.

Der Patient, dessen Leiden nur zeitweise besonders heftig auftraten, reiste nach Bilbao, seinem Aufenthaltsorte, zurück, ohne sich einer Operation unterzogen zu haben. Laut später eingetroffenen Nachrichten, hat sein Zustand keine nennenswerte Änderung erfahren.

26. Fall. Pedro V., 37 Jahre alt, unter Behandlung des Herrn Dr. Azcarreta.

Diagnose: linksseitige eiterige Pyelitis, wahrscheinlich mit Nierensteinbildung.

Im Juni 1900 wurde eine Platte belichtet, welche vollkommen negativ ausfiel. Zwei Wochen später wurde dem Patienten in der Privatklinik des Herrn Dr. Azcarreta der Nierenschnitt ausgeführt. Die Niere war bedeutend vergrössert, das Nierenbecken stark erweitert und mit einer grossen Menge Eiter angefüllt, welcher sofort entfernt wurde. An dem oberen Ende des Ureters wurde ein nicht grosser Klumpen aus fleischiger Substanz, anscheinend aus exfaceliertem Nierengewebe bestehend vorgefunden. Die Niere selbst schien noch einigermassen in brauchbarem Zustande zu sein, aus welchem Grunde dieselbe nicht abgenommen wurde. Kein Stein, noch irgend welches Konkrement wurde vorgefunden. Der Kranke heilte zusehends und verliess bald darauf die Klinik, anscheinend vollkommen wieder hergestellt.

Drei Monate später wurde uns dieser Patient durch denselben behandelnden Arzt wieder zugewiesen. Die früheren Symptome hatten sich wieder eingestellt, zu welchen sich diesmal einige krankhafte Erscheinungen an der Harnblase hinzugesellt hatten, welche das Vorhandensein von Steinen in der Blase oder in dem unteren Drittel des Ureters vermuten liessen. Infolge davon stellten wir eine Untersuchung der Harnblase an; es wurden zwei Platten belichtet und zwar, die eine als vordere, die andere als hintere Projektion. Der Schatten eines Steines konnte entdeckt werden, weder in dem unteren Teil der Ureter, noch in der Harnblase.

Angesichts dieses negativen Resultates und indem der behandelnde Arzt glaubte, sämtliche krankhafte Erscheinungen der erkrankten linken Niere zuschreiben zu müssen, entschloss sich dieser, die Extirpation der Niere vorzunehmen, welche ohne besondere Schwierigkeiten ausgeführt wurde. Das makroskopische Aussehen deutete auf Tuberkulose hin. Es ist uns keine Nachricht, bezüglich einer eventl. ausgeführten mikroskopischen Prüfung des lädierten Organes zugekommen.

27. Fall. Sebastian P., im mittleren Lebensalter, Patient des Herrn Dr. Bartolomé Robert. Die Vermutung des event. Vorhandenseins eines Steines in der rechten Niere, veranlasste den behandelnden Arzt eine röntgographische Untersuchung vornehmen zu lassen. Der Patient hatte bei verschiedenen Gelegenheiten kleinere Harnsäure-Konkremente ausgestossen.

Die starke Beleibtheit dieses Patienten wirkte sehr störend auf die Aufnahme, diese wurde im Juli 1900 vorgenommen; es wurden zwei Platten belichtet, welche keine Spur eines Steines andeuteten. Bis jetzt hat der Patient kein spezielles Merkmal gezeigt, das mit dem negativen Ergebnisse der Röntgenuntersuchung im Widerspruch stände.

28. Fall. Serafina N., 25 Jahre alt, Patientin des Herrn Dr. Azcarreta, wurde uns mit der Diagnose eines wahrscheinlichen Vorhandenseins von Nierensteinen in der linken Niere bezw. im linken Ureter zugeführt. Ectopie der Niere war vorhanden.

Die ersten Symptome wurden vor zwei Jahren in der Form von nicht genau zu beschreibenden Schmerzen bemerkt. Vor etwa 8 Monaten wurden diese Schmerzen besonders heftig und setzten sich in der linken Lendengegend mit Ausstrahlungen nach dem Becken hin fest. Der Harn war weiss, undurchsichtig und enthielt grosse Mengen von Sedimenten. Gelegentlich sollen auch kleine Gerinnsel ausgestossen worden sein. Zur Zeit besteht Dismenorrhoee. In der mittleren Höhe des Abdomens ist ein deutliches Pulsieren zu fühlen, welches von der Aorta herzurühren scheint. Die Patientin ist sehr schmächtig gebaut, jedoch von ziemlich gutem Aussehen, sie ist äusserst nervös und leidet stark unter der festen Überzeugung, dass zur Befreiung ihrer Leiden eine chirurgische Operation unumgänglich sei.

Sie ist mehrmals untersucht worden, wobei verschiedene Diagnosen aufgestellt wurden, z. B. Aneurisma aortae abdominalis, Hysterie, Ectopie der Niere etc. und endlich tauchte auch die Befürchtung des Vorhandenseins eines Steines in der linken Niere auf.

Im Juli 1900 wurde die röntgographische Untersuchung vorgenommen. Wir fertigten 2 Platten, welche der Patientin unter dem Rücken untergeschoben worden waren. An denselben war irgend welche Spur eines Steines nicht bemerkbar, dagegen war eine Scoliose in der Lendengegend ziemlich deutlich zu sehen; eine von der Norm abweichende Form resp. Struktur der Wirbel festzustellen, war jedoch nicht möglich. Die Basis des Sitzbeines erschien nach vorn und etwas seitwärts geneigt, sodass die Platte ein abnormes Bild zeigte, welche an eine Deformität des Beckens oder auch an eine pathologische Knochenwucherung denken liess.

Die Patientin verschwand für einige Zeit aus unseren Augen und wir hörten auch nichts von ihr bis im Monat Oktober, wo sie uns wieder vorgeführt wurde zum Zweck eine neue Untersuchung zu unternehmen, um möglicherweise eine Klarlegung des Wesens der Deformität herbeizuführen. Es wurden

wiederum zwei Aufnahmen angefertigt und zwar eine von vorn und eine von hinten, welche genau das frühere Resultat ergaben, ohne die geringste neue Information hinzuzubringen.

Einige Monate später wurde diese Kranke im Hospital del Sagrado Corazón aufgenommen, wo an ihr durch Herrn Dr. Cardenal die Laparatomie zur Ergründung der Krankheitsursache ausgeführt wurde. Dieser Eingriff legte indessen nur das Bestehen einer beiderseitigen Ectopie der Niere klar, welche in der Folge sachgemäss weiter behandelt wurde.

29. Fall. Teresa A., 32 Jahre alt, Patientin des städtischen Krankenhauses: Hospital de Sta Cruz, Klinik des Herrn Dr. A. Esquerdo. Diagnose durch den Assistenzarzt Herrn Dr. Raventós: Nephroptosis der rechten Niere mit Vermutung einer Nierensteinbildung, nach dem intermittierenden Blutharnen zu urteilen, indem angenommen wurde, dass dieses Blut aus der Niere stammte, weil hin und wieder Gerinnsel ausgestossen wurden, welche die Form des Ureters nachbildeten.

Die Kranke wurde im Juli 1900 einer Röntgenuntersuchung unterzogen; die entsprechenden Platten fielen negativ aus.

Einige Tage später wurde die Kranke durch Herrn Dr. Raventós operiert, welcher die Auskapselung der Niere und die Wiederbefestigung derselben an der Rückenwand ausführte. Die Palpation der Niere und des Rückenbeckens zeigte das etwaige Vorhandensein eines Nierensteines nicht an. Der weitere Verlauf der Krankheit wies keine bemerkenswerten Vorkommnisse auf. Die Patientin ist z. Z. vollkommen wiederhergestellt.

30. Fall. Guillermo C., 37 Jahre alt, unter Behandlung durch Herrn Dr. Ribas y Perdigó. Diagnose: Lithiasis der Niere mit wahrscheinlichem Vorhandensein eines Steines in der linken Niere.

Die Krankheit nahm ihren Ursprung vor ca. 11 Jahren und äussert sich im wesentlichen durch Blutharnen, Schmerzen in der linken Nierengegend und Ausstossen von Sedimenten im Harn. Diese letztere waren anfänglich rötlich, dann weiss. Die Röntgenaufnahme im Juli 1900 deutete auf kein Vorhandensein von Steinen. Bis z. Z. sind wir nicht in die Lage gekommen, weitere Berichte über diesen Fall zu bekommen.

31. Fall. Felisa M., 24 Jahre alt, unverehelicht, Patientin des Herrn Dr. V. de Azcarreta, stellte sich in unserem Röntgenlaboratorium mit der Diagnose eines wahrscheinlich bestehenden Steines in der rechten Niere ein.

Es wurden im Monat Juli 1900 zwei Aufnahmen in Rückenlage angefertigt, welche keine Spur eines Nierensteines aufwiesen, bei sonst sehr deutlichen Details an den Wirbelkörpern und an den Rippen.

Etwa Mitte Juli wurde die Kranke durch Herrn Dr. Azcarreta operiert, welcher die Nierenabnahme vornahm. Die Niere enthielt kein Konkret, war aber bedeutend vergrössert mit quistischen Hohlräumen besät, augenscheinlich tuberkulöser Natur. Der weitere Verlauf der Krankheit gestaltete sich sehr günstig; die Patientin befindet sich heute in sehr befriedigendem Zustande.

32. Fall. José V., 33 Jahre alt, Patient des Herrn Dr. M. Horta. Diagnose: Wahrscheinlich Nierensteine in der rechten Niere Der Patient hatte bei verschiedenen Gelegenheiten Blutharnen und heftige, schmerzhafte Krisen. Diese Symptome waren indessen zurückgegangen und sogar vollständig verschwunden, jedoch etwa 14 Tage vor der Röntgenuntersuchung, stellte sich nach einer Ausfahrt auf dem Zweirade, das frühere Symptomenbild wieder ein, es trat ein heftiger Anfall von Nierenkolik und reichliches Blutharnen ein.

Das im Monat August 1900 aufgenommene Röntgenbild zeigte allerdings keine Spur eines Nierensteines an, jedoch war dasselbe infolge des unruhigen Verhaltens des Kranken während der Durchleuchtung auch nicht scharf genug ausgefallen, weshalb wir uns darauf beschränkten, das Vorhandensein von grösseren Steinen in Abrede zu stellen, jedoch liessen wir die Möglichkeit der Anwesenheit kleinerer, durchsichtiger Steine offen. Eine Kontrollaufnahme anfertigen zu können war uns nicht möglich.

Einige Tage nach der Röntgenuntersuchung stiess der Patient unter einer beträchtlichen Harnentleerung ein grosses Gerinnsel aus und gleichzeitig hörten die Schmerzen auf. Das frühere Symptomkomplex stellte sich jedoch wieder ein.[1])

33. Fall. Teresa P., 42 Jahre alt, verehelicht, aus dem Krankenhause Hospital de Ste. Cruz, Klinik des Herrn Dr. A. Esquerdo. Herr Assistenzarzt Raventós stellte die Diagnose einer Nephroptosis mit intermittierenden Hydronephrosen auf. Einige hin wieder blutuntermischte Harnentleerungen, welche unter Schmerzen an der rechten Seite vor sich gegangen waren, liessen auf etwaiges Vorhandensein von von Nierensteinen schliessen.

Die Ende August 1900 vorgenommene röntgographische Untersuchung bestätigte die aufgestellte Vermutung nicht, denn die Platte wies keinen in dieser Beziehung verdächtigen Schatten auf. Mitte September wurde die Patientin durch Herrn Dr. Raventós operiert, welcher die Befestigung der Niere

[1]) Späterhin wurde der Kranke operiert. Bei der Operation wurde kein Nierenstein vorgefunden.

ausführte, wobei die Palpation die Anwesenheit eines Steines nicht bestätigte. Die Kranke wurde vollkommen geheilt entlassen.

34. Fall. Magin R., 53 Jahre alt, aus dem Krankenhause Hospital de Ste. Cruz, Klinik des Herrn Dr. A. Esquerdo.

Der Patient verspürt seit längerer Zeit Schmerzen in der linken Nierengegend. Neben denselben besteht Blutharnen seit vier Jahren. Die Schmerzen wurden bei Bewegung heftiger. Seit einem Monate zeigt sich eine birnenförmige Geschwulst, welche den Hohlraum am Hypokondrium und zum Teil an der Fossa iliaca an der linken Seite einnimmt. Das Auftreten dieser Geschwulst war von blutuntermischten Harnentleerungen begleitet. Herr Dr. Raventós hielt das Vorhandensein eines Nierensteines für wahrscheinlich und aus diesem Grunde wurde die Röntgenuntersuchung vorgenommen.

Die belichtete Platte, eine Projektion von der Rückseite, zeigte keine Spur eines Steines. Der Patient wurde am 13. September operiert. Bei dem durch Herrn Dr. Raventós vorgenommenen Nierenschnitt wurde das Nierenbecken äusserst erweitert und mit blutuntermischtem Harn ausgefüllt, vorgefunden. Das Nierengewebe war anscheinend in gesundem Zustande, obwohl sehr straff. Konkremente wurden nicht vorgefunden. Kaum ein Monat später starb der Patient; bei der Sektion der Leiche stellte sich eine Tuberkulose der Niere als Krankheitsursache heraus.

35. Fall. Manuel B., Offizier, Patient des Herrn Dr. A. Bartumeus. Diagnose: rechtsseitige eiterige Nierenbeckenentzündung, wahrscheinlich mit Nierensteinbildung. Am 12 September belichteten wir zwei Platten, welche keine Spur eines Nierensteines angaben. Der Kranke entfernte sich bald darauf aus Barcelona und wir verloren ihn aus den Augen.

36. Fall. Filomena C., 31 Jahre alt, verehelicht, Patientin des Herrn Dr. Azcarreta, welcher die Diagnose eines mutmasslichen rechtsseitigen Nierensteines gestellt hatte.

Die Röntgenuntersuchung wurde im Monat November vorgenommen, wobei es nötig war, drei Aufnahmen anzufertigen, um eine Diagnose aufstellen zu können, welche in verneinendem Sinne ausfallen musste. Gleichzeitig stellten wir eine Untersuchung des oberen Teils der Wirbelsäule an, weil wir an der Patientin eine ausgesprochene linksseitige konkave Scoliose entdeckt hatten, jedoch, abgesehen von dieser Abweichung der Wirbelsäule konnte eine Abnormalität an der Gestalt und an der Dichte der Wirbel nicht entdeckt werden. Die Patientin wurde der entsprechenden ärztlichen Behandlung unterzogen, ohne jedoch bis jetzt operiert zu werden.

37. Fall. Josefa M., 29 Jahre alt, verheiratet, Patientin des Herrn Professor Dr. Miguel A. Fargas.

Die Anwesenheit von Nierensteinen in der rechten Niere war bei der Diagnose angenommen. Die Patientin empfindet Schmerzen in der rechten Nierengegend und hat kürzlich zwei kleine rötliche Konkremente ausgestossen. Beständig befinden sich im Harn Sedimente von gleicher Färbung. Blutharnen ist nicht vorgekommen.

Im Monat November wurde eine Platte belichtet, welche so deutlich war, dass wir dieselbe als genügend hielten, um darauf ein Gutachten abgeben zu können. Eine Spur von Nierensteinen war auf der Platte nicht zu entdecken.

Die Kranke verblieb eine längere Zeit in der Privatklinik des Herrn Professor Dr. Fargas zur Beobachtung, ist aber bis dato nicht operiert worden. (Schluss folgt.)

Aus dem Röntgenlaboratorium des Instituts für medizinische Diagnostik in Berlin.

Über verschiedene Projektionen des Thorax und über den diagnostischen Wert von Aufnahmepaaren.

Von

Dr. **W. Cowl** in Berlin.

(Der Redaktion am 15. Sept. 1901 zugegangen.)

Zur besseren Verwertung der Röntgenuntersuchung des Thorax und in Übereinstimmung mit der üblichen physikalischen Untersuchung des Brustkastens bedient man sich sowohl bei der Durchleuchtung als auch bei der Aufnahme des röntgoaktinischen Diagramms vorzugsweise der aufrechten Körperstellung, jedoch ohne dass bisher ein strengerer Vergleich mit dem bei wagerechter Lage erzielten Röntgenbild stattfand. In gleichem Rückstande befindet sich der

Vergleich der Projektionen auf ventral und dorsal gestellten Platten, welche fast von Anfang an benutzt worden sind.[1])

Aufnahmen auf ventraler Platte bei sitzender Körperstellung werden erst seit einiger Zeit von Grunmach, Holzknecht, Verfasser und anderen vermittelst verschiedener besonderen Vorrichtungen angefertigt. „Momentaufnahmen" im Stehen erzielten v. Ziemssen, Rieder und Rosenthal zu Reproduktionszwecken.

Der Hauptgrund zur Benutzung einer ventral angelegten Platte liegt in der deutlichen Abbildung der vorderen Enden der Rippen, die zur Orientierung am Bilde wie auch zur Aufstellung einer genaueren Lokaldiagnose nötig ist. Bei Projektionen von über 50 cm zwischen Brennpunkt und Bildebene war das auch schon früher unter günstigen Umständen möglich, wie viele ältere Röntgogramme des Thorax beweisen, doch in der Mehrzahl der Fälle blieben die Konturen der Vorderrippen ungenügend scharf.

Zum grossen Teil war diese Unschärfe freilich eine Folge der ungenügend ausgeschalteten Atembewegungen, die erst an den Vorderrippenenden ausgiebig werden, wo sich gerade wenig schattenwerfende Knochensubstanz befindet. Ausser der Deutlichkeit der Abbildung von Vorderrippenenden bezw. von pathologischen Gebilden im vorderen Brustraum kommt die grössere Treue derselben in Betracht, da auf einem ventral erzielten Röntgogramm die erwähnten Teile infolge der Nähe zur Platte fast in richtiger Grösse erscheinen, auf dorsal gestellter Platte dagegen und bei kurzer Projektion in einem ganz anderen Verhältnis verzeichnet werden. Hier sieht man die meist weniger wichtigen Hinterrippenteile allein in richtiger Grösse abgebildet.

Es werden z. B. auf einer Projektionsstrecke von 40 cm infolge des Auseinandergehens der Röntgenstrahlen Vorderrippenenden, die 20 cm von der dorsalen Platte entfernt sind, in doppelter Breite abgebildet. Zu welchen Missverhältnissen geschweige der Schwierigkeit bezw. Unmöglichkeit von Messungen an einem solchen Bilde die dorsale Stellung der Platte bei kurzen Projektionen führt, ergiebt sich zur Genüge aus diesem Beispiel.

In erfreulicher Weise vermindert sich dieser Uebelstand rasch mit zunehmender Länge der Projektion. Schon bei 60 cm zwischen Antikathode und Platte verringert sich das Missverhältnis des obigen Beispiels von 100 % auf 50 % und bei 75 cm sogar auf 36,4 %. Der grosse Gewinn ist recht ersichtlich. Nimmt man dazu die Thatsache mit in Betracht, dass die Hauptgegenstände der Thoraxuntersuchung etwas von der Oberfläche entfernt liegen, so verringert sich noch mehr die Abweichung ihrer Abbildung von der wirklichen Grösse.

Beim Herzen z. B., dessen grösste Ausbreitung etwa am Ende des ersten Drittels vom Sagittaldurchmesser liegt, beträgt die Vergrösserung des Querdurchmessers bei einer Projektion von 75 cm auf einer ventral gestellten Platte **nur noch 8,9 %** der am Bilde gemessenen Strecke. Bei der Feststellung solcher Verhältnisse im konkreten Fall ist zu bedenken, dass man immer von dem Gesamtmass zurückzurechnen hat. Im allgemeinen aber d. h. in diagnostischer Hinsicht ist die genau-sein-sollende Bestimmung der verschiedenen vorkommenden Grössen von wenig praktischem Belang. Es bedarf in der That nur eines Blickes auf das Röntgogramm bezw. den Leuchtschirm, um zu sehen, ob das Herz mehr oder weniger vergrössert ist und wo, und für andere Verhältnisse, wie z. B. die Schrumpfung einer Lunge, ist ein einfacher Vergleich beider Seiten mit oder ohne Massstab genügend.

Auch weit erheblicher als die genaue Bestimmung der Herz- bezw. Lungenausdehnung ist die Feststellung der Beweglichkeit und Gestalt der Thoraxteile und -organe. Diese werden röntgoskopisch bezw. röntgographisch verschieden dargestellt, je nach der Richtung der Projektion und der Stellung des Patienten. Es empfiehlt sich infolgedessen unter den Darstellungsweisen Normen zu erzielen und ihre Unterschiede anderen Projektionen gegenüber festzustellen.

[1]) Anm. bei der Korrektur. Dem ist aber seit dem Abschluss dieser Arbeit zum Teil schon abgeholfen, durch einen im Verlag von L. Gräfe & Sillem in Hamburg, erschienen Atlanten-Teil über „die Röntgenologische Diagnostik der Erkrankungen der Brusteingeweide".

Wie oben dargelegt, ist im allgemeinen die ventral der dorsal angebrachten Platte und eine lange Projektion mit kleinem Winkel einer kurzen mit breitem Winkel vorzuziehen. Betreffs der Stelle am Thorax, die von dem normal, d. h. rechtwinkelig zur Platte fallenden Hauptstrahl getroffen werden soll, liegen verschiedene Gründe vor, die im allgemeinen das untere Ende des Sternums als besonders hierzu geeignet erscheinen lassen. Einmal vermindert sich von hier nach oben ab der Querschnitt des Thorax und mit ihm alle Missverhältnisse infolge der Projektion, sodann ist die grösste Breite des Herzens unweit, und sind die Zwerchfellkuppen fast im Niveau des unteren Sternumendes gelegen. Die Projektion des Aortenbogens, soweit dessen Kontur zur Seite des Medianschattens hervortritt, ist deswegen eine im allgemeinen befriedigende, weil der Thorax an dieser Stelle wenig tief ist und der Arcus aortae dicht an den Wirbeln, die auch den Massstab seiner normalen bezw. verschobenen Lage abgeben, liegt.

Der Vergleich der Projektion auf ventraler mit derjenigen auf dorsaler Platte unter Beibehaltung der eben besprochenen Normen, dürfte bezüglich der gegenseitigen Lage der Wirbelsäule und des Thoraxinhalts, namentlich in der oberen Thoraxhälfte, wo die Wirbelkörper annähernd central liegen, wenig Verschiedenheit aufweisen, dagegen in der Abbildung der vorderen Rippenbögen aus dem Grunde eine erhebliche Abweichung zeigen, dass die die oberen Thoraxteile projizierenden Strahlen, wenn sie schräg dorsalwärts und nach oben gerichtet, einen bedeutend kleineren, wenn sie dagegen schräg ventralwärts und nach oben gerichtet sind einen grösseren Winkel mit den Ebenen der Rippenbögen bilden. Im grossen ganzen bleiben jedoch die Unterschiede der ventral und dorsal gerichteten Projektionen denjenigen untergeordnet, die infolge verschiedener Körper- bezw. Atemstellungen Organverlagerungen zeigen. Es folgen weiter unten Beispiele des ersteren, wie beider letzteren Arten des Vergleiches.

Anders liegt es auch bei dem Vergleich von Röntgogrammen des Thorax in Stellungen, wo die Schwere auf dessen Wandung wie Inhalt verschieden wirkt und die Atmung seine Intensität verändert, wo ferner die durch die Percussion bestimmten Grenzen nicht oder nur willkürlich mit den durch die Projektion gegebenen Grenzen übereinstimmen können.

Weiterhin ist es meistens erforderlich, in genauerer Weise als das bei der Durchleuchtung zur Zeit praktisch möglich ist, u. A. die Unterschiede der beiden Thoraxhälften bei der Atmung röntgographisch festzustellen. Schon früher habe ich durch ein **Aufnahmepaar** derartige Bestimmungen betreffs der Grenzen einer ausgiebigen über 10 Minuten lang fortgesetzten Atmung wiedergegeben[1]) und in Nachfolgendem erläutere ich an der Hand der hier beschriebenen Versuche ein Beispiel der geringen Unterschiede zwischen Inspiration und Exspiration bei der ruhigen Atmung.

Die Frage nach perkutorischen Unterschieden bei wagerechter bezw. aufrechter Körperlage ist von Zeehuisen[2]) gestellt und bearbeitet worden. In letzter Zeit hat Determann[3]) gelegentlich der Feststellung einer normalen lateralen „Cardioptose“ auch die Frage einer vertikalen Herzverschiebung gestreift, doch hat er im Stehen bezw. Sitzen nicht untersucht, „da die Unterschiede der Herzdämpfung im Stehen und Liegen sich sehr gering zeigen“ und auch kein Röntgogramm bei aufrechter Lage erzielt. Durch Röntgogramme wurde dagegen die seitliche Herzverschiebung erhärtet.

Es lässt sich also die allgemeine Frage nach der Umgestaltung des Thorax und dessen Inhalt bei Veränderungen der Körperlage bezüglich des Vertikalen aufwerfen und es erscheint auch eine ganze Reihe von veränderlichen Momenten, physikalischer, physiologischer und pathologischer Natur vorhanden zu sein, welche mitwirken und sich wiederum zum Teil im Röntgogramm verraten können: nämlich, das Gewicht der Brust- und Bauchorgane inklusiv

[1]) Diese Zeitschrift Band II, Heft 4.

[2]) Beitrag zur Kenntnis des Einflusses, welchen liegende und stehende Haltung auf die physikalische Untersuchung hat. Nederl. Tydschrift vor Geneskunde 1889.

[3]) Die Beweglichkeit des Herzens bei Lageveränderungen des Körpers (Cardioptose) Zeitschrift f. klin. Medicin. 1900. 40. S. 24.

des Omentums, die Gewebsflüssigkeit bezw. das Odem, der Magen- und Darminhalt, der Bindegewebs- und muskulöse Gegenhalt der Bauchwand, die Biegsamkeit der Rippenknochen und Knorpel, die Verschiebbarkeit der Pleurablätter aneinander und schliesslich die Innervation und Muskelkraft des Zwerchfells.

Als Beitrag zur Feststellung der fraglichen Umgestaltung der Verhältnisse am Thorax bespreche ich zwei Röntgogramme eines Individuums, die ich im Anschluss an einen Vortrag[1]) auf dem Balneologenkongress im März dieses Jahres im Original demonstrierte und hier in leicht messbaren getreuen, photographisch verkleinerten und dem Beobachter vis à vis gerichteten Pausen unter Fortlassung alles Unwesentlichen reproduziere (s. Figg. 1 und 2 bezw. 3).

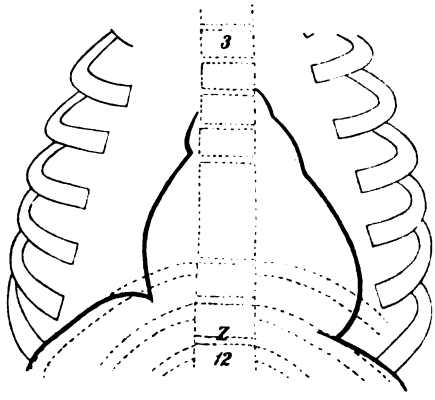

Fig. 1. Vertikale Körperstellung.

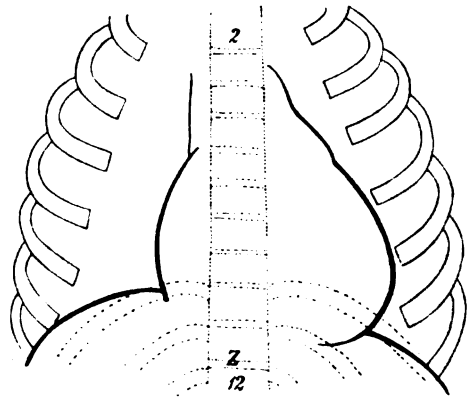

Fig. 2. Horizontale Körperstellung.

Das Versuchsindividuum war ein in schnellem Wachstum begriffener 17jähriger 152 cm grosser Laufbursche von blondem Typus. Etwa neun Monate vor der Aufnahme der Röntgogramme stellte er wegen „Pleuritis" eine Woche hindurch seine Arbeit ein, blieb aber im übrigen vor und nach diesem Anfall während einer Beobachtungszeit von etwa einem Jahr gesund.

Bei der Röntgenaufnahme in wagerechter Körperstellung lag die Kassette mit Kartonvorderwand unter dem Thorax, bei der Aufnahme in aufrechter Körperstellung sass das Individuum auf einer 50 cm vom Fussboden entfernten Konsole mit dem Rücken gegen ein nicht ganz vertikales Gestell zurückgelehnt, welches die Kassette trug. An das Epigastrium drückte leicht federnd die 5 cm breite Pelotte meines früher beschriebenen Atemrheotoms[2]), welches daraufhin eingestellt bei ruhiger, ungezwungener Atmung am Ende der Inspiration einen Stromkreis schloss, in dem sich ein elektromagnetischer Hauptstromschalter befand. Es floss infolgedessen der primäre Strom im Induktor und es wurden Röntgenstrahlen erzeugt nur während der Zeit um den Übergang der Inspiration zur Expiration.

Es kam so eine automatische Summation momentaner Expositionen in einer **beabsichtigten Phase** der **Atmung** zu stande, die ohne allen Zwang am Versuchsindividuum ein Röntgogramm des Thoraxinhaltes in der bestimmten üblichen Respirationslage und Körperstellung schuf.

Von der 50 cm betragenden Funkenlänge des Instruments kamen Ströme von nur 30 cm Funkenlänge zur Verwendung. Die Röntgenröhre von mittlerer Härte stand mit der Antikathode 75 cm von der Kassette entfernt. Die Normale zur Platte ging durch einen am Ende des Sternums angehefteten Metallring, der sich auch als Marke im Schatten der Wirbelsäule zeigte. Die Dauer der Expositionen betrug je 12 Minuten brutto und etwa 3 Minuten netto mit dem Hirschmannschen Unterbrecher. Bei beiden Aufnahmen lagen die Oberarme gegen den Brustkorb. Auch bei beiden dürfte der Magen von gleicher Füllung gewesen sein. Die

[1]) Über die Röntgographie des Herzens. Deutsche Medicinal-Zeitung. 1901. No. 50.
[2]) Diese Zeitschrift II. 4.

Originalbilder wurden durch langsame Pyrogallolenentwickelung hergestellt. Die Kopien liessen die Anfertigung von Pausen dadurch in sicherer und bequemer Weise zu, dass sie erst auf glasklare Gelatinefolien mit Tinte eingezeichnet, sodann die Pausen bei elektrischer Durchleuchtung dem Originalbild superponiert und hiermit verglichen wurden. Das Z bezeichnet den Proc. ziph.

Fig. 1 giebt vom Bilde der Vertikalstellung die Konturen der oberen Rippen zwischen deren Umbiegungsstelle und den Vorderenden, diejenigen der Hinterteile der drei letzten Rippen, der oberen und unteren Wirbel, des Herzens und Aortenbogens und des Zwerchfells.

Fig. 2 giebt die entsprechenden Konturen am Bilde der Horizontalstellung des Thorax wieder.

Fig. 3 vereinigt in Superposition die Konturen der Figg. 1 und 2 zu einem Vergleichsbild der Hauptkonturen am Röntgogramm des Thorax in der aufrechten bezw. wagerechten Körperstellung.

Das Vergleichsbild zeigt im aufrechten Thorax einen bedeutend tieferen Stand des Zwerchfells und des Herzens nebst der Aorta als im wagerechten Thorax, an diesem wiederum durchweg grössere Frontaldurchmesser, besonders vom Oberthorax und dementsprechend eine weitere Ausdehnung des Brustkorbs und auch des Herzens.

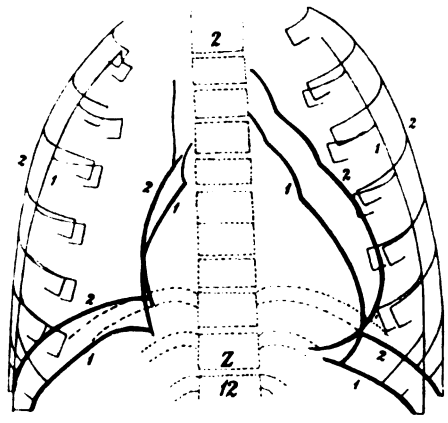

Fig. 3.
Vergleichsbild des Thorax bei wagerechter und aufrechter Stellung (d. Figg. 1 u. 2.)

Eine bedeutende Wirkung der Schwere geht in beiden Fällen unmittelbar aus dieser Umgestaltung des Thorax und Umlagerung seiner Organe hervor.

Weitere Ergebnisse des Vergleichs betreffen die rechte Grenze des Herzens, die Lage der Herzspitze, die relative Verrückung der Aorta, eine Gestaltsveränderung des Herzens, die Stellung der Rippen, die Form der Zwerchfellkuppen und die Deutung der Schatten rechts an der Wirbelsäule.

Die rechte Grenze des rechten Vorhofs, die die rechte Herzgrenze bildet, bleibt in derselben Sagittalebene, rückt nach unten aber wie sämtliche Herzteile um etwa die Dicke eines Brustwirbelkörpers beim Übergang von der wagerechten zur aufrechten Körperstellung. Die Obergrenze des Aortenbogens bewegt sich in demselben Sinne, doch nur um halb so viel, was zufällig mit einem früheren Befund[1]) den Übergang von der Expirations- zur Inspirationsstellung und einem bedeutend älteres Individuum betreffend, übereinstimmt.

Da der „Spitzenstoss" bezw. Herzstoss die Lage der Herzspitze nicht mit Genauigkeit angiebt, und das Röntgogramm desselben immer eher eine Kuppe als eine Spitze der Betrachtung bietet, so lässt sich auch bei dem Vergleich der Figg. 1 u. 2 in Fig. 3 nur mit Bestimmtheit sagen, dass die Herzspitze in derjenigen Körperstellung, nämlich der Rückenlage, wo sie nur ungenau percutabel ist, beträchtlich nach oben und etwas nach aussen verlegt ist. Indessen bewegt sich der Aortenbogen weniger auf und nieder als das Herz und da beim Übergang zur Rückenlage die rechte Herzgrenze sich nicht nach rechts, die Herzspitze dagegen beträchtlich nach links verschiebt, so geht das Herz in die Breite.

Genauer betrachtet findet eine Verlagerung der Herzachse beim Aufrichten des Körpers nach dem Vertikalen, beim Hinlegen nach dem Horizontalen hin statt[1]); diese

[1]) a. a. O.

[1]) Vgl. bezüglich der Atmung a. a. O.

Winkelbewegung des Herzens ist unmittelbar in den beigegebenen einfachen Bildern, Figg. 1 u. 2, doch in dem Vergleichsbild, Fig. 3, noch auffallender zu sehen.

Die Vorderenden der Rippen weichen beim Übergang zur Rückenlage auseinander und zwar die oberen beträchtlich nach oben und die unteren wenig nach unten, im ganzen aber weniger als in lateraler Richtung, wo der Unterschied ganz beträchtlich wird.

Das Ende der sechsten Rippe liegt etwas weiter nach unten in der Rückenlage als in der aufrechten Körperstellung. Es geht hieraus die prinzipielle Ungenauigkeit der Bestimmung einer vertikalen Herzverlagerung allein durch Feststellung der Lage der Herzspitze zu den benachbarten Rippen hervor. Nach dem Vorhergehenden braucht es kaum hervorgehoben zu werden, dass sich in allen Röntgogrammen, wo die Wirbel deutlich zu Tage treten, Lagebestimmungen hierdurch nicht mehr relativ, sondern absolut gestalten.

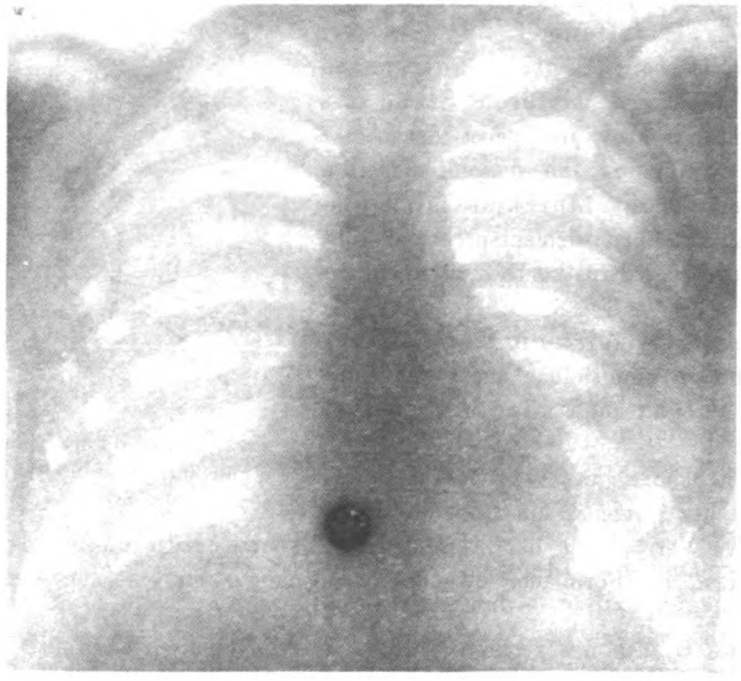

Fig. 4a. Ventralbild des Thorax in Vertikalstellung.

Betreffs der Form der Zwerchfellkuppen ist es bemerkenswert in Fig 3, dass in der aufrechten Körperlage der rechte pars costalis, also der muskulöse Teil, abgeflacht ist, was dem Zustand am Ende der Inspiration auch entspricht. Infolge der linksseitigen Verschmelzung mit dem Herzschatten ist die Abflachung der linken Kuppe nur angedeutet.

Den Unterschied in den beiden Aufnahmen in der Kontur oberhalb derjenigen des rechten Vorhofs deute ich dahin, dass bei wagerechter Körperlage die Vena cava sup. (descendens) besser gefüllt mehr Schatten wirft, bei aufrechter Stellung durch die Schwere teils entleert wird und dann nicht mehr den Schatten der Aorta ascendens überdeckt.

Zur Erhöhung des Wertes des obigen Vergleichs für röntgographische und für diagnostische Zwecke schliesse ich einen an demselben Individuum ausgeführten Vergleich der Projektionen auf ventraler bezw. dorsaler Platte dem vorhergehenden Vergleich über die Wirkung der Schwere auf den Thorax und seinen Inhalt an. Es war dazu nur noch eine Aufnahme auf ventral gestellter Platte nötig, die in photographischer Reproduktion Fig. 4a hier gegeben ist. Von dem Originalbild wurde in der oben beschriebenen Weise eine Pause angefertigt, die einmal in Fig. 4b, sodann, der Fig. 1 superponiert, in Fig. 5 wiedergegeben ist.

Zu der Aufnahme Fig. 4a bezw. der verkleinerten Pause Fig. 4b, welche wie diejenige zu Fig. 1 bei aufrechter Körperstellung gewonnen wurde, diente ein Aufnahmeapparat,

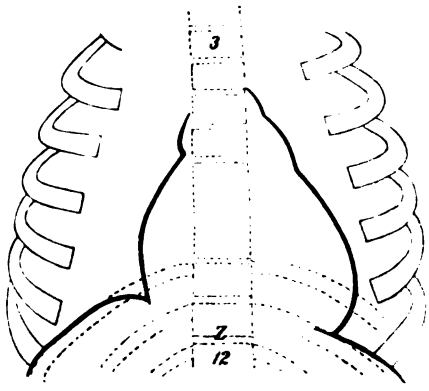

Fig. 1. Platte dorsal. Vertikalstellung.

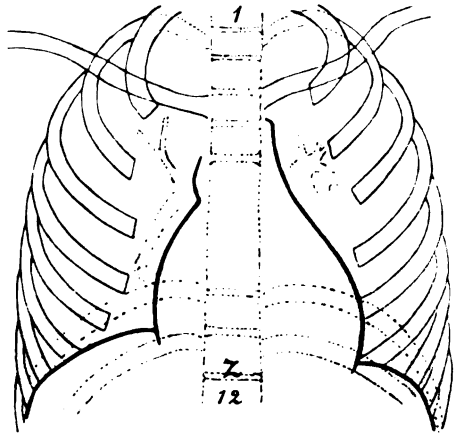

Fig. 4b. Platte ventral. Vertikalstellung.

den ich besonders für Thorax, Schulter, Kopf, Auge und Abdomen konstruiert hatte[1]) und in den Figg. 6 und 7 abgebildet ist.

Das Individuum nahm die in Fig. 6 gezeichnete, bequeme und doch feste Stellung auf dem Stuhl ein, den Thorax gegen die Kassette auf der verstellbaren Lehne angedrückt, das Kinn darauf gestützt und die Hände dahinter ineinander haltend. Wie bei der Aufnahme zur Fig. 1 stand die Antikathode der Röntgenröhre 75 cm von der Kassette bezw. Platte entfernt und ging die Normale (senkrecht hierzu) durch den Processus ziphoideus (dessen Lage in den Figuren mit Z bezeichnet ist).

Die Summation der Expositionen fand während der Expirationspausen statt, die sich beim ruhigen Sitzen bald einstellen. Ein Unterschied in der Höhe der senkrecht projicierten Zwerchfellkuppen gegenüber derjenigen am Ende der ruhigen Inspiration der Aufnahme zur Fig. 1, der rechnerisch bis etwa 1 cm betragen dürfte, müsste sich durch Abbildung präzisieren lassen. Diese röntgographische Grösse entspräche der spirometrischen der „Athmungsluft“ und giebt Aufschluss über das Spiel des Zwerchfells während der ruhigen Athmung.

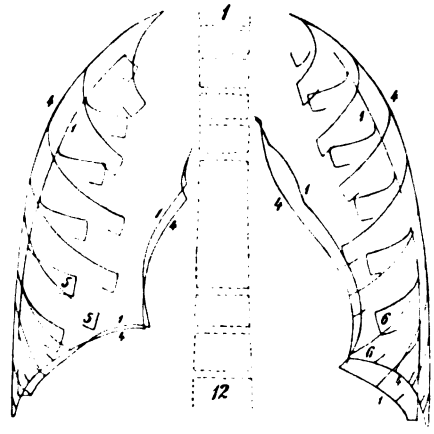

Fig. 5.
Vergleichsbild der adventralen mit der addorsalen Projektion des aufrechten Thorax der Figg. 1 u. 4b.

[1]) Anmerkung während der Korrektur. Wie in Fig. 6 skizziert und in Verbindung mit dem oben angeführten Atmungsrheotom wurde der Aufnahmestuhl während der Tagung des diesjährigen Kongresses für innere Medizin in der Abteilung für Photographie und Kranken-Physiognomik unter der Leitung des Herrn Stabsarztes Dr. Burghart und des Verfassers den anwesenden Fach- und anderen Kollegen demonstriert. Zu jener Zeit ist mir vom Kollegen Holzknecht eine im Prinzip ähnliche von ihm benutzte Vorrichtung erwähnt worden, deren photographische Abbildung seitdem in der Röntgenausstellung in Verbindung mit der kürzlich in Hamburg tagenden Naturforscherversammlung sich befand, wie auch die oben abgebildeten Vorrichtungen, die neben einer Reihe Röntgogramme des Thorax von älteren Induviduen, welche ebenso wie das zu Fig. 4a angefertigt wurden, zur Ausstellung gelangten. Von dem Apparat sind die in Fig. 7 abgebildeten verstellbaren Kinn- und Hinterhauptstützen erst kurz vorher entstanden und dienen für Kopfaufnahmen bezw. neben Anderem für Aufnahmen des bulbus oculi.

[1]) Derselbe wird von Herrn P. Matto, Berlin NW. Dorotheenstr. angefertigt.

In allem Übrigen wurden die Bilder und Pausen zu Fig. 5 in derselben Weise wie diejenigen zu Fig. 3 hergestellt und waren in denen zu Fig. 1, die beiden Vergleichen dient, identisch.

Ein Blick auf die nebeneinandergestellten Figuren 1 und 4b sowie auf das Vergleichsbild Fig. 5 der Projektionen des Thorax auf ventraler und dorsaler Platte zeigt, wie perspektivisch zu erwarten war, einen Unterschied hauptsächlich an den Rippen. Zunächst

Fig. 6. Aufnahmestuhl für die ventrale Projektion beim Erwachsenen eingestellt.



Fig. 7. Gestell für Kopfaufnahmen: bei *a* mit verstell- und umstellbarer Kinnstütze und mit verleg- und umlegbaren Hinterhauptstützen für transversale Projektionen; bei *b* eine Stirn- bezw. Hinterhauptstütze für sagittale Projektionen.

merkt man, dass Fig. 1 den optisch-photographischen Bildern des Thorax wie sie sich in manchem Atlanten befinden, und noch mehr dem etwas klaffenden geöffneten Thorax einer Leiche ähnelt, den man wie von einer Kamera aus in Brusthöhe (senkrecht) betrachtet. Anders dagegen ist Fig. 4b, die wie ein skelettierter Thorax, der auf niedrigem, etwa auf Tisch-Niveau steht, oder noch mehr wie der magere Brustkasten eines vor uns zur Perkussion bereit Stehenden aussieht. Im letzten Falle ist nun unsere Blick- wie unsere Schlagrichtung im groben Sinne der Hauptstrahlenrichtung bei der ventralen Projektion parallel. Es erhellt hieraus noch ein Vorzug dieser Projektion, der zu den weiter oben erläuterten hinzukäme.

Die optisch-morphologische Erklärung der in den Figg. 1, 4b und 5 zu Tage tretenden Verschiedenheiten der beiden Arten von Projektion ist nicht schwierig. Da die grösste Breite

der Rippenbögen, besonders der oberen, näher dem Rücken als dem Brustbein liegt, so musste sie auf ventraler grösser als auf dorsaler Platte abgebildet werden, wie es sich auch thatsächlich in Fig. 5 verhält, wo durchweg obwohl unten in kleinerem Masse als oben die Abbildung der Querdurchmesser des Brustkorbs sich grösser auf ventraler als auf dorsaler Platte gestaltet.

Für die röntgographische Bestimmung der wirklichen Masse ist die beträchtlichere Vergrösserung der oberen Thoraxweite auf ventraler als auf dorsaler Platte von wenigem Belang, da sie immerhin nach einer von mir angegebenen einfachen Regel[1]) möglichst annähernd bestimmbar ist, nämlich, dass derjenige Bruchteil der Projektionsstrecke zwischen Antikathode und Platte, der die leicht schätzbare bezw. messbare Entfernung eines Querdurchmessers von der Platte ausmacht, das Abzugsmass von seiner projicierten Grösse abgiebt, um, wenn erwünscht, die wahre Grösse zu erhalten, z. B. 1/10.

Für die Diagnostik ist der gefundene Unterschied deswegen von Bedeutung, da ein Brustkasten auf ventraler Platte projiciert im oberen Teil umfangreicher als auf dorsaler Platte erscheint.

Auch im abgebildeten Verlauf der Rippen lässt sich in Fig. 5 ein durchgehender Unterschied konstatieren, wie nach der weiter oben gegebenen Erläuterung auch zu erwarten war. Auf der ventral erhaltenen Aufnahme, Figg. 4 a und b, verlaufen die Rippen von der Wirbelsäule aus bis zu ihren Enden in gleichmässigen Bögen nach unten hin, auf dem dorsal erhaltenen Bild (Fig 1) dagegen sind sie oben viel weniger geneigt und bilden seitlich einen Winkel zwischen den wenig gekrümmten vorderen und hinteren Segmenten, der oben ein akuter, während er unten ausgeglichen ist. Im Niveau des Proc. ziph. ist der Rippenverlauf auf beiden hier senkrechten Projektionen ein fast gleicher.

Die Brustwirbelsäule projiciert sich in fast gleichem Masse auf ventraler wie auf dorsaler Platte und sichtlich aus dem Grunde, dass die Wirbelkörper im oberen Thorax wenig entfernt von der Achse des ganzen Oberrumpfs liegen, während unten infolge der äusserst kleinen Neigung der projicierenden Strahlen keine sehr merkliche Abweichung von der Parallelprojektion möglich ist.

Das Herz ist an beiden Aufnahmen fast gleich gross bezw. fast an gleicher Stelle abgebildet. Nur auf dorsaler Platte tritt die (intra vitam prall gefüllte) arteria pulm.[2]) mit deutlicher Abgrenzung gegen den Ventrikel wie auch der Aorta hervor, was durch den Unterschied in der Projektion erklärt wird. Auf der Ventralprojektion ist der Pulmonalisstamm am unteren Winkel gegen den Ventrikel wohl durch das linke (meist gefüllte) Herzohr verdeckt. Die in demselben Niveau rechts am Medianschatten liegende Hervorwölbung halte ich für den Schatten der Aorta ascendens und zwar auf Grund der in dem ersten Vergleichsbild, Fig. 3, dargestellten und bei der Erläuterung dieses letzteren besprochenen Verschiedenheit der Schattenkonturen in dieser Gegend.

Der geringe Höhenunterschied der Zwerchfellkuppen in den beiden Aufnahmen giebt, wie oben angeführt, ein röntgographisches Mass der ruhigen Atmung bezw. Atemgrösse. In dem vorliegenden Falle aber ergiebt sich mehr, da die Zwerchfellbewegung auf beiden Seiten in beträchtlichem Grade ungleich gross war. Es lässt sich also eine ungleich ergiebige Atembewegung der beiden Zwerchfellhälften konstatieren. Infolgedessen wirft sich zunächst die Frage auf, inwieweit eine solche als normal betrachtet werden kann. Indessen genügt die Thatsache allein, um zu zeigen, wie die Anfertigung eines Aufnahmepaares die physikalische Untersuchung der Thoraxorgane in graphischer Weise vervollkommnen kann. In diesem Falle durch die Feststellung des beiderseitigen Umfangs der Zwerchfellbewegung zwischen Inspiration und Expiration bei ruhiger Atmung.

[1]) a. a. O. No. 50.

[2]) Vgl. von Criegern. Verh. d. Kong. f. Innere Medizin in Karlsbad.

Für die klinische Untersuchung im allgemeinen fast ebenso fördernd als die funktionelle Beweglichkeit und Gestaltsveränderungen der Organe des Thorax und Oberabdomens dürften diejenigen passiven Ursprungs sein, die als Folgen von Verwachsungen, übergrosse Dehnbarkeit u. a. m. auf zweckentsprechenden Aufnahmepaaren zum Ausdruck kommen. Zur Darstellung derselben kann man sich am besten Aufnahmen bei wagerechter und aufrechter Körperstellung, unter Umständen bei beiden Seitenlagen bedienen.

Für die Orientirung in der Lungenchirurgie ist es geradezu notwendig, mindestens zwei, jedoch viel zweckmässiger drei verschiedene Projektionen der Herde zu erzielen, um deren Tiefe und Tiefendimensionen festzustellen. An dieser Stelle darf es betont werden, dass eine Gefahr für den Kranken hierdurch nicht erwächst, da die betreffenden Projektionen von einer Länge (z. B. 75 cm) sein müssen, bei der wohl noch kein Mensch Schaden durch Röntgenstrahlen erlitten hat. Folgt exitus letalis der Operation so darf der Patient als kein Opfer der Röntgenstrahlen betrachtet werden.

Röntgenstrahlenphotographie in der Tierheilkunde.

Von

Prof. **L. Hoffmann**, Vorstand der chir. Pferdeklinik in Stuttgart.

(Hierzu Tafel IV, V und VI.)

Es sind im Interesse des Fortschrittes der Tierheilkunde einige Betrachtungen von allgemeiner Bedeutung vorauszusenden:

Die Grundprinzipien der Therapie für die Tierheilkunde sind dieselben wie für die humane Medizin. Die tierärztliche Chirurgie stand früher hinter der Heilkunst der inneren Medizin, auf was auch schon der Titel — Tierarzneikunde oder Tierarzneischule hinweist. Fortschritte, die in der inneren Heilkunst der Menschenärzte gemacht wurden, die Thermometrie, die Percussion und Auskultation, die Untersuchungen von Sekreten und Exkreten etc. fanden viel rascher in der Tierheilkunde Eingang als die Fortschritte der Chirurgie, so war z. B. die Antisepsis längst Gemeingut in der humanen Chirurgie, wie man noch in der Tierheilkunde darüber stritt, ob man berechtigt sein dürfe, der Kosten wegen, die antiseptische Behandlung bei Tieren anzuwenden, ja heute noch giebt es einige Personen die meinen, es habe mit dem Heilen bei Tieren vielfach gar keine so grosse Eile, und eine langsame, billige Kur sei ev. einer raschen, teuereren, vorzuziehen. Die Modernisierung der Tierchirurgie erfordert freilich eine Reformation des chirurgischen Heilapparates die ganz bedeutend ist und bis diese an Haupt und Gliedern durchgeführt sein wird, dauert es länger als eigentlich der Fall sein dürfte.

Zum nicht geringsten Teil ist daran schuld, dass die tierärztlichen Hochschulen eben noch nicht eigentliche Hochschulen sind, dass an den einzelnen Instituten nicht je ein selbständiger Ordinarius steht, sondern dass vielfach noch über dem Ganzen ein lebenslänglicher Direktor waltet, welcher die Klinikbedürfnisse vielfach nicht vollkommen zu beurteilen vermag. Am deutlichsten macht sich das ungünstige Verhältnis für die Chirurgie noch in den veralteten Prüfungsvorschriften geltend, die bestimmen, dass der Kandidat nicht nur bei dem Physikum ein Examen in der Anatomie abzulegen hat, sondern auch im Staatsexamen steht dieses Fach voran und beherrscht damit über die ganze Studiendauer den Stundenplan. Endlich drückt die Wissenschaft in der Tierheilkunde die zu geringe Anforderung an Vorbildung und Studiendauer herab und die geringe Aussicht auf befriedigende Lebensstellung lässt vorerst nur selten auch von den „Besten“ dieses Studium aus Neigung ergreifen. — Was Wunder, dass unter solchen Verhältnissen der Fortschritt träge und langsam dahinschleicht und dass noch ein gewisses Banausentum, eine Manier aus der Zopfperückenzeit sich fast gegen jeden Fortschritt stemmt, selbst wenn dieser in der Menschen-

heilkunde längst Gemeingut geworden ist. Es wird verständlich, dass unter solchen Umständen die Anwendung der Röntgenstrahlen für die tierärztliche Praxis selbst in den Kliniken noch so gut wie unbekannt ist.

Die hier mitgeteilten Versuche sollen den Beweis liefern, dass die Röntgenstrahlen für die Tierheilkunde nicht nur von „theoretischem", sondern auch von „praktischem" Werte sind, dass es möglich ist den Pferdekörper nicht nur an den sämtlichen Extremitätenteilen zu durchleuchten, sondern auch am Kopfe und dem Rumpfe, durch den Thorax und den Bauch und dass Bilder von unbezweifelbarer Schärfe von den sämtlichen Teilen gewonnen werden können.

Die dabei zu überwindenden Schwierigkeiten können allerdings ohne besondere Einrichtungen unangenehm werden, wenn jedoch mit Interesse an die Sache herangegangen wird, wie ich es seitens der Herren Schmid und Nill in Stuttgart, sowie den Herren Schlachthofdirektoren in München Magin und Mölter, entgegengebracht fand und wofür an dieser Stelle öffentlich zu danken mir angenehme Pflicht ist, so lässt sich vieles auch unter ganz gewöhnlichen Verhältnissen erreichen. Ob ich aber trotzdem in der Lage gewesen wäre, auch die Photographien durch die Brust eines Pferdes und den Hinterleib eines solchen (photographische Aufnahmen von dieser Schärfe) vorlegen zu können, ohne das liebenswürdige Entgegenkommen durch die Gesellschaft Voltohm und durch die vortreffliche, sachgemässe Förderung der Sache durch den Direktor derselben, Herrn Dr Rosenthal, das lasse ich dahingestellt, will aber hier die gebührende Hochachtung und Dank zum Ausdruck gebracht haben.

Da die Expositionsdauer für die Aufnahme der einzelnen Teile unbekannt war, so wurden die Aufnahmen an frischgetöteten Pferden im Schlachthause vorgenommen.

Das getötete Tier wurde nach Bedarf hochgezogen, die photographische Platte an den betreffenden Teil angestellt, oder durch Binden befestigt, oder dem aufzunehmenden Teil unterlegt.

Die Expositionsdauer betrug 2—4 Minuten und es kamen zur Verwendung zuerst ein Voltohm-Apparat von Herrn Schmid in Stuttgart von 30 cm Funkenlänge, Voltohm-Röhre, dann in München am Schlachthof ein grosser Apparat der Gesellschaft Voltohm von 50 cm Funkenlänge mit elektrolytischem Unterbrecher und neuer Voltohm γ-Röhre.

Die dadurch gewonnenen Bilder werden durch die Erklärungen und Schemata an sich verständlich und bedürfen hier keiner weiteren Beschreibung. Da ich auch mitbeteiligt war, als von dem dirigierenden Arzt des medicomechanischen Instituts in Stuttgart, an einem lebendigen Rennpferd, welches das Bein gebrochen hatte, das eingerichtet und in der Heilung begriffen war, eine Röntgenaufnahme im Kasernenstall gemacht wurde, um zu sehen, ob die Frakturflächen gut aufeinander ständen, und da ich selbst weitere Versuche an lebenden Pferden gemacht habe, so kann ich für die Aufnahmen am lebenden Pferde einige Ratschläge erteilen: Die Beschaffung eines grossen Voltohmapparates mit 60 cm Funkenlänge scheint zweckmässig, wenn es sich auch um starke Pferde und um Aufnahmen durch den Thorax handelt. Schwächere Apparate dürften wegen zu langer Expositionsdauer nicht praktisch erscheinen. Die neuen Verbesserungen am Unterbrecher und der Vacuumröhre sind unentbehrlich. Die photographischen Platten sollten in besonderen Rahmen und besonders konstruierten Gestellen am Aufnahmeort festgehalten werden. Der Apparat sollte in ziemlicher Entfernung vom Pferde aufgestellt werden und es soll derselbe mehreremal in Thätigkeit gesetzt werden, damit das Pferd an das Geräusch gewöhnt wird. Auch nur mittelmässig brave, zutrauliche Pferde können ohne jede besondere Vorsichtsmassregel durchleuchtet werden und die nötige Ruhepause von 1—2 Minuten zur Photographie an den Extremitäten, an dem Rumpfe von 2—4 Minuten, kann bei einiger Übung und Kenntnis des Pferdecharakters wohl leicht gewonnen werden. Die Expositionszeiten lassen sich übrigens unschwer noch bedeutend reduzieren. Für besonders lange dauernde Expositionszeit und bei unruhigen Pferden, werden besondere Vorsichts-

massregeln zu empfehlen sein: die Anwendung der Bremse, die der Augenklappen, Verabreichung von Narkoticis, besonders Chloralhydrat per Os, 20—80 gr, je nach Gewicht des Pferdes, Alters und Charakters. Für ganz exaktes Arbeiten und bei reichlichem Gebrauche, wie in einer Pferdeklinik, sollten nicht nur besondere Einrichtungen, Notstände besonderer Konstruktion, in denen ein Pferd absolut sicher befestigt werden kann, zur Verfügung stehen, sondern auch der Standort des Untersuchenden genügend vorbereitet sein. Zur Aufnahme durch den Rumpf werden die Pferde chloroformiert und es kann zweckmässig sein den Apparat nur bei In- oder Expiration funktionieren zu lassen oder die Einrichtungen für Abkürzung der Expositionszeit sog. Momentaufnahmen anzuwenden.

Der praktische Wert der nach den mitgeteilten Aufnahmen zu erhoffen ist, ist nach meiner Auffassung ein sehr erheblicher und ich möchte auf folgendes hinweisen: Am häufigsten, vielleicht in 90% aller Fälle, wird in geeigneter Dunkelkammer die Durchleuchtung der Extremitäten zur Diagnose und vielleicht in der Hälfte dieser Fälle eine photographische Aufnahme für den wissenschaftlichen Nachweis gemacht werden. In der Pferdepraxis ist die häufigste Krankheit die sog. Lahmheit, Claudicatio — (nicht Lähme oder Lähmung, Parese oder Paralyse) — und in den meisten Fällen sind es wieder Knochenleiden, ganz besonders ossifizierende Periostwucherungen, Exostosen und Parostosen. Es gehören hierher: Überbein, Leist, Schaale, Ringbein, Spat, Hasenhacke u. a. m. dann nicht selten Fissuren und Frakturen, dann die ohne Röntgenstrahlen ganz besonders schwer erkennbaren Defekte an den kleinen Knochen in den Carpal- und Tarsalgelenken und solchen, an den Knochen die in der Hufkapsel stecken. Für ein ganzes Heer von Hufleiden muss die Röntgenstrahlendiagnose ein wahrer Segen werden. Die Erkennung der manchmal unheilbaren Lahmheiten durch Frakturen der Fibula oder der Griffel wird fast nur durch die Röntgenstrahlen gesichert werden können. In Fig. 7 ist eine abnorme Stellung infolge einer Erkrankung an der Fleischhaut der Hufzehe, die sog. Rehe in einer Art und Weise zur Ansicht gebracht, namentlich die veränderte Stellung der Gelenke, wie man sich bis jetzt ohne Röntgenbild keine Vorstellung machen konnte, und ich glaube, dass dieses eine Bild nicht ganz ohne Einfluss auf die Therapie gegen dieses Leiden bleiben wird. Dass in den Huf eingetretene Nägel durch Röntgenstrahlen sehr deutlich sichtbar werden, ist aus der gleichen Figur ersichtlich. Auch bei Luxationen, besonders derjenigen der Kniescheibe, dann der sog. Gonitis und den Veränderungen durch Subluxation der Kniescheibe, Leiden, die oft schwere und unheilbare Lahmheiten bedingen, wird die Röntgendiagnose von grossem Werte werden. Bei der Diagnose von Hahnentritt, bei den in der Tiefe vorkommenden Exsudaten, Hämatomen, Lymphextravasaten, bei den sog. Gallen, bei Sehnen- und Bindegewebsverdichtungen, Gefässverkalkungen etc. etc., werden die Röntgenstrahlen von grosser diagnostischer Bedeutung werden können.

Bei der Durchleuchtung von Kopf und Hals und Rumpfteilen ist bei den Pferden besonders die Diagnose zahlreicher Zahnkrankheiten, diejenige von Verbiegungen des Septums der Nase, der Veränderungen der Choanen wichtig. Wie weit sich die Röntgenstrahlen auch zur Diagnose des Pfeiferdampfes verwenden lassen, sei noch dahingestellt, immerhin aber ist zu beachten, dass dieses Leiden an verschiedenen Stellen seinen Sitz hat, und dass auch hierbei die Röntgenstrahlen sehr bedeutsam werden können, besonders weil sich Kopf und Hals des Pferdes sehr instruktiv durchleuchten lassen. Am Halse kommen ausser den Frakturen und Fissuren an den Wirbeln und Zwischenwirbelscheiben besonders noch Muskelzerreissungen vor, die Verbiegungen im Gefolge haben, welche von Luxationen oft nur schwer unterscheidbar sind, so dass die Differentialdiagnose sehr gesichert erscheint durch die Anwendung der Röntgenstrahlen.

Wie sich die Verhältnisse zur Diagnose für die Brustorgane der Pferde entwickeln wird will ich nicht prognostizieren. Immerhin dürfte die Sache bei Herz- und Gefässerkrankungen nicht zu unterschätzen sein. Bei Grossvieh kommt aber für die Brust

hauptsächlich das Rind in Betracht. Der Thorax des Rindes ist leichter zu durchleuchten und zu photographieren als der des Pferdes, weil seine Rippen weiter auseinander stehen, weil die Schulter steiler steht und den Thorax weniger verdeckt als bei dem Pferde, und weil der Querdurchmesser bei dem Rind erheblich kürzer ist. Hier sind besonders zu beachten die Tuberkulose, die Perlenbildung, die oft massenhaft entarteten, mit Kalkbrei gefüllten Drüsen, dann die Schlunderkrankungen, Fremdkörper in demselben, Divertikel bis zur Faustgrösse etc. Ganz wichtig scheint mir aber für die Rinderpraxis die sichere Erkennung der von dem Rind mit so grosser Vorliebe aufgenommenen Eisenteile. Drahtstifte, Bretternägel, Radnägel, Scheerenteile, Löffel etc., werden von diesen Tieren mit Gier verschlungen, durchbohren den Magen, wandern nach vorne, verletzen die Lungen, das Herz oder die Gefässe und bedingen einen ganzen Komplex von verschiedenen Symptomen, die vielfach auch von dem gewandtesten Diagnostiker nicht scharf zu trennen sind. Man wird die Röntgenstrahlen in der Rinderpraxis bald nicht mehr missen können, sobald einmal die ganzen Fähigkeiten derselben bekannt sind.

Von den grossen bekannten Veränderungen in der Bauchhöhle des Pferdes, Magenerweiterungen, Leberschwund, Schweinsberger Krankheit, den Veränderungen durch Darmstein, Nieren- und Blasensteine, Harnrohrsteine, dann den gewaltigen Gefässveränderungen durch Verkalkungen der Arterien, Thrombosen in der Aorta, den Becken- und Schenkelgefässen wird gewiss ein grosser Teil durch die Röntgenstrahlen sicherer erkannt werden als bisher und manche therapeutische Sünde wird in der Zukunft ungethan bleiben, wenn die Röntgenstrahlen sich erst auch in der Tierheilkunde eingebürgert haben werden, dagegen aber ein zweckentsprechendes Heilverfahren Platz greifen.

Der Beweis, dass die Röntgenstrahlen durchdringen, dass nicht nur scharfe Durchleuchtungen, sondern auch präcise Photographien zu erlangen sind, ist gegeben, und ich bin der Überzeugung, dass die Praxis sehr bald dieses hier aufgestellte Prognostikon für eine schöne Zukunft der Röntgenstrahlenanwendung in der Tierheilkunde bestätigen und weit überholen wird

Regenerierung hart gewordener Röhren.

Von

Dr. **Albers-Schönberg.**

Röhren, welche nach längerem Gebrauch einen zu hohen Härtegrad erreicht haben, werden im allgemeinen als unbrauchbar bei Seite gelegt. Lagern solche Röhren einige Monate, dann geben sie für eine gewisse Zeit oft wieder ein recht gutes Licht, was dadurch zu erklären ist, dass sich das Vakuum durch die lange Ruhezeit bis zu einem gewissen Grade wieder erniedrigt hat. Die Röhren werden indessen schnell wieder hart und können zum zweiten Male nicht durch Lagern brauchbar gemacht werden. Ein sehr einfaches Mittel, eine Röhre, und wäre sie durch den Gebrauch noch so hart geworden, auf jeden beliebigen Grad der Weichheit zurückzubringen, besteht in der langsamen Erwärmung auf 190—200° C. Ich benutze einen der üblichen Trockensterilisiröfen, in welchen man Petrischalen etc. zu sterilisieren pflegt. Derselbe kann mit einem Bunsenbrenner in einer Viertelstunde auf die gewünschte Temperatur gebracht werden. Nach Entfernung der Gummiteile wird die Röhre in den Ofen gelegt und derselbe angeheizt. Je nach dem Härtegrad der Röhre bleibt dieselbe nach Erreichung der Temperatur von 190 $^1/_4$—$^1/_2$ Stunde in dem Ofen. Nach Ablauf dieser Zeit lässt man sie langsam erkalten. Der Erfolg ist überraschend. Röhren, welche so hart waren, dass der Funken aussen herumschlug, gaben tiefschwarze Handknochenbilder. Lässt man sie etwas zu

lange im Ofen, so treten Kathodenstrahlen auf. Leider ist der Erfolg nur ein meist sehr kurzer, indem die Röhren im Gebrauch schnell wieder hart werden, immerhin lassen sich einige Aufnahmen während der Dauer des weichen Stadiums machen. Ist die Röhre wieder unbrauchbar geworden, dann kann man noch mehrere Male mit dem gleichen Ergebnis die Erwärmung wiederholen. Es gelingt oft auf diese einfache Weise noch eine ganze Reihe von Aufnahmen mit der Röhre zu machen. Natürlich wird man derartig regenerierte Exemplare besser zu leichten Aufnahmen wie Hand oder Fuss benutzen. Einen ähnlichen Effekt wird man zweifelsohne durch direkte Erwärmung mittels Bunsen erzielen, doch ist dieses technisch schwieriger und nicht so sicher auszuführen, auch findet die Erwärmung nicht so gleichmässig statt wie im Trockenschrank.

Das Hartwerden der Röhre im Gebrauch erklärt sich dadurch, dass in dem im Inneren sich niederschlagenden Platinbelag allmählich die vorhandenen Luftteilchen gebunden werden. Durch die Hitze wird die Luft wieder ausgetrieben, da aber der Platinbelag nicht entfernt werden kann, wird die Luft baldigst wieder gebunden. Eine einmal im Gebrauch hart gewordene Röhre ist dieses Belages wegen nie wieder völlig herzustellen, auch neues Evakuieren nützt nichts.

Correspondenzen.[1])

Patentierung des Wehneltschen elektrolytischen Unterbrechers. Die vielbesprochene Frage, ob jeder berechtigt sei, den durch Patent geschützten Wehneltunterbrecher selbst herzustellen, ist, wie ich auch in meiner letzten Arbeit im Heft 1 schrieb, unbedenklich zu bejahen, denn ein erteiltes Patent hat nur die Wirkung, dass der Patentinhaber berechtigt ist, jedem anderen die gewerbsmässige Herstellung zu untersagen. Die Sachlage ändert sich jedoch, und dieses füge ich nachträglich zu meiner erwähnten Äusserung hinzu, wenn man einen selbst hergestellten, für einen anderen patentierten Apparat zum Zwecke des Erwerbs gebrauchen will. Dieser Gebrauch für eine auf Erwerb gerichtete Thätigkeit ist durch die neueste Fassung des Patentgesetzes ebenfalls verboten und steht ausschliesslich dem Patentinhaber zu. Entscheidend ist also der Gebrauchszweck. Zum Zwecke von Studien, aus Liebhaberei und für den persönlichen Bedarf im Hause darf man ungehindert einen patentierten Gegenstand herstellen und gebrauchen. Die Wirkung des Patents beginnt erst, sobald der Gebrauch im Gewerbebetrieb erfolgt.

Dr. Albers-Schönberg.

Bei der Redigierung des Autorreferates über die Diskussion, welche sich in der Sektion für Dermatologie der Naturforscherversammlung an die Vorträge über Lichttherapie anschloss (letztes Heft dieser Zeitschrift, Bd. V, Heft 1) ist unter anderen ein Irrtum unterlaufen, der im Interesse der Sache eine Richtigstellung erfordert. Es findet sich dort (S. 62) der lapidare Satz: „H. hat Fälle von Alopecia areata mit Erfolg behandelt. Bei diesen Versuchen machte er die dermatologisch merkwürdige Beobachtung, dass nach beendeter Kur der behaarte Kopf kahl, dagegen die alopecischen Partien behaart waren.“

Mit diesem „Erfolg“ wäre nur in seltenen Fällen gedient. Ich stelle dies nur kurz dahin richtig, dass im Verlaufe der Heilung, nach eingetretener vollständiger reaktiver Kahlheit die alopecischen Herde sich früher behaaren als die gesunde Kopfhaut und verweise im übrigen auf meine diesbezügliche, inzwischen erschienene Arbeit: „Die Behandlung der Alopecia areata mit Röntgenlicht nebst Untersuchungen über das Wesen der Röntgenwirkung“ (Wien. klin. Rundschau 1901, Nr. 41).

Dr. G. Holzknecht.

[1]) Seitens der Redaktion der Fortschritte auf dem Gebiete der Röntgenstrahlen ist eine Auskunftsstelle für alle auf die Anwendung der Röntgenstrahlen sich beziehenden Angelegenheiten eingerichtet worden. Fragen medizinischer, physikalischer oder technischer Art werden beantwortet und, soweit dieselben von allgemeinem Interesse sind, unter dieser Rubrik publiziert. Alle Anfragen sind direkt an die Redaktion Dr. Albers-Schönberg, Esplanade 38, Hamburg, zu richten.

Bücherbesprechung.

Archiv und Atlas der normalen und pathologischen Anatomie in typischen Röntgenbildern. Heft 6:

G. Holzknecht: **Die röntgenologische Diagnostik der Erkrankungen der Brusteingeweide.** Mit 60 Abbildungen im Text und 50 Röntgenbildern auf 8 Tafeln. Hoch 4°. 229. Kart. Preis M. 25.—. Hamburg, Lucas Gräfe & Sillem, 1901.

Die vorliegende Lieferung des Röntgenarchivs enthält in einer nach jeder Richtung hin vortrefflichen Darstellung nicht nur einen umfassenden Bericht über die Thorax-Diagnostik in normalen und pathologischen Verhältnissen, sondern eine Kritik der gesamten Arbeiten auf diesem Gebiete. Diese kritische Art der Darstellung ist es vor allem, die das Studium der vorliegenden Arbeit so besonders interessant gestaltet. Dabei legt der Verfasser, dem wir für die Bereicherung der Röntgenlitteratur durch seine gewiss ungemein schwierige und mühsame Arbeit zu Dank verpflichtet sind, den gleichen kritischen Massstab auch an seine eigenen Methoden. Wie ausführlich und eingehend der Gegenstand abgehandelt wird, geht nicht zum wenigsten aus dem Umfange des Werkes hervor. Auf 229 Seiten Text wird der Gegenstand abgehandelt, und dabei muss dem Verfasser das Kompliment gemacht werden, dass eine prägnantere und koncisere Fassung kaum möglich gewesen wäre. Dafür findet aber auch jeder, der sich in den gewiss schwierigen Fragen der Thoraxdiagnostik orientieren will, in jedem einzelnen Falle eine genaue Belehrung, die ihn sowohl über die zweckmässigste Versuchsanordnung, über das zu erwartende Bild, über eine Kritik desselben und über differential diagnostische Punkte binnen kurzem au fait setzt. Dass Holzknecht dem Gegenstande gewachsen, ja dass er über ihm steht, braucht bei der Fülle von Arbeiten, die wir ihm auf allen Gebieten der Röntgenkunde und nicht zum wenigsten betreffs des Studiums des Thoraxinnern verdanken, kaum erwähnt zu werden. Wenn H. einleitend schreibt, dass wohl hauptsächlich und in der am meisten in die Augen springenden Weise die Chirurgie von der Röntgenschen Entdeckung profitiert hat und dass die diagnostische Förderung der inneren Medizin erst der Verbesserung der Technik und dem intensiven Einarbeiten der Röntgenologen zu danken ist, so ist dem sicherlich beizustimmen. Ebenso bereitwillig wird man aber zugeben, dass es in verhältnissmässig kurzer Zeit gelungen ist, dem Röntgenverfahren eine ungeahnte explorative Bedeutung zu sichern. Und was wir alles durch Radiographie erkennen und mit welcher positiven Sicherheit Diagnosen erhärtet werden können, dafür giebt das Studium dieses Werkes den stringentesten Beweis.

Dem klinischen Teil seiner Darstellung schickt Verfasser eine Beschreibung der Technik voran. Er schildert die von ihm und an anderen als die bequemste erprobte Versuchsanordnung, die sich durch Anbringung von Bleiblenden, die an Flaschenzügen hängen, durch andere bequeme Aufhängevorrichtungen, durch originelle Schutzvorrichtungen etc. auszeichnen.

Die normalen Verhältnisse werden in der Weise besprochen, dass zunächst eine Schilderung der Thoraxbilder bei sagittalem Strahlengang, bei verschieden hoher Röhrenstellung, bei frontalem Strahlengang und in den vier schrägen Durchleuchtungsrichtungen entworfen wird. Dann werden die einzelnen Gebiete des Thorax einzeln besprochen und jeweils der Beschreibung der normalen Bilder die Abweichungen in pathologischen Fällen angefügt. Die einzelnen Kapitel enthalten somit die Radiographie der Luftröhren und Bronchien (Schluckakt), Lunge und Pleura (Beziehung zur Zwerchfellkuppe), Herz, Brustaorta, Arteria anonyma, Vena cava descendens, mediastinale Tumoren, Oesophagus. Diese grösseren Kapitel sind dem Gegenstande entsprechend in verschiedene Unterabteilungen zerlegt. So lautet beispielsweise die Disposition des speciellen Teils der pathologischen Prozesse der Lunge und Pleura: die lobäre Pneumonie, Pneumothorax, Lungenblähung, Pleuritis und pleurale Ergüsse, Tuberkulose der Lungen (Phthisis incipiens), der hämorrhagische Infarct, Gangrän, Abscess, Lobulärpneumonie, Neubildungen, Echinococcus. Schon aus dieser Aufzählung geht hervor, wie eingehend die Darstellung des Gegenstandes ist. Auf den genaueren Inhalt einzugehen verbietet der Raum. Als Referent wäre man nur im Stande, den Autor wörtlich zu citieren. Denn das Fortlassen irgend welcher Bemerkungen — und sei es selbst der verschiedenen Anmerkungen, mit welchen Verfasser seine Arbeit selbst glossiert — würde die Darstellung beeinträchtigen. Hervorgehoben sei ferner eine interessante Kasuistik (25 Fälle), die Verfasser anfügt, um den Gang der Untersuchung und die Theorie der Diagnose zu illustrieren. Die Ausstattung, insonderheit die Reproduktion der verkleinerten Radiogramme (meist $^1/_6$ der Originalgrösse) ist vortrefflich.

Referent möchte nicht schliessen, ohne — was vielleicht nach dem gespendeten Lobe einer Wiederholung gleich kommt — das Studium des vorliegenden Werkes auf das Wärmste zu empfehlen

Werner (Hamburg).

Vereine und Kongresse.

Schlesische Gesellschaft für vaterländische Kultur in Breslau 21. VI. 01.

Loewenhardt: **Bestimmung der Lage der Ureters am Lebenden:** Es wird ein Ureterkatheter mit einem Bleimandrin armiert bis ins Nierenbecken vorgeschoben und von dem auf dem Röntgentisch gelagerten Patienten eine Aufnahme gemacht. Die beigegebenen Photographien lassen keinen Zweifel darüber, dass die Methode deutliche und brauchbare Resultate giebt.

Niederrheinische Gesellschaft für Natur- und Heilkunde in Bonn 17. VI. 01.

Doutrelepont demonstriert **mikroskopische Präparate,** welche den Einfluss der Röntgenbehandlung auf das lupöse Gewebe erkennen lassen. Der unter dem Einflusse der Röntgenstrahlen zu stande kommende Heilungsvorgang gestaltet sich nach Doutreleponts Untersuchungen so, dass zunächst eine Hyperämie sich geltend macht, die zu einer gesteigerten Leukocytenauswanderung aus den Gefässen führt. Die leukocytäre Infiltration beginnt an der Peripherie, dringt jedoch dann auch in Zügen nach dem Innern der Lupusherde, um hier wahrscheinlich sich in Spindelzellen und fibrilläres Bindegewebe umzuwandeln. Jedenfalls deutet die grosse Zahl der vorhandenen Spindelzellen die lebhafte Bindegewebsproliferation an.

Die Lupuszellen verfallen der geschilderten vakuolisierenden Degeneration, die Kerne verlieren mehr und mehr ihre Färbbarkeit, zerfallen schliesslich und so kommt es zur allmählichen Resorption des kranken Gewebes und zum Ersatz desselben durch Narbengewebe.

Vereinigung niederrheinisch-westfälischer Chirurgen zu Düsseldorf 20. VII. 01.

Müller: **Über einen typischen Befund am Knie bei Röntgenaufnahmen.** M. macht auf einen keineswegs seltenen Befund bei Röntgenaufnahmen des Kniegelenks aufmerksam. Es handelt sich um einen mehr oder weniger rundlichen Schatten von Erbsen- bis Bohnengrösse etwa in der Gegend der Semimembranosussehne. Es handelt sich um knorpelig präformierte Ossa sesamoidea, die sich in 25% aller Leichen im äusseren Kopf der Gastronemici finden. Dasselbe Sesambein beschreibt Hellendall und demonstriert die betreffenden Röntgenphotographien im unterelsässischen Ärzteverein am 27. VII. 01.

London Roentgen Society. 1901. 7. März.

Margaret M. Sherpe: **X-Ray Therapeutics.** In ihrem Vortrage bespricht die Verfasserin die Entstehungsursache und die während der Anwendung verschiedener Röhren gemachten Erfahrungen betreffs der Röntgendermatitis. Die Dermatitis hängt ab vom Zustande der Röhre. Weiche Röhren, nicht lange Expositionsdauer sind die Ursache. Danach bespricht Vortr. die Frage, ob die Dermatitis eine notwendige Begleiterscheinung bei der R.-Theraphie ist und kommt zu dem Resultat, dass sie eher eine unangenehme Nebenerscheinung ist als ein therapeutischer Faktor. Freilich leugnet sie nicht, dass gewisse chronische Entzündungszustände — besonders der Haut bisweilen durch die Erzeugung acuter Entzündungen geheilt werden. Aber im Grunde vertritt sie die Anschauung, dass die X-Strahlen als solche heilend wirken und dass die Dermatitis verursachenden Strahlen Nebenprodukte sind. X-Strahlen, hochgespannten Wechselströmen und anderen elektrischen Entladungen kommen bactericide Eigenschaften zu. In diesem Sinne angestellte therapeutische Versuche (Lupus, gleiches Individuum, gleich grosse und gleich alte Efflorescencen) ergaben, dass sich mit beiden Methoden gleiche Resultate erzielen lassen.

Société Belge de Chirurgie 1901. 22. Juli.

Maffei (Brüssel): **Un cas de rachitisme tardif.** M. demonstriert ein 8jähriges Kind mit manus vara. Die Diagnose der seit ca. 6 Wochen bestehenden Affection wurde zunächst auf eine Luxation der Handwurzel nach vorne und abwärts gestellt. Durch R.-Aufnahme wurde indes konstatiert, dass es sich um eine schwere Deformierung der beiden Unterarmknochen und um eine Verzögerung der epiphysären Verknöcherung handelt. Daneben bestehend eine Luxation im Carporadialgelenk. Die Deformität findet sich an beiden oberen Extremitäten, rechts mehr als links; ausserdem hat das Kind linkerseits genu valgum. Die Fälle sind selten, werden meist zwischen dem 12. und 15. Lebensjahre beobachtet.

Depage (Brüssel): **Ostéotomie cunéiforme pour pied creux.** In einem Falle von cerebraler Kinderlähmung korrigierte D. bei einem 18jährigen Manne die Spitzfüsse durch keilförmige Excision des Tarsus. Die beigegebenen Radiogramme geben ein Bild von der grossen Ausdehnung des Hohlfusses und von dem durch die Operation erzielten orthopädischen Erfolge. Der Kranke geht jetzt auf den Fusssohlen.

Hannecart (Brüssel): **Radiographies relatives aux ostéomes traumatiques.** Die vorgestellten Bilder illustrieren Fälle, in denen im Anschluss an ein Trauma ein Knochentumor auftrat, dessen Diagnose durch Radiographie keine Schwierigkeiten bot. In einem Fall entwickelte sich im Anschluss an einen tiefen Schnitt, der aber nur Weichteile der Hand verletzte, in 14 Tagen ein ca. 1 cm langer Tumor an der Daumenphalange. Im anderen Falle entstand im Anschluss an eine Ellenbogenkontusion ein voluminöser Knochentumor, der das Ellenbogengelenk fast immobilisierte, sodass eine Abtragung nötig wurde. In beiden Fällen scheint es sich um periostale Verletzungen gehandelt zu haben, die die Veranlassung für solche Tumorbildung abgaben.

Werner (Hamburg).

Journallitteratur.

Deutsche mediz. Wochenschrift. 1901. Nr. 38.

Walbaum: **Ein interessanter Fall von erworbener Dextrokardie:** Infolge einer ausgeheilten rechtsseitigen Brustfellerkrankung mit Schwartenbildung ist das Herz ganz nach rechts gelagert; eine Röntgenphotographie ergiebt, dass der Herzschatten fast ganz in der rechten Brustseite und hinter dem Brustbein liegt, dessen linken Rand er bogenförmig überragt, während er nach rechts ein wenig über die rechte Mamillarlinie nach aussen reicht. Die linke Lunge ist hell und durchsichtig, die rechte dunkel und nur wenig durchlässig.

Beiträge zur Klin. Chirurgie. Bd. XXX, Heft 2.

Küttner: **Stereoskopische Röntgenaufnahmen.** K. hat auf dem chinesischen Kriegsschauplatz bei sämtlichen Knochenbrüchen und Schussverletzungen Gelegenheit gehabt, das Hildebrandsche stereoskopische Röntgenverfahren zu erproben. Es hat sich dasselbe durchaus bewährt, da man von den anatomischen Verhältnissen eine Anschauung erhielt, wie sie sich anders bei Lebenden in dieser Vollkommenheit nicht erzielen lässt.

Zeitschrift für orthopädische Chirurgie. Bd. IX. Heft 3.

Strube: **Bericht über die Höftmannsche Klinik in Königsberg i. Pr.:** In dem sehr eingehenden Bericht, dessen Lesen im Original Interessenten empfohlen sein mag, wird vom Verfasser unter anderem mitgeteilt, in welcher Ausdehnung ein modern geleitetes orthopädisches Institut von der Röntgenschen Erfindung Gebrauch machen muss zur Stellung von Diagnose, Kontrolle der eingeschlagenen Therapie. Neben einer grossen Reihe häufiger vorkommenden Frakturen, Luxationen, Fremdkörpern etc. ist auch ein Fall von Fractura protub. ossis metatarsi V, ein Halux valgus vor und nach der Operation, eine Luxati os pedis sub talo nach hinten, ein Enchondrom der Finger mit Verbiegung der Unterarmknochen und Fraktur der Ulna mitgeteilt.

Rager: **Über sogenannte Myositis ossificans multiplex progressiva.** R. reiht in der Abhandlung über die Myos. ossif. den in der Litteratur beschriebenen Fällen einen neuen an, den er sehr genau untersucht. Durch die Radiographie gelang es ihm, einige neue Aufschlüsse zu bringen, indem er das Anfangsstadium der Verknöcherung, kurz nach dem Verlaufe des Entzündungsstadiums aufnehmen konnte: die Geschwulst ist durch die feine Verzweignng von schmächtigem Knochengewebe charakterisiert und steht mit dem Periost in Verbindung. In einem andern ist das Endstadium fixiert als eine massive, im Muskel ausschliesslich liegende, mit dem darunterliegenden Knochen nicht in Verbindung stehende Knochengeschwulst. R. Hahn. (Hamburg)

Wiener medizinische Wochenschrift. 1901. Nr. 28—35.

Kienböck: **Über akute Knochenatrophie bei Entzündungsprozessen an den Extremitäten (fälschlich sogenannte Inaktivitätsatrophie der Knochen) und ihre Diagnose nach dem Röntgen-Bilde.** Auf Grund einer grösseren Zahl einschlägiger Untersuchungen giebt Verfasser eine ausführliche kritische Besprechung der im Gefolge von Entzündungsprozessen an den Extremitäten auftretenden Knochenatrophie. Die fünf Teile der Arbeit behandeln dies interessante Kapitel in der Pathologie der Knochen in erschöpfender Weise: Im ersten Abschnitt werden die Erscheinungen der Knochenerweichung, der Atrophie des Knochens, die Halisterese, die „entzündliche Erweichung" geschildert und die bisher geltenden Erklärungsversuche besprochen. Der zweite Teil der Arbeit bringt dann eine ausführliche Darlegung der Sudeckschen Ansicht, wonach die im Röntgenbilde sichtbaren Strukturveränderungen als Entzündungserscheinung zu deuten sind. Das Durchsichtigwerden der Spongiosa und das Verschwinden der Struktur derselben, das Auftreten einer „unregelmässig scheckigen Zeichnung" an ihrer Stelle wird nur in solchen Fällen beobachtet, wo Entzündungserscheinungen gleichzeitig vorhanden sind. Einfache Inaktivität genügt nicht, um diese hochgradigen Veränderungen auftreten zu lassen. Ausserdem tritt nachgewiesenermassen diese Atrophie auch schon bereits so frühzeitig auf, dass von einer Inaktivität kaum die Rede sein kann. Kienböck, der im Wesentlichen mit Sudeck übereinstimmt, macht darauf aufmerksam, dass auch in einzelnen traumatischen Fällen (Fraktur), besonders mit kompliziertem, nicht glatten Heilungsverlauf auch ohne Weichteilentzündung Knochenatrophie vorkommt. Er bespricht diese Veränderungen, die auf einzelnen Tafeln, welche die Arbeiten der verschiedensten Autoren über die verschiedensten Themata illustrieren, ohne weiteres kenntlich sind und nur in diesem Sinne gedeutet werden können, wenn man sie nur daraufhin betrachtet. Diese akute Atrophie ist also mit Röntgenstrahlen nichts weniger als selten nachgewiesen, vielleicht sogar in allen Fällen, wo an einer Extremität, ein heftiger Entzündungs- oder Reizungsprozess irgend einer Art auch nur durch mehrere Wochen besteht.

Abschnitt III bringt die reiche, durch gute Illustrationen erläuterte Kasuistik des Verfassers. In drei Beispielen, die Handphlegmonen betrafen, liessen sich klinisch symptomlose Veränderungen am Handskelett nachweisen, die in Aufhellung der Spongiosa als Ausdruck eines Knochenschwundes bestanden. Vier weitere Fälle, die die untere Extremität betreffen, illustrieren die Atrophie nach Gelenkstuberkulose.

— In allen diesen Fällen sind es vornehmlich zwei Erscheinungen, die dem Beschauer deutlich werden: Rarefikation und verschwommene Aufhellung. Dass es sich um Halisterese i. e. Entkalkung handelt, hält K. für weniger wahrscheinlich; er plädiert für eine ausgedehnte Resorption durch Howshipsche Lakunen und Volkmannsche perforierende Kanäle. Durch die Porosität und die oberflächlichen Arrosionen der Spongiosabälkchen erklärt sich leicht der geringe Schatten auf dem Radiogramm. — Im vierten Teil wird die Ätiologie abgehandelt. Zweifellos sind es mehrere Komponenten, die hier mitwirken, wenn auch den benachbarten Entzündungsvorgängen das Hauptmoment zu suchen ist. Zu diesem fortgepflanzten Entzündungsreiz kommen wahrscheinlich noch die geringe Widerstandsfähigkeit des Gewebes gegen Druck und Zug, Cirkulationsstörungen infolge Vorgängen im Nervensystem, vielleicht trophoneurotischer Natur oder infolge reflektorischer Vorgänge. Endlich mag auch die Inaktivität eine wenn auch nicht sehr bedeutende Rolle spielen. Im Schlusskapitel bespricht der Verfasser die theoretische und die praktische Bedeutung derartiger Untersuchungen. In zahlreichen Fällen ist die Durchleuchtung ein differentialdiagnostisches Hilfsmittel, um zu entscheiden, ob es sich um wirkliche Knochencaries, Sequestration etc. handelt oder ob sich nur einfache Atrophie vorfindet. Praktisch wichtig ist die Kenntnis der letzteren Veränderung insofern, als man den rareficierten Knochen vor mechanischer Überanstrengung bewahrt und indem andererseits das Vorhandensein der Atrophie auf die Notwendigkeit von ausgiebiger mechanischer Therapie hinweist. Von Bedeutung ist ferner der Anhaltspunkt, den uns der radiographische Nachweis eines recenten Knochenschwundes für das Vorhandensein und die Heftigkeit eines zu Grunde liegenden Entzündungsprozesses giebt, umso mehr als die Röntgenuntersuchung unter dem Verbande stattfinden kann. — Die Arbeit sei eingehender Beachtung wärmstens empfohlen.

Archives of the Roentgen Ray. 1901. Mai.

Thurstan Holland; **Notes on the treatment of Lupus with X-rays.** Auf Grund zweier mit gutem Resultate behandelter Fälle von Lupus (in einem nach zwei Jahren Recidiv, das rasch abheilte, der zweite Fall, belegt durch Abbildungen) kommt Verfasser zu folgenden Schlüssen: Beim Auftreten der ersten Anzeichen von Entzündung setze man die Behandlung aus bis zum völligen Verschwinden der Rötung. Röhren von hohem Vacuum, in der Entfernung von 4—5 Zoll, Funkenlänge von 8—10 Zoll. Kurze Anzahl der Expositionen, im ersten Fall 17, im zweiten nur 10. Von Vorteil sind die Schmerzlosigkeit der Behandlung, der rasch sichtbare Effekt und die Zartheit der Narben. Verfasser publiziert ferner mehrere gute Bilder von einem **Abscess in der Tibia** und einer **Ellenbogenverletzung** und erläutert dieselben durch Krankengeschichten. Die, wie üblich, beigegebenen sonstigen Tafeln, die aus verschiedenen Instituten stammen, bringen: einen Fall von Macrodactylismus, von Bruch von vier Metacarpalknochen, ein in den Oberkiefer eingekeilter Zahn, Foetus von acht Monaten mit Defekten im Beckenskelett und Fehlen der unteren Extremitäten.

Treatment. 1901 März. Nr. 1.

Segneira: **Treatment of Rodent ulcer by X-Rays.** Verfasser berichtet über zwölf Fälle von Ulcus rodens und Mal perforant, die mit X-Strahlen behandelt sind. Fünf Fälle sind geheilt, die übrigen sind mehr oder minder weit von der Heilung entfernt, aber jedenfalls nicht verschlimmert. Von Dauerheilung in strengem Sinne kann noch nicht gesprochen werden. Doch ist die Methode in Fällen, wo chirurgisch aus irgend welchen Gründen nicht vorgegangen werden kann, jedenfalls einer Nachprüfung wert.

Philadelphia Medical Journal. 1900. Nr. 8.

Johnson und Merril: **Treatment of Carcinoma by X-Rays.** Verfasser berichten über folgende sechs Fälle: Fall 1: Epitheliom des Gesichts bei 45jährigem Manne. Diagnose durch Probeexcision erhärtet. 50 Bestrahlungen einen um den anderen Tag. Heilung, fast ohne sichtbare Narbe nach $^1/_2$ Jahr. Fall 2: Ulceriertes Epitheliom der Nase: sechs Minuten lange Bestrahlungen jeden zweiten Tag Heilung kurz vor Veröffentlichung der Arbeit kontrolliert. Fall 3: Ulceriertes Concroid der Lippen. Die Eiterung nahm ab, der Tumor verschwand nicht. Fall 4: Brustkrebs recidiv, sehr ausgedehnt, sehr schmerzhaft. Keine Veränderung des Tumors durch die Behandlung. Günstiger Einfluss auf die Schmerzen. Fall 5 u. 6: Epitheliome der Nase nach zwei- bezw. einmonatlicher Bestrahlung geheilt. Verfasser benutzen weiche Röhren, schützen die gesunde Umgebung durch Stanniolmasken. Der Zweck der Behandlung ist eine leichte Entzündung des kranken Gewebes hervorzurufen, diese gradatim bis zur Verbrennung (!) zu steigern. Die künstliche Röntgenverbrennung heilt dann in sechs Monaten (?). Dann setzt man die Behandlung aus und beginnt, wenn sich nach einem Monat die Heilung nicht als vollkommen erweist, von Neuem. Werner (Hamburg).

Druck von Hesse & Becker in Leipzig.

Die Orientierung auf dem Röntgenbilde des Gesichtsschädels und das Studium der oberen nasalen Nebenhöhlen auf demselben.[1])

Von

Dr. **Ernst Winckler** in Bremen.

(Hierzu Tafel VII, VIII, IX.)

Es ist das Verdienst von Spiess und Scheier, die ersten Versuche gemacht zu haben, die grosse Entdeckung von Röntgen auch für die Rhinologie zu verwerten. Weiter verfolgt scheinen dieselben jedoch nicht zu sein.

Ein Missgeschick, welches mir vor $1^1/_2$ Jahren bei der Freilegung der oberen nasalen Nebenräume (Stirnhöhle und Siebbeinzellen) begegnete, veranlasste mich, das Röntgenbild des Schädels näher zu studieren.

Ein holländischer Kollege wünschte bei einer osteoplastischen Freilegung der Stirnhöhle und des Siebbein, wie ich diese auf dem Laryngologenkongress in Heidelberg im Jahre 1899 beschrieben hatte, einmal zugegen zu sein. Ich hatte gerade einen 61jährigen Patienten in Behandlung, bei welchem eine foetide linksseitige Naseneiterung nur auf das Siebbein und den Sinns frontalis zu beziehen war. Der Patient behauptete bei der Perkussion der Gegend, welche der linken Stirnhöhle entsprach, die intensivsten Schmerzen zu verspüren, zuckte bei mässigem Druck auf den oberen inneren Augenwinkel jedesmal zusammen, klagte, das Bücken wegen des dabei entstehenden Druckes in der Stirngegend nicht ertragen zu können und wünschte von dem Leiden durchaus befreit zu sein. Die objektive Untersuchung ergab, dass das vordere Ende der mittleren Muschel von Eiter umspült war, der von oben sowohl zwischen Septum und Muschel als auch zwischen lateraler Nasenwand und concha media herabfloss und beim Bücken des Kopfes aus der Nase träufelte. Beim Abdrängen der mittleren Muschel nach innen sah man, dass die Siebbeingegend mit Granulationspolypen angefüllt war, zwischen denen Eiter herausquoll. Nachts floss dem Patienten der Eiter in den Hals und erregte wegen des schlechten Geschmackes Übelkeit. Die Probepunktion der Kieferhöhle fiel negativ aus, die Durchleuchtung derselben gelang vollkommen. Dagegen ergab die Durchleuchtung der Stirnhöhlen, dass die ihnen entsprechende Gegend auf beiden Seiten dunkel war. Dieses wurde zu verschiedenen Malen konstatiert, auch nachdem durch intranasale Behandlung für den Abfluss des Eiters gesorgt war. Das Durchleuchtungsresultat der Stirnhöhlengegend änderte sich ebensowenig wie die Druckempfindlichkeit und der übrige unangenehme Zustand. Die Untersuchung mit der Durchleuchtungslampe, welche die Gegend beider Stirnhöhlen dunkel erscheinen liess, trotzdem die rechte Nase sich normal verhielt und eine Eiterabsonderung nicht zeigte, erschien mir zwar etwas unsicher. Da der Patient aber sehr vorspringende Supraorbitalbogen hatte und die Oberkieferhöhlen sich gut durchleuchten liessen, glaubte ich auf Grund der Polypenbildung im linken Siebbein annehmen zu müssen, dass beide Sinus frontales in ähnlicher Weise erkrankt seien. Dass die Polypen von der einen Stirnhöhle aus das dünne Septum durchbrechen und zu einer Erkrankung der Stirnhöhle auf der anderen Seite allmählich führen, hat jeder,

[1]) Nach einer in der 20. Abteilung gehaltenen Demonstration auf der 73. Naturforscherversammlung in Hamburg.)

der sich mit diesen Affektionen viel beschäftigt, schon beobachtet. Gewöhnlich besteht dann allerdings eine Absonderung aus beiden Nasenhöhlen — doch kann dieselbe auch auf eine Seite beschränkt bleiben — wenn das Ostium frontale bezw. der Ausführungsgang der Stirnhöhle nach der Nase zu sehr eng ist oder durch entzündliche Vorgänge verlegt wird. Ich werde auf diese Schwierigkeiten der Diagnose noch bei einer anderen Gelegenheit zu sprechen kommen. — Der Patient drängte nun wiederholt zu einer Operation. Da ich nach mehrwöchentlicher Beobachtung eine Besserung infolge der endonasalen Therapie nicht konstatieren konnte, so entschloss ich mich, die oberen Nebenhöhlen der linken Nasenseite von aussen freizulegen. Am 19. Mai 1900 nahm ich unter Assistenz des Kollegen Schutter aus Groningen die Operation vor. Da ich beide Sinus frontales als krank vermutete, so legte ich den Hautschnitt in die Medianlinie, um von hier aus auch gleich die rechte Seite erreichen zu können. Nach Loslösung der Haut bildete ich dann von der Nasenmitte aus einen Periostknochenlappen auf der linken Nasenseite, der den unteren Teil der vorderen Stirnbeintafel und die laterale Nasenwand enthielt.

Beim Versuche, diesen Knochenlappen nach aussen umzulegen, was sich gewöhnlich ohne grosse Schwierigkeiten bewerkstelligen lässt, misslang dies an der Stirnhöhlengegend vollkommen. Erst nachdem die vordere Stirnbeintafel durch einige Meisselschläge von der Mittellinie aus unterminiert war, löste sich hier der Lappen und konnte mit der knöchernen lateralen Nasenwand nahe dem inneren Augenwinkel eingebrochen und nach aussen umgeklappt werden. Das erste, was wir sahen, war, dass wir an Stelle der Stirnhöhle die Dura vor uns hatten. Die sonst den medianen Teil des Stirnhöhlenbodens bildende Spina ossis frontis war ausserordentlich dick und zeigte an ihrem nasalwärts gerichteten Abschnitt eine kleine, dicht am Nasenseptum gelegene, mit Schleimhaut ausgekleidete Einbuchtung. Die Siebbeinzellen waren mit Eiter und Polypen ausgefüllt. Es wurden nun zunächst alle scharfen Kanten an der die Dura begrenzenden Lücke entfernt, und darauf wurde die Dura selbst durch einen Jodoformgazetampon möglichst vor dem Eiter geschützt. Dann folgte die Ausräumung der Siebbeinzellen und Entfernung der mittleren Muschel. Die ganze Wunde blieb nach Beendigung der Operation offen. Sie wurde erst geschlossen, nachdem eine Verklebung der Dura mit den Knochenrändern der Lücke gesichert erschien. Der Fall verlief im übrigen günstig ohne weitere Störungen und Komplikationen.

In den ersten Jahren meiner 13jährigen Praxis hierselbst habe ich an mehreren Hundert von Leichen die nasalen Nebenräume untersucht, um die Varietäten genau zu studieren. Ich habe dabei auch die Grösse der Nebenhöhlen gemessen und diese mit den Umfängen des Schädels und verschiedenen Durchmessern desselben verglichen. Bei einer Reihe von Operationen schienen mir die Resultate, welche derartige Messungen ergaben, beachtenswerte Anhaltspunkte für die schwer zu bestimmende Grösse sowohl des Siebbeins als auch der Stirnhöhle zu ergeben.

Die unangenehme Überraschung, welche mir dieser zur Demonstration bestimmte Patient zu teil werden liess, warf alle meine Berechnungen, mit welchen ich durch Schädelmessungen annähernd die Grösse der Nebenhöhlen zu bestimmen wähnte, vollkommen über den Haufen. Die jahrelange Arbeit war nach dieser Richtung hin vollkommen nutzlos gewesen. Seither habe ich nun vor jeder osteoplastischen Stirnhöhleneröffnung im hiesigen St. Josephsstift durch Herrn Dr. Brautlecht eine Röntgenaufnahme machen lassen, und danke Kollegen Brautlecht an dieser Stelle bestens für die Opfer an Zeit und Mühe, welche diese Arbeit erforderten. Die Studien, welche ich an den vor und nach der Operation aufgenommenen Skiagrammen anstellen konnte, haben mich im Gegensatz zu der Ansicht von Scheier davon überzeugt, dass die Entdeckung Röntgens gerade von dem Rhinologen auszubeuten und praktisch zu verwerten ist. Trotzdem eine Reihe von Bildern durch verschiedene Fehler — zu nahe Beleuchtung, zu kurze oder zu lange Einwirkung der Lichtstrahlen, unruhige Haltung oder schiefe Stellung der Patienten, zuweilen auch nicht gut entwickelte Platte — manches zu wünschen übrig liessen, konnten doch eine Reihe von wichtigen Anhaltspunkten für das operative Vorgehen ermittelt werden, welche durch kein anderes Verfahren zu bestimmen sind.

Bevor man sich mit der praktischen Verwertung des Röntgenbildes für die zur Freilegung des Sinus frontalis, ethmoidalis und sphenoidalis bestimmten Operationen beschäftigt, die ich in Bresgens Sammlung, Haugs Sammlung, Archiv für Laryngologie von Fränkel — auf dem Otologenkongress in Dresden 1897 und auf dem Laryngologenkongress in Heidelberg 1899 beschrieben und vielfach auch durch Photographien von Patienten ausführlich erläutert habe, ist es zur Erklärung und Deutung der verschiedenen Schatten, welche das Skiagramm des lebenden Schädels dem Beschauer bietet, durchaus zweckmässig, vorher Röntgenbilder von skelettierten Schädeln zu studieren.

Um die Lage der nasalen Nebenhöhlen und ihre Beziehung zu wichtigen an sie grenzenden Kanälen kennen zu lernen, habe ich folgendes Verfahren eingeschlagen und möchte dasselbe durch Abbildungen eines Schädels demonstrieren.

Zunächst wurde hier die Profilaufnahme eines ganzen Schädels von der rechten Seite gemacht.

Darauf wurde auf der rechten Schädelseite dem Orbitalrande ein Bleistreifen angedrückt und durch den Canalis opticus, palatinus descendens, infraobitalis und lacrymalis Streifen von demselben Metall gezogen. Die Keilbeinhöhle sowie die Oberkieferköhle wurden mit Bleistreifen von ihren Ostien aus sondiert, ebenso wurde auch der Versuch gemacht, einen Bleistreifen in die rechte Stirnhöhle zu führen, der jedoch, wie das spätere Skiagramm ergab, nicht gelungen war. Mit dieser Montierung wurde von dem ganzen Schädel eine zweite Röntgenaufnahme von der rechten Seite gemacht. Bild 1. 1. Rand der Orbita. 2. Nach der Stirnhöhle hin eingeführter Bleidraht, der die Stirnhöhle verfehlt hat und in das Siebbein gelangt ist. 3. Ductus nasolacrymalis. 4. Canalis infraorbitalis. 5. Bleidraht im Antrum Highmori durch den Hiatus semilunaris gelegt. 6. Bleidraht im Canalis palatinus descendens entsprechend dem Verlauf des Nervus palatinus anterior von der Öffnung in der Mundhöhle bis zum Foramen sphenopalatinum. 7. Bleidraht im Sinus sphenoidalis. 8. Foramen und Canal des Opticus.

Nun durchsägte ich den Schädel sagittal und zwar um das Septum narium zu erhalten, etwas nach links von der Mittellinie. cf. Bild 2. Man sieht hier in der rechten Augenhöhle einen Draht, der vom oberen inneren Orbitalwinkel in den kleinen rechten Sinus frontalis eingeführt ist. Die linke Stirnhöhle ragt weit nach rechts herüber, ebenso auch die linke Keilbeinhöhle.

Bild 3 zeigt die rechte, Bild 4 die linke Schädelhälfte von innen gesehen. Bei letzterem Bilde ist zu bemerken, dass die orbitalen Siebbeinzellen und die vordere Wand des Sinus sphenoidalis abgebrochen wurden, um die laterale Ausdehnung dieser Hohlräume durch einen Bleidraht auf dem Skiagramm markieren zu können.

Von der rechten Schädelhälfte, die in der oben beschriebenen Weise montiert war, wurden nun zwei Röntgenaufnahmen gemacht. Bei Bild 5 lag der Platte die äussere, bei Bild 6 die innere Seite an. Ganz instruktiv ist beim Vergleich dieser Bilder die Krümmung der Spitze des im Sinus sphenoidalis liegenden Bleistreifen, welche nach aussen gerichtet war. Wichtig ist der Vergleich beider Bilder zur Bestimmung des Schatten, der linear von der Keilbeinhöhle dicht über dem Canalis opticus zum Proc. frontalis des Jochbein verläuft. Derselbe fehlt auf Abbildung 6, während Bild 1 und namentlich Bild 5 ihn scharf zeigen. Durch Vergleich mit einer Reihe weiterer Schädelaufnahmen glaube ich diesen Schatten als die spitzwinklige laterale Ausdehnung der Keilbeinhöhle und hinteren Siebbeinzellen deuten zu müssen. Je weiter sich diese Hohlräume nach aussen in die Orbita erstrecken, desto deutlicher scheint dieser Schatten ausgeprägt zu sein.

Schliesslich wurde noch auf Bild 7 eine Röntgenaufnahme der linken Schädelhälfte von aussen gemacht, an der die laterale Ausdehnung des Sinus sphenoidalis, ethmoidalis und frontalis durch Bleidrähte markiert wurde. An dieser Schädelhälfte wurden versuchsweise einige Kanäle im os petrosum bestimmt — namentlich die Lage des Sinus cavernosus, der ja in nahe Beziehung zum Keilbein tritt. Erklärung der Bezeichnungen auf Bild 5: 1. Orbitalrand. 2. Nach dem Sinus frontalis hin eingeschobener Bleidraht im Siebbein liegend. 3. Blei-

draht im Ductus nasolacrymalis. 4. Bleidraht im Infraorbitalcanal. 5. Bleidraht im Antrum Highmori. 6. Blei im Canalis palatinus descendens. 7. Sonde im Sinus sphenoidalis. 6. Bleidraht im Canalis opticus.

Erklärung der Bezeichnungen auf Bild 6. *o* = Orbitalrand, *st* = nach der Stirnhöhle hin eingeführter Bleidraht, *dn* = Ductus nasolacrymalis, *i* = Canalis infraorbitalis, *aH* = Bleidraht im Antrum, *Cp* = Canalis palatinus descendens, *sp* = Bleidraht im Sinus sphenoidalis. 1. Hamulus pterygoideus. 2. Lamina pterygoidea interna. 3. Ala minor oss. sphenoid. 4. Processus clinoideus anterior. 5. Tuberculum ephippii. 6. Sella turcica. 7. Dorsum ephippii.

Bild 7. Sinus frontal. ethmoidal. et sphenoidal. von innen her geöffnet. An die laterale Wand des Sinus sphenoidalis und ethmoidalis ist bis zur unteren Stirnhöhlenwand ein Bleistreifen gelegt. Die äussere Begrenzung des Sinus frontalis, der sich bis an den Jochfortsatz erstreckt, ist durch einen zusammengedrehten Bleidraht markiert, welcher von der Stirnhöhle aus dieser ihrer Wand angepresst wurde. Die Höhe der Stirnhöhle ist durch einen dritten Bleidraht bezeichnet. 1. Hamulus pterygoideus. 2. Lamina pterygoidea externa. 3. Durchscheinender Rand der Lamina pterygoidea interna. *J* = Incisura pterygoidea | Gegend des Sulcus pterygopalatinus. 4. Foramen sphenopalatinum. 5. Spina angularis des grossen Keilbeinflügels. 6. Verbindung des grossen Keilbeinflügels mit dem Jochbein. 7. Proc. sphenoidalis des Jochbeins. 8. Verbindung des Jochbeins mit dem Oberkieferbein. 9. Proc. zygomaticus des Oberkieferbeins. 10. Vertiefung zum Eingang des Canalis zygomaticus facialis. 11. Gegend des Foramen infraorbitale. 12. Fossa et Ductus lacrymalis. 13. Proc. nasalis des Oberkieferbeins. 14. Verbindung des Stirnbeins mit dem Oberkieferbein. 15. Proc. zygomaticus des Stirnbein, Verbindung mit dem Jochbein. 16. Foramen ovale. 17. Sinus cavernosus. 18. Canalis caroticus. 19. Canalis facialis. 20. Bulbus ven. jugularis.

Durch Vergleich der Photographien mit dem Schädel und durch Vergleich der verschiedenen Photographien unter einander konnten dann schliesslich an der ersten Aufnahme des ganzen Schädels (Bild 8) eine Reihe von Punkten bezeichnet werden, die für das Studium der Röntgenaufnahmen von lebenden Schädeln zu beachten sind.

Erklärung der Bezeichnungen auf Bild 8. *J* = Jochbein, Proc. frontalis, Superficies facialis über dem Proc. zygomaticus des Oberkiefers, *Fp* = Fossa pterygo-palatina, *Fc* = Fossa canina. 1. Gegend des Foramen infraorbitale. 2. Gegend der Fossa sacci lacrymalis Öffnung des Ductus lacrymalis. 3. Spina nasalis anterior nach hinten Schatten der Crista nasalis. 4. Gegend des Foramen incisivum und der Verbindung mit der linken Oberkieferseite. 5. Apertura pyriformis. 6. Septum narium Lamina perpendicularis. 7. Rechtes Nasenbein. 8. Proc. frontalis maxill. sup. 9. Margo infraorbitalis. 10. Sinus frontalis. 11a. u. b. Ethmoidalzellen. 12. Sinus sphenoidalis . . Gegend des Hiatus semilunaris. 13. Ala minor oss. sphenoidal. 14. Proc. clinoid. ant. 15. Gegend des Foramen opticum. 16. Sella turcica. 17. Foramen sphenopalatinum. 18. Proc. pterygoideus oss. sphenoid. 19. Proc. styloideus. 20. Proc. spinosus. 21. Proc. palatin maxill. sup. Gegend der Foramina palatina. 22. Porus acusticus externus. 23. Superficies temporalis alae magnae oss. sphenoid. . . . Gegend des Foramen ovale . . . . Furche des Sulcus caroticus. 24. Foramen supraorbitale. Unter und vor *Fc* = Schatten der durch den Vorsprung auf der l. Gesichtsseite entsteht, welcher der Verbindung des Jochbein mit dem Proc. zygomaticus des Oberkieferbeins entspricht. Durch denselben werden die Grenzen der lateralen Nasenwand namentlich in der Gegend der Apertura pyriformis verwischt. *S* = eine ausgeprägte Linie in der Gegend des Foramen opticum, dieselbe entspricht dem lateralen Winkel des Sinus sphenoidalis und der lateralen Begrenzung der hinteren Siebbeinzellen. Die dunkele Linie auf der die beiden 11 stehen, entspricht der lateralen Grenze der rechten orbitalen Siebbeinzellen. Die Linie unterhalb 11a und oberhalb 11b der Grenze der linksseitigen Siebbeinzellen. Der rechte Sinus frontalis kleiner als der linke, die Scheidewand der beiden Stirnhöhlen steht nach rechts — 3 mm die Mittellinie überschreitend. Oberhalb 10 schimmert der linke Sinus frontal. durch. Der Hohlraum vor 10 entspricht der linken Stirnhöhle.

Der wichtigste Orientierungspunkt ist, wenn nicht besondere Verhältnisse auf dem Röntgenbilde zur Anschauung gebracht werden sollen, das Jochbein mit seinem Stirnfortsatz und dem Teil, der über dem Proc. zygomaticus des Oberkiefer liegt. Wenn der Schädel mit seiner Sagittalnaht genau parallel zur Platte eingestellt ist, müssen auf diesen Punkt auch die Lichtstrahlen vorzugsweise gerichtet werden. Der zweite Orientierungspunkt ist der Winkel zwischen vorderer Stirnbeintafel und Nasenbein. Um letzteres zu studieren, muss man den Schädel aus der gen. Stellung etwas drehen und seitlich neigen. Das Nasenbein verschwindet, wenn die Exposition etwas länger dauert, daher kann dasselbe auch nicht als regulär stets wahrnehmbarer Orientierungspunkt gelten. Als dritten Punkt hat man sich zum Studium der oberen Nebenhöhlen die Keilbeinhöhle aufzusuchen. Die schräg zwischen ihr und der vorderen Stirnbeintafel verlaufenden Schatten gehören zum Siebbein und der Stirnhöhle. Bei der variabeln Grösse des Siebbeins und seiner sehr wechselnden Beziehungen zur Stirnhöhle fallen diese Schatten auch recht verschieden aus.

Nach den Abbildungen des skelettierten Schädels und den Vergleichen, die ich mit Skiagrammen Lebender angestellt und später hier bei den Operationen controliert habe, muss ich annehmen, dass bei weit in die Orbita reichendem Siebbein diese Schatten sehr scharf hervortreten, weniger deutlich bei schmalem Siebbein zu sein scheinen.

Die Röntgenaufnahme des Gesichtsschädels giebt uns über den Abschnitt der nasalen Nebenräume Aufklärung, welcher zur Beurteilung der sogenannten Herdeiterungen der wichtigste ist. Bei allen chronischen Nebenhöhleneiterungen spielen die verzweigten und schlecht zugänglichen Siebbeinzellen die Hauptrolle. In ihnen den Prozess zur Ausheilung zu bringen, ist zuweilen eine Aufgabe, die an den behandelnden Arzt wie den Patienten die schwersten Anforderungen stellt. Der Patient muss seine Heilung unter Entstellung des Gesichtes erkaufen, indem der Arzt rücksichtslos an allen Siebbeinzellen einen Wiederbeginn der Eiterung unmöglich zu machen hat. Zum Glück sind derartige Fälle eine Seltenheit. Mit Hilfe des Studiums der Röntgenaufnahmen kann man schon jetzt mit Sicherheit sagen, dass diejenigen Operateure, welche principiell bei Stirnhöhlen- und Siebbeineiterungen die vordere Stirnbeintafel entfernen — ein Verfahren, welches von dem Ophthalmologen Kuhnt in die Rhinochirurgie eingeführt wurde, vollkommen auf dem Holzwege sind. Die Entstellung, welche sie unter Umständen ihren Patienten beibringen, ist sicher, wie mich die Durchsicht der publizierten Krankengeschichten belehrt hat, nicht berechtigt. Dass dieses Verfahren auf dem Chirurgenkongress im Jahre 1898 von König sanktioniert werden konnte, ist mir absolut unverständlich. Jedenfalls liefert diese Thatsache den Beweis, dass die Chirurgie der Nebenhöhleneiterungen ein Spezialfach geworden ist, in welchem nur derjenige mitreden kann, der die äusseren kleinen und grösseren Eingriffe zur Freilegung der Nebenhöhlen ebenso beherrscht, wie alle diejenigen endonasalen Manipulationen, welche im Laufe der Jahre von den Rhinologen zur Behandlung der Nebenhöhlenaffektionen erdacht sind.

Die Lehre von den Nebenhöhleneiterungen ist noch ein recht dunkeles Kapitel unserer Spezialwissenschaft. Ich werde dieses in einem späterfolgenden Aufsatz näher begründen und möchte heute nur auf einen Vorwurf hinweisen, der recht häufig unsere nasale Therapie als Vielgeschäftigkeit hinstellt. Ein Beispiel wird diesen Vorwurf am besten als unbegründet klar stellen. Wir bekommen einen Patienten in Behandlung, bei dem die Erscheinungen und Beschwerden einer Kieferhöhleneiterung im Vordergrunde stehen. Die Beschwerden sind durch die eingeleitete Therapie beseitigt, indess die Eiterung dauert noch fort. Im Laufe der Beobachtung stellt es sich heraus, dass das Siebbein die Absonderung unterhielt. Die Therapie muss sich nun gegen die Siebbeinzellen richten. Es folgen weitere Eingriffe. Die Absonderung bessert sich jetzt, ist aber noch immer für den Patienten lästig. Als Quelle wird schliesslich die Keilbeinhöhle und schliesslich noch die Stirnhöhle bezeichnet. Unter Kopfschütteln des Kollegen, der uns den Patienten zugewiesen hat, wird dann wohl schliesslich auf jede weitere Behandlung verzichtet, vielleicht mit dem Vorwurf, dass wir zu dieser Weiterverbreitung des

Prozesses einen Beitrag geliefert haben. Derartige Gedanken sind sicher nicht richtig und müssen hier widerlegt werden.

Zur Beurteilung der Nebenhöhleneiterungen muss man die Anatomie der Nebenräume und namentlich das verschiedene Verhalten dieser kompliziert gebauten Hohlräume zu einander kennen. Praktisch kann man sich die mannigfachen nach dieser Richtung hin vorkommenden Verschiedenheiten in zwei grosse Gruppen teilen. Entweder sind die Nebenhöhlen so angelegt, dass sie von dem Zellensystem, an welches sie sich ohne Ausnahme anlagern, dem Siebbein, mehr oder weniger vollkommen getrennt sind, oder das Siebbein bildet mit seinen Zellen einen Teil der Wand an der benachbarten Höhle bezw. es ragt in dasselbe hinein. Letzteres gilt nicht nur für die Stirnhöhle, in welcher man häufig den grössten Teil des Bodens von den Siebbeinzellen eingenommen findet, sondern auch für die Keilbeinhöhle und das Antrum Highmori.

An der Keilbeinhöhle können die hinteren Siebbeinzellen einen grossen Teil der Vorderwand des Sinus sphenoidalis bedecken und nicht selten diese Wand oben gegen das Innere des Sinus einstülpen. Zuweilen können die hintersten Siebbeinzellen einen grösseren oder kleineren Teil der oberen Wand des Sinus sphenoidalis durch eine derartige Einstülpung bilden, oder sie ragen neben der Keilbeinhöhle eine Strecke weit nach hinten und bilden dann einen Teil ihrer lateralen Wand.

Wenn das Siebbein sehr breit ist, so kann der Boden desselben seiner ganzen Länge nach und in wechselnder Breite bis zu fast 10 mm den inneren Abschnitt des Daches der Oberkieferhöhle bilden. Dies findet an der Stelle statt, an welcher das Antrumdach in die innere Orbitalwand nach oben und die innere Oberkieferhöhlenwand nach unten übergeht. Dieser kleine Abschnitt der oberen Wand des Sinus maxillaris ist nicht selten ausserordentlich dünn. Nekrosen und Fistelbildungen zwischen Siebbein und Kieferhöhle kann man hier genau beobachten und demonstrieren, wenn man chirurgisch die kombinierten Herdeiterungen in Angriff nimmt.

Zuweilen zeigt nun noch die Oberkieferhöhle in ihrem hintersten obersten Winkel — der Orbitalbucht — eine Stelle, mit der sie an die Keilbeinhöhle, sehr häufig aber an die hintersten Siebbeinzellen heranreicht. Diese Stelle der Orbitalbucht zeigt manchmal ein Verhalten derart, dass sie die Keilbeinhöhle einstülpt — manchmal derart, dass sich an ihr der Sinus sphenoidalis ausstülpt. Die Knochenwand, welche beide Hohlräume voneinander trennt, kann zuweilen so zart sein, dass ein Durchbruch mit der grössten Leichtigkeit herzustellen ist.

Am variabelsten sind die Beziehungen des Siebbein zur Stirnhöhle. Sind diese Hohlräume von dem Siebbein mehr oder weniger isoliert, so weisen sie nahe der Medianlinie einen mehr ebenen Boden auf. Über der Orbita ist derselbe stets gewölbt. Der nach der Mittellinie zu liegende Boden zeigt ein Ostium frontale, welches mit den Siebbeinzellen direkt nichts zu thun hat. In anderen Fällen sind die vorderen Siebbeinzellen an der Bildung dieses Teiles des Stirnhöhlenbodens beteiligt. Sind die Stirnhöhlen sehr tief, so kann das Siebbein den ganzen medianen Abschnitt des Bodens in verschiedener Weise formieren, in manchen Fällen auch den unteren Teil der hinteren Wand bilden und schliesslich sogar den Hohlraum von aussen her umfassen, indem die orbitalen Siebbeinzellen bis an den äusseren Augenwinkel reichen und in ihrer Breitenausdehnung zuweilen sogar die Stirnhöhlen schon unter der vorderen Stirnbeintafel überragen.

Ebenso wie die Sinus frontales mehr oder weniger von dem Siebbein getrennt sein können, finden sich derartige Verhältnisse auch am Antrum Highmori und der Keilbeinhöhle.

Am Antrum begrenzt dann der obere Teil der lateralen Nasenwand das Siebbein nach aussen, dessen Boden nun ganz in der nasalen Haupthöhle liegt. Die hintere obere Wand der Oberkieferhöhle zeigt keine Bucht, sondern verläuft glatt.

Der Sinus sphenoidalis ist von den hinteren Siebbeinzellen durch eine deutliche Furche, die sich zwischen seiner vorderen Wand und den hinteren Siebbeinzellen befindet, getrennt.

Nur ein schmaler Teil der letzteren liegt der vorderen Keilbeinhöhlenwand an. In solchen Fällen liegt dann der grösste Teil der vorderen Keilbeinhöhlenwand mit dem Ostium sphenoidale frei nach der Nasenhöhle zu. Solche Fälle sind dann relativ leicht endonasalen Eingriffen zugängig.

Sind die Nebenhöhlen in der angedeuteten Weise angelegt, so können isolierte Herdeiterungen lange Zeit hindurch bestehen. Wird dann die erkrankte Höhle in geeigneter Weise behandelt, so hört die Eiterung auf.

Hängt dagegen das Nebenhöhlensystem mit dem Siebbein und untereinander zusammen, so können Nebenhöhlenerkrankungen in mannigfacher Kombination zur Erscheinung kommen. Ohne weiteres klar wird dies durch ein Skiagramm des Schädels, bei dem die Lichtstrahlen von hinten nach vorn einwirkten.

Den Mittelpunkt der durch nasale Krankheiten entstandenen Herdeiterungen bildet daher das Siebbein. Von hier aus kann sich eine Infektion mit oder ohne Polypenbildung, nach oben in die Sinus frontales, nach unten in die Sinus maxillares, nach hinten in die Keilbeinhöhle fortpflanzen. Ebenso kann auch bei einer solchen anatomischen Anlage das Siebbein durch anfangs isolierte Kieferhöhleneiterungen (z. B. e carie dentium), wenn diese gänzlich unbeachtet gelassen werden, durch isolierte Stirnhöhlenempyeme verschiedenster Ursache und Keilbeinhöhleneiterungen schliesslich inficiert werden, und dann die Ausheilung dieser Höhlen infolge des schwer zugänglichen Siebbeinzellensystems bei einer Behandlung illusorisch machen. Wenn man daher eine Nebenhöhleneiterung richtig beurteilen will, so hat man vor Einleitung jeder Therapie zunächst die Beschaffenheit und Beteiligung des Siebbeins an dem Prozess festzustellen, auch wenn diese Ermittelung längere Zeit in Anspruch nehmen sollte.

Von einigen Schädeln, welche die oben beschriebenen anatomischen Verhältnisse besonders deutlich zur Anschauung bringen, habe ich Röntgenaufnahmen machen lassen. Mir scheinen dieselben keine Spielerei zu sein. Vielmehr scheint die Möglichkeit zu bestehen, dass bei weiterer Verbesserung und Vervollständigung dieser Methode die Beziehungen des Antr. Highmori zum Sinus sphenoidalis und den hinteren Siebbeinzellen durch ein Skiagramm festzustellen sind. Vorläufig müssen dazu allerdings noch umfangreiche Untersuchungen am skelettierten Schädel gemacht werden. Nach meinen bisherigen Untersuchungen hat man an dem Skiagramm die Grösse und Beschaffenheit des Foramen spheno-palatinum zu beachten, ehe man weitere Ermittlungen über das Verhalten der Kieferhöhle zum Sinus sphenoidalis und dem hinteren Siebbeinabschnitt anstellt.

Dass bei diesen Schädeluntersuchungen die Sagittalnaht genau parallel zur Platte eingestellt werden muss, um Vergleiche zu gestatten, möchte ich nochmals betonen. Ich fand nun, dass die Schädel, welche ein auffallend schmales Foramen spheno-palatinum zeigten, auch ein innig zusammenhängendes Nebenhöhlensystem aufwiesen. Namentlich bestand hier ein direkter Zusammenhang der Orbitalbucht des Antrum Highmori mit der Keilbeinhöhle oder wenigstens mit dem hintersten Siebbeinabschnitt.

Erklärung der Abbildungen: Bild 10. Ein Schädel mit tief in die Orbita reichendem, breitem Siebbein. Die Keilbeinhöhle mit Stanniol ausgefüllt, ebenso das Foramen infraorbitale. Im Infraorbitalcanal ein dünner Draht. Durch den Ductus nasolacrymalis ist ein gewundener Draht geführt, der an der lateralen Nasenwand durch einen dünneren Draht befestigt wurde. In das Ostium frontale ist ein gewundener Streifen von Blei gelegt — intranasal zwischen mittlerer Muschel und vorderen Siebbeinzellen. Die Oberkieferhöhle reicht mit der hinteren Orbitalbucht bis an die hintersten Siebbeinzellen.

Bild 11 und 14 zeigen linke Schädelhälften mit Nebenhöhlen, die nicht miteinander zusammenhängen. Jochbein und Jochfortsatz des Oberkiefers sind parallel der äusseren Schädelwand = parallel der Schläfenschuppe mit der Säge abgetragen. Der Stirnhöhlenboden ist von der Orbita aus eröffnet. Die Aufnahme ist von innen vorgenommen. Auf Bild 14 ist in den hinteren oberen Winkel der Kieferhöhle ein Bleidraht gelegt und dort mit Watte fixiert. Die Keilbeinhöhle ist von dem Ostium sphenoidale aus durch einen Bleidraht sondiert.

Ähnliche Verhältnisse der Nebenräume zeigt Bild 12. Aufnahme der linken Schädelhälfte von innen. Jochbogen dicht an der Schläfenschuppe und am Jochbeinkörper entfernt. Schädel genau in der Mittellinie durchsägt. Vom Nasenboden fehlt ein Teil der horizontalen Gaumenplatte. Hamulus pterygoideus ist abgebrochen. Die mittlere und untere Muschel sind entfernt. Die obere Muschel ist erhalten. Hinterer oberer Kieferwinkel zeigt eine 12 mm breite, sehr dünne dreieckige Platte. Durchstösst man dieselbe, so gelangt man in die hinteren Siebbeinzellen. Das Siebbein ist relativ schmal, seine orbitalen Zellen gehen kaum 10 mm in die Augenhöhle hinein. Die Stirnhöhle ist vor den vorderen Siebbeinzellen und hat einen eigenen sehr weiten Ausführungsgang, der neben einer grossen Bulla ethmoidalis in die Nasenhöhle führt. Die rechte Stirnhöhle und rechte Keilbeinhöhle ragen fast 10 mm nach links hinüber, so dass man von innen her auf die erhaltene Scheidewand sieht. Durch den linken Canalis Vidianus und Canalis palatinus descendens sind Drähte gelegt. In dem Präparat sind Keilbeinhöhle und Stirnhöhle als vollkommen isoliert vom Siebbein zu bezeichnen.

Bild 13. Linke Schädelhälfte von innen her aufgenommen. An dem Schädel ist der hintere Teil des Jochbeins und Jochbeinfortsatzes des Oberkiefers mitsamt dem Jochbogen abgesägt und zwar so, dass die Sägefläche durch erstgenannte in die Flucht der hinteren Kieferhöhlenwand fällt. Von dieser Wand ist dicht unter der Orbita ein Stück reseciert, so dass man den oberen, hinteren Winkel des Antrum übersehen kann. Derselbe zeigt eine quadratförmige Beschaffenheit von 10—11 mm Länge für jede Seite und ist nach dem Antrum hin vorgebaucht. Die Knochenplatte ist durchscheinend und sehr dünn, durchstösst man sie, so kommt man direkt in die Keilbeinhöhle. Auf dem Bilde sieht man einen Bleidraht, der von der Kieferhöhle nach der Keilbeinhöhle zu geführt ist. Der Stirnhöhlenboden wird von den vorderen Siebbeinzellen eingenommen. Das Siebbein ragt nur wenig Millimeter weit in die Orbita. Auf dem Bilde sieht man zum Unterschied von den Bildern 11, 12, 14, dass das Foramen sphenopalatinum ziemlich eng ist. An Schädeln, bei denen Keilbeinhöhle und Kieferhöhle nicht miteinander zusammenhängen, ist dieser Spalt 4, 5 und mehr mm breit, während derselbe an dem Schädel, welchen Bild 13 darstellt, etwa 2 mm Breite hatte.

Bild 15. Aufnahme von hinten. Schädeldecke entfernt. Die vordere Stirnbeintafel beiderseits reseciert. Die rechte Stirnhöhle kleiner wie die linke, Scheidewand steht nach rechts. In beiden Höhlen bucklige Vortreibungen der unteren und hinteren Wand.

Bild 16. Die vordere Wand der beiden kleinen Stirnhöhlen ist entfernt. Die Stirnhöhlen selbst vollkommen vom Siebbein getrennt, das in gar keine Beziehung zu ihrem Boden tritt. Das Ostium der rechten Stirnhöhle führt in die Nische zwischen mittlerer Muschel und lateraler Nasenwand, das der linken medianwärts der mittleren Muschel in die Nasenhöhle. Auf der rechten Schädelseite, welche der Platte angelegen hat, fehlt das Jochbein. Ferner ist vom Oberkiefer die vordere und laterale Kieferhöhlenwand entfernt, so dass man von aussen die mediale Kieferhöhlenwand übersieht und namentlich die hintere Begrenzung des Antrum Highmori überblicken kann. Links ist das Jochbein zum Teil und der Orbitalboden ganz erhalten, die vordere und seitliche Kieferhöhlenwand sind jedoch entfernt. In beiden Kieferhöhlen ist der hintere obere Winkel dicht unter der Orbita 12 mm breit und sehr dünn. Rechts ist an dieser Stelle eine 2 cm lange Nadel eingestossen, die in einem Hohlraum verschwand. Die Einstichstelle und der hintere obere Kieferwinkel werden durch einen Bleidraht deutlich gemacht. Nach der Aufnahme wird rechts der Hohlraum aufgebrochen. Derselbe gehört zu den hinteren Siebbeinzellen. Eine Kommunikation mit der kleinen rechten Keilbeinhöhle ist von hier aus nicht herzustellen. Stirnhöhle und Keilbeinhöhle sind in dem Schädel isolierte Räume, dagegen hängen Kieferhöhle und Siebbein miteinander zusammen. Das Siebbein ist relativ breit und überragt die Sinus frontales in seiner Ausdehnung nach der Orbita zu um 8 mm.

Am Lebenden kann die Lage der Nebenhöhlen leicht in der Weise ermittelt werden, wenn bei dem zur Aufnahme bestimmten Patienten in das natürliche Ostium der betreffenden

Höhle eine Sonde eingeschoben wird. Bei einer Patientin ist in dieser Weise die linke Oberkieferhöhle sondiert und die Aufnahme von links gemacht (Bild 17). Bei einem anderen Patienten wurde die linke Stirnhöhle und Keilbeinhöhle sondiert und die Aufnahme von der rechten Seite vorgenommen (Bild 18). Um die Lage der Sonden zu den Weichteilen der Nase znr Anschauung zu bringen, sind beide Köpfe nur kurze Zeit den Lichtstrahlen ausgesetzt worden. Man sieht auf den Abbildungen, wie tief der Hiatus semilunaris liegt. Die in den Sinus sphenoidalis und frontalis eingelegten Kanülen sind in ersterem bis an die hintere Wand, in letzterem bis an den oberen von hinterer und vorderer Stirnbeintafel gebildeten Winkel eingelegt worden. Aus dem Bilde wird ohne weiteres klar, in welcher schwer kontrollierbaren Tiefe sich die Instrumente bei Operationen an der Keilbeinhöhle zu bewegen haben. Es geht hieraus hervor, dass derartige Eingriffe mit der grössten Vorsicht auszuführen sind, und schwere Irrtümer mit Sicherheit nur dann zu vermeiden sind, wenn man durch ein vorher aufgenommenes Skiagramm über die Tiefe der Keilbeinhöhle informiert ist. Dasselbe gilt über die endonasalen Massnahmen an der Stirnhöhle. Dieselben sind durchaus zu verwerfen, wenn irgend eine Raumbeschränkung in der Nasenhöhle vorliegt, wie solche z. B. durch Septumanomalien bedingt sein können. Eine vorsichtige Sondierung ist in weiten Nasenhöhlen nur dann gestattet, wenn die vorausgegangene Untersuchung mit Röntgenstrahlen ergiebt, dass die Stirnhöhle sehr tief ist, ihr Boden von Siebbeinzellen gebildet wird, also eine relativ dünne Beschaffenheit zeigt, und selbstredend auch in den relativ seltenen Fällen, in welchen die Sondierung des Ostium frontale bezw. Ductus frontalis lateral der mittleren Muschel gelingt. Das Vorgehen von Spiess unter Benutzung des Lichtschirmes, die Stirnhöhle anzubohren, ist sicher nicht berechtigt und zu verwerfen. Höchst merkwürdig bleibt es, dass diese Empfehlung von Spiess unter der Ägide von Moritz Schmidt erfolgte, der in seinem Lehrbuche bei Beschreibung des Schäfferschen Verfahrens zur Behandlung von Stirnhöhlenaffektionen mitteilte, er habe diese Behandlung auch versucht, sei aber dabei von „unheimlichen Gefühlen" befallen worden. Jedenfalls ist die Schäffersche Löffelsonde dann noch eher vorzuziehen, als die Bohrmaschine von Moritz Schmidt und Spiess. Wenn das Röntgenlicht von derartig bekannten Rhinologen zu solchen Versuchen benutzt wird, dann werden wir uns weder bei den Ärzten noch unserer Klientel grosse Achtung verschaffen und in der Beurteilung der uns aufsuchenden Kranken keinen Schritt weiter kommen.

Die folgenden fünf Skiagramme, welche ich von Patienten mit Nebenhöhleneiterungen habe aufnehmen lassen, möchte ich im Anschluss an die oben gegebenen anatomischen Erläuterungen noch kurz besprechen.

Zunächst zeigt ein Vergleich dieser fünf Bilder, dass die drei Orientierungspunkte: 1. Jochbein und seine Verbindung mit dem Jochfortsatz des Oberkiefer; 2. Winkel zwischen vorderer Stirnbeintafel und Nasenbein; 3. Keilbeinhöhle, wenn nicht eine besondere Einstellung vorgenommen war, stets gefunden werden können.

Zu Punkt 1 ist hier gleich zu bemerken, dass bei gracilem Knochenbau und bei zu langer Exposition das Jochbein verschwinden kann. Gewöhnlich ist aber noch die Verbindung des Jochfortsatzes des Oberkiefer mit dem Jochbein zu erkennen. Hat die Bestrahlung zu lange gedauert, dann kann auch diese verschwinden, und erhält man dann einen kleinen haken- oder i-förmigen Schatten, welcher, auf der Mitte des Oberkiefers aufliegend dem vorspringenden unteren Rande der Verbindung zwischen Jochbein und Jochfortsatz des Oberkiefers entspricht. Irrtümer können durch diesen Punkt bei Neigung und Drehung des Kopfes dadurch entstehen, dass der gleiche Vorsprung auf der entgegengesetzten Seite des Gesichtsschädels stärker hervortritt. Letzterer imponierte uns bei einem Oberkiefercarcinom, an welchem wir durch Untersuchungen mit Röntgenbeleuchtung Studien zu diagnostischen Zwecken anstellten, derart, dass wir einen Tumor zu sehen meinten. Kontrolluntersuchungen und weitere Skiagramme belehrten uns dann bald über den Irrtum. Ich erwähnte bereits, dass wir bei unserer Aufnahme im allgemeinen stets den Schädel mit seiner Sagittalnaht parallel zur Platte einstellten. Diese

Einstellung muss bei dem ersten Skiagramm, welches uns im allgemeinen über die Grösse und Tiefe der Nebenhöhlen informieren soll, beibehalten werden. Diese erste allgemeine Orientierung lässt sich sehr gut auch am Lichtschirm vornehmen.

Auf dieser Profilaufnahme wird die Höhe und Tiefe, sowie die verschiedene Grösse der rechten und linken Stirnhöhle zur Anschauung gebracht. Die Breitenausdehnung dieser Hohlräume haben wir vorläufig noch nicht durch diese Untersuchungsmethode ermitteln können. So gut dieses am skeletierten Schädel gelingt, so undeutlich wurden die zu diesem Zweck aufgenommenen Skiagramme von Lebenden. Für die Beurteilung einer vorliegenden Nebenhöhleneiterung genügt die Profilaufnahme vollkommen. Die Ermittelung der Breitenausdehnung ist erst für die etwaige spätere Operation von Wichtigkeit.

Die Tiefe und Höhe der Keilbeinhöhle ist an guten Skiagrammen leicht zu erkennen. Ihre Breitenausdehnung lässt sich durch die geringere oder stärkere Ausprägung des horizontalen Schatten, der durch die Skiagramme des skeletierten Schädels in der oben beschriebenen Weise bestimmt wurde, aus den Profilaufnahmen annähernd ermitteln. Je stärker bei sonst gleichen Skiagrammen dieser Schatten ausfällt, desto breiter ist der Sinus sphenoidalis.

Einen praktisch wichtigen Aufschluss scheinen die Röntgenaufnahmen über die Ausdehnung des oberen Siebbeinabschnittes zu geben, während eine Untersuchung der unteren und hinteren Partie des Siebbeins uns bisher nur in vereinzelten Fällen gelang und irgend welche Folgerung noch nicht zuliess. Die verzweigten Linien, welche sich auf den Abbildungen zwischen zwei und drei befinden, entstehen durch die oberen Siebbeinzellen. Die Ausdehnungen dieses Schattens, ihre Beziehungen zur hinteren und unteren Wand der Stirnhöhle geben im Zusammenhang mit dem übrigen Untersuchungsbefund einen wertvollen Anhalt für die Beurteilung der Erkrankung.

Sind die Schattenlinien eng verzweigt, so handett es sich um ein Siebbein mit zahlreichen kleinen Hohlräumen, liegen sie weit auseinander, so besteht das Siebbein aus grösseren Zellen. In die Praxis übersetzt, wird eine Eiterung, ohne Polypenbildung, bei grosszelligem Siebbein spontan oder unter einer sehr einfachen Therapie, einer Inhalationskur z. B., ausheilen können, während ein kleinzelliges Siebbein ungünstigere Verhältnisse für die gänzliche Beseitigung der Krankheit bietet.

Treten die Siebbeinschatten im Vergleich zu den Umrissen der Stirnhöhle sehr stark in den Vordergrund, so kann dies nur darauf zu beziehen sein, dass die oberen Siebbeinzellen weit in die Orbita hineinreichen. Auch dies ist für die Praxis sehr wichtig, da man an die orbitalen Siebbeinzellen nur schwer herankommen kann.

Abbildung 19 zeigt die Profilaufnahme der rechten Seite von einer 30jähr. Frau. Der Sinus frontalis ist klein und hat eine sehr dicke vordere Wand. Dicht unter der oberen Begrenzung der Keilbeinhöhle sieht man den horizontalen Schatten, ebenso treten die Schatten der Siebbeingegend scharf hervor und sind eng verzweigt. Die oberen Siebbeinzellen ragen hier in die Orbita hinein und erstrecken sich, wie durch eine spätere Operation nachgewiesen wurde, weiter nach aussen, als die Stirnhöhle. Die Stirnhöhle hat einen ebenen zum grossen Teil von der Spina ossis frontis gebildeten Boden, der mit dem Siebbein wenig zu thun hat, dagegen tritt die hintere Wand der Stirnhöhle in nahe Beziehung zum Siebbein, welches sie ganz mit seinen Zellen bedeckt. Die Stirnhöhlen beider Seiten haben die gleiche Höhe.

Während auf Bild 19 die drei Orientierungspunkte gut zu erkennen sind, ist auf Bild 20 nur zwei sichtbar und drei angedeutet.

Der Kopf ist hier bei der Aufnahme der linken Seite etwas nach rechts gedreht, um allein die Stirnhöhlen zur Anschauung zu bringen. Es handelt sich um einen zwölfjährigen Knaben mit ziemlich grossen Stirnhöhlen, die rechte höher wie die linke. Das Siebbein mit seinem Schatten wenig ausgeprägt, erwies sich als zellenarm.

Auf den folgenden drei Bildern sind die Orientierungspunkte sämtlich aufzufinden. Auch Bild 21 lässt an Höhe verschiedene Sinus frontalis erkennen, der rechte ist grösser wie

der linke. Siebbeinzellen und Keilbeinhöhle sind gross und nach dem horizontalen Schatten zu urteilen, auch breit angelegt. Die Aufnahme stammt von einem 13jährigen Knaben, linke Seite.

Bild 22 21jähriges Mädchen. Grosse Stirn- und Keilbeinhöhle mit kleinem horizontalen Schatten — wenig entwickeltes Siebbein. Aufnahme von rechts.

Die letzten drei Fälle zeigen eine dünne vordere Stirnbeintafel. Bild 23 60jährige Frau mit ungleichen Stirnhöhlen, die rechte grösser wie die linke. Vordere Stirnbeintafel dick. Stirn- wie Keilbeinhöhle relativ gross. Horizontaler Schatten vorhanden. Siebbein grosszellig, geht in die Orbita hinein. Mit Ausnahme von 19 und 20 lassen alle Bilder den Schluss zu, dass an der Bildung des Stirnhöhlenbodens das Siebbein mehr oder weniger beteiligt ist.

Zur leichteren Informierung sind die Abbildungen mit Zahlen und Zeichen versehen. Ich finde, dass dadurch die Bilder an Deutlichkeit eingebüsst haben, und vielfach eine weitere Vertiefung in dieselben erschwert wird. Damit die späteren bei Besprechung der operativen Therapie folgenden Abbildungen jedoch leichter verständlich werden, hielt ich zunächst die allgemeine Orientierung auf dem Röntgenbild für wünschenswert. Erwähnen möchte ich noch, dass die einzelnen Feinheiten, welche die Platten und grossen Abzüge aufweisen, bei der notwendigen Verkleinerung der Bilder vielfach nicht zu erkennen sind.

Einige Betrachtungen über die Diagnose von Nierensteinen mit Hilfe der Röntgenstrahlen.

Von

Dr. med. **C. Comas Llaberia,**
erstem Operateur für röntgographische Arbeiten in der medizinischen Fakultät zu Barcelona

und

Dr. med. **A. Prió Llaberia,**
früherem Assistenzarzte des Barcelonaer Krankenhauses: Hospital de Sta. Cruz.

(Hierzu Tafel III.)

III.

Mit der Aufzählung dieser Fälle ist der wesentlichere Teil unserer vorgelegten Aufgabe erledigt, welche besonders darin bestehen sollte, den Herren Kollegen unsere Erfahrungen mitzuteilen und, soweit unsere Kräfte reichen, zur Lösung eines z. Z. noch schweren Problems beizutragen. Wir wollen uns indessen noch gestatten, zu der Anführung obiger Fälle einige Bemerkungen, auf Grund der besonderen Verhältnisse der bezüglichen Untersuchungen, hinzuzufügen, um daraus die Bedeutung der Röntgenuntersuchung im allgemeinen bei der Diagnose von Nierensteinkrankheiten festzustellen.

Der grösseren Übersicht halber, werden wir die beobachteten Fälle in zwei Gruppen teilen, nämlich in der einen, sollen die Untersuchungen mit positivem und in der anderen, die mit negativem Resultat eingereiht werden.

In der ersten dieser Gruppen kommen somit die Fälle Nr. 1, 3, 4, 10, 14, 18, 20, 21 u. 23, im Ganzen 9 an der Zahl, in Betracht[1]), welche wir in folgender Aufstellung mit den entsprechenden wichtigsten Angaben zusammenfassen:

[1]) Einige neue Fälle sind in der Folge hinzugetreten, welche Gegenstand einer späteren Abhandlung sein sollen; wir haben es vorgezogen, die gegenwärtige Arbeit in ihrer ursprünglichen Fassung unverändert zu lassen.

Positive Fälle.

No.	Name	Alter Jahre	Klinische Diagnose	Röntgogr. Untersuchung		Chir. Eingriff		Merkmale d. Steines.	
				Diagnose	Datum	Art	Datum	Zusammensetzung	Gewicht
1	N. de B.	38	Pyonephr. calc. rechts	Nierenstein rechts	13. Okt. 98	Nephrotomie	Nov. 98	Phosph. bas. calc.	8 gr.
3	Ramón A.	51	Primit. Nierenstein rechts	Zweifelhaft	Nov. 98	do.	?	Rein. Harnsäure	1 gr.
4	Carlos J.	50	Primit. Nierenstein links	Nierenstein links	Nov. 98	do.	Nov. 98	Phosph. bas. calc.	14 gr.
10	Juan Ll.	50	Primit. Nierenstein rechts	Nierenstein rechts	Juli 99	Nicht operiert		—	—
14	Rosalía M.	46	Nierenstein rechts ?	Nierenstein rechts	Sept. 99	Nephrotomie	Sept. 99	Calcium phos.carb. u. oxal.	?
18	Angela E.	32	Nierenstein rechts ?	Nierenstein rechts	März 00	Nicht operiert		—	—
20	Pablo Ll.	30	Nierenstein rechts ?	Nierenstein rechts	April 00	Nephrotomie	Juli 00	Bröcklig	?
21	Leonor R.	27	Pyelitis sup. rechts. Nierenstein ?	Nierenstein rechts	April 00	do.	Mai 00	Calc. phosph.	2,30
23	Santiago R.	?	Pyonephrose links Nierenstein?	Nierenstein links	Mai 00	Nephrotomie	Juni 00	Nichtgefunden	
						Nephrektomie	Okt. 00	Calc.oxal. u. phosph.	4 gr.

Bezüglich des ersten Falles, wollen wir nochmals die beim operativen Eingriff, zur Entfernung des Nierensteines vorgekommenen Schwierigkeiten in Erinnerung bringen. Der Fall beweist, dass solche Schwierigkeiten öfters vorkommen können, selbst wenn die Operation, wie hier, durch einen sehr geschickten und erfahrenen Professor ausgeführt wird. Die Sicherheit über das Vorhandensein und die Orientierung bezüglich des Sitzes des vermuteten Steines, wie sie die Röntgenuntersuchung dem Chirurgen in die Hand giebt, ist dann von unschätzbarem Werte. Die Wichtigkeit eines solchen Orientierungsmittels ist augenscheinlich, da dasselbe der Fruchtlosigkeit der gethanen Arbeit vorbeugt.

Der zweite positive Fall (Nr. 3) ist hinsichtlich der röntgographischen Diagnose nicht besonders wertvoll ausgefallen, weil die schlechten Eigenschaften der belichteten Platte, neben der Winzigkeit und leichten Durchdringlichkeit des Nierensteines und überdies die ausserordentliche Beleibtheit des Patienten, darauf hinwirkten, dass die Deutung des unansehnlichen kleinen Fleckchens in der rechten Nierengegend, besonders unsicher ausfallen musste, so dass, eigentlich erst nach Abnahme des Steinchens, der kaum sichtbare Fleck danach gedeutet werden konnte. Wir haben es sehr bedauert, die Untersuchung nicht wiederholen zu können, zumal es sich um einen Uratstein handelte, welcher, wie allgemein angenommen wird, schwerer zu diagnosticieren ist.

Im 3. Fall (Nr. 4) wies das Röntgenbild ganz genau die Anwesenheit des Steines nach, welche bereits durch die klinische Untersuchung vermutet wurde. Der einige Tage darauf vorgenommene klinische Eingriff bestätigte vollkommen die röntgographische Information. Durch Tafel III Fig. 1 ist dieses Ergebnis veranschaulicht. Wir wollen hier wiederholen, dass in diesem Falle, der Stein bereits am Leuchtschirm sichtbar war, indessen halten wir doch diese Vorprüfung in den meisten Fällen als ungenügend, um einen Schluss ziehen zu können. Nur in seltenen Fällen, wo es sich bei einem sehr abgemagerten Patienten um das Vorhandensein eines sehr grossen Steines handelt, dürfte wohl diese Erscheinung deutlich zu Tage treten.

Der 4. und der 6. Fall dieser Aufstellung (Nr. 10 u. 18) sind bis zur Zeit noch nicht chirurgisch behandelt worden, sodass dafür, eine Bestätigung der Diagnose noch aussteht; indessen abgesehen davon, dass die Platten ungemein deutlich sind und der Schatten des Steines

vollkommen sichtbar ist, giebt das Zusammenstimmen der klinischen mit der röntgographischen Diagnose, dieser letzteren einen besonderen Wert. Es ist auch bereits erwähnt worden, dass bei dem Fall 18, vor kurzem ein Stein ausgestossen wurde, ein Umstand, der bei dem Anhalten der Eiterung, trotz der eingeleiteten Behandlung, das Vorhandensein von anderen Nierensteinen als höchst wahrscheinlich hinstellt.

Der 5. Fall (Nr. 14) ist operiert worden, und auch hier wurde durch den vorgenommenen Nierenschnitt die röntgographische Diagnose bestätigt. Bei der Krankengeschichte haben wir bereits das Wesen der vorgefundenen Steine angegeben; wir wollen hier nur in Erinnerung bringen, dass dieser Fall längere Zeit hindurch verschiedentlich diagnosticiert wurde, bis schliesslich ein Konkret ausgestossen wurde. Es zeigt dies deutlich, dass in solchen zweifelhaften Fällen das Röntgenbild von hohem Wert sein kann, selbst wenn keine Anzeichen vorhanden sind, welche die Röntgenuntersuchung als besonders zweckmässig erscheinen lassen.

Der in obiger Aufstellung an siebenter Stelle angeführte Fall (Nr. 20) ist auch operiert worden, wodurch desgleichen die mittelst Röntgenbestrahlung aufgestellte Diagnose bestätigt wurde. Zu bedauern ist hierbei nur, dass eine sichere Angabe des Gewichtes und der Zusammensetzung des Steines nicht erhalten werden konnte, da es uns nicht möglich war, die Fragmente zusammenzubringen. Der Nierenstein war nicht gross, leicht bröcklich, derselbe zerfiel bereits bei leichtem Druck zwischen den Fingerspitzen. Nach Dafürhalten des operierenden Arztes dürfte der fragliche Stein aus phosphor- und harnsauren Salzen bestehen.

Auf das den 8. positiven Fall (Nr. 21) betreffend Besagte ist hier nur weniges hinzuzufügen. Es handelte sich hierbei um einen Phosphatstein, der ausser seinem ungewöhnlich hohen Sitz nichts Besonderes darbot.

Bezüglich des 9. Falles der Aufstellung (Nr. 23) haben wir bereits erwähnt, dass es nötig erschien, einen zweiten operativen Eingriff, nämlich die Exstirpation der kranken Niere auszuführen, damit das thatsächliche Vorhandensein des durch das Bild angezeigten Steines, nachgewiesen werden könnte.

Im Ganzen resultiert folglich aus diesen Untersuchungen, dass von den neun aufgeführten Fällen, sieben operiert worden sind, und in sämtlichen ist die auf Grund des Röntgenverfahrens aufgestellte Diagnose vollkommen bestätigt worden. Bezüglich der beiden nicht operierten Fälle, ist wohl angesichts der betreffenden Verhältnisse die Sicherheit der aufgestellten Diagnose kaum zu bezweifeln.

Um nun aber den Wert des Röntgenverfahrens auch mit Bezug auf diejenigen Fälle zu bestimmen, wo das Bild über das Vorhandensein des vermuteten Steines keinen Aufschluss giebt, wollen wir die zahlreichen Fälle betrachten, wo sich ein solches Resultat ergeben hat.

In den meisten dieser Fälle hatte der behandelnde Arzt von vornherein, auf mehr oder weniger gute Grundlagen gestützt, nur das Vorhandensein eines Nierensteines als nicht ausgeschlossen hinstellen wollen; ist indessen einmal der Zweifel aufgekommen, so ist es gut zu ergründen, ob wir über ein Mittel verfügen, wodurch der Zweifel gelöst werden könnte, indem ein Faktor eliminiert würde, welcher die Beobachtung des Arztes ins Schwanken bringt. Wir wollen auf den Symptomenkomplex der betreffenden Kranken nicht näher eingehen, um die Gründe zu analysieren, welche den Arzt zu der Vermutung des Vorhandenseins von Nierensteinen führten; die bei der Beschreibung der einzelnen Fälle genannten Ärzte haben ihren Ruf durch lange, erfolgreiche Ausübung des Berufes befestigt. Übrigens ist ja bekannt, dass sich die Nierensteinkrankheit, wie auch bei vielen anderen Krankheiten der Fall ist, überhaupt nicht in einem bestimmten Symptomenkomplex äussert, und es ist daher sehr leicht, in Irrtum zu verfallen, wie dies bei einigen der angeführten Fälle vorgekommen ist und eine ähnliche Erscheinung in der medizinischen Litteratur öfters erwähnt wird. Mit Bezug auf diesen speziellen Punkt wollen wir den Fall eines Patienten aus dem hiesigen Krankenhause: Hospital de St. Cruz. erwähnen, welcher während seines Aufenthaltes in der Anstalt nie ein Symptom von Nierensteinkrankheit gezeigt hatte. Bei der Sektion der Leiche wurde indessen eine Niere

Negative Fälle.

No.	Name	Alter Jahre	Klinische Diagnose	Röntgenuntersuchung		Chirurgischer Eingriff		
				Resultat	Datum	Wesen desselben	Datum	Resultat
2	Encarnación S.	22	Stein in der rechten Niere resp. Ureters	Negativ[1])	Nov. 1898 — Jan. 1899	Nephrektomie	Januar 1899	Kein Stein vorhanden. Nephritis interst.
5	Trinidad G.	27	Nierenstein linksseitig?	„	Dec. 1898 — Jan. 1899	Nephrektomie	Januar 1899	Kein Stein vorhanden. Sclerose ren. Degen. quist.
6	Marcelino S.	50	Geschwulst rechte Niere. Stein?	„	März 1899	Nephrektomie	Mai 1899	Kein Stein vorhanden. Neoplasie ren. (Sarcoma)
7	Justa L.	40	Eiterige Pyelitis rechts. Stein?	„	April 1899	Nephrotomie	Nov. 1899	Kein Stein vorhanden. Pyelitis sup.
8	Mariano C.	34	Nierenstein rechts?	„	April 1899	Nicht operiert	—	—
9	Antonio V.	52	Nierenstein rechts?	„	Juni 1899	Untersuch. Eingriff	Juli 1899	Kein Stein wird gefunden weder durch Palpation noch durch Acupunktur
11	Jaime R.	14	Nierenstein? ohne Angabe wo	„	Aug.-Sept. 1899	Nicht operiert	—	—
12	Rosa R.	33	Eiterige Pyelitis links. Stein?	„	Aug. 1899	Nephrotomie	August 1899	Kein Stein vorhanden. Pyelitis sup.
13	Edmundo B.	?	Chronische Pyelitis calculosa? ohne Angabe der Gegend	„	Aug.-Sept. 1899	Nicht operiert	—	—
15	Ventura G.	16	Nierenstein rechts	„	Nov. 1899	Nicht operiert	—	—
16	Joaquin B.	48	Nierenstein links?	„	Jan. 1900	Nicht operiert	—	(Aneurisma aortae toracicae)
17	Cecilia S.	?	Wanderniere. Nierenstein rechts?	„	März 1900	Nephropexie, Auskapselung	März 1900	Durch Palpation kein Stein gefunden.
19	José B.	41	Nierenstein? ohne Angabe der Gegend	„	März 1900	Nicht operiert	—	—
22	Miguel N.	46	Nierenstein rechts?	„	Mai 1900	Nicht operiert	—	—
24	Maria A. P.	?	Nierenstein links?	„	Mai 1900	Nicht operiert	—	—
25	Adolfo A.	22	Nierenstein? ohne Angabe wo	„	Juni 1900	Nicht operiert	—	—
26	Pedro V.	37	Eiterige Pyelitis. Stein? links	„	Juni 1900	Nephrektomie	Oktober 1900	Kein Stein vorhanden. Tuberkulose der Niere?
27	Sebastian P.	?	Nierenstein rechts?	„	Juli 1900	Nicht operiert	—	—
28	Serafina N.	25	Stein in der Niere oder Ureter links?	„	Juli-Okt. 1900	Nephropexie	? 1901	Durch Palpation kein Stein gefunden. Nephroptosis
29	Teresa A.	32	Nephroptosis. Nierenstein rechts?	„	Juli 1900	Nephropexie, Auskapselung	Juli 1900	Durch Palpation kein Stein gefunden.
30	Guillermo C.	37	Nierenstein links	„	Juli 1900	Nicht operiert	—	—
31	Felisa M.	24	Nierenstein rechts?	„	Juli 1900	Nephrektomie	Juli 1900	Kein Stein vorhanden. Nierentuberkulose
32	José V.	38	Eiterige Pyelitis calc. rechts	„	Aug. 1900	Nephrotomie	Oktober 1900	Kein Stein vorhanden. Pyelitis sup.
33	Teresa P.	42	Nephroptosis. Nierenstein rechts?	„	Aug. 1900	Nephropexie	Sept. 1900	Durch Palpation kein Stein gefunden.
34	Magin R.	53	Nierenstein links?	„	Sept. 1900	Nephrotomie	Sept. 1900	Kein Stein vorhanden. Tuberkulose der Niere
35	Manuel B.	?	Pyelitis sup. rechts. Stein?	„	Sept. 1900	Nicht operiert	—	—
36	Filomena C.	31	Nierenstein rechts?	„	Nov. 1900	Nicht operiert	—	—
37	Josefa M.	29	Nierenstein rechts?	„	Nov. 1900	Nicht operiert	—	—

[1]) Diese Bezeichnung bezieht sich ausschliesslich auf das Vorhandensein von Nierensteinen.

ganz mit Steinen angefüllt vorgefunden. Wir haben uns dieses pathologischen Stückes bedient, um einige Versuche auf die Durchdringlichkeit der Steine mit Bezug auf die Zusammensetzung derselben anzustellen. In Tafel III Fig. 3 geben wir das Röntgenbild der isolierten Niere wieder, an welchem die bis dahin noch unveränderte Lage dieser Steine im kranken Organ zu sehen ist

Zu unserer besonderen Aufgabe zurückkehrend, wollen wir nun, wie für positive Fälle geschehen ist, auch die mit negativem Befund in folgender übersichtlicher Aufstellung zusammenfassen und das Ganze in röntgographischer Beziehung betrachten.

Es sind im Ganzen 28 Fälle mit negativem Befund, wovon 14 operiert wurden, und in sämtlichen dieser Fälle wurde der röntgographische Befund durch die darauffolgende Operation bestätigt. In 5 dieser Fälle (Nr. 9, 17, 28, 29 u. 33) war die Diagnose mehr oder weniger zweifelhaft mit Bezug auf das Ergebnis der Operation, denn der chirurgische Eingriff in diesen Fällen war durchaus nicht erschöpfend, um die Frage betreffs der Abwesenheit oder des Vorhandenseins von Steinen in der kranken Niere vollkommen und sicher zu beantworten: ist doch zur Genüge bekannt, dass die blosse Palpation und selbst die Akupunktion keineswegs immer entscheidend sind, um das Vorhandensein von Steinen sicher anzugeben, vielmehr giebt es solche, welche infolge ihrer Lage oder ihrer Winzigkeit solchen Untersuchungsmitteln entgehen, sodass schliesslich nur der zu untersuchende Nierenschnitt als sicheres Untersuchungsmittel gelten kann. Immerhin führen die Palpation und die Akupunktion der Röntgenuntersuchung neue, wenn auch nicht absolut sichere Angaben zu, welche nicht zu unterschätzen sind, besonders wenn, wie hier meistens vorgekommen, die krankhaften Erscheinungen, welche zu der Vermutung einer Nierensteinkrankheit führten, dann auch zurückgehen.

In den durch Nefrotomie (Nr. 7, 12, 32 u. 34) oder durch Nierenexstirpation (Nr. 2, 5, 6, 26 u. 31) behandelten Fällen ist ein Zweifel nicht möglich, besonders bei den letzteren, wo die Niere peinlich untersucht werden konnte.

Wir wollen folglich diese Fälle ausser acht lassen und uns auf diejenigen beschränken, bei welchen ein operativer Eingriff nicht ausgeführt wurde und die folglich den Zweifel nicht aufkommen lassen, ob die röntgographische Untersuchung als gültig angesehen werden kann. Wir halten dafür, dass die Bedingungen, unter welchen die Untersuchung erfolgt, dem Röntgologen gewissermassen als Massstab dienen können, um an einem bestimmten Urteil festhalten und auf Grund desselben eine negative Diagnose aussprechen zu dürfen. Es sind zu diesem Zweck mehrere Momente in Betracht zu ziehen, besonders aber die bei der Anfertigung des Bildes herrschenden technischen Verhältnisse, welche bei ihrem richtigen Zusammentreffen sozusagen das vollkommene Gelingen des Bildes bedingen, d. i. wenn dieses gewisse Eigenschaften und Details aufweist, welche demselben den Stempel der höchsten erreichbaren Vollkommenheit aufdrücken.

Von den aufgeführten Fällen mit negativem Befund glauben wir von vornherein den Fall Nr. 16 ausschliessen zu können; wir haben bereits angegeben, dass bei demselben eine organische Läsion vorlag, welche an und für sich, den Zustand des Patienten zu erklären vermochte, abgesehen davon, dass die an beiden Nieren vorgenommene Röntgenuntersuchung vollkommen negativ ausfiel. Andererseits befand sich der Patient in ausgezeichneten Verhältnissen, um ein recht glaubwürdiges Röntgenbild abzugeben.

Es bleiben somit 13 Fälle, bei welchen die Abwesenheit von Nierensteinen nicht anders, als durch den negativen Befund der Röntgenuntersuchung dokumentiert werden konnte. Unter diesen Fällen befanden sich 8 (Nr. 8, 11, 15, 22, 24, 25, 36 u. 37), welche sich für die Röntgenuntersuchung in sehr geeigneten Verhältnissen befanden. Der Patient Nr. 8 war sehr abgemagert infolge eines längeren Aufenthaltes im Krankenhause, wo derselbe langwierige Eiterungskrankheit durchgemacht und kurz vor der Röntgenuntersuchung einen bedeutenden chirurgischen Eingriff auszustehen hatte. Die Fälle Nr. 11 u. 15 beziehen sich auf Knaben im Alter von 14 bezw. 16 Jahren, sehr schmächtig gebaut und folglich in guten Verhält-

nissen für die Erlangung eines ausgezeichneten Röntgenbildes. Ein Gleiches kann auch von den anderen hier in Betracht kommenden Patienten gesagt werden, welche zumeist infolge ihrer anhaltenden Krankheit heruntergekommen oder auch konstitutionell nicht sehr stark waren. In allen diesen Fällen wurde die Röntgenuntersuchung peinlich genau angestellt, Kontrollplatten wurden angefertigt, wenn die erste Aufnahme das geringste Bedenken zuliess oder auch wenn, trotz einer guten ersteren Aufnahme, uns eine Kontrolle angemessen erschien.

Die Fälle Nr. 13, 19, 27, 30 u. 35 entsprachen ganz anderen Bedingungen wie die eben besprochenen. Hierbei handelte es sich um umfangreiche Individuen, welche schlecht veranlagt waren, um ein deutliches Röntgenbild abzugeben. Es ist dies, unserer Ansicht nach, eine der bedeutendsten Schwierigkeiten, die der Röntgologe noch zu überwinden hat, um eine sichere Diagnose über Nierensteine stellen zu können. Bezüglich dieser Fälle ist eine absolute Sicherheit nicht möglich, und es bleibt, bei dem heutigen Stande der Technik, kein anderer Ausweg, als den weiteren Verlauf der Krankheit oder die Operation abzuwarten, falls diese letztere zur Ausführung kommt, um die Frage über das Vorhandensein von Nierensteinen endgültig zu lösen.

IV.

Nachdem wir in Vorstehendem unsere eigentliche Aufgabe, d. i. über die von uns untersuchten Fälle von thatsächlichen oder vermuteten Nierensteinkrankheiten und über die Ergebnisse unserer Untersuchung, einen kurzen Bericht abzustatten, beendet haben, wollen wir in Folgendem zum Schluss noch einige der zur Anwendung gekommenen technischen Bedingungen, unter welchen die Röntgenuntersuchung erfolgte, darlegen.

Bezüglich des Instrumentariums, haben wir auf das allgemein Bekannte nichts näheres hinzuzufügen, wir beschränken uns hierbei nur auf die Anerkennung, dass sich das Material deutschen Ursprungs gegenüber demjenigen anderer Fabrikation, als weit überlegen bewährt hat.

Bezüglich der Röhren sind wir der Meinung, einen mittleren Härtegrad anzuwenden. Bei korpulenten Individuen ist eine härtere Röhre zu empfehlen, jedoch ohne hierin zu weit zu gehen. Die Entfernung ist der Korpulenz des Patienten anzupassen, wobei in Betracht zu ziehen ist, dass, je grösser die Entfernung, desto geringer die Vergrösserung des Schattenbildes sein wird, folglich auch die Platte deutlicher erscheinen wird. Selbstverständlich sind stets gewisse Grenzen innezuhalten und bei der Feststellung der passenden Entfernung, auch die Art und die Gebrauchsfähigkeit der Röhre mitsprechen zu lassen.

Bei kurzer Expositionsdauer haben wir im Allgemeinen keine guten Erfolge zu verzeichnen, allerdings haben wir bei unseren Untersuchungen einen elektrolytischen Unterbrecher nicht zur Anwendung gebracht. Im Grossen und Ganzen, hat sich bei unseren Arbeiten folgende Expositionsdauer als angezeigt erwiesen: 3—6 Minuten bei Kindern; 10—15 Minuten bei schmächtigen Erwachsenen mit einem Diameter von vorn nach hinten von 16—20 cm. Über diese Weite hinaus haben wir die Expositionsdauer möglichst verlängert; in einzelnen Fällen sind wir bis 20, ja, sogar 30 Minuten gekommen und in einem Fall (Nr. 7), bei welchem es sich um eine stark beleibte Frau handelte, sind wir selbst bis zu 65 Minuten gekommen. Diese langen Expositionszeiten haben den bedeutenden Nachteil, dass der Patient infolge der absoluten Unbeweglichkeit, in der sich derselbe halten muss, sehr ermüdet. Diese Unbeweglichkeit ist natürlicherweise um so schwerer zu erzielen, je anhaltender die Exposition wird, trotz allen Vorsichtsmassregeln, um dem Patienten die absolute Ruhe bequem zu machen und eine brüske Bewegung zu vermeiden, sodass es schliesslich besser ist, sie, selbst auf Kosten eines starken Bildes, möglichst abzukürzen. Glücklicherweise ist die Nierenuntersuchung eines der wenigen Bestrahlungsthemata, wo es eher vorzuziehen ist, wenn das Bild etwas schwach erscheint, weil die Steine transparenter Natur bei einer längeren Belichtungszeit leicht zum Verschwinden gebracht werden. Wir halten folglich dafür, dass alles, was in dieser Beziehung gethan werde,

soweit die Deutlichkeit des Bildes nicht darunter leide, zum Besten der Erforschung gereichen muss, ja sogar nötig ist. Wir müssen hier bemerken, dass unter den nötigen Vorsichtsmassregeln diese längere Belichtungszeit dem Patienten nicht nachteilig werden kann; wenigstens haben wir in solchen Fällen das Vorkommen von Erythemen nicht beobachtet, selbst bei mehreren aufeinanderfolgenden Belichtungen nicht, wie z. B. bei dem Fall 2, von welchem 7 Platten angefertigt wurden.

Die einfachste Betrachtung wird wohl genügen, um die Beobachtung zu machen, dass ein direktes Verhältnis zwischen Expositionszeit und Entfernung der Röhre von der Platte besteht; je geringer diese Entfernung ist, desto geringer wird auch die Belichtungszeit sein müssen. Indessen darf diese Regel in der Praxis nur bis zu einer bestimmten Grenze Anwendung finden, denn wird die Röhre zu nahe an die Platte gebracht und folglich auch dem Patienten oder überhaupt dem zu durchleuchtenden Gegenstande, so müssen die betreffenden Bilder übermässig vergrössert und verworren ohne sanfte Halbschatten erscheinen, und sind darum auch schwerer zu deuten, als wenn die Röhre etwas entfernter liegt, d. i. wie bereits angedeutet stets innerhalb praktischer Grenzen.

Diese Betrachtung führt uns zu einer anderen wichtigen Frage, nämlich die der vorteilhaftesten Lage des Patienten zur Erhaltung eines bestmöglichsten Röntgenbildes bei Nierenuntersuchungen.

In Bezug auf diesen Punkt können wir uns leider mit der Ansicht des Herrn Dr. Albers-Schönberg, wie er sie in einem in dieser Zeitschrift erschienenen Aufsatze kundgiebt, nicht einverstanden erklären.[1]) Der genannte Röntgolog erklärt es für zweckmässig, einen sehr beleibten Patienten auf die Bruchlage zu legen, um die Entfernung von der Bauchwand zur Rückenwand möglichst zu reduzieren und die Diffusion der Strahlen, welche in hohem Masse zur Undeutlichkeit des Bildes beiträgt, möglichst zu vermeiden. Es ist allerdings ausser Zweifel, dass die Verminderung des Diameters von vorn nach hinten auch die Diffusion der Strahlen herabsetzt, jedoch ist bei dieser Lage andererseits die Entfernung von der Niere zur Platte, die normale Lage der Niere vorausgesetzt, sehr bedeutend, da dieses Organ der Wirbelsäule fast anliegt; somit muss das Bild der event. eingeschlossenen Steine vergrössert und unvollkommen erscheinen, sodass, falls der Stein klein und ziemlich durchlässig wäre, die Deutung dadurch bedeutend erschwert werden würde. Die Beobachtung hat uns gezeigt, dass, je näher der zu untersuchende Gegenstand resp. das Organ der Platte liegt, desto detailierter und deutlicher das Bild erscheint, und aus diesem Grunde halten wir dafür, dass vor allem Sorge zu tragen ist, den fraglichen Gegenstand thunlichst in solche Lage zu bringen.

In allen Fällen, wo die Niere normal liegt, haben wir, durch Auflegen des Patienten in Rückenlage auf die Platte, ausgezeichnete Resultate erzielt; nur in Fällen, wo die Niere stark ektopiert bezw. beträchtlich vergrössert, folglich von der Bauchwand aus zugänglicher erschien, haben wir die Bauchlage in Anwendung gezogen. Dies erfolgte auch in den Fällen 1 und 9 (positiv der erstere und negativ dieser letztere), wobei das Ergebnis in beiden Fällen als sehr annehmbar erschien. Im Allgemeinen glauben wir, dass die vordere Projektion nicht systematisch anzuwenden ist, vielmehr erscheint diese Methode nur in einzelnen negativen Fällen empfehlenswert; hingegen kann dieselbe jedoch als Kontrollaufnahme zur grösseren Sicherheit in zweifelhaften Fällen, sehr gute Dienste leisten. Zum besseren Gelingen der Rückenaufnahme, lassen wir gewöhnlich den Patienten die unteren Extremitäten in Beugestellung halten, um so die Hohlkurve der Lendenwirbelsäule thunlichst zu strecken und ein möglichst vollkommenes Aufliegen des Körpers zu erzielen.

Zum Schluss wollen wir noch einige kurze Bemerkungen über die verwendeten Platten selbst, folgen lassen: Die speziell für Röntgenbestrahlung angefertigten Platten haben den Vor-

[1]) Albers-Schönberg: Zur Technik der Nierenstein-Aufnahmen, Band III, Heft 6, S. 210. 1900.

teil, dass sie die Belichtungszeit möglichst abzukürzen, jedoch lassen dieselben die Details nicht mehr hervortreten als die gewöhnlichen. Einige Male haben wir mit gutem Erfolg spezielle Schleussner Films verwendet. Für die Diagnose einer Nierensteinkrankheit haben wir von Verstärkungsschirmen ganz abgesehen, weil dieselben dem Bilde ein hartes und rauhes Aussehen verleihen und somit die Deutlichkeit beeinträchtigen. Vorzügliche Resultate haben wir jedoch andererseits mit der Anwendung von Bleiblenden erzielt, welche zwischen die Röhre und den Patienten gelegt wurden.

Die weitere Behandlung der belichteten Platte hat sich nach der Natur derselben zu richten; bei der verwendeten Belichtungszeit ziehen wir diejenigen Entwickler vor, welche ein detailiertes Schattenbild ohne Trübung zu geben vermögen. Eine Verstärkung des Bildes vorzunehmen, haben wir nicht nötig gehabt und halten überhaupt dieselbe für nachteilig, weil sie zu Schatten und Flecken Anlass geben kann, welche, wenn die Platte nicht vollkommen gut abgewaschen werden konnte oder auch je nach der Verstärkungsmethode überhaupt, sehr leicht zu Trugschlüssen führen kann. Wenn sich einmal die Belichtungszeit als viel zu kurz erweist, so ist es wohl stets das beste, eine neue Aufnahme zu machen.

Einer der wichtigsten Punkte, die der Röntgolog mit der peinlichsten Genauigkeit zu behandeln hat, ist die Prüfung des Negativs. Von unseren ersten Versuchen, an haben wir diese Prüfung genau, wie sie von Albers-Schönberg in dem erwähnten Aufsatze auch angeraten wird, ausgeführt. Die negative Platte ist auf eine weisse Grundfläche (Milchglas) zu legen, welche von der entgegengesetzten Seite gut, jedoch nicht zu stark, beleuchtet wird. Sind zwei oder mehr Platten belichtet, so ist eine jede auf die geringsten Einzelheiten zu prüfen und jeder Punkt in den verschiedenen Platten zu vergleichen. Auf diese Weise kann man selbst solche unbedeutende Schatten bemerken, welche in dem positiven Abzuge kaum zum Vorschein treten. Die Prüfung muss mit Gemütsruhe, unter Schonung des Gesichtssinnes und ohne die Einbildungskraft anzuregen, ausgeführt werden und ist mehrmals zu wiederholen, bis eine vollkommene Deutung sämtlicher Punkte erreicht wäre.

V.

Zur Vervollständigung der vorliegenden Arbeit sind die Bedingungen, zu betrachten, welche sowohl bei dem Patienten selbst, wie auch bei den gesuchten Steinen vorkommen können, welche zur sicheren Deutung beitragen oder dieselbe erschweren können. Im Wesentlichen können diese Bedingungen in folgende 3 Gruppen eingereiht werden: 1. Beleibtheit des Patienten, 2. Grösse des Steines und 3. Zusammensetzung desseben. Wir wollen diese Faktoren nacheinander in Betracht ziehen.

Die Beleibtheit des Patienten ist wohl der wichtigste Faktor für das Gelingen der Untersuchung. Leider ist es noch nicht gelungen, die Diffusion und Transformation der Röntgenstrahlen zu vermeiden oder wenigstens doch abzuschwächen, wenn dieselben umfangreiche Körper durchdringen müssen; indessen glauben wir doch, dass eine aussergewöhnliche Beleibtheit des Patienten nicht genügend sein sollte, um den Röntgologen von der Vornahme der Untersuchung abzuschrecken. Die Grösse und besonders die chemische Zusammensetzung des Steines können immerhin für das Gelingen des Bildes so günstig sein, dass eine gute Information noch erzielt werden kann und die verwendete Mühe sich noch bezahlt macht. Im Allgemeinen ist ein Diameter zwischen Bauch- und Rückenwand bis 20 cm, als für die Röntgenuntersuchung sehr günstig zu betrachten. Bei einem Diameter von 20—25 cm werden die Schwierigkeiten schon fühlbar, ohne jedoch unüberwindlich zu sein. Über dieses Mass hinaus, ist schon mit aussergewöhnlichen Schwierigkeiten zu rechnen. Unter diesen Umständen ist es zweckmässig, den Bauch des Patienten, mittelst einer Leibbinde aus Gaze, möglicht einzuschränken, welche um den Experimentiertisch unter möglichster Schonung des Patienten umgebunden wird. Auf diese Weise ist gewöhnlich bei sehr beleibten Individuen eine Reduktion des Dia-

meters von einigen Centimetern zu erzielen, ohne zu der Bauchlage des Patienten Zuflucht zu nehmen, welche bei andauernden Belichtungen auf denselben sehr ermüdend wirkt.

Bezüglich der Grösse des Steines ist nicht viel zu bemerken. Es ist selbstverständlich, dass, je kleiner der vorhandene Stein ist, desto schwerer die Deutung seines Schattens, unter sonst gleichen Bedingungen sein muss.

Nach dem Umfang des Patienten ist die Zusammensetzung des vorhandenen Steines der wichtigste Faktor. Der Unterschied in der Durchdringlichkeit der Steine, je nach ihrer chemischen Zusammensetzung, ist ausserordentlich auffallend. Merkwürdig ist, dass in dieser Beziehung die Röntgologe noch ziemlich uneinig sind; sie stimmen wohl darin überein, dass die oxalsauren Steine dem Durchdringen der Röntgenstrahlen den grössten Widerstand bieten, die zweite Stelle jedoch wird von einigen den phosphorsauren, von anderen den harnsauren Steinen eingeräumt.

Gaimard[1]) teilt dieselben mit Bezug auf ihre Undurchdringlichkeit je nach dem Vorkommen von Kalksalzen in ihrer Zusammensetzung ein (oxalsaure, kohlensaure und phosphorsaure), denen die erste Stelle zukommen soll, dann lässt er die zusammengesetzten Salze folgen (Ammonium- und Magnesiumphosphat) und später noch die Steine aus Harnsäure resp. aus harnsauren Salzen.

P. Swain-Bristol[2]) stellt folgende Skala auf: Calciumoxalat, Phosphate und Harnsäure. Ringel-Hamburg hingegen setzte anfänglich die harnsauren vor die phosphorsauren Steine, später jedoch erkannte er, dass die ersteren viel durchdringlicher waren und bemerkte, dass die von ihm zu den ersten Versuchen genommenen Steine, eine geringe Menge Calciumphosphat enthielten.

Unsere an isolierten Nierensteinen angestellten Versuche haben uns auch gelehrt, dass den oxalsauren Salzen der höchste Grad der Undurchdringlichkeit zukommt, auf welche dann die kohlensauren und die phosphorsauren Steine folgen und dass die harnsauren Steine die Skala abschliessen. Bei diesen letzteren haben wir bemerken können, dass, je reiner, desto durchsichtiger sie sind und folglich auch ihre röntgographische Darstellung um so schwieriger ausfallen muss. Durch Taf. III Fig. 4 kann diese Verschiedenheit der Durchdringlichkeit genau beobachtet werden, wenn man die Dichte der betreffenden Steine mit der nebenstehenden metallischen Skala vergleicht, welche aus aufeinandergelegten Blei-, Zinn- und Aluminiumblechstreifen zusammengesetzt ist. Der mit A bezeichnete Nierenstein besteht aus oxalsauren Salzen, reine Oxalsäure vorherrschend, der Stein B aus phosphorsauren Salzen, und fast gänzlich aus Harnsäure der Stein C. Dieser letztere ist an mehreren Stellen seiner Oberfläche mit einer dünnen Schicht aus phosphorsauren Salzen bekleidet, was dazu beiträgt, dass der Unterschied in der Durchdringlichkeit, zwischen dem durchweg aus phosphorsauren Salzen bestehenden Stein B und dem harnsauren Stein C nicht schärfer hervortritt; indessen ist die grössere Durchdringlichkeit des letzteren doch an der Stelle zu erkennen, wo jene Schicht dünner ist. Im übrigen hat uns die Erfahrung in der Röntgographie von Nierensteinen gelehrt, dass die durchweg aus reiner Harnsäure bestehenden, weitaus die durchsichtigsten sind. Im unteren Teil der erwähnten Tafel haben wir auch einen Knochen (grösster Karpalknochen) D zum Vergleich mit aufgenommen. Die Durchsichtigkeit desselben ist, an Stellen gleicher Dichte, stärker als die des Harnsäuresteines.

Das Bild Tafel III Fig. 5 zeigt einen Blasenstein eines von uns vor kurzem in der „Revista de Medicina Cirurgia y Farmacia“ [3]) beschriebenen Falles. Der Unterschied in der Durchdringlichkeit zwischen phosphorsauren und oxalsauren Salzen tritt bei demselben deutlich hervor. Der fragliche Stein besteht aus einem Kerne aus Calciumoxalat und einer dicken

---

[1]) Thèse de Bordeaux 1898.

[2]) The Röntgen-Rays in Medical Work 1899 2th. edition London.

[3]) November 1900 — Barcelona.

Rinde aus Calciumphosphat[1]); es ist zu ersehen, dass der Schatten des Kernes viel schärfer als der der Rinde hervortritt.

Auf Grund unserer Erfahrungen glauben wir folgende Schlüsse ziehen zu können:

Die Diagnose über Nierensteine ist auf röntgographischem Wege möglich in allen Fällen, wo nicht folgende drei Umstände zusammentreffen:

1. Ausserordentliche Körperfülle des Patienten;
2. Winzigkeit des vorhandenen Steines;
3. Transparente Natur desselben.

Ist der Patient stark beleibt, so kann der vorhandene Stein auf der Platte sichtbar werden, falls derselbe ansehnliche Grösse hat resp. bei kleinem Volumen, aus undurchdringlicher Substanz besteht (Oxalate), und umgekehrt wird bei schmächtigen Individuen die Diagnose gestellt werden können, selbst wenn der vorhandene Stein ziemlich transparent oder wenn derselbe sehr klein ist.

In zweifelhaften Fällen, wo in den Nierengegenden Flecke erscheinen, welche eine sichere Deutung nicht ermöglichen, ist die Belichtung von zwei oder mehr Kontrollplatten unumgänglich, um die Diagnose sicher zu stellen. Die peinliche Vergleichung dieser verschiedenen Platten wird uns in vielen Fällen über die Bedeutung eines Schattens Aufklärung ververschaffen, welche sonst vielleicht unmöglich zu erreichen sein dürfte. Handelt es sich thatsächlich um die Anwesenheit eines Nierensteines, so wird der betreffende Schatten in allen Platten dieselben Verhältnisse bezüglich der Lage, Dichte, Grösse und Gestalt aufweisen. Handelt es sich aber um einen anderen Körper, welcher zu Irrtum verleiten könnte, so fallen diese Bedingungen bei den verschiedenen, durch entsprechende Zeiträume getrennte Kontrollaufnahmen meistens verschieden aus. Wir müssen jedoch hier erwähnen, dass wir in den meisten Aufnahmen der Nierengegend einen kleinen Fleck in der Nähe der rechten Nierengegend unterhalb derselben entdeckt haben, welcher nach seiner Gestalt und Dichte fälschlich für einen Nierenstein aufgefasst werden könnte. Wir haben bis jetzt nicht gesehen, dass in der Litteratur auf diese Erscheinung hingewiesen worden wäre und wollen nur diese Thatsache hier konstatieren, um eine Ergründung derselben anzuregen, zu der wir bis jetzt nicht gelangen konnten.

Noch vieles könnte über dieses wichtige Thema weiter angeführt und ergründet werden, wir glauben jedoch, dass unsere vorgesetzte Aufgabe im Wesentlichen genügend behandelt worden ist, da wir uns nichts anderes vornahmen, als unsere gemachten Erfahrungen darzulegen und dieselben mit einigen allgemeinen Betrachtungen über diejenigen Punkte, die uns von besonderer Wichtigkeit erschienen, wiederzugeben. Es geht daraus hervor, dass bei der Kompliziertheit der Diagnose der Nierensteinkrankheiten auf röntgographischem Wege, in manchen Fällen noch mancherlei Schwierigkeiten aus dem Wege zu räumen sind. Nur das Streben nach einer steten Bereicherung der Kenntnisse, die unausgesetzte Übung, neben einer nie erschlaffenden scharfen Beobachtung und genauer Aufzeichnung der Ergebnisse, können uns zu der fortschreitenden Räumung jener Schwierigkeiten führen, hierfür ist aber nötig, sich der Sache mit Herz und Geist vollkommen hinzugeben. Vorübergehende Versuche können nicht sehr tief eingreifen.

Barcelona, im August 1900.

[1]) Laut Analyse des Herrn Dr. Sala y Pons.

Aus dem Krankenhause Bergmannstrost (Prof. Oberst) in Halle a/S.

Die isolierten traumatischen Luxationen im Bereiche des Carpus.

Von

Dr. **Sulzberger,** Assistenzarzt.

(Hierzu Tafel X und XI.)

Zu den seltensten traumatischen Luxationen, die wir zu beobachten Gelegenheit haben, gehören wohl unstreitig diejenigen im Bereiche der Carpalknochen: sei es, dass nur ein einzelner dieser Knochen infolge des Trauma aus seiner Lage gedrängt wird, oder sei es, dass die beiden Handwurzelreihen sich in toto gegeneinander verschieben.

Die Diagnose dieser Verletzungen intra vitam war früher in höchstem Grade unsicher, so dass bekanntlich ein so exakter Beobachter, wie Dupuytren[1]) behaupten konnte, dass traumatische Luxationen hier überhaupt nicht vorkämen, sondern dass es sich stets um Verwechselung mit typischen Radiusbrüchen handle.

Gewiss trifft diess für manche als Luxationen beschriebene Fälle zu; immerhin aber sind eine Reihe von Fällen schon längst bekannt, in denen das Vorkommen der in Rede stehenden Luxationen durch die Autopsie bewiesen wurde. Heute sind wir durch das Röntgenverfahren in die Lage versetzt, in allen Fällen eine sichere und genaue Diagnose zu stellen. Seit Einführung der genannten Methode haben sich auch die Veröffentlichungen über Luxationen im Bereiche des Carpus rasch gemehrt. Wir unterscheiden bei den traumatischen Luxationen im Carpus solche von einzelnen Handwurzelknochen und solche der ganzen proximalen bez. distalen Reihe.

Bei den folgenden Erörterungen werden wir uns im wesentlichen auf die durch indirekte Gewalteinwirkungen entstandenen Luxationen ohne nennenswerte Weichteilverletzungen beschränken, da nur durch die Untersuchung dieser Fälle ein erspriessliches, unsere Kenntnisse erweiterndes Resultat zu erwarten steht. Von den schweren komplizierten Luxationen im Bereiche des Carpus soll ganz abgesehen werden: einerseits liegen hier die Verhältnisse der durch direkte Gewalteinwirkung entstandenen Verletzungen meist klar auf der Hand, andererseits tritt die Luxation gegenüber den anderweitigen, schweren Verletzungen der Weichteile und Knochen mehr in den Hintergrund.

Fassen wir die einzelnen Luxationen etwas näher ins Auge, so finden wir bei Durchsicht der Litteratur, dass von den Knochen der proximalen Reihe am häufigsten das Os lunatum aus seiner Stelle gedrängt wird. Os naviculare und Os triquetrum werden, wie Albertin[2]), welcher fünf Fälle von Luxation des Os lunatum auffand, richtig erwähnt, durch starke seitliche Bänder in ihrer Stellung gehalten; das Lunatum aber hat keine derartige Befestigung. Dazu kommt noch, dass das Os lunatum mit seiner keilförmigen Gestalt gleichsam den Schlussstein des Gewölbes der Gelenkfläche darstellt und jeder seitliche Druck die Neigung haben wird, es aus seiner Lage herauszudrängen. Ein solcher seitlicher Druck wird besonders bei starker Dorsalflexion der Hand durch die beiden stark gespannten Seitenbänder erzeugt und da gleichzeitig in dieser Stellung durch die sich entgegenstemmende Gelenkfläche des Radius ein Ausweichen des Os lunatum dorsalwärts verhindert wird, so erfolgt die Luxation wohl stets volarwärts.

Albertin stützt diese seine Behauptungen auf die von ihm angestellten Leichen-

[1]) Bardenheuer, Krankheiten der ob. Extremitäten. Deutsche Chirurgie. Leipzig 63. p. 380 ff.

[2]) Albertin, Note sur un cas de luxation traumatique de l'os semi-lunaire sur la face palmaire du poignet gauche. La province méd. No. 27. Ref. in Virchow-Hirsch, Jahresber. d. Medizin 1887, II. p. 422 u. im Centralblatt f. Chir. 1887, p. 919. Albertin, Luxation de l'os semi-lunaire. Lyon méd. No. 14. Ref. in Virchow-Hirsch, 1894, II. p. 354.

versuche: nach Wegnahme der Sehnen an der Beugeseite des Handgelenkes sah er bei jeder forcierten Dorsalflexion das Os lunatum deutlich vorspringen; hatte er vorsichtig vorher die betreffenden Gelenkbänder durchschnitten, so entstand bei jedem seitlichen Drucke und bei jeder forcierten Dorsalflexion die volare Luxation des Os lunatum.

Demgegenüber bemerkt Hönigschmied[1]), ebenfalls gestützt auf zahlreiche Leichenexperimente, dass es ihm durch Dorsalhyperflexion, selbst bei präpariertem Handgelenke, nicht gelungen sei, das Os lunatum vom Radius loszureissen. Die Verletzungen, welche Hönigschmied durch Dorsalhyperflexion bei präpariertem Handgelenke hervorrufen konnte, bestanden in Rupturen der Bänder auf der Volarseite des Carpus und Metacarpus, in der Trennung der Verbindung zwischen Vorderarm und Os naviculare und triquetrum oder der einzelnen Handwurzelknochen untereinander. Nicht selten hafteten an den abgerissenen Bändern kleine Knochenpartieen.

Bei Leichenversuchen an intakten, nicht präparierten Extremitäten erzeugte Hönigschmied durch forcierte Dorsalflexion unter 19 Fällen siebzehnmal Fract. radii typica. Bei zwei Versuchen aber — es handelte sich um knochenstarke Individuen — kam er zu einem anderen Ergebnis: Die Hand konnte weit über das physiologische Maass hinaus dorsalwärts flektiert werden. Auf der Volarseite des Carpus sah und fühlte man entsprechend dem Os lunatum einen Vorsprung, welcher bei weiterer Dorsalflexion noch deutlicher hervortrat. Dicht unter demselben war eine seichte Vertiefung zu fühlen. Bei der Präparation zeigte sich die Kapsel des Radiocarpalgelenkes quer durchtrennt und das radiale Seitenband von seiner Insertion am Processus styloideus losgerissen. Das Os naviculare und triquetrum waren vom Vorderarme losgerissen und nur das Os lunatum, welches den erwähnten Vorsprung auf der Volarseite des Carpus bildete, stand mit dem Radius in Verbindung. Auch die Resultate bei forcierter Volarflexion waren negativ; Hönigschmied konnte wohl Zerreissungen der dorsalen Bänder, hauptsächlich im Carpo-Metacarpalgelenke, sowie Trennungen der Kapsel auf der Dorsalseite des Carpus zwischen den Knochen der I. und II. Handwurzelreihe, jedoch niemals eine wirkliche Luxation der Handwurzelknochen herbeiführen. Dasselbe Ergebnis hatten auch die Versuche mit forcierter radialer und ulnarer Flexion.

Bei Betrachtung dieser Resultate von Leichenexperimenten könnte man, meint Hönigschmied, fast geneigt sein, mit Dupuytren die Möglichkeit der Luxationen im Carpus überhaupt zu bezweifeln; jedoch sei ja die Existenz dieser Verletzungen nicht bloss durch sorgfältige klinische Beobachtung, sondern vor allem durch Sektionsbefunde sicher erwiesen.

Auch Tillmanns[2]) ist es bei seinen Leichenversuchen nicht gelungen, Luxationen der Carpalknochen zu erzeugen; er erklärt dies damit, dass „die elastische Spannung der lebendigen Teile", welche bei den Leichenexperimenten fehlt, für das Zustandekommen einer isolierten Luxation eines kleinen Knochens notwendig sei.

In der mir zugängigen Litteratur habe ich folgende Fälle von Luxation der Handwurzelknochen auffinden können:

Albertin[3]) berichtet über fünf Fälle von Luxation des Os lunatum; die Verletzung war durch Überstreckung der Hand herbeigeführt worden.

Chisolm[4]) fand bei einem Matrosen nach Fall aus grosser Höhe auf die zum Teil extendierte Hand auf der volaren Seite des Handgelenkes eine grosse abgerundete, harte, unbewegliche Geschwulst, dicht unter der Haut sitzend. Die Vorderarmknochen waren intakt,

[1]) Hönigschmied, Leichenexperimente über die Zerreissungen der Bänder im Handgelenke. Deutsche Zeitschrift f. Chir. Bd. 10. p. 462 ff.

[2]) Tillmanns, Statistische Beiträge zur Lehre von den Luxationen. Archiv der Heilkunde 1874 p. 282 ff.

[3]) Albertin, l. c.

[4]) Chisolm, Anterior luxation of semilunar bone, excision, recovery. Phil. med. Time. June 15. Ref. in Virchow-Hirsch 1871, I. p. 388 u. in Tillmanns, l. c.

die Funktionen der Hand waren aufgehoben. Entsprechend der Prominenz an der Vola zeigte sich am Dorsum das Fehlen eines Handwurzelknochens, wie eine an dieser Stelle eingestochene Nadel erwies. Der Knochen war das Os lunatum; es wurde exstirpiert, da die Beugung im Handgelenk und die Bewegungen der Finger durch dasselbe gehemmt wurden.

Taaffee[1]) berichtet von einem Schauspieler, welcher etwa 20 Fuss hoch herabgefallen war, wobei er mit dem Rücken der Hand auf den Boden aufschlug. Es zeigte sich die Dislocation eines Carpalknochens nach der Vola zu und zwar hatte sich derselbe auf die Vorderfläche des Unterarmes zwischen Radius und Ulna geschoben. Es wurde die Diagnose auf Luxatio ossis lunati gestellt. Die Reposition des Knochens soll hier gelungen und vollständige Heilung erzielt worden sein.

Die von Mougeot von Bruyères[2]), Körte[3]) und Bardenheuer[4]) erwähnten Fälle von Luxation des Os lunatum waren mit mehr oder weniger grossen Weichteilverletzungen kompliziert.

In einem Falle von Alquié[5]) fand sich neben der Luxation anderer Handwurzelknochen auch eine solche des Os lunatum, welches mit dem Os naviculare über den Processus styloideus radii nach aussen verschoben gewesen sein soll. Der Bericht darüber ist leider sehr ungenau.

Ein aus etwa 20 m Höhe in den Schiffsraum auf die ausgestreckte rechte Hand gefallener Seemann erlitt nach Buchanan[6]) eine Luxation des Os lunatum.

Auch Erichsen[7]) sah eine Luxation des Os lunatum nach gewaltsamer Volarflexion der Hand und zwar soll dieselbe nach dem Dorsum zu erfolgt sein.

König[8]) erwähnt in seinem Lehrbuche einen Fall von Holmes, bei dem die Luxation des Lunatum durch eine Gewalteinwirkung auf die ausgestreckte Hand zu Stande gekommen war.

In neuerer Zeit haben Staffel[9]) und Lembke[10]) von Luxationen des Os lunatum berichtet. Die Diagnosen aller drei Fälle sind durch aufgenommene Röntgenphotogramme gesichert. In den zwei Beobachtungen von Staffel handelte es sich um ältere Fälle. In dem einen Falle war Patient aus 5 m Höhe rückwärts auf beide Hände gestürzt. Bei der Untersuchung ($2^1/_2$ Monat nach dem Unfalle) fand sich nur noch eine geringe Beschränkung der Beweglichkeit des rechten Handgelenkes und eine geringe Schmerzhaftigkeit bei grösseren Bewegungen der Hand. Die linke Hand zeigte keinerlei Richtungs- und Stellungsanomalie gegen den Unterarm. Auffallend war nur eine knochenharte Geschwulst volarwärts vor dem Radiocarpalgelenke. Die Beweglichkeit der Finger war passiv und aktiv völlig normal, die Beweglichkeit des Handgelenkes dorsalwärts, sowie radial- und ulnarwärts nicht sehr erheblich beschränkt; nur die volare Flexion war gleich Null, indem die Hand nicht über die Richtung der Unterarmknochen hinaus im Sinne der Beugung bewegt werden konnte. Augenscheinlich bildete die Geschwulst vor der Radiusepiphyse das Hindernis für die Beugung. Der Abstand zwischen Processus styloideus radii und Capitulum metacarpi I war verkürzt. Das aufgenommene

[1]) Taaffee, cf. Tillmanns, l. c.

[2]) Mougeot von Bruyères cf. Bardenheuer, l. c., Tillmanns, l. c., Malgaigne, Knochenbrüche u. Verrenkungen II, 667.

[3]) Körte, Fall von Luxation der Hand nach hinten mit Heraussprengung des os lunatum. Vereinsbeilage der D. med. Wochenschr. 1898, p. 31.

[4]) Bardenheuer, l. c.

[5]) Alquié, Luxation de plusieurs os du carpe; Gaz. des Hôp. No. 28. Ref. in Virchow-Hirsch 1851, IV., p. 43 u. Tillmanns, l. c.

[6]) Buchanan, Case of compound dislocation of the semilunar bone of the carpus. Med. Time. Jan. 24. Ref. in Virchow-Hirsch 1885, II., p. 329.

[7]) Erichsen, cf. Bardenheuer, l. c. und Tillmanns, l. c.

[8]) Holmes, König, Lehrbuch der speciellen Chirurgie.

[9]) Staffel, Luxation des os scaphoideum u. des os lunatum. Langenbecks Archiv 63, 1, p. 196.

[10]) Lembke, Zwei Fälle von Luxation einzelner Handwurzelknochen, Archiv f. Unfallheilkranke III. 1, p. 38.

Röntgenphotogramm zeigte eine Luxation des frakturierten Os naviculare und eine solche des Os lunatum nach der Volarseite der Hand. Die knochenharte Geschwulst vor der Radiusepiphyse war das proximale Fragment des luxierten und gebrochenen Os naviculare; das distale Fragment dieses Knochens lag mit einem kleinen Teile vor dem Os capitatum; das luxierte Os lunatum lag zum Teil vor dem Os capitatum, hamatum und triquetrum. Dieses luxierte Os lunatum war nicht zu palpieren, wahrscheinlich wegen der derben Konsistenz der Palmarfascie. Nur durch das Röntgensche Verfahren war eine exakte Diagnose möglich. (Staffel.)

In dem zweiten Staffelschen Falle war die Luxation des Os lunatum durch einen Sturz mit dem Pferde veranlasst worden. Das Lunatum lag, wie die Röntgenaufnahme zeigte, mit der distalen Hälfte zum Teil vor dem Capitatum, zum Teil vor dem Hamatum. Auf dem seitlichen Bilde springt es deutlich in Gestalt eines Halbmondes hervor, wie dies auch beim vorigen der Fall war. Die Beweglichkeit der Hand war nur wenig beschränkt.

Potel[1]) berichtet über einen Fall von Forgue, wo das Lunatum mit dem Naviculare zusammen luxiert war. Eine weitere Luxation des Os lunatum und naviculare führt er von Dubar an. Der Verletzte, ein Radfahrer, welcher bei einem Sturze von seiner Maschine mit beiden vorgestreckten Händen gegen den Pfeiler einer Eisenbahnbrücke gestossen war, zeigte an der Volarseite des linken Radiocarpalgelenkes eine knochenharte Geschwulst von der Dicke einer Nuss. Man konnte unterscheiden, dass die Geschwulst aus zwei Teilen bestand. Die Beweglichkeit der Hand war stark beschränkt. Der Unterarm stand in halber Pronation, die völlige Supination war nicht möglich. In dem Röntgenphotogramme sah man das luxierte Naviculare und Lunatum nicht, wie in dem Staffelschen Falle, zum Teil über die Handwurzelknochen der II. Carpalreihe hinübergeschoben, sondern über das Gelenkende des Radius hinüber. Nach zwei Monaten bestand nur noch eine geringe Beschränkung der Volarflexion.

In dem Falle von Lembke war der Verletzte von einer Scheuer herunter auf beide Hände gefallen. Neben einer Radiusfraktur waren das Capitatum und Hamatum ineinander verkeilt, während das Naviculare und Triquetrum zerquetscht waren. (Röntgenbild.) Unter der Haut verschieblich lag das luxierte Os lunatum und zwar vor dem Radius; ausserdem war die Handwurzel im ganzen volarwärts luxiert.

Lauenstein[2]) machte bei einem Schiffszimmermann, welcher auf der Werft vom Hintersteven eines Panzers gestürzt und auf die ausgestreckten Hände gefallen war, folgende Beobachtung: Neben anderen Verletzungen zeigte sich eine solche des linken Handgelenkes, die wegen eines starken Blutergusses nicht ohne weiteres klar war. Ausser einer Fraktur beider Vorderarmknochen nahe dem Handgelenke zeigte sich an der Beugeseite des letzteren ein die Weichteile vordrängender Knochenvorsprung. Derselbe wurde operativ entfernt und entpuppte sich als das luxierte Os lunatum. Erst nach mehreren Wochen wurde ein Röntgenbild von dieser Hand aufgenommen und sieht man an demselben und zwar in dem distalen Abschnitte der durch Exstirpation des Os lunatum entstandenen Lücke einen nach der Handwurzel zu konvexen streifenförmigen Schatten, welchen Lauenstein für eine schmale Knochenleiste hält, die in Verbindung mit Kapsel und Ligament zurückgeblieben ist. Der Mechanismus des Zustandekommens dieser Luxation ist nach Lauenstein durch die gewaltsame Überstreckung der Hand zu erklären, wodurch zunächst Ligament und Kapselverbindungen des Knochens an der Vola übermässig gespannt worden und schliesslich zerrissen sind. Eine hierdurch begünstigte weitere Dorsalflexion der Hand hat dann das Os lunatum aus seiner Lage in der Richtung des geringsten Widerstandes gedrängt.

In einem von Gamgee[3]) erwähnten Falle war der Patientin auf das Dorsum der gegen

[1]) Potel cf. Staffel, l. c.

[2]) Lauenstein, Luxation des os lunatum nach der Vola zu nebst Fractur des processus styl. von Radius u. Ulna. Fortschritte auf dem Gebiete der Röntgenstrahlen II, 6 p. 218.

[3]) Gamgee. A case of forward-dislocation of the semilunar bone. The Lancet. 1895. 6/VII. Ref. in Hildebrand, Jahresbericht der Chirurgie 1895. p. 1089 und Virchow-Hirsch 1895, II, p. 285.

ein Gewicht gelegten linken Hand eine Last geschlagen, wodurch eine Dorsalhyperflexion und eine Luxation des Os lunatum erfolgte. Die Hand schwoll sofort an, es traten Schmerzen ein und die Hand konnte nicht gebeugt werden. Als nach vier Monaten Patientin in Behandlung kam war die Volarflexion noch stark behindert. Auf der Beugeseite, in der Mitte der Hand fühlte man eine derbe, harte Geschwulst. Es bestanden Parästhesieen im Bereiche des Nervus medianus. Von Gamgee wurde eine Luxation des Os capitatum diagnostiziert, doch fand sich bei der nach zwei Tagen vorgenommenen Incision eine solche des Os lunatum, welches den N. medianus komprimierte. Nach Exstirpation des Knochens verschwanden die Parästhesieen. Es wurde ein gutes funktionelles Resultat erzielt.

In einem von Berger[1]) beschriebenen Falle war ebenfalls das Os lunatum luxiert und zwar nach der Vola hin. Es bestanden ausgesprochene Erscheinungen von Druckparese des Nervus ulnaris und schwere funktionelle Störungen im Handgelenk und in den Fingern. Leider ist nicht ausführlicher über diesen Fall referiert.

Die beiden zuletzt berichteten Fälle sind die einzigen, bei welchen Störungen von Seiten der Nerven erwähnt werden. Anm.

Diesen kurz referierten Fällen schliesse ich die Beschreibung eines Falles von Luxation des os lunatum an, der kürzlich in dem Krankenhause „Bergmannstrost" beobachtet und behandelt wurde.

Es handelte sich um einen 33jährigen Bergmann, welchem am 18. April d. J. ein Wagen, während er mit dorsalflektierter Hand einen anderen Wagen schob, gegen die Streckseite des rechtwinklig gebogenen Ellenbogengelenkes fuhr. Am Tage der Verletzung kam er in unsere Behandlung:

Das Handgelenk war ziemlich erheblich geschwollen, die distale Radiusepiphyse und die Processus styloidei waren druckschmerzhaft. Die Hand stand etwas ulnarwärts flektiert. Der Umfang der Handwurzel links betrug 2,5 cm mehr als rechts; die Entfernung des Processus styloideus radii vom Capitulum metacarpi I links 0,6 cm weniger als rechts. Die Handwurzel war verkürzt und verbreitert. Bei genauer Palpation fühlte man über der Mitte der Streckseite des Carpus eine Delle, der entsprechend man auf der Vola eine knochenharte Prominenz wahrnahm.

Die Diagnose wurde auf eine Luxation eines Handwurzelknochens nach der Vola zu gestellt am wahrscheinlichsten war es, dass es sich um das Os lunatum handelte.

Die aufgenommenen Röntgenbilder bestätigen die Diagnose Luxatio ossis lunati volarwärts.

Bild 1 (von vorn) zeigt die verletzte und gesunde Hand nebeneinander. Man sieht hier das Os lunatum auf der gesunden Seite in einer Ebene mit dem Os naviculare und triquetrum liegen; auf der verletzten Seite steht dasselbe, wie bei Betrachtungen stereoskopischer Aufnahmen deutlich zu sehen ist, volarwärts abgewichen von der ersten Handwurzelreihe und zwar bedeckt es einen Teil des Naviculare und Capitatum; vom Triquetrum ist es ganz getrennt. Ausserdem ist das Lunatum um seine Längsachse um 90° gedreht. Der Processus styloideus ulnae ist abgebrochen.

Bild 2 zeigt die verletzte Hand von der Seite auf einer Radiusschiene: Das Os lunatum ist volarwärts luxiert und hat sich um etwa 90° um seine Längsachse, daneben aber auch etwas um seine Querachse gedreht.

Bild 3 zeigt die gesunde Hand von der Seite auf einer Radiusschiene.

Es wurde in Narkose die verletzte linke Hand zunächst stark extendiert und dorsalflektiert; unter starkem, direktem Druck auf das dislocierte Os lunatum wurde bei fortdauerndem Zuge in der Längsrichtung die Hand allmählich volarflektiert. Hierbei fühlte man plötzlich ein deutliches, lautes Schnappen; das luxierte Os lunatum war an seine normale Stelle gerückt. Die Hand wurde dann auf einer Schedeschen Schiene fixiert.

[1]) Berger, Luxation de l'os semilunaire. Bull. de la soc. de Chir. 1897. Ref. in Hildebrands Jahresbericht der Chirurgie 1897, p. 903.

Anm. Nach Fertigstellung dieser Arbeit erschien in den Beiträgen zur klinischen Chirurgie eine Arbeit von Eigenbrodt aus der Poliklinik der Leipziger Chirurgischen Klinik über isolierte Luxationen der Carpalknochen, speciell des Mondbeines, die leider von uns nicht mehr berücksichtigt werden konnte. Eigenbrodt führt die gesamte ihm zugänglich gewesene Litteratur an und berichtet über vier selbst beobachtete und behandelte Fälle von isolierter Luxation des Os lunatum. Ein Fall war mit Störungen im Gebiete des Nervus ulnaris verbunden. Die Diagnose aller vier Fälle ist durch aufgenommene Röntgenphotogramme gesichert.

Bild 4 zeigt die Hand von der Seite nach erfolgter Reposition. Man sieht deutlich, dass jetzt das Lunatum an der richtigen Stelle steht.

Vom 28/IV. an blieb die Radiusschiene weg, die Hand wurde massiert; nach einigen Tagen Übungen im medico-mechanischen Institut.

Am 9/VI. wurde der Verletzte mit gut gebrauchsfähiger Extremität entlassen. Die Bewegungen der Hand und der Finger waren bis auf eine geringe Beschränkung der Dorsalflexion im Handgelenke vollkommen frei; die Handgelenksgegend erschien noch etwas verdickt.

Röntgenaufnahme der verletzten Hand kurz vor der Entlassung ergab normale Verhältnisse. — (Das Bild glich vollständig demjenigen in Figur 4.)

Es ist dieser kurz beschriebene Fall der erste, in dem die Luxation des os lunatum alsbald nach der Verletzung richtig erkannt und durch geeignete Maassnahmen die Reposition bewirkt wurde.

Über die Luxationen des Os naviculare und Os triquetrum fehlen uns eigene Beobachtungen. Sie sind bedeutend seltener, wie diejenige des Os lunatum und erfolgen teils auf das Dorsum, teils nach der Vola der Hand; bisweilen ist das Naviculare zusammen mit dem Lunatum luxiert, wie die Fälle von Alquié, Staffel, Forgue und Dubar zeigen.

Betreffs der Luxation des Os pisiforme meint Bardenheuer[1]), dass dieselbe relativ leicht möglich sei, infolge der verhältnismässig losen Verbindung mit dem Os triquetrum; es sind indessen in der Litteratur nur wenige Fälle bekannt. Tillmanns[2]) erwähnt einen Fall, in dem die Luxation des Os pisiforme durch Druck des stark flektierten Handgelenkes gegen den Griff des Platteisens entstanden war. In den Fällen von Fergusson[3]) und Gras[4]) war die Luxation durch plötzliche, gewaltsame Kontraktion des M. flexor carpi ulnaris zu stande gekommen. Nach Hamilton[5]) ist von allen Versuchen, den verrenkten Knochen in seiner Lage zu erhalten, wenig zu erwarten; die Verschiebung desselben ist jedoch auch von geringer Bedeutung. Auch nach Bardenheuer hat die Verletzung wenig auf sich, da das Os pisiforme baldigst wieder in der Umgebung neue Anheftungspunkte gewinnt und dem Muskel einen neuen Fixationspunkt verleiht.

Von den isolierten Luxationen der Knochen der zweiten Handwurzelreihe beanspruchen die des Os capitatum das meiste Interesse. Nach Seeger[6]) ist die häufigste Ursache der Luxation desselben nach dem Handrücken zu ein Fall auf die im Metacarpophalangealgelenke flektierte Hand, wobei der Stoss hauptsächlich den am meisten prominirenden Metacarpus des Mittelfingers trifft und dadurch das Caput ossis capitati gleichsam aus seiner Gelenkverbindung herausgehebelt wird. Auch Bardenheuer spricht sich für diese Ätiologie aus. Nach Tillmanns kann die Luxation auch durch Überschreitung der physiologischen Grenze bei Bewegungen im Gelenke des Capitatum, wie es besonders bei forcierter Volarflexion geschieht, entstehen.

Die meisten der als Luxation des Os capitatum beschriebenen Fälle sind nicht traumatische, sondern pathologische Luxationen, chronische Veränderungen, entstanden durch oft wiederholte Einwirkung von Schädlichkeiten.

Als Symptome der Luxation des Os capitatum bezeichnet Bardenheuer eine starke, prominente Geschwulst auf dem Dorsum manus und zwar in der Verlängerung des Mittelfingers nach oben, welche den Bewegungen des Mittelfingers folge. Die Sehne des Extensor digitorum communis sei durch den Kopf des Capitatum nach innen, diejenige des Flexor carpi radialis longus nach aussen verschoben. Der Zeigefinger stehe zuweilen vom Mittelfinger etwas entfernt und sei dessen Annäherung an den Mittelfinger, welcher verkürzt ist, schmerzhaft.

---

[1]) Bardenheuer, l. c.

[2]) Tillmanns, l. c.

[3]) u. [4]) cf. Bardenheuer, l. c.

[5]) Hamilton, Knochenbrüche u. Verrenkungen. Deutsch von Dr. A. Rose. 5. Aufl. p. 646 ff.

[6]) Seeger, cf. Tillmanns, l. c.

Cooper[1]) berichtet von einem Patienten, welcher auf die Hand gefallen war, wobei dieselbe so stark volarflektiert wurde, dass die Vola manus mit dem Vorderarme in Berührung kam. Über der Basis des Metacarpus III zeigte sich darnach, und zwar auf dem Dorsum, ein runder, harter Tumor, dem an der Volarfläche eine Depression entsprach. Die Hand stand leicht gebeugt und traten bei Extension Schmerzen ein. Die Reposition misslang.

Chopart[2]) will ebenfalls Fälle von Luxation des Os capitatum gesehen haben; ebenso glaubt Hüter[3]) einen Fall beim Lebenden beobachtet zu haben.

Das Krankheitsbild kann durch den Bluterguss, die Sehnenverschiebungen bez. -Zerreissungen oft verwischt sein. So imponierte ein von Friedrich[4]) beobachteter Fall von Luxation des Os capitatum zunächst als Luxation der distalen Handwurzelreihe.

Über Luxationen der beiden Ossa multangula ist nur wenig bekannt. Eine Luxation des Os multangulum majus, deren Beschreibung im Referat sehr ungenau ist, wurde von Bonnes[5]) bei einem Mädchen beobachtet; die Luxation war durch eine starke Anstrengung der Hand entstanden bei dem Bemühen, eine schwere Schüssel vor dem Fallen zu bewahren. Vier Wochen nach der Verletzung bemerkte man bei gestreckter Hand einen rundlichen Knochenvorsprung in der Mitte des Carpus. Alle Bewegungen waren möglich, nur die Volarflexion war etwas beschränkt. Bei vollständiger Streckung verschwand der Tumor, bei Beugung trat er wieder stärker hervor. Durch starke Beugung und direkten Druck soll der Knochen reponiert worden sein. Über einen weiteren, von Alquié[6]) beobachteten Fall referiert Bardeleben ebenfalls. Patient war sechs Tage vor der Untersuchung auf die Hand gefallen, hatte aber bereits zwei Jahre vorher schon eine schwere Maschinenverletzung derselben Hand erlitten. Es handelte sich in diesem bereits bei der Luxation des Os lunatum und Os naviculare kurz erwähnten Falle nicht um eine vollkommene Luxation des Os multangulum majus, sondern es war dasselbe nur aus seiner Verbindung mit den angrenzenden Carpalknochen gelöst, während es mit dem Metacarpus I noch vollständig in Zusammenhang stand, wenn auch mit diesem etwas nach innen und vorn verschoben. Os lunatum und Os naviculare hatten sich über den Proc. styloid. radii verschoben.

In einem von Mosengeil[7]) beschriebenen Falle von Subluxation des Os multangulum majus war eine Bildungsanomalie der Hand vorhanden, welche die Palpation erleichterte. Das Multangulum majus stand etwa $^1/_2$ cm über dem Niveau der benachbarten Knochenflächen. Mosengeil erklärt das Zustandekommen der Subluxation folgendermassen: beim Sturz auf die dorsalflektierte Hand trat zunächst eine Abhebelung des Multangulum majus von der betreffenden Artikulationsfläche des Os naviculare ein, wonach aber bei weiter wirkendem Stosse in der Richtung der Radialachse sekundär die Hervorpressung des Multangulum aus seinem Niveau erfolgte. Die Reposition desselben gelang durch Extension, Flexion und direkten Druck.

Gay[8]) berichtet von einer Luxation des Os multangulum minus, entstanden durch

---

[1]) cf. Bardenheuer, l. c.

[2]) Bardenheuer, l. c.

[3]) Hüter, Klinik der Gelenkkrankheiten 1870.

[4]) Friedrich, Verletzungen und Erkrankungen des Handgelenkes und der Hand. Handbuch der prakt. Chirurgie. Lfrg. 22.

[5]) Bonnes, Lussazione dell' osso multangolo maggiore. Giorn. Veneto. Settembre 1865. Ref. in Virchow-Hirsch 1865, IV, p. 363.

[6]) Alquié, Luxation des plusieurs os du carpe. Gaz. des Hôp. No. 28. Ref. von Bardeleben in Virchow-Hirsch 1851.

[7]) Mosengeil, Subluxation des os multangulum majus über das Niveau des dorsum manus bei einer Hand, die statt des Daumens einen dreiphalangigen Finger hatte. Langenbecks Archiv, Bd. 12. p. 723.

[8]) Gay, Dislocation of the trapezoid. Boston, med. and. surg. Journ., p. 188, Okt. Ref. in Virchow-Hirsch. 1869, II. p. 166.

einen Schlag mit der Hand auf die Schulter eines anderen. Am carpalen Ende des Metacarpus II war eine vorspringende, etwas bewegliche Knochengeschwulst, die sich auf keine Weise reponieren liess.

Von Luxationen beider Handwurzelreihen gegeneinander sind bisher nur wenige sichere Fälle beschrieben worden. Im Jahre 1885 konnte Claudot[1]) im ganzen nur fünf Fälle aus der Litteratur zusammenstellen; einen dieser Fälle hat Claudot selbst beobachtet.

Der erste, von Boyer und Roux[2]) beschriebene Fall, war mit schweren Weichteilverletzungen kompliziert.

In dem zweiten, von Maissoneuve[3]) beobachteten Falle, handelte es sich um eine Luxation im Intercarpalgelenk nach hinten, entstanden durch einen Fall aus 40 Fuss Höhe. Da der Verletzte bald nach seiner Einlieferung ins Krankenhaus starb, konnte die Verletzung durch Präparation genau festgestellt werden. Die Symptome schienen zunächst diejenigen der typischen Radiusfraktur zu sein, doch sah man bald bei aufmerksamer Beobachtung, dass die Deformität tiefer, als bei der Radiusfraktur sass. (Der Unterschied musste etwa 25 mm betragen, da ja die Fraktur ihren Sitz wenigstens 1 cm oberhalb des Radiocarpalgelenkes hat und das Intercarpalgelenk 12—13 mm unter diesem liegt.) Die Vorderfläche des Unterarmes, welche bis zur Querfalte des Handgelenkes ganz regelmässig war, zeigte an dieser Stelle einen deutlichen Eindruck, welcher durch die Verlagerung der Hand nach hinten erzeugt war. Diese Verlagerung liess das distale Ende der Vorderarmknochen nach vorne vorspringen. Von vorn betrachtet schien die Hand um mehrere Linien verkürzt zu sein, die Finger waren gebeugt, die Streckung derselben war nur mit beträchtlicher Gewalt möglich. Auf der Hinterfläche zeigte die Extremität entsprechende Formveränderung. Die verletzte Hand wurde post mortem präpariert: es zeigte sich, dass die Knochen der zweiten Handwurzelreihe mit den dazugehörigen Metacarpis im Zusammenhange geblieben, jedoch von den Knochen der ersten Handwurzelreihe vollständig getrennt waren und auf diesen hinten, also dorsalwärts, mehr als 1 cm ritten. Ein kleiner Teil des Os naviculare war mit dem Os multangulum majus verbunden geblieben. Ein Teil des Os triquetrum war, das Os pisiforme nach sich ziehend, dem Os hamatum gefolgt. Das innere und äussere Seitenband des Radiocarpalgelenkes waren ganz zerrissen, ebenso wie die ligamentösen vorderen und hinteren Fasern, welche die zwei Handwurzelreihen miteinander verbinden. Die Muskulatur war nicht zerrissen, aber sehr stark gespannt.

Deprès[4]) erzählt von einem 20jährigen jungen Manne, welcher auf den Rücken gefallen war, wobei er mit seinem Körper auf die rechte Hand zu liegen kam. Sechs Tage nach der Verletzung sah ihn Deprès zum ersten Male: es zeigte sich weder eine Rötung noch eine Schwellung der Hand; jedoch bemerkte man auf der Dorsalseite der Hand, etwa ein Querfinger unterhalb des Handgelenkes eine tiefe Depression; von hier ab nahm die Hand wieder ihr normales Aussehen an. Auf der Volarseite sprangen Thenar, Hypothenar und die Sehne des Palmaris longus deutlich hervor. Die Achse der Hand war nach aussen abgewichen, die Deformität en fourchette war entgegengesetzt der bei der typischen Radiusfraktur. Alle Bewegungen konnten im Handgelenk ausgeführt werden, nur die forcierte Flexion desselben war schmerzhaft. Deprès diagnostizierte eine unvollständige Luxatio intercarpea volarwärts wegen der deutlichen Depression am Dorsum und des Vorsprunges an der Vola. Eine Kommission, welche zur Prüfung dieses Falles ernannt wurde, bestimmte zunächst möglichst genau das Niveau der Luxation und markierte dasselbe durch einen Tintenstrich. Perrin bestimmte dazu die Artikulation des Multangulum majus mit dem Metacarpus I, da diese Gelenk-

[1]) Claudot, Contribution à l'étude des luxations médio-carpiermes traumatiques.
[2]) cf. Claudot, l. c.
[3]) cf. Claudot, l. c.
[4]) cf. Claudot, l. c.

linie leicht durch die Weichteile zu erkennen sei. Diese Artikulation liegt etwa in Höhe der übrigen Carpo-metacarpalgelenke, aber ca. 12 mm vor der Articulatio intercarpea. Ohne Bedenken erkannten die vier Kommissare an, dass das Niveau der luxierten Gelenkflächen ca. 10—12 mm hinter dem ersten Carpo-metacarpalgelenke gelegen war. Folglich konnte man an der Wirklichkeit einer Luxation der ersten Handwurzelreihe gegen die zweite nicht mehr zweifeln. Das Os capitatum und hamatum waren sicher volarwärts verschoben. Die Lage des Multangulum minus war wegen der Kleinheit des Knochens ungewiss, das Multangulum majus war aber sicher an seinem Platze geblieben. Durch forcierte Flexion der Hand wurde die Luxation beseitigt, die Hand sodann in leichter Beugestellung fixiert.

In dem von Richmond[1]) beobachteten Falle handelte es sich um einen 47jährigen Mann, welcher in eine Transmission geraten und neun bis zehn Fuss hoch auf die Erde geschleudert worden war; er fiel auf die Hand, ohne angeben zu können, ob auf das Dorsum oder die Vola manus. Eine Fraktur des Radius oder der Ulna lag nicht vor. Ausser einigen Hautabschürfungen am Vorderarme bemerkte man eine beträchtliche Deformität des Handgelenkes. Der Abstand des Processus styloideus vom Metacarpusköpfchen war entschieden gegen die gesunde Seite verkürzt. Auf dem Dorsum des Handgelenkes fühlte man dicht unterhalb der distalen Radius- bez. Ulnaepiphyse eine transversale Leiste, auf welche dann eine deutliche Depression folgte. Auf der Volarseite hatte man das umgekehrte Bild, erst die Einsenkung, dann die hervorspringende Leiste. Der Quer- und Dickendurchmesser des Handgelenkes war vermehrt. Die distale Radius- und Ulnaepiphyse standen ein wenig voneinander entfernt. Die am Dorsum zu fühlende transversale Leiste war sicher die erste Handwurzelreihe; denn man konnte die Form des Os lunatum abtasten. In dem Radiocarpalgelenke konnte Beugung und Streckung ausgeführt werden. Eine Luxation im Carpo-metacarpalgelenke bestand nicht. Über die Depression distal der ersten Carpalreihe zogen die Strecksehnen hinweg. Im Niveau der volaren queren Knochenleiste fühlte man deutlich das Multangulum minus; dasselbe stand etwas mehr volarwärts und proximalwärts, als das Multangulum majus. Der Kopf des Os capitatum, welcher sich bei Extension und Flexion der Hand nach unten und oben verschob, war deutlich zu fühlen. Die Verschiebung des Os hamatum war weniger ausgesprochen. Nach dem angeführten Ergebnisse der Besichtigung und Palpation handelte es sich, wie in dem Falle von Deprès sicher um eine Luxatio intercarpea.

Ein von Claudot selbst behandelter Fall, bei dem es sich um eine unvollständige volare Luxatio intercarpea, beschränkt auf die äussere Hälfte der zweiten Carpalreihe, handelte, wurde auch von Paulet, welcher schon den Fall Deprès mit untersucht hatte, genau geprüft: Ein 22jähriger Kürassier fiel beim Voltigieren vom Pferde und zwar gegen das linke Handgelenk. Die verletzte Hand soll darnach eine abnorme Stellung gehabt haben, die von dem Verunglückten selbst sofort wieder beseitigt wurde. 40 Stunden nach der Verletzung bestand eine mässige Schwellung des linken Handgelenkes und eine wenig auffällige Deformität, in umgekehrtem Sinne gabelförmig, wie bei der typischen Radiusfraktur. Es bestand eine geringe Radialflexion der Hand. Die Gegend der Processus styloidei waren auf Druck schmerzhaft, jedoch war die Schmerzhaftigkeit nicht genau zu lokalisieren. Bei Beugung und Streckung im Handgelenke, welches beides schmerzhaft war, bemerkte man ein ähnliches schnappendes Geräusch, wie bei der Reposition einer Luxation, dabei verschwand aber die Deformität nicht. Pro- und Supination waren fast vollständig möglich. Es wurde deshalb eine Verletzung des Carpus angenommen. Auf dem Dorsum des Handgelenkes, in der äusseren Hälfte, befand sich 1 oder 2 mm unterhalb einer zwischen den Processus styloidei gedachten Linie eine sehr deutliche Depression. Dieselbe, nach aussen sehr deutlich, verkleinerte sich allmählich, war in der Gegend des Os capitatum nur wenig noch erkennbar und verschwand in Höhe des Os hamatum gänzlich. An der Volarfläche hatte man einen weniger deutlichen, aber ganz

[1]) cf. Claudot, l. c.

sicheren Vorsprung vom Os multangulum majus und minus, wenigstens 1 cm oberhalb des Karpometakarpalgelenkes. Wegen der starken Schwellung war nicht festzustellen, ob die anderen Knochen an der Luxation ebenfalls teilnahmen oder nicht. Nach der Einrenkung, welche erst nach wiederholten Versuchen gelang, da sich die Luxation immer wieder von selbst herstellte, wurde die Hand in einer Beugestellung von 130° mit einer Flanellbinde fixiert, über die zweite Karpalreihe kam ein kleines Kissen. Dieser Verband lag aber nur sieben oder acht Tage, dann wurde er vom Stellvertreter Claudots durch eine einfache Volarschiene ersetzt. 24 Tage nach der Verletzung sah Claudot den Patienten erst wieder. Das Handgelenk war infolge der freieren Bewegung stark geschwollen, die Luxation war wiedergekehrt. Nach verschiedenen vergeblichen Versuchen gelang aber auch jetzt noch die Reposition. Bei geeigneten Verbänden und Massage blieb dann auch die Luxation reponiert. Das funktionelle Resultat ist anscheinend ein sehr günstiges geworden.

In einem von Bardenheuer[1]) beschriebenen und beobachteten Falle von Luxatio intercarpea handelte es sich, wie in dem Falle von Boyer und Roux, um eine Maschinenverletzung, kompliziert mit schweren Weichteilläsionen.

Aus der chirurgischen Klinik zu Greifswald berichtete 1898 Tilmann[2]) ausführlich über einen Fall von Luxatio intercarpea, bei welchem eine Verschiebung der zweiten Karpalreihe gegen die Vola deutlich durch das Röntgenphotogramm nachweisbar war. Die Luxation war nach Ansicht Tilmanns durch Muskelzug zu stande gekommen und zwar so, dass, während die Hand, welche einen mit Sahne gefüllten Eimer hielt, durch die Spannung der Extensoren in extremer Dorsalflexion gehalten wurde, gleichzeitig die Flexoren der Volarseite angespannt wurden, um diesen Eimer emporzuheben und in ein anderes Gefäss umzugiessen. Bei dieser Manipulation fühlte des Mädchen plötzlich ein reissendes Geräusch und einen heftigen Schmerz in der rechten Hand, so dass sie den Eimer zu Boden fallen liess. Nach 14 Tagen kam sie in klinische Behandlung. Es bestand eine Verschiebung der Hand um die Längsachse im Sinne der Pronation, eine solche um die Querachse im Sinne der Flexion und eine solche um die senkrechte Achse im Sinne der Ulnarflexion. Die Handwurzel war verkürzt und verbreitert, die beiden Karpalreihen waren deutlich palpabel. Die Beweglichkeit der Finger war eine gute. Im Handgelenk waren sowohl, was Dorsal- und Volarflexion, sowie Radial- und Ulnarflexion anbelangt, nur geringe Bewegungen möglich. Bei passiven Bewegungen fühlte man einen festen hart federnden Widerstand. Die Reposition gelang nach vieler Mühe, doch stellte sich die Luxation bei Abnahme des Verbandes, nach acht Tagen, wieder her; nach erneuter Reposition entzog sich die Verletzte der ferneren Behandlung. Nach sechs Monaten war der Befund fast genau derselbe, wie bei der Aufnahme; doch hatte sich eine leichte Beweglichkeit von einigen Graden nach allen Richtungen hin eingestellt, so dass Patientin wenigstens leichtere Hausarbeiten verrichten konnte.

Ausser diesen, wohl unzweifelhaften Fällen von Luxatio intercarpea fand ich noch im Centralblatt für Chirurgie 1899, p. 156, referiert über eine Arbeit von Destot: trois cas de luxation médio-carpienne. Leider war es mir nicht möglich, die Originalarbeit zu erlangen, das Referat aber berichtet ausser über das Faktum der Luxation nur wenig über den Entstehungsmechanismus, den klinischen Befund, die Röntgenaufnahme, Therapie und das erzielte funktionelle Resultat. In den ersten beiden Fällen hat es sich um eine Verrenkung der Knochen der zweiten Handwurzelreihe, einmal volar-, einmal dorsalwärts gehandelt, im dritten Falle war die Luxation durch einen Sturz auf die Rückseite der gebeugten Hand entstanden. Die zweite Karpalreihe war dorsalwärts verschoben und es fand sich noch eine Fraktur des Os naviculare nebst einigen Absprengungen des Radius. Klinisch kennzeichneten sich diese Luxationen durch die entweder nach vorne oder hinten vorspringenden Knochenteile der

[1]) Bardenheuer, l. c.

[2]) Tilmann, Beitrag zur Lehre der Luxation der Handwurzelknochen. D. Zeitschrift f. Chir. Bd. 49, p. 98 ff.

II. Reihe, während die Sehnen über die davorliegende Vertiefung deutlich brückenförmig verliefen. Gegenüber einem Knochenbruch bestand ganz charakteristischerweise ein sehr auffällig geringer Grad von Schmerzhaftigkeit.

In einem weiteren Falle von Schmidt, welchen Hoffa[1]) in seinem Lehrbuche erwähnt, handelte es sich um eine Luxation der distalen Handwurzelreihe nach dem Dorsum: sie war entstanden beim Sturze von einer Treppe durch Fall auf den Rücken und den Ulnarrand der rechten Hand. Neben geringer Ulnarflexion der ganzen Hand war der Arm um gut 1 cm verkürzt. Am Dorsum manus war eine etwa hühnereigrosse, querovale, feste Geschwulst zu palpieren. Die Dorsalflexion war aktiv vollständig, die übrigen Bewegungen der Hand nur teilweise aufgehoben. Nach etwa sechs Wochen war die dorsale Luxation des Capitatum, Hamatum und Multangulum minus durch Palpation festzustellen. Ausserdem trat jetzt eine Abduktionsstellung der Hand, besonders am Zeige- und Mittelfinger hervor. Obwohl eine Reposition der Luxation nicht gemacht, erzielte Schmidt trotzdem eine annähernd normale Funktion der Hand.

Bardeleben[2]) sah eine Luxation der II. Handwurzelreihe ebenfalls nach dem Dorsum zu mit besonders deutlichem Hervorragen des Köpfchens des Os capitatum, gleichzeitig mit Verrenkung der ganzen Hand nach der Streckseite des Vorderarmes infolge eines Falles auf die Rückenseite der geschlossenen Hand bei einer 82jährigen Dame.

Vor kurzem veröffentlichte dann Bähr noch einen Fall von unvollständiger Luxatio intercarpea nach der Vola zu mit Fractura radii kombiniert. Die Verletzung, welche schon neun Monate alt war, ist im Centralblatt für Chirurgie No. 18 (1901), p. 477 genauer beschrieben. Wie im Tilmannschen Falle „die Diagnose nur mit Hilfe der X-Strahlen möglich war", so brachte auch hier die Röntgenaufnahme erst das richtige Verständnis.

Diesen von mir in der Litteratur aufgefundenen 13 Fällen von Luxatio intercarpea möchte ich noch zwei hinzufügen, welche im Anfang d. J. im Krankenhause „Bergmannstrost" zur Beobachtung kamen und welche durch aufgenommene Röntgenphotogramme als sicher erwiesen zu betrachten sind.

Der eine der beiden Fälle ist bereits von Professor Oberst im „Archiv und Atlas der normalen und pathologischen Anatomie in typischen Röntgenbildern; Frakturen und Luxationen I. Teil" kurz erwähnt worden.

Es handelte sich in dem einen Falle um einen 55jährigen Bergmann, L. W. aus K. Am 6. November v. J. schlug dem W. ein umkippender Wagen, den er aufzuhalten versuchte, gegen die linke Hohlhand, wobei die ausgestreckte dorsalflektierte Hand resp. die Streckseite des im Ellenbogengelenk gebeugten Oberarmes zwischen diesen Wagen und ein Brückengeländer kam. Die Hand wurde dabei noch mehr dorsalwärts flektiert. Nach der Verletzung sollen die Finger senkrecht nach oben zur Hand gestanden haben. W., welcher glaubte, die Hand sei ausgerenkt, will nun dieselbe selbst gleich wieder eingerenkt haben, indem er die Hand extendierte und volarwärts flektierte. Wie weit diese Angabe des W richtig ist, lasse ich dahingestellt. Der Arzt, welchen der Verletzte gleich konsultierte, liess zunächst einen Tag lang kühlende Umschläge machen, am nächsten Tage wurde die linke Hand und der Unterarm in einen Gypsverband gelegt. Dieser Verband blieb 14 Tage liegen, dann wurde die Hand, welche noch sehr stark geschwollen war, massiert und mit Salben eingerieben; die Verletzung der linken Hand wurde offenbar für eine Distorsion des Handgelenks gehalten.

Am 6. Dezember v. J., zwei Monate nach der Verletzung, wurde W. dem „Bergmannstrost" überwiesen.

W. ist ein mittelgrosser, mässig kräftig gebauter älterer Mann in gutem Ernährungszustande. Die inneren Organe sind gesund.

Die Konturen des linken Handgelenkes sind verstrichen. Die Hand steht in mässiger, aber sehr deutlicher ulnarer Flexion. Das Handgelenk erscheint verbreitert und verkürzt. Die Messung ergiebt für den Umfang der Handwurzel R. 17,0, L. 19,25 cm. Der Abstand des Processus styloideus radii vom Capitulum metacarpi I beträgt R. 9,0, L. 8,0—8,25 cm; derjenige des Proc. styloid. ulnae vom Capitul. metacarpi V R. 7,75, L. 7,0 cm.

[1]) Hoffa, Lehrbuch der Frakturen u. Luxationen. 2. Aufl., p. 395 ff.

[2]) Bardeleben, cf. Virchow-Hirsch 1851, IV, p. 43. Ref. über Alquié.

Das Handgelenk ist völlig steif. Im Gebiete der Karpalknochen ragt, namentlich auf der radialen Seite am Dorsum, im Vergleich zur rechten Hand ein starker, quer verlaufender harter Wulst hervor; volarwärts hat man ebenfalls einen knochenharten, quer verlaufenden Vorsprung, doch kommt man distalwärts von diesem in eine seichte, ebenfalls quer verlaufende Vertiefung. Einzelne Karpalknochen sind durch die Palpation nicht festzustellen.

Die distale Radius- und Ulnaepiphyse, sowie die beiden Processus styloidei lassen bei der Palpation keine Veränderungen erkennen.

Die Finger der linken Hand stehen in Streckstellung und sind fast in allen Gelenken steif; nur eine ganz geringe Flexion ist möglich.

Die Muskulatur des Unterarmes und der Hand ist links erheblich schwächer und schlaffer wie rechts. Die linke Hand ist livide gefärbt und fühlt sich etwas kühl an, doch zeigt die Sensibilität links keinen wesentlichen Unterschied gegen rechts. Die Schmerzhaftigkeit der verletzten Hand bei Palpation ist eine verhältnismässig geringe.

Das linke Ellenbogen- und Schultergelenk sind frei beweglich, nur Pro- und Supination sind beschränkt.

Die Diagnose wurde nach diesem Befunde auf eine schwere Verletzung der Karpalknochen gestellt: ob aber eine Luxation oder eine Fraktur vorlag, oder ob es sich um beides handelte, konnte nicht mit Sicherheit festgestellt werden. Jedoch sprach die Ulnarflexion, die Verkürzung im Bereiche der Karpalknochen, die hervorspringenden Knochenleisten, entschieden für eine Luxation.

Die aufgenommenen Röntgenphotogramme hoben bald jeglichen Zweifel und zeigten eine Luxation der distalen Reihe der Handwurzelknochen auf das Dorsum der proximalen Reihe.

Fig. 5 (von vorn; stereoskopisch). Die Knochen der zweiten (distalen) Handwurzelreihe liegen dorsalwärts von denen der ersten (proximalen) Reihe und bedecken diese zum Teil. Die beiden Multangula sind nur wenig über das Naviculare geschoben, während das Capitatum und Hamatum sehr deutlich das Lunatum bez. das Triquetrum zum Teil bedeckt.

Bemerkenswert ist an diesem, wie auch an dem seitlichen Bilde eine bestehende Knochenatrophie (Osteoporose), welche zweifellos durch die lang andauernde Inaktivität entstanden ist.

Fig. 6 (seitlich). Die mit den betreffenden Metacarpis im Zusammenhange gebliebenen Knochen der distalen Handwurzelreihe sind klar und deutlich auf das Dorsum der proximalen Reihe hinübergeschoben.

W. wurde täglich zweimal massiert und übte im medico-mechanischen Institut des Krankenhauses. Nur langsam schritt die Besserung vor sich. Bei der Entlassung am 27. Februar cr. wurde folgender Befund erhoben:

Das linke Handgelenk ist so gut wie vollkommen steif; nur ganz minimale, für den Gebrauch der Hand nicht in Betracht kommende passive Bewegungen können ausgeführt werden. Dabei fühlt man, gleichwie in dem Tilmannschen Falle, einen festen, hart federnden Widerstand; auch zeigt sich jedesmal eine starke Anspannung der Muskulatur des Vorderarmes.

Die Finger können aktiv bis auf 3 cm Abstand der Hohlhand genähert werden; passiv gelingt eine vollständige Annäherung derselben.

Der Daumen kann ebenfalls etwas in die Hohlhand eingeschlagen werden, sodass es W. möglich ist, einen starken Gegenstand zu umfassen.

Die rohe Kraft ist noch sehr stark herabgesetzt.

Der Umfang des Handgelenkes beträgt jetzt R. 17,0, L. 18,0 cm.

Die Verkürzung der Hand um fast 1 cm ist natürlich geblieben.

Der zweite von uns beobachtete Fall betraf einen 25 Jahre alten Bergmann F. G. aus St.

Am 21. Januar cr. wurde G. beim Abziehen eines vollen Wagens vom Fahrstuhle mit dem im Ellenbogengelenke gebeugten rechten Arme bei dorsalflektierter Hand zwischen diesen Wagen und eine Holzwand gequetscht. G. empfand sofort einen heftigen Schmerz im rechten Handgelenke. Die rechte Hand soll nach stattgehabter Verletzung volarwärts flektiert gewesen sein.

Nachdem G. einen Tag lang kühlende Umschläge gemacht hatte, wurde die rechte Hand, sowie der ganze Unterarm von dem behandelnden Arzte in einen Fixationsverband gelegt, anscheinend in der

Stellung, wie sie bei den typischen Radiusfrakturen üblich ist. Der Verband wurde mehrmals erneuert und hat im ganzen fünf Wochen gelegen.

Am 25. Februar cr. wurde der Verband definitiv abgenommen. G. konnte zunächst weder Handgelenk noch Finger bewegen.

Am 8. März cr. wurde er dem Krankenhause „Bergmannstrost" überwiesen:

G. ist ein mittelgrosser, gracil gebauter, gesunder Mann. Die rechte Hand steht stark ulnarwärts und etwas volarwärts flektiert. Die Gegend des rechten Handgelenkes zeigt eine Verdickung; die Messung derselben ergiebt einen Umfang von 18,25 cm, während der Umfang des linken Handgelenkes nur 16,25 cm beträgt. Die Palpation ergiebt rechts ein starkes Vorspringen des Carpus gegen links und besonders auf der radialen Seite, dorsal sowohl wie volar.

Die Gegend des rechten Handgelenkes scheint gegen links auch verkürzt zu sein. Bei der Messung ergiebt sich: Abstand des Proc. styl. radii vom Capitul. metacarpi I R. 7,0, L. 8,0 cm. Abstand des Proc. styl. ulnae vom capitul. metacarpi V R. 6,5, L. 7,5 cm. Die Beweglichkeit des rechten Handgelenkes ist in hohem Masse beschränkt. Die Hand, welche in starker ulnarer und geringer volarer Flexion steht, kann noch eine Kleinigkeit weiter volarwärts flektiert werden, eine Dorsalflexion ist aber nicht möglich. Ulnar- und Radialflexion ist in ganz geringem Masse ausführbar.

Was die Beweglichkeit der Finger anbetrifft, so kann der Daumen aktiv nur im Grundgelenk etwas gebeugt werden, im Endgelenk ist aktiv keine Bewegung möglich. Passiv gelingt die Beugung vollständig, wenn schon unter Schmerzen. Adduktion und Abduktion sind in beschränktem Masse möglich.

Der zweite und dritte Finger können aktiv bis auf 2,5 cm Abstand der Hohlhand genähert werden; der vierte und fünfte Finger bis auf einen Abstand von 1,5 cm.

Passiv kann man die Finger vollständig in die Hohlhand einschlagen, jedoch nur unter Schmerzen.

Die Sensibilität ist nicht gestört; die rohe Kraft ist bedeutend herabgesetzt. Die Muskulatur des Armes ist rechts schlaffer wie links und atrophisch.

Der Umfang des Oberarmes beträgt R. 28,0, L. 29,5 cm, derjenige des Unterarmes R. 24,5, L. 25,5 cm.

Nachdem kurz vorher ein ganz ähnlicher Befund des Handgelenkes nach einer schweren, in ätiologischer Hinsicht fast gleichen Verletzung beobachtet worden war, wurde in diesem Falle infolge der schon im vorigen erwähnten Symptome: Ulnare Flexion der Hand, Verkürzung im Bereiche der Karpalknochen, dorsal- wie volarwärts vorspringende Knochenleisten, sowie sehr stark beeinträchtigte Funktionen der Hand und Finger, die Diagnose auf Luxatio intercarpea als sehr wahrscheinlich gestellt.

Die aufgenommenen Röntgenphotogramme zeigen deutlich eine Luxatio intercarpea und zwar auch hier wieder eine solche der distalen Reihe auf das Dorsum der proximalen. Ausserdem fand sich noch das Os triquetrum luxiert und der Processus styloideus radii frakturiert.

Fig. 7 (von vorn). Das Os multangulum majus bedeckt mit einem feinen Streifen das Os naviculare. Das Os capitatum ist etwa um die Hälfte über das Os naviculare und Os lunatum hin verschoben, während das Hamatum mit einem kleinen Teile das Lunatum bedeckt. Das Os triquetrum steht nicht, wie normal, in derselben Ebene wie das Lunatum und Naviculare, sondern ist gleichfalls dorsalwärts verschoben; ausserdem scheint es aber auch noch etwas distalwärts verschoben zu sein. Der Proc. styloid. radii ist abgebrochen.

Fig. 8 (seitlich) zeigt deutlich die Verschiebung der distalen Handwurzelreihe über das Dorsum der proximalen.

G. wurde mit Massage behandelt und übte täglich im medico-mechanischen Institut unserer Anstalt. Am 29. April wurde er entlassen. Der Befund war folgender:

Die Weichteilschwellung im Bereiche des rechten Handgelenkes ist nicht mehr vorhanden, doch besteht das starke Hervorspringen des Carpus im Vergleiche zu links nach wie vor. Der Umfang des Handgelenkes beträgt R. 17,5, L 16,25 cm.

Die rechte Hand steht leicht volarwärts und stark ulnarwärts flektiert.

Die Volarflexion ist bis zu $^1/_4$ des normalen Umfanges möglich, während die Dorsalflexion vollkommen aufgehoben ist. Die Verkürzung der Hand, welche im Bereiche des Carpus liegt, ist natürlich dieselbe geblieben; sie beträgt etwa 1 cm. Die Beweglichkeit der Finger ist sehr erheblich gebessert. G. kann die Finger voll zur Faust schliessen. Beim Daumen ist Abduction nur noch in geringem Maasse beschränkt; die Beugung im Endgelenk ist nur in geringem Umfange ausführbar. G. kann mit der rechten Hand fest zufassen.

In der Stärke der Muskulatur ist noch keine wesentliche Änderung eingetreten. Die Messung ergiebt am Oberarm R. 28,25, L. 29,5 cm am Unterarm R. 24,5, L. 25,5 cm. Auch ist die Muskulatur rechts noch schlaffer wie links. Bewegungen im Ellenbogengelenk sind bis auf Pro- und Supination, welche gegen links etwas beschränkt ist vollständig frei. Das Schultergelenk ist ebenfalls frei beweglich. Die Sensibilität ist vollständig normal. Über Schmerzen in der rechten Hand oder im Verlaufe des rechten Armes hat G. nicht zu klagen.

Aus den in der Litteratur niedergelegten Beobachtungen, die leider nicht sämtlich vollständig zuverlässig erscheinen, und unseren eigenen Fällen ergeben sich folgende Schlussfolgerungen:

Die weitaus häufigste der isolierten Luxationen im Bereiche des Carpus ist diejenige des Os lunatum und zwar erfolgte die Luxation fast immer nach der Vola manus zu. Nur in einem (nicht ganz sicher bewiesenen) Falle von Erichsen war das Os lunatum nach dem Dorsum zu luxiert. Die Verletzung war durch gewaltsame Volarflexion der Hand zu stande gekommen. Bei allen anderen Fällen war das ätiologische Moment eine gewaltsame Überstreckung, also Dorsalhyperflexion, der Hand. Dass hierbei noch besondere Umstände mitsprechen müssen, welche in der Beschaffenheit des Bandapparates liegen mögen, leuchtet ohne weiteres ein. Den genauen Entstehungsmechanismus sich klar zu machen, wird aber erst möglich sein, wenn es gelingt, an der Leiche durch entsprechende Versuche Luxationen der Karpalknochen hervorzurufen. Ganz plausibel erscheint ja der von Albertin angeführte Mechanismus für das Zustandekommen speciell der Luxation des Os lunatum, wobei noch der direkte Druck des mit dem Metacarpus III in Zusammenhang stehenden Os capitatum von Wichtigkeit sein mag.

Von isolierten Luxationen der anderen Handwurzelknochen ist bisher nur wenig bekannt geworden. Die Luxation des mit dem Os lunatum in engem Zusammenhang stehenden Os naviculare ist bedeutend seltener. Während das Os lunatum fast ausnahmslos nach der Vola manus zu luxiert, erfolgt die Luxation des Os naviculare sowohl volar- wie dorsalwärts; bisweilen ist sie mit einer Luxation des Lunatum kombiniert.

Die Beobachtungen über Luxationen des Os triquetrum, der beiden Multangula und des Os hamatum sind so gering, dass sich bestimmte Typen dafür nicht aufstellen lassen.

Die sogenannte Luxation des Os pisiforme kann zu diagnostischen Schwierigkeiten niemals führen.

Was schliesslich die Luxation des Os capitatum betrifft, so ist eine vollkommene Luxation dieses Knochens überhaupt noch nicht beobachtet worden, sondern derselbe blieb stets im Zusammenhange mit dem ihm zugehörigen Metacarpus III. Die meisten Luxationen des Os capitatum dürften überhaupt den pathologischen Luxationen zuzurechnen sein.

Die Symptome, welche die Luxation eines Karpalknochens charakterisieren, sind folgende: Hervorspringen des betreffenden Knochens an der Vola oder auf dem Dorsum der Hand; entsprechend der Prominenz auf der entgegengesetzten Seite eine Vertiefung. Die Hand steht in leichter Ulnarflexion. Die Beweglichkeit im Handgelenk und in den Fingergelenken ist mehr oder weniger stark eingeschränkt. Die Schmerzhaftigkeit bei Palpation ist zum Unterschied von Frakturen verhältnismässig gering.

Zur Stellung der Diagnose ist teils die Lokalisation, teils die Gestalt der betreffenden Prominenz von Wichtigkeit. Bei Luxationen des Os lunatum und des Os capitatum dürfte die Diagnose wegen der charakteristischen Gestalt beider Knochen am wenigsten Schwierigkeiten bereiten. Selbstverständlich ist in allen Fällen durch das Röntgenverfahren die Diagnose genau zu stellen.

Die Behandlung der Luxationen besteht bei den Luxationen, welche durch Dorsalhyperflexion entstanden sind, in Extension der Hand, Dorsalflexion derselben und direktem Druck auf den luxierten Knochen; allmählich geht man von der Dorsalflexion bei weiterer Extension und fortdauerndem örtlichem Drucke in Volarflexion über. Bei Luxationen, welche durch Volarhyperflexion entstanden sind, muss die Reposition natürlich auf dem umgekehrten

Wege erfolgen. Nach gelungener Reposition wird die Hand acht bis zehn Tage auf einer Schiene fixiert; sodann wird mit Massage und vorsichtigen medico-mechanischen Übungen begonnen.

Verursacht der nicht reponierte, luxierte Knochen durch Druck auf die Nerven oder sonstwie irgend welche grössere Beschwerden, so kommt natürlich nur die Exstirpation derselben in Frage.

Als eine typische, fast stets bei genügender Sachkenntnis und genauer Untersuchung zu diagnostizierende Verletzung muss die Luxatio intercarpea bezeichnet werden. Stets ist die distale (zweite) Reihe der Handwurzelknochen verschoben. In den von uns angeführten fünfzehn Fällen war die Luxation siebenmal dorsalwärts und sechsmal volarwärts erfolgt; (die beiden mit schweren Weichteilverletzungen kombinierten Fälle sind nicht berücksichtigt).

Die Entstehungsweise bei der Luxatio intercarpea ist meist dieselbe wie bei der typischen Radiusfraktur, nämlich Dorsalhyperflexion der Hand; bisweilen erfolgte auch die Luxation durch Fall auf die Rückseite der gebeugten oder der geschlossenen Hand. Ein Einfluss des verschiedenen Mechanismus auf die Luxation, ob sie dorsal- oder volarwärts erfolgte, ist nicht zu ersehen.

Die Symptome, welche die Luxatio intercarpea hervorruft, sind ganz typische: Ulnarflexion der Hand, Verkürzung im Bereiche der Karpalknochen, Hervorspringen einer Knochenleiste auf dem Dorsum sowohl, wie auf der Vola, mehr oder weniger Aufhebung der Funktionsfähigkeit der Hand und verhältnismässig geringe Schmerzhaftigkeit derselben.

Die Reposition der Luxation geschieht in derselben Weise, wie bei der Luxation eines einzelnen Karpalknochens; nur muss hier der direkte örtliche Druck möglichst gleichmässig auf alle luxierten Knochen ausgeübt werden.

Die funktionellen Resultate nach den Luxationen der einzelnen Handwurzelknochen und der Luxatio intercarpea sind bisher wenig zufriedenstellend, da in den allermeisten Fällen die richtige Diagnose erst spät gestellt wurde, als die Reposition nicht mehr möglich war. Die Symptome der frischen Verletzung sind fast immer so prägnant, dass die richtige Diagnose auch da, wo ein Röntgenapparat nicht zur Verfügung steht, nicht auf unüberwindliche Schwierigkeiten stösst.

Die Reposition der Luxation dürfte in frischen Fällen unblutig oder blutig fast stets gelingen; dann werden aber auch, wenn nicht zu komplizierte Verhältnisse, wie Sehnenzerreissungen etc. vorliegen, die funktionellen Resultate wie in unserem Falle durchaus günstige sein.

Ein neuer selbstthätiger Entwicklungsapparat.

Von

Professor Dr. **F. Hofmeister**, Tübingen.

Die Mitteilung von H. Gocht (Bd. V H. 1 dieser Zeitschrift) über einen elektrisch betriebenen Entwicklungsapparat veranlasst mich, eine Vorrichtung kurz zu beschreiben, die sich mir in $1^1/_2$jährigem Gebrauch bewährt hat und die das gesteckte Ziel, wie ich glaube, mit den denkbar einfachsten Mitteln erreicht.

Die Konstruktion des Apparates erhellt unmittelbar aus der beigegebenen Abbildung. Als Entwicklungsgefäss dient der von Albers-Schönberg (in Bd. III S. 30 dieser Zeitschrift) empfohlene, von der Firma A. W. Hirschmann, Berlin fabrizierte Apparat für Standentwicklung. Auf der oberen Kante der Scheidewand beider Tröge sind zwei Spitzen angebracht, auf denen ein Eisenband balanziert, das an beiden Stirnseiten des Kastens rechtwinkelig nach unten geknickt und an seinen Enden mit zwei Bleischeiben von 5 kg beschwert, ein Doppelpendel darstellt. An den Auflagestellen sind zwei kleine Vertiefungen in das Eisenband eingefräst, um ein Abgleiten von den Spitzen zu verhüten. Auf der Mitte des Verbindungsstückes ist ein kleiner Querstab angebracht, dessen Länge so bemessen ist, dass die leicht hakenförmig aufgebogenen Enden genau über der Mitte der beiden Entwicklertröge stehen. An diesen Haken werden die *l. c.* beschriebenen Plattenhalter aufgehängt. Um das Einsetzen der Platten zu erleichtern, habe ich den Aufhängehebel um eine senkrechte Achse drehbar gemacht. Sobald das Pendel in Schwung versetzt wird, werden die aufgehängten Platten im Entwickler gehoben und gesenkt. Infolge

der Kürze der Aufhängehaken ist auch bei vollem Ausschwingen des Pendels die Hubhöhe der Platten so klein, dass ein Emportauchen des oberen Randes aus den vollgefüllten Entwicklertrögen einerseits und ein Aufstossen auf dem Boden andererseits nicht zu befürchten ist, und doch ist die Bewegung ausgiebig genug, um die anerkannten Nachteile der Standentwicklung, die ich hier nicht zu besprechen brauche, sicher zu verhüten.



Die Bewegung wird unterhalten durch ein, wie die Abbildung zeigt, höchst primitives Uhrwerk, dessen Anker durch einen federnden Messingbügel mit einem der beiden Pendel verkuppelt ist. Ich habe diese seitliche, von der bei den gewöhnlichen Pendeluhren gebräuchlichen abweichende Art der Verbindung gewählt, um beim Einsetzen und Herausnehmen der Platten, das ja im Dunkeln geschieht, durch den Gewichtsmast nicht geniert zu sein. Bei den von mir gewählten Dimensionen (Pendellänge 68 cm, Zahl der Ankerradzähne 22, Übersetzung des Treibradsystems 100 : 6, Schwere des Treibgewichts 6 kg, Höhe des Gewichtsmastes $1^1/_2$ m) geht das Uhrwerk etwa dreiviertel Stunden, also lang genug auch für stark unterexponierte Platten Die Triebkraft reicht aus, um auch bei ungleicher Belastung der Plattenhaken (Entwickeln nur einer Platte, oder verschieden grosser Platten) den ungestörten Gang des Werkes zu sichern. Da in jedem Plattenhalter zwei Platten (Glas auf Glas) untergebracht werden können, erlaubt der Apparat, bis zu vier Platten gleichzeitig zu entwickeln; für gewöhnlich beschränke ich mich auf höchstens zwei, weil sonst die Platten behufs Kontrolle des Entwicklungsprozesses aus den Rahmen genommen werden müssen.

Ist der Apparat beschickt und durch Anstossen des Pendels in Gang gesetzt, so wird er mit dem (in der Abbildung weggelassenen) Deckel, der so konstruiert ist, dass er die Pendelbewegung nicht hemmt, bedeckt und sich selbst überlassen.

Es liegt auf der Hand, dass die beschriebene Konstruktion sämtliche Vorteile der Standentwicklung und der beweglichen Entwicklung vereint auszunützen gestattet; Betriebskosten entstehen überhaupt nicht.

Die Bewegungsvorrichtung kann an dem Hirschmannschen Apparat von jedem intelligenten Mechaniker angebracht werden (mir hat sie beispielsweise der Maschinist der chirurgischen Klinik angefertigt) übrigens wird auch der fertige Apparat von der Firma A. W. Hirschmann, Berlin, geliefert.

Die Einordnung und Buchung der exponierten Röntgenplatten.

Von

Dr. **Albert E. Stein,** Berlin.

Der Umstand, dass von verschiedenen Seiten der Wunsch um Mitteilung der hier üblichen Einordnungsweise der Röntgenplatten geäussert worden ist, veranlasst mich, an dieser Stelle kurz die Methode der Einstellung und Buchung der Röntgenaufnahmen zu beschreiben, wie sie, nach meiner Angabe eingeführt, sich seit nunmehr $^3/_4$ Jahren in der Berliner chirurgischen Universitätsklinik (Geh.-Rat v. Bergmann) auf das beste bewährt hat.

Es war bei uns, wie dies an allen gleichzeitig Lehrzwecken dienenden Krankenanstalten der Fall ist, einer doppelten Anforderung gerecht zu werden. Einmal soll es möglich sein, die Platte eines bestimmten Patienten, der vor langer Zeit photographiert wurde, rasch und sicher aufzufinden für den Fall, dass derselbe noch einmal zur Aufnahme in die Klinik gelangt oder dass die Platte zu anderen Zwecken (Gutachten, gerichtliches Verfahren etc.) notwendig ist; andererseits soll es möglich sein, Platten, die besonders typische Bilder bieten, in wenigen Augenblicken zur Hand zu haben, wenn dieselben während des klinischen Unterrichtes verlangt werden. Es liegt nahe, diesen beiden Erfordernissen in der Weise zu entsprechen, dass man zwei Bücher führt und die Platten mit typischen Bildern von Anfang an zusammenstellt. Jedoch wird ein einfacheres Verfahren, das Zeit und insbesondere Raum erspart, stets den Vorzug verdienen, vor allem in Kliniken, die wie die hiesige, mit den beiden genannten Faktoren sehr genau zu rechnen gezwungen sind.



Der Schrank, den wir benutzen, hat eine Lichtweite von $2 \times 1 \times 0{,}75$ m. Er ist durch eine mittlere vertikale Wand in zwei Hälften geteilt. Diese sind wiederum mit zahlreichen Fächern zur Einstellung der verschiedenen in Betracht kommenden Plattengrössen versehen. Es werden sechs Grössen verwandt, nämlich 40:50, 30:40, 24:30, 18:24, 13:18, 9:12; sie werden entsprechend als Grösse I—VI ein für allemal bezeichnet. Plattengrösse I (40:50) steht in der untersten Abteilung des Schrankes und über ihr folgen der Reihe nach die anderen Grössen. Der für die verschiedenen Plattengrössen vorgesehene Gesamtraum ist durch dünne Längswände in einzelne Gefächer geteilt, um beim Heraussuchen einer Platte nicht alle Nummern der betreffenden Grösse durchsehen zu müssen. Jedes Gefach fasst ca. 60 Platten der gewöhnlichen Dicke. Es können in den Schrank eingestellt werden 160 Platten Grösse I, 160 Platten Grösse II, 360 Platten Grösse III, 360 Platten Grösse IV, 300 Platten Grösse V und 300 Platten Grösse VI. Ausserdem befinden sich in dem Schranke noch drei geräumige Schiebladen und Raum zur Aufbewahrung photographischer Utensilien. Jede einzelne exponierte Platte wird in eine transparente Schutzhülle gesteckt, die folgenden Vordruck trägt:

Chirurgische Universitätsklinik No.
Name:
Datum: Abteilung:
Diagnose:

Die Einstellung der Platten in den Schrank geschieht auf der Kante, und zwar so, dass die die Nummer tragende Seite der Schutzhülle nach vorne gerichtet ist.

Das zum Eintragen der Platten bestimmte Buch hat ein Format von $18{,}5 \times 25{,}5$ cm und trägt den nachstehenden, über beide Seiten verteilten Vordruck:

No.	Plattengrösse	Diagnose	Name	Datum	Krankenabteilung	Bemerkungen

Auf der Innenseite des Deckels sind in kleiner Schrift die Zahlen 1—1000 in senkrechten Reihen fortlaufend eingeschrieben resp. gedruckt; die nächsten Seiten werden durch nachfolgendes Register eingenommen:

Seite

Kopf:
- Frakturen der Kopf- und Gesichtsknochen (mit Ausnahme des Unterkiefers) . . . 1
- Frakturen und Luxationen des Unterkiefers 3
- Fremdkörper im Kopf 5
- Tumoren des Kopfes 6
- Verschiedenes 7

Halswirbelsäule:
- Frakturen und Luxationen 8
- Fremdkörper 9
- Deformationen 10
- Tumoren; Verschiedenes 11

Rückenwirbelsäule:
- Frakturen 12
- Deformationen 13
- Fremdkörper 15
- Tumoren; Entzündungen; Verschiedenes . 16

Becken:
- Frakturen 17
- Fremdkörper 19
- Tumoren; Verschiedenes 21

Hüftgelenk:
- Frakturen 23
- Luxationen (mit Ausnahme der kongenitalen Luxationen) 25
- Kongenitale Luxationen 26
- Coxa vara und Coxa valga 29
- Entzündungen 31
- Tumoren; Fremdkörper; Verschiedenes . . 33

Oberschenkel:
- Frakturen 34
- Fremdkörper 37
- Tumoren; Verschiedenes 39

Kniegelenk:
- Frakturen (mit Ausnahme der Patellarfrakturen) 40
- Patellarfrakturen 43
- Fremdkörper 46
- Tumoren 49
- Entzündungen 50
- Verschiedenes 52

Unterschenkel:
- Frakturen (mit Ausnahme der typischen Malleolarfrakturen) 53
- Typische Malleolarfrakturen 56
- Fremdkörper 60
- Tumoren 61
- Verschiedenes 62

Fussgelenk:
- Frakturen 63
- Luxationen 65
- Fremdkörper 66
- Entzündungen 68
- Tumoren 70
- Verschiedenes 71

Seite

Fuss:
- Frakturen der Tarsalknochen 72
- Luxationen der Tarsalknochen 73
- Frakturen der Metatarsalknochen und der Phalangen 74
- Luxationen der Metatarsalknochen und der Phalangen 76
- Fremdkörper 78
- Tumoren 79
- Klumpfuss, Plattfuss und ähnliche Erkrankungen 80
- Verschiedenes 82

Schultergürtel:
- Frakturen des Schlüsselbeins 83
- Luxationen des Schlüsselbeins 84
- Frakturen des Schulterblattes 85
- Luxationen im Schultergelenk 86
- Fremdkörper im Schultergelenk 88
- Entzündungen im Schultergelenk 90
- Tumoren im Schultergelenk 91
- Verschiedenes 92

Oberarm:
- Frakturen am Kopf und Hals des Humerus 93
- Frakturen der Diaphyse des Humerus . . 96
- Fremdkörper 99
- Tumoren 100
- Verschiedenes 101

Ellbogengelenk:
- Frakturen 102
- Luxationen 104
- Entzündungen 107
- Fremdkörper 108
- Tumoren 109
- Verschiedenes 110

Unterarm:
- Frakturen (mit Ausnahme der typischen Radiusfraktur) 111
- Typische Radiusfrakturen 114
- Fremdkörper 118
- Tumoren 119
- Verschiedenes 120

Handgelenk:
- Luxationen 121
- Frakturen 122
- Fremdkörper 124
- Tumoren 125
- Entzündungen 126
- Verschiedenes 127

Hand:
- Luxationen der Karpalknochen 128
- Frakturen der Metakarpalknochen . . . 129
- Frakturen der Phalangen 131
- Luxationen der Phalangen 132
- Fremdkörper in der Hand und den Fingern 133
- Tumoren der Hand und der Finger . . . 137
- Verschiedenes 138

	Seite		Seite
Brustkorb:		Tuberkulose der Lungen	150
Rippen	139	Verschiedenes	153
Brustbein	141	Unterleib:	
Fremdkörper	142	Tumoren	154
Tumoren	146	Fremdkörper	158
Aneurysmen	148	Verschiedenes (Nierensteine, Gallensteine etc.	163

Der Vorgang der Eintragung einer Platte ist nun der folgende: Angenommen, wir haben eine Fraktur des Oberarmes, photographiert auf Plattengrösse 24 : 30 (III), des Patienten Müller. Wir durchstreichen beim Öffnen des Buches die Nummer 1 der dort vorgedruckten Zahlen, wir überzeugen uns im Register, auf welcher Seite des Buches die Frakturen des Oberarmes zur Eintragung kommen, füllen auf der betreffenden Seite die vorgedruckten Rubriken mit den entsprechenden Notizen aus, bezeichnen die Platte mit Nr. 1 und stellen sie in das Gefach für Plattengrösse III in den Schrank ein, nachdem wir noch den Namen des Patienten in das alphabetische Register am Schlusse des Buches eingeschrieben haben. Die nächste Platte erhält, gleichgültig, welche Grösse sie hat, und welcher Körperteil auf ihr zur Darstellung gelangte, die Nummer 2 u. s. f. Jedesmal wird auf der Deckelinnenseite eine weitere Zahl durchstrichen und es ist auf diese Weise immer sofort sichtbar, welche Nummer eine neu einzutragende Platte bekommen muss.

In umgekehrter Weise wird bei dem Aufsuchen einer früher eingestellten Platte verfahren. Kommt ein alter Patient noch einmal zur Aufnahme und soll seine Platte hervorgesucht werden, so genügt es, den Namen im alphabetischen Register aufzuschlagen und auf der dort angegebenen Seite Nummer der Platte und Schrankfach, in dem sich dieselbe befindet, zu entnehmen. — Wird andererseits eine besonders schöne Platte zu Demonstrationszwecken benötigt, so giebt ein rasches Nachschlagen im Register an, auf welcher Seite alle Platten, die sich auf die betreffende Krankheitsform beziehen, eingetragen werden und dort wird dann alsbald Nummer und Fach der Demonstrationsplatte eingesehen: dieselbe war natürlich unter der Rubrik „Bemerkungen", am besten mit roter Tinte, schon von Anfang an als solche notiert.

Aus dem Röntgenkabinett von Dr. L. Stembo in Wilna.

Das Röntgogramm einer angeborenen doppelseitigen Luxation der Kniescheibe nach aussen.[1])

Von

Dr. **L. Stembo**, Wilna.

(Hierzu Tafel XI, Fig. A.)

Kongenitale Kniescheibenluxationen sind bekanntlich sehr selten. Eine solche doppelseitige ist, soviel ich weiss, nur einmal von Zielewitz[2]) beobachtet worden, darum erachte ich, dass die Vorstellung eines solchen Falles mit Vorzeigung einer Röntgographie Ihnen, meine Herren, nicht uninteressant sein wird.

Das vor Ihnen sich befindende Mädchen aus Kowarsk, Gouvernement Kowno, neun Jahre alt, ist das dritte Kind vollkommen gesunder Eltern. In ihrer Familie sind keine Unförmlichkeiten vorgekommen. Sie wurde zur Zeit und ohne Hilfe geboren. Bekam zur rechten Zeit Zähne und konnte mit einem Jahre laufen. Von Kinderkrankheiten hatte sie nur Masern gehabt. Die Eltern bemerkten erst etwas Abnormes in ihrem Gange, nachdem sie mit zwei und einem halben Jahre in einen Keller fiel, und sie sich deswegen an einen Arzt wandten.

Bei der Untersuchung der Kranken zeigten sich Herz, Lungen, wie die übrigen inneren Organe vollkommen gesund. Von seiten des Muskel- und Nervensystems sind ebenfalls keine Abweichungen von der Norm zu notieren.[3])

Nur die Muskeln an der vorderen Fläche beider Oberschenkel sind leicht atrophisch, besonders der vierköpfige Unterschenkelstrecker, dessen Sehne samt der in ihr sich befindenden Kniescheibe, sich

[1]) Demonstration, gemacht am 12. April 1901 in der Med. Gesellschaft zu Wilna.

[2]) König, Lehrbuch der spec. Chirurgie, Bd. II S. 901.

[3]) Kein genu valgum.

nicht wie normaliter an die Tuberosität des Schienbeines inseriert, sondern nach aussen und etwas oberhalb des äusseren Knorrens des Oberschenkels sich befindet. Bei dieser Lage der Patella wird die vordere Fläche derselben zur äusseren, die hintere — zur inneren, der äussere Rand derselben wird zum hinteren, der innere — zum vorderen. Bei Streckung des Beines geht die Kniescheibe ein wenig nach oben.

In unserem Falle handelt es sich also um eine doppelseitige Luxation der Patella nach aussen.

Merkwürdig ist es, dass bei solcher Verrenkung der Kniescheibe der Unterschenkel und der Fuss in Rotation nach aussen stehen soll, während bei unserer Kranken der Unterschenkel und der Fuss in Rotation nach innen zu stehen kommt, so dass beim Gehen die Fussspitzen einander berühren, und dadurch beim Laufen das Kind leicht fällt.

In hockender Stellung lange zu verharren, ist sie nicht im stande, weswegen sie ihre Defaecation stehend, die Beine ein wenig spreizend, vollbringt.

Auf dem beigelegten Röntgogramm ist die Lage beider Kniescheiben nach aussen und oben vom äusseren Oberschenkelknorren deutlich zu sehen.

Ich will nur noch hinzufügen, dass auf Röntgogrammen normaler Kniegelenke in der Aufnahme von vorn nach hinten oder umgekehrt, die Kniescheiben keinen Schatten geben, wie Sie sich an diesen mehreren meiner Rötgographien und denen aus dem Atlas von Dr. Max Immelman[1]) (Berlin) überzeugen können.

Aus der Kgl. Universitätsklinik für Syphilis und Hautkrankheiten des Herrn Geheimrat Professor Dr. Dontrelepont zu Bonn.

Histologische Veränderungen des lupösen Gewebes nach Röntgenbehandlung.

Von

Privatdozent Dr. **C. Grouven,** I. Assistenzarzt der Klinik.

Mehrfach sind in der Bonner dermatologischen Klinik Stücke lupösen Gewebes nach Radiotherapie excidiert und mikroskopisch untersucht worden, um festzustellen, worauf die klinisch unverkennbare Besserung beruht und wie dieselbe zu stande kommt.

Ich spreche absichtlich nur von Besserung, nicht von Heilung, denn in keinem der betreffenden Fälle erwies sich das Gewebe als vollkommen frei von tuberkulöser Infiltration, auch wenn klinisch

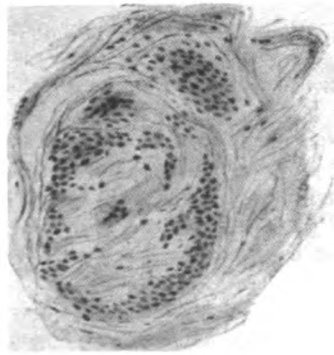

Fig. 1.

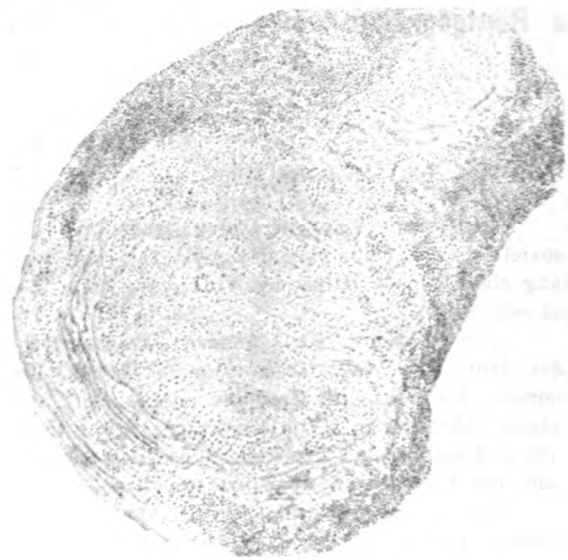

Fig. 2.

selbst mit Benutzung aller Hilfsmittel Knötchen sich in demselben nicht mehr sichtbar machen liessen.

Selbstverständlich lässt sich über das weitere Schicksal dieser Infiltratreste nicht einmal eine Vermutung aussprechen. Ihr blosses Vorhandensein und event. Vorhandenbleiben kann jedoch nicht für sich allein die besonders in kosmetischer Hinsicht kaum zu übertreffenden Resultate der Radiotherapie

[1]) Röntgenatlas 1900, Tafel XXI—XXII.

des Lupus illusorisch machen. Handelt es sich doch bei Lupuskranken sehr oft um Personen, bei welchen der Lupus keineswegs die einzige Manifestation der Tuberkulose darstellt; vielmehr sind sehr häufig gleichzeitig auch noch andere Organe: Drüsen, Lunge, Knochen, Gelenke etc. der Sitz tuberkulöser Veränderungen.

Es würde also in diesen Fällen selbst die radikalste Beseitigung des Lupus die betreffenden Patienten nur von einem Teil der Tuberkelbazillen und der tuberkulösen Produkte befreien. Andererseits ist man aber gewohnt, von einem recht befriedigenden Resultat der Tuberkulosebehandlung, speciell innerer Organe dann zu sprechen, wenn nur ein Stillstand, ein Aufhören der fortschreitenden Destruktion eingetreten ist.

Mehr darf man billigerweise bei einem einigermassen ausgedehnten Lupus mit event. komplizierender anderweitiger Tuberkulose auch weder erwarten noch verlangen.

Die beigefügten Tafeln zeigen nun die Veränderungen des Lupus, wie sie unseren Untersuchungen zufolge als Wirkung der Röntgenbehandlung aufgefasst werden müssen, und zwar traten gerade in dem einen Falle, welchem diese Präparate entstammen, die betreffenden Veränderungen am deutlichsten zu Tage, obgleich die Behandlungsdauer noch keineswegs eine exorbitant lange gewesen war.

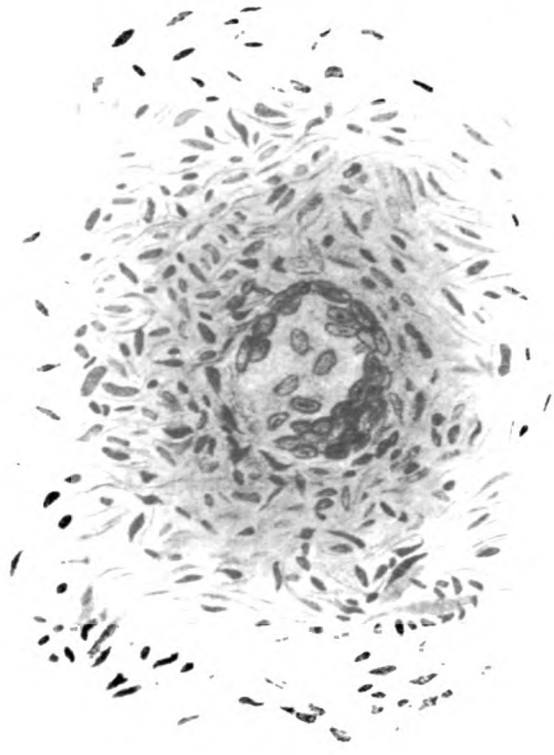

Fig. 3.

Ich lasse zunächst die Krankengeschichte folgen:

H., Anton, 21 Jahr alt, Tagelöhner aus Merzbach.

Die Mutter des Patienten starb, 34 Jahre alt, an unbekannter Todesursache. Der Vater und mehrere Geschwister leben und sind gesund. Zwei Geschwister sind früh gestorben, aus welcher Ursache weiss Patient nicht anzugeben. Die Hautaffektion auf der Wange besteht seit dem 6. Lebensjahre und hat sich langsam aber stetig vergrössert. Husten, Nachtschweisse u. dgl. sind nicht vorhanden.

Am 20. Februar 1901 wurde Patient in die Bonner dermatologische Klinik aufgenommen.

Status: Patient ist mittelgross, kräftig gebaut und in normalem Ernährungszustande.

An den inneren Organen, speciell an den Lungen ist nichts Abnormes nachweisbar.

Auf der linken Wange befindet sich ein handtellergrosser Krankheitsherd, der bis zum Unterkieferrande herabreicht. Die Haut erscheint hier lividrot verfärbt, leicht schuppend und in toto über das Niveau der gesunden Haut eleviert. Die ganze erkrankte Partie ist durchsetzt von dichtstehenden,

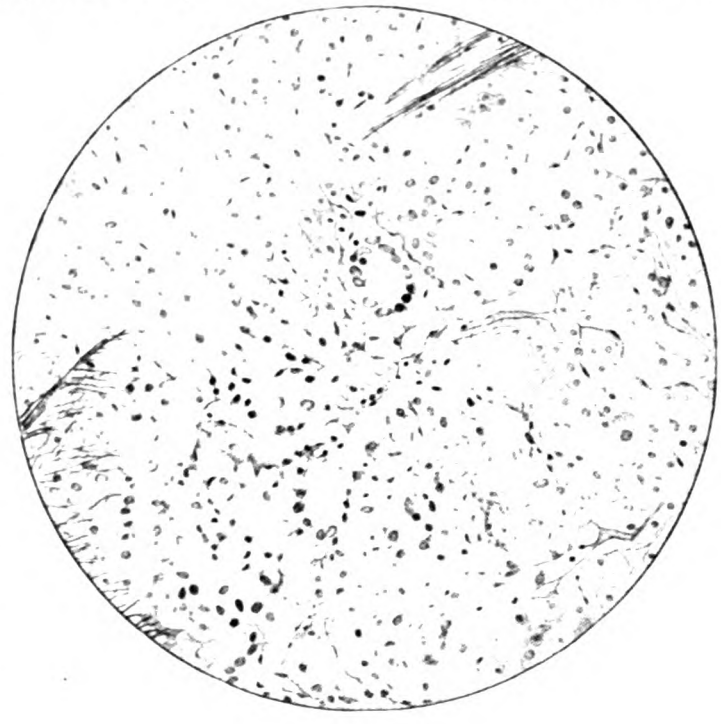

Fig. 4.

typischen, turgescenten Lupusknötchen. Die regionären Drüsen sind nicht stärker geschwellt. Die Therapie bestand in täglicher Röntgenbestrahlung mittelst mittelweicher Röhre bei 1 bis $1^1/_2$ Ampère Stromstärke und circa 5 cm Röhrenabstand täglich eine halbe Stunde lang.

Bereits Mitte März war, ohne dass bis dahin irgend welche Reizerscheinungen aufgetreten wären, eine exquisite Besserung erkennbar, die sich im Flacherwerden des hypertrophischen Lupus und dem Auftreten deutlicher Narbenstränge innerhalb desselben äusserte.

Am 29. März zeigte sich dann beginnende Röntgenreizung in Form kleiner oberflächlicher Erosionen; infolgedessen wurden die Bestrahlungen sistiert und Salicylumschläge angewandt.

Bereits am 8. April war die Reaktion, die zu Anfang sich noch etwas gesteigert hatte, soweit abgeklungen, dass die Radiotherapie wieder aufgenommen werden konnte.

Dieselbe wurde in der geschilderten Weise dann ununterbrochen fortgesetzt bis zum 4. Mai (cr.) ohne dass irgendwelche erheblichere Reizwirkung sich eingestellt hätte; es bestand nur ein andauernder mässiger Grad von Hyperaemie und eine ziemlich starke Pigmentierung der Umgebung des Krankheitsherdes

Der letztere hatte sich zum Niveau der umgebenden Haut abgeflacht und zeigte ein deutliches Netzwerk fester glänzender Narbenzüge, zwischen denen Lupusknötchen sich nicht mehr mit Sicherheit nachweisen liessen.

Trotzdem wurde nunmehr zur Operation geschritten, da die Verpflichtung der Krankenkasse zur Tragung der Kosten der Krankenhausbehandlung nur mehr drei Wochen dauerte.

Die Operation bestand in Excochleation mit nachfolgender Kauterisation mittels Paquelin.

Vorher war ein Stückchen zur mikroskopischen Untersuchung excidiert worden.

Bei der Operation erwies sich das Gewebe als ausserordentlich fest besonders an den Stellen, die bereits vorher deutlich als Narbenzüge imponierten, während nur an den zwischen diesen gelegenen Stellen das Gewebe etwas geringere Resistenz dem Eindringen des scharfen Löffels entgegensetzte.

Nachbehandelt wurde in üblicher Weise mit 10% Pyrogallussalbe und 1‰ Sublimatumschlägen. Daneben wurde aber auch schon nach wenigen Tagen die Röntgenbehandlung wieder aufgenommen.

Vom 7.—10. Juni musste die letztern wegen leichter Reizung unterbrochen werden.

Unter gelegentlicher Lapisätzung und Verband mit roter Praecipitatsalbe erfolgte dann schnelle Epithelialisierung, die am 29. Juni cr, dem Tage der Entlassung des Patienten, bis auf einen thalergrossen Defekt vollendet war. Der letztere überhäutete sich in wenigen Wochen ebenfalls, und es resultiert jetzt eine absolut glatte, kaum gerötete Narbe, in der sich nichts Lupusverdächtiges mehr nachweisen lässt.

Was nun die Ergebnisse der histologischen Untersuchung des excidierten Hautstückchens anbetrifft, so verweise ich bezüglich der Details auf die Ausführungen Dontreleponts in der Sitzung der Niederrheinischen Gesellschaft für Natur- und Heilkunde zu Bonn vom 17. Juni 1901 (ref. D. med. W. No. 34, V. B. S. 250), und auf meine eigenen in den Verhandlungen der Deutschen Dermatologischen Gesellschaft in Breslau 1901, sowie auf mein Referat „Die Röntgentherapie bei Lupus und Skrophuloderm" auf der vorjährigen Versammlung deutscher Naturforscher und Ärzte zu Hamburg (cf. Fortschritte auf dem Gebiete der Röntgenstrahlen B. V H. 1 S. 35).

Fig. I und II zeigt bei schwacher Trockenvergrösserung die fast völlige bindegewebige Substitution eines miliaren Lupusknötchens. An der Peripherie findet sich mässige kleinzellige Infiltration, die stellenweise die zum Centrum vordringende Bindegewebswucherung begleitet. Färbung nach v. Gieson oder mit Haematein Ia und Pikrorubin nach Apathy zeigt diese Veränderung in exquisitester Differenzierung. Central schliessen die Bindegewebszüge in Fig. II eine Riesenzelle ein.

Fig. III zeigt bei starker.Vergrösserung eine in junges Bindegewebe eingeschlossene Riesenzelle.

Fig. IV lässt aufs deutlichste die vakuolisierende Degeneration der Lupuszellen erkennen, die bei den verschiedensten Färbemethoden (polychromes Methylenblau, Haematoxylin-Eosin, Karbolfuchsin-Methylenblau, Lithionkarmin-Weigert) unverkennbar zu Tage trat.

Zu Wolffs Artikel „**Zur inneren Architektur der Knochen etc.**" in Bd. 5 H. 1.

Von

Dr. **Ferdinand Bähr** in Hannover.

Gern folge ich, wie so oft, Wolffs Anregung, auch „wirklich bezw. ordentlich zu lesen" und citiere aus seiner Abhandlung „Das Gesetz der Transformation der Knochen", Seite 86:

„Die Theorie von der wachstumshemmenden Wirkung des vermehrten Druckes und der wachstumsfördernden Wirkung der Druckentlastung geht, wie wir sahen, von der Annahme aus, dass, wenn ein

Körper gedrückt wird, die hauptsächlichste Wirkung dieses Druckes sich da, wo der gedrückte Knochen unmittelbar von der drückenden Last berührt wird, oder doch in allernächster Nähe dieser Berührungsstelle bemerklich macht.

Diese Annahme ist eine irrtümliche. Wir sind alle, gewissermassen instinktiv, zu solcher Annahme geneigt, weil wir, wenn auf irgend eine Stelle unseres Körpers ein, wie gewöhnlich, zunächst die Haut und erst mittelbar den Knochen treffender Druck ausgeübt wird, gewohnt sind, die Druckwirkung vermittelst der eine Sinnestäuschung hervorrufenden Gefühlsnerven der Haut, denen gegenüber die Knochennerven eine sehr geringe Sensibilität besitzen, subjektiv auf die Oberfläche, auf die Berührungsstelle der Last mit dem Organismus zu verlegen. Diese Sinnestäuschung ist um so erklärlicher, als die weiche und elastische Haut schon durch geringe Druckwirkungen, denen die Hartgebilde Widerstand zu leisten vermögen, zusammengepresst wird.

Nun belehrt uns aber unsere Culmannsche Krahnzeichnung (Fig. 9 Taf. II) mit ihren die Richtungen der stärksten Druck- und Zugspannung und damit zugleich die Richtungen der zwischen den Teilchen je zweier benachbarter Längs- oder Querschnitte fehlenden Schubspannungen darstellenden Kurven, dass thatsächlich gerade das Umgekehrte von dem, was wir infolge jener Sinnestäuschung annehmen, das Richtige ist.

Die Zeichnung zeigt uns, dass bei einer Belastung des oberschenkelähnlichen Krahns mit einem Gewicht von 30 Kilogramm an der dem Acetabulum entsprechenden Stelle die stärkste Druckwirkung an den von der Belastungsstelle am allerweitesten entfernten Teilen des Krahns, bei CD, also da, wo der Krahn eingemauert ist, eintritt. Dagegen wird in der Nähe des oberen Endes des Krahns, bei F, also in der nächsten Nähe derjenigen Stelle, an der die Last auf dem Krahn ruht, und zugleich da, wo wir nach unserem subjektiven Ermessen die stärkste Wirkung zu suchen geneigt sind, der Belastungswert immer geringer; ja, es giebt sogar hier einen ideellen Punkt, an dem der Belastungswert gleich Null ist. Während auf dem Querschnitt I bei CD ein Druck von 163,3 Kilogramm lastet, auf dem Querschnitt III, etwa auf mittlerer Höhe des Krahns, und noch ein Druck von 100 Kilogramm, ist auf dem Querschnitt VIII, der nahe der Spitze des Krahns gelegen ist, der Druck auf 3,0 Kilogramm herabgesunken.

Wir sehen also, wenn wir die aus der Krahnzeichnung sich ergebenden Verhältnisse auf den Knochen übertragen, dass da, wohin Hueter beim Genu valgum die gesamte Wirkung der Belastung gelegt hat, an den Facetten der Femurcondylen und an der Knorpeloberfläche der Tibia, diese Druckwirkung thatsächlich **nahezu gleich Null** ist, und dass sie auch da, wohin sie die meisten anderen Autoren verlegten, am Epiphysenknorpel, noch eine so überaus geringfügige ist, dass sie gegenüber den in der Diaphysenmitte des Knochens sich geltend machenden mächtigen Wirkungen der Belastung kaum noch überhaupt in Betracht kommen kann."

Diese Druckwirkung an der Knorpeloberfläche der Tibia, die von Hueter zu Grunde gelegte Druckwirkung — anscheinend ist für Wolff die Knorpeloberfläche der Tibia keine Gelenkoberfläche — ist immer noch 30 kg plus dem eigenen Gewicht des Femur und nicht nahezu gleich Null, ideell oder reell, was Wolff lieber ist. Ich bin aber vollkommen damit einverstanden, wenn Wolff jetzt sagt, dass sein idealer Punkt frei sei von Zug- und Druckspannungen, nämlich den durch die Biegung hervorgerufenen. Und vielleicht lässt Wolff jetzt die Haut auch da gedrückt werden, wo sie wirklich gedrückt wird.

Dass Wolff sagt, ich hätte diese Dinge von seinem Freunde Hoffa „abgeschrieben", erfüllt mich mit einer wirklich aufrichtigen Genugthuung, es lässt tief blicken. Der Hergang ist folgender:

Für die richtige Auffassung des oben gegebenen Citates habe ich auf Hoffas Zeugnis in dessen orthopädischer Chirurgie zweite Auflage hingewiesen. Hoffa hat nachher — ob direkt, ob indirekt infolge meiner Ausstellungen lasse ich dahingestellt — den fraglichen Passus in der 3. Auflage abgeändert.

Im übrigen sehe ich nicht ein, weshalb ich in der Abfertigung meines „Heimatgenossens" Bade einen so weiten Raum einnehme, zumal ich ja schon „wiederholt" in „ausführlichster Weise" von Wolff widerlegt bin. Wolff gebührt die Autorschaft des Stoffes für die Humoreske und der Kampf gegen den „Strohhalm" fängt nachgerade an tragikomisch zu werden, abgesehen davon, dass das Bild durch weiteres Abdreschen nicht gewinnt. Herr Wolff, weshalb ereifern Sie sich so oft und so gründlich wegen eines „wirklichen Strohhalmes", eines „gänzlich wesenlosen Dinges"? Warum halten Sie sich nicht auch an die anderen „Strohhalme", da die Beseitigung derselben Ihnen so spielend leicht fällt? Ich werde gewiss nicht unterlassen, Ihnen weiterhin noch mehrere derartige „Strohhalme" zum Knicken zu geben.

Aus dem Laboratorium von Prof. Dr. Bouchard, Paris.

Über einige Vorrichtungen zur Durchleuchtung des Körpers und zur Grössenbestimmung der Organe.

Von

Dr. **Guilleminot**, Paris.

Bei der Durchleuchtung mittels der Röntgenstrahlen besteht neben der unvermeidlichen Vergrösserung des Bildes die Schwierigkeit, jederzeit die Richtung der den Körper treffenden Strahlen zu kennen. Die gewöhnlich gebräuchlichen Stative zur Befestigung der Röntgenröhre gestatteten wohl, derselben eine bestimmte Stellung zu geben, jedoch war diese dann eine unveränderliche während der Durchleuchtung. Um die Richtung der Strahlen ändern zu können, war es nötig, dass der Patient sich bewegte. Wir haben deshalb ein Stativ konstruiert, welches es gestattet, dass die Röhre während der Untersuchung nach Belieben sowohl in horizontaler wie in vertikaler Richtung in der senkrechten Ebene bewegt werden kann. Um bei dieser Beweglichkeit der Röhre eine Kontrolle für die Stellung derselben in jedem Augenblick zu erhalten, ist mit dem Stativ noch eine Vorrichtung verbunden, die genau angiebt, in welcher Richtung ein kleines Bündel Strahlen das zu untersuchende Organ trifft.

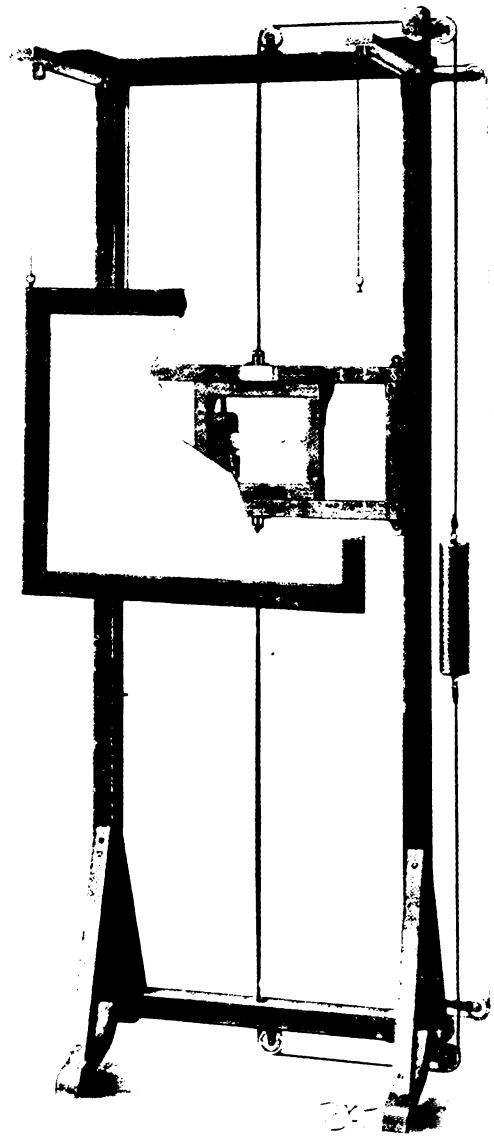

Fig. 1.

Es ist bei jeder Stellung der Röntgenröhre ein Strahl vorhanden, der senkrecht zur Ebene, welche das Bild entstehen lässt, aus der Röhre austritt, und als solcher bei der Bewegung der Röhre in der vertikalen Ebene sich stets senkrecht durch das zu durchleuchtende Feld bewegt. Diesen senkrechten Strahl kontrollierbar festzulegen und eine senkrechte Organprojektion darzustellen, war die Aufgabe einer Vorrichtung, die seit mehr als einem Jahre von der Firma Radiguet & Massiot hergestellt wird. Dieser Pantograph, der anfangs verschiedene Verbesserungen erfuhr, hat sich jetzt als sehr brauchbar und praktisch erwiesen.

Der für den Apparat bestimmte Träger besteht aus einem Rahmen, der einen Halter für die Befestigung der Röntgenbirne trägt. Dieser Halter gleitet in Schienen, die der Rahmen trägt, hin und her, und werden die Bewegungen durch zwei Schnüre dirigiert. Beschrieben habe ich diesen Apparat schon in dem Archiv d'Electricité médicale des Professor Bergonié im Mai-August 1899 und auf dem Kongress der A. F. A. S. in Boulogne 1899.

In Fig. 1 ist das Stativ dargestellt. Die Abbildung zeigt alle Einzelheiten, die zum Verständnis der Konstruktion nötig sind.

Bei der Durchleuchtung steht der Patient zwischen der Röhre und dem Durchleuchtungsschirm. Stellt er sich mit dem Rücken oder der Brust gegen den Schirm, so wird ihn der den Schirm senkrecht treffende Strahl ebenfalls senkrecht treffen. Wird die Röhre im Stativ aufwärts oder abwärts, nach rechts oder links bewegt, so bewegt sich auch der senkrechte Strahl, den wir als normalen Strahl bezeichnen, mit der Röhre auf dem Schirm. Um die Richtung dieses normalen Strahls festzulegen, ist vor der Röhre

ein Metallkreuz $ABCD$ aufgestellt und bei A und B durch geeignete Stellvorrichtungen einzustellen und zu fixieren (Fig. 2). Das Kreuz muss immer so gestellt werden, dass der Mittelpunkt desselben in dem normalen senkrechten Strahl liegt und durch den Körper hindurch auf den Durchleuchtungsschirm projiciert wird.

Diese Regulierung, die Einstellung des Mittelpunktes des Kreuzes mit dem Verlauf des normalen Strahls lässt sich auf die Weise herstellen, dass mit dem Kreuz eine Hilfsvorrichtung verbunden ist, der Strahlenführer (Fig. 3). Derselbe besteht aus einer horizontalen und vertikalen Fläche in T.-Form, die mit den Linien des Kreuzes zusammenfallen und diese gleichsam zu Flächen ausgestalten. An seinem Ende befindet sich ein zweites kleineres Kreuz, und ist es nun eine leicht zu erfüllende Aufgabe, das die

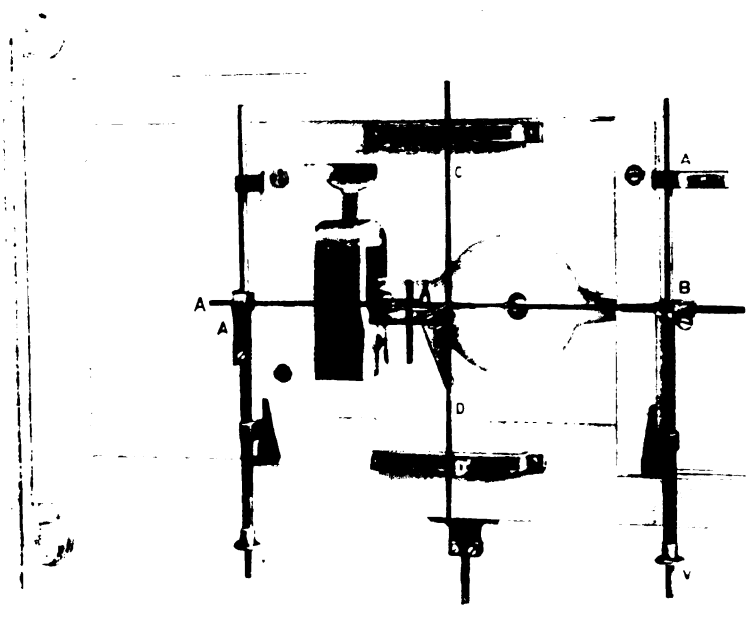

Fig. 2

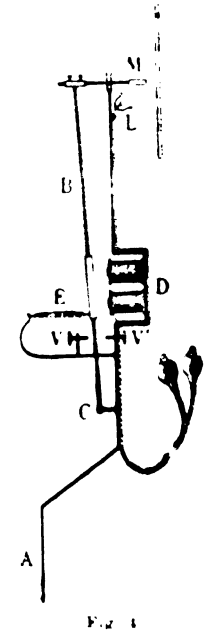

Fig. 4

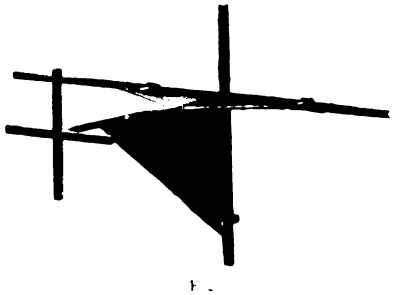

Fig. 3

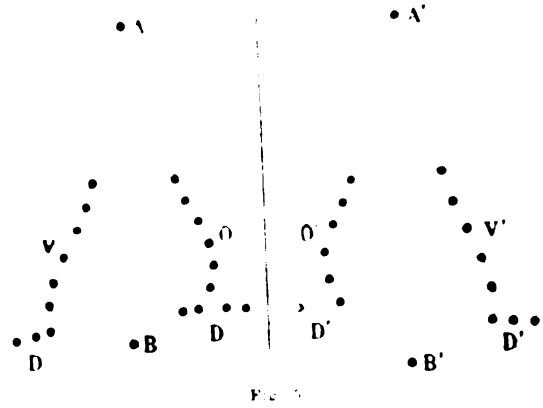

Fig. 5

Hilfsvorrichtung tragende grosse Kreuz $ABCD$ mittelst der Regulierungsschrauben V V' und der Druckschraube B so einzustellen, dass die beiden Mittelpunkte der Kreuze im Durchleuchtungsbilde einen Punkt bilden, und die horizontalen und vertikalen Flächen als Linien erscheinen. Ist dies der Fall, so ist der Strahl senkrecht auf den Durchleuchtungsschirm gerichtet. Bewegt man die Röhre im Stativ, so bewegt sich mit ihr die Einstellvorrichtung, und man sieht den Richtungspunkt im Durchleuchtungsbilde mit der Bewegung der Röhre wandern.

Um mittelst dieses Apparates einen Körper zu begrenzen, ist es nur nötig, die Röhre so zu bewegen, dass die gesuchte Grenzlinie den Richtungspunkt trifft. Durch fortgesetzte Bewegung der Röhre ist man in der Lage, den Richtungspunkt so zu führen, dass er der Grenzlinie z. B. des Herzens folgt. Die Möglichkeit, bei der Umzeichnung des Herzens den Richtungspunkt auf verschiedene Stellen der Grenzlinien des Herzens einzustellen, wird nun benutzt, die Grenzlinie zu fixieren, indem mit dem Stativ ein Schreibapparat, der Pantograph (Fig. 4), verbunden ist. Der metallische Halter A trägt einen Elektromagneten D, der einen Eisenanker B anzieht. Dieser Hebel B oscilliert zwischen den Schrauben V—V',

welche seinen Lauf regulieren, und wird durch eine Feder *E* gegen den Kontakt *V* gehalten. An seinem Ende trägt er einen mit Anilin getränkten Tampon *M*. Wird durch Druck auf einen Knopf, den der Untersucher in die Hand nimmt, ein Strom in den Apparat geschickt, so zieht der Magnet den Anker *B* an und presst den Schreibstift auf die Papiertafel, auf der die graphische Darstellung ausgeführt wird.

Da sich der Schreibapparat mit der Röhre bewegt, so kann bei jeder Einstellung des Richtungspunktes mittelst jener Schreibvorrichtung ein Zeichen auf die Tafel aufgetragen werden. Neben dem schreibenden Stift ist eine kleine Glühlampe *L* angebracht, die es ermöglichen soll, beim Fixieren der Punkte die Aufnahmetafel zu beleuchten. Die Lampe wird nach Belieben in Betrieb gesetzt durch einen Kontaktknopf, welcher sich neben dem den Schreibhebel in Funktion setzenden in der Hand des Untersuchers befindet.



Fig. 6.

Die Aufnahme eines Herzbildes bei der Durchleuchtung geschieht nun in der Weise, dass man nach Einstellung der Röntgenbirne und Prüfung deren Funktion die Richtungslinie durch Einstellen der beiden Richtungskreuze bestimmt. Es ist dies mittelst der beschriebenen Vorrichtung eine einfache Aufgabe. Man kontrolliert den Bewegungsmechanismus und sieht bei der Bewegung der Röhre auf dem Durchleuchtungsschirm den Richtungspunkt der Bewegung entsprechend wandern. Jetzt wird der Kranke genau in frontaler Position so vor die Röhre und die die Strahlenrichtung markierende Vorrichtung gestellt, dass er hinter dem Durchleuchtungsschirm steht. Auf diesem beobachtet man das Schattenbild des Herzens und erkennt nun, dass durch die Bewegung der Röntgenbirne, welche jetzt die sämtlichen zur Untersuchung verwerteten Teile, wie Durchleuchtungsschirm, Schreibapparat, Beleuchtungslampe mitbewegt, auch das Schattenbild auf dem Schirm sich verschiebt. Sobald eine Stellung erreicht ist, bei welcher die Grenze des Schattens mit dem Richtungspunkt zusammenfällt und so der senkrechte Strahl die Grenzlinie des Herzens berührt, wird durch Drücken auf den Knopf dieser betreffende Punkt auf der Tafel markiert. Es werden alsdann weitere Grenzpunkte durch die Bewegung der Röhre eingestellt. Man erhält dadurch ein Bild des Herzens entsprechend der Fig. 5. Um ein derartiges Bild direkt auf den Körper übertragen zu können, wird ein kleiner metallischer Knopf an einem Punkt oberhalb des Sternums fixiert mittelst Heftpflasters, und auch dieser im Beleuchtungsbilde erscheinende Punkt wird unter Benutzung des Schreibapparates fixiert (Punkt A).

Zur Kontrolle des durch die Punkte aufgenommenen Herzbildes wird noch eine zweite Aufnahme vorgenommen, wobei der Patient sich umdreht und mit dem Rücken gegen den Durchleuchtungsschirm steht. Es wird dann in gleicher Weise der Herzschatten fixiert, wodurch man ein zweites Bild erhält, das genau die gleichen Dimensionen ergeben muss, wenn die einzelnen den Herzschatten begrenzenden Punkte durch Linien verbunden werden.

Die Konstruktion des Apparates ist im Laufe der letzten Monate infolge des praktischen Gebrauchs wesentlich verbessert worden. Der Mechanismus, welcher die verschiedenen Bewegungen auszuführen gestattet, ist jetzt ein zuverlässiger. Fig. 6 zeigt uns den Apparat im ganzen.

Ich möchte nicht unterlassen anzuführen, dass einen ähnlichen Apparat, der auf denselben Prinzipien beruht, schon Professor Moritz, München, angegeben hat in der Mitte des vorigen Jahres zu einer Zeit, wo in Frankreich Béclère und ich, jeder für sich, mit derselben Frage sich beschäftigten (Archiv d'Electricité de Bordeaux 15. Juli 1900, 15. November).

Über den Wert der Röntgenuntersuchung bei der Lungentuberkulose.

Von

Dr. **Peter Bade**, Hannover.

In Nr. 49 der Münchener medizinischen Wochenschrift vom 3. Dezember 1901, veröffentlicht H. Hildebrand eine Arbeit „Über den diagnostischen Wert der Röntgenstrahlen in der inneren Medizin".

Da die Arbeit hervorgegangen ist aus dem neuen allgemeinen Krankenhaus Hamburg-Eppendorf, das seit dem Frühjahr 1897 ein eigenes röntgographisches Institut für die innere Abteilung eingerichtet hat, also aus einem Institut, dessen Krankenmaterial an sich ein hervorragendes genannt werden muss, dessen materielle Hilfsmittel andererseits auch so opulente sind, wie sie kaum einem anderen staatlichen, städtischen oder privaten Institut geboten werden, so muss a priori einer Publikation von solcher Stelle ein hervorragendes Interesse aller mehr oder weniger beteiligten Kreise entgegengebracht werden; ist die Arbeit nun gar mit grosser Sachlichkeit und vorzüglicher Kritik abgefasst, so werden die darin ausgesprochenen Ansichten gern allgemeinen Anklang und Billigung finden. Dies darf aber bezüglich der Hildebrandschen Ansicht vom Wert der Röntgenuntersuchung bei der Lungentuberkulose nicht eintreten, da H. sein Urteil entschieden zu krass und einseitig äussert und ein an sich hervorragendes Untersuchungsmittel durch seine Auslassungen entschieden in Misskredit bringt. Ich komme darum einer Aufforderung der Redaktion der Fortschritte auf dem Gebiete der Röntgenstrahlen gern nach, indem ich kurz diese Befunde bei der Lungentuberkulose einer Besprechung unterziehe, in der Absicht, die Hildebrandschen Beobachtungen zu bestätigen, zu ergänzen und zu berichtigen.

Da mir durch das Interesse des Herrn Landesrat Dr. Liebrecht und des Herrn Medizinalrat Dr. Schmalfuss ein grosser Teil der tuberkulösen Patienten, welche von der Landesversicherungsanstalt Hannover in klimatische Kurorte geschickt werden, zur röntgographischen Untersuchung vor und nach der Kur zugehen, da ich auf die Weise im Jahre immerhin auf ca. 300 einschlägige Fälle rechnen kann, so glaube ich mit einem gewissen Rechte der redaktionellen Aufforderung Folge leisten zu können.

Ich kann der Äusserung von Hildebrand, dass man bei der Deutung von Röntgenbildern mancherlei Täuschungen ausgesetzt ist und man deshalb mit Schlussfolgerungen bei einzelnen Bildern recht vorsichtig sein muss, nur zustimmen. Gerade der Röntgograph, der viele Schirmbilder gesehen, der viele Platten selbst entwickelt und gedeutet hat, wird sich einer grösseren Vorsicht in seinem Urteil bedienen, wie ein anderer mit geringerer praktischer und technischer Erfahrung. Mir ist es nicht einmal, sondern wiederholt vorgekommen, dass Kollegen, denen ich eine Platte demonstrierte, noch „mehr sehen" wollten als ich. Diese Kritik, diese Vorsicht, die der Röntgograph im allgemeinen besitzen muss, muss er noch in erhöhtem Masse bei der Deutung von Lungenbildern entwickeln.

Ich will hier nicht auf die Technik der Lungenaufnahmen eingehen, da sie ein eigenes Kapitel erfordern müsste. Ich will nur einige allgemeine Gesichtspunkte anführen, nach denen man die Lungenaufnahmen überhaupt beurteilen muss.

1) Man darf Lungenröntgogramme von zwei verschiedenen Personen nicht direkt vergleichen, sondern nur Befunde von gleichwertigen Objekten, z. B. ein schlanker junger Mann mit phthisischem Habitus, schlaffer Muskulatur, geringem Fettpolster, kleinem Thoraxdurchmesser, giebt bei vollkommen gleichem Lungenstatus ein anderes röntgographisches Bild als eine schwammige Dame mit breiter hoher Brust und grossen Mammae.

Ein jugendlicher Thorax giebt bei sonst gleichen Verhältnissen wieder ein anderes Bild als der Thorax eines alten Mannes.

2) Sind zwei Bilder zu vergleichen und ist die erste Vorbedingung, Gleichwertigkeit des Objektes erfüllt, so muss man zweitens die Gleichartigkeit des Bildes berücksichtigen, d. h. beide Bilder müssen unter genau denselben Bedingungen aufgenommen sein. So einfach und natürlich das klingt, so wird doch immer dagegen gesündigt. Ventrodorsale Aufnahmen dürfen nicht mit dorsoventralen verglichen werden. Der Röhrenstand muss stets der gleiche sein, dies ist besonders von grosser Wichtigkeit, weil die Tiefe des Thorax eine grosse ist und je nach dem Standorte der Röhre verschiedenartige Projektionen entstehen.

3) Sind zwei Bilder zu vergleichen, so muss man genau wissen, mit welcher Röhrenqualität sie gemacht und wie lange exponiert wurde.

Da es bei Lungenaufnahmen auf die Bedeutung von Schattendifferenzen diffizilster Art ankommt, ist dieser letzte Umstand besonders wichtig.

Diese allgemeinen Punkte sind bei der Beurteilung zweier Lungenröntgogramme zu berücksichtigen.

Thut man dies, so hat auch die Röntgenuntersuchung der Lungentuberkulose einen hohen wissenschaftlichen Wert, und im Verein mit den übrigen physikalischen Untersuchungsmethoden

auch einen hohen praktischen Wert. Ich glaube, die Ansicht Hildebrands, man solle sich in zweifelhaften Fällen von Lungenphthise die Röntgenuntersuchung ruhig ersparen, ist eine zu krasse, und da sie hemmend auf die wissenschaftliche Beobachtung der Lungenphthise wirken kann, so muss ihr unbedingt widersprochen werden.

Und wenn nun gar Hildebrand meint, dass man sich auch bei vorgeschrittenen Fällen, bei denen es sich um den Nachweis von Cavernen handelt, die röntgographische Untersuchung sparen könne, so ist das in noch viel höherem Grade eine Misskreditierung der genialen Röntgenentdeckung.

Ja, nützen kann man dem Kranken natürlich wenig oder gar nicht damit, wenn man herausbekommt, ob eine cavernös-verdächtige Stelle sich als Caverne wirklich dokumentiert, wenn man herausbekommt, wo die Caverne sitzt, wenn man auf dem Bilde sieht, wieviel Cavernen vorhanden sind; aber darauf kommt es zunächst doch auch gar nicht an, sondern die „Erkenntnis", die wir über den Zustand einer Lungentuberkulose bekommen, das richtige Bild, das wir uns von unserm erkrankten Patienten machen, ist das massgebende und beweist uns den Fortschritt, den Röntgen uns gebracht hat. Wenn Hildebrand auf diesen Fortschritt verzichten will, wenn ihm Perkussion und Auskultation genügen, um sich vor seinem geistigen Auge ein Bild des Thoraxinnern erstehen zu lassen, gut, so ist das seine Sache. Ich glaube aber nicht, dass heutzutage der Chef eines medizinisch-klinischen Universitätsinstitutes sich damit begnügen darf, seinen Studenten einen Lungentuberkulosefall nur perkutorisch und auskultatorisch zu demonstrieren. Er würde meines Erachtens ein wichtiges demonstratives Lehrmittel unberücksichtigt lassen, wenn er den Fall auch nicht zugleich an der Hand eines Röntgogramms erklärte. Gerade das, was die Röntgenuntersuchung für die Lungentuberkulose so wichtig und lehrreich macht, ist der Vergleich mit den auskultatorischen und perkutorischen Befunden. Ist uns eine neue physikalische Untersuchungsmethode geschenkt worden, so sollen wir sie ausnützen, immer und immer wieder, nicht allein, nein, das wäre einseitig und unwissenschaftlich, wohl aber in Kombination mit allen anderen bewährten Untersuchungsmethoden. Dass Hildebrand sich aber die Röntgenuntersuchung der Lungentuberkulose bei zweifelhaften Fällen ersparen will, ist, vorausgesetzt, er kann sie haben und anstellen, gerade so unwissenschaftlich, als wenn man bei der Untersuchung einer mutmasslichen Tuberkulose zwar die Röntgenuntersuchung anstellt, aber die Perkussion oder die Auskultation ausser acht lässt oder aber das Sputum nicht untersucht. Die Röntgenuntersuchung allein kann selbstverständlich immer nur ein Teil der Gesamtuntersuchung sein, und zwar in allen grösseren Anstalten ein integrierender Teil. Das Bild, das sie uns bringt, kombiniert mit den Befunden der übrigen Untersuchungsmethoden, bringt uns der Erkenntnis am nächsten. Es ist ähnlich wie mit einem mikroskopischen Präparat, von dem man keine näheren Anhaltspunkte hat, woher es stammt, wie die klinische Vorgeschichte des betreffenden Falles, dem das Präparat zukommt, war. Aus einem einzigen mikroskopischen Bild allein kann man auch nicht die richtige Diagnose stellen, wohl aber kombiniert mit anderen Angaben kann der Pathologe die sichere Diagnose stellen. Kein wissenschaftlicher Mensch aber verzichtet heutzutage auf die mikroskopische Untersuchung, wenn er sie haben kann; so sollte auch die Röntgenuntersuchung nicht gespart werden, wenn man sie haben kann. Allein schon aus dem Grunde, um den jüngeren studierenden Ärzten ein vorzügliches demonstratives Lehrmaterial zu schaffen! Dass das aber möglich ist, haben doch wohl die Publikationen und Röntgenbilder von Rieder, von Levy-Dorn, von Holzknecht, Kraft und von mir auf der Hamburger Naturforscherversammlung ergeben.

Ich gebe Hildebrand recht, wenn er behauptet, dass die Röntgographen häufig Cavernen diagnostizieren, die gar keine sind, die oft so gut gesundes Lungengewebe sein können. Ja, hier kommen Täuschungen genug vor, aber das ist doch kein Grund, die Röntgenuntersuchung überhaupt fallen zu lassen. Derjenige Röntgograph, welcher sich über die physikalische Grundlage seiner Methode klar ist, wird auch „niemals eine Caverne röntgographieren", ebensowenig wie der Internist eine „Pneumonie" perkutiert.

Der Röntgograph findet Schattendifferenzen, der Internist perkutiert eine Dämpfung. Der Internist schliesst aus anderen begleitenden Symptomen, dass es sich in diesem konkreten Falle bei der perkutierten Dämpfung um eine Pneumonie handelt, der Röntgograph, dass es sich nach Form, Lage und Umgebung der bestimmten Schattendifferenz um eine Caverne handelt. Der Internist kann bisweilen eine Fehldiagnose stellen, der Röntgograph auch. Je grösser die Erfahrung beider, um so seltener die Fehldiagnose.

Sicher die Anzahl von Cavernen zu bestimmen, ist sehr schwer, erfordert Aufnahmen von verschiedenen Seiten und glückt auch dann nicht immer, weil es zu sehr auf die Grösse der einzelnen Caverne ankommt und auf ihre Umgebung. Eine lufthaltige, nicht mit Sekret gefüllte Caverne, umgeben von infiltriertem luftleerem Gewebe, die der Thoraxwand nicht allzufern liegt, giebt stets derartige Schattendifferenzen von so charakteristischer Form, dass sie unbedingt auch beim Fehlen von anderen Symptomen als Caverne angesprochen werden kann. Dagegen muss man gestehen, dass Cavernen, welche die Autopsie aufdeckte und die sehr central sassen, nicht immer gefunden werden. Man sieht wohl Schattendifferenzen im dunkleren infiltrierten Lungenschatten, etwas auffällige helle Stellen, denen aber

die charakteristische Form fehlt, und die man deshalb nicht mit Sicherheit als Cavernen ansprechen kann. Dass diese centralen Cavernen nicht so deutlich werden, liegt wohl zum grossen Teil daran, dass sie zu weit von der Platte entfernt sind, und da immer die der Platte zunächst gelegenen Teile am schärfsten getroffen werden, mischt sich der Schatten des infiltrierten Lungengewebes, welches der Platte zunächst liegt, zu sehr mit dem konträren Schatten der weitabliegenden centralen Caverne. Das sind einige Anhaltspunkte für die röntgographische Diagnostik der Cavernen. Es giebt noch andere, aber es ist nicht der Zweck dieser Arbeit, auf alle röntgographischen Cavernen-Symptome einzugehen. Sie sind jedenfalls in der grossen Mehrzahl der Fälle durch die Röntgenuntersuchung nachzuweisen.

Hildebrand gesteht auch der Röntgenuntersuchung zu, dass man in vielen Fällen durch sie darüber belehrt wird, dass die Krankheit schon viel weiter fortgeschritten ist, als man von vornherein vermutet hatte. In diesem Punkte muss ich ihm ebenfalls recht geben. Ich habe bisweilen Menschen zur X-Untersuchung kommen, deren Perkussions- und Auskultationsbefund auf gar nicht so grosse Veränderungen schliessen liess. Ich bemerke, dass diese Befunde ausser von mir, vorher noch von Herrn Medizinalrat Schmalfuss erhoben und fixiert wurden. Das Röntgenbild ergab in diesen Fällen oft über die ganze eine Lunge verbreitete fleckige, marmorierte Schattendifferenzen, die immer auf eine grosse Menge kleiner, vielverbreiteter, zum Teil miteinander konfluierender Herde schliessen liess. Nun, dieser röntgographische Befund, der uns einen genaueren Einblick in das augenblickliche Stadium der Lungentuberkulose gestattet, als die übrigen Untersuchungsmethoden es thun, hat neben seinem hohen wissenschaftlichen Wert doch auch einen praktischen Wert. Wenn es nämlich darauf ankommt, für die klimatische Anstaltsbehandlung der Tuberkulose eine geeignete Auswahl von Fällen zu treffen, so giebt uns die Röntgenuntersuchung das sichere Mittel an die Hand, einen vorher zweifelhaften Fall, den man gern aus humanen Gründen noch in die Anstalt schicken würde, davon auszuschliessen. Gerade aber die sorgfältige Auslese von verdächtigen Lungentuberkulosefällen ist für den Erfolg einer Anstaltsbehandlung von grosser Wichtigkeit. Die Franzosen, die uns bekanntlich in der Ausnutzung technischer Hilfsmittel für die Praxis meist voran sind, haben bei der Aushebung der Rekruten die Röntgenuntersuchung schon zu Hilfe genommen. Meiner Ansicht nach mit einem grossen Recht. Denn es lassen sich thatsächlich die ganzen Thoraxverhältnisse so schnell unserm Gesichtssinn vorführen, wie es keine andere Untersuchungsmethode vermag. Die praktischen Schlüsse nun, die man aus diesem Bilde zieht oder ziehen kann, hängen von der Übung und Kritiktähigkeit des einzelnen ab. So ist es aber doch auch bei den anderen Methoden. Setzen wir einmal den Fall, es gäbe keine Perkussion und Auskultation, sie seien nie erfunden, es bestünde vielmehr seit Jahren die Röntgenuntersuchung allein. Dann würde man auch allein aus der Röntgenuntersuchung seine Tuberkulose diagnostizieren, wie man vor der bakteriologischen Periode sie ohne bakteriologische Untersuchung diagnostizierte. Denken Sie weiter. Plötzlich käme ein Forscher und demonstrierte Ihnen, dass man durch Beklopfen und Behorchen der Thoraxwand auf die Vorgänge in seinem Innern Schlüsse ziehen könne. Ich glaube, dann würde jeder sagen, das ist mir viel zu umständlich. Ich sehe ja mit meinem Auge das, was Sie nur hören. Ich traue aber meinem Auge mehr als meinem Ohr. Dann würde eo ipso Perkussion und Auskultation als die rohere Untersuchungsmethode angesehen werden.

Wir müssen uns, nachdem wir gesehen haben, dass die Röntgenuntersuchung die vorgeschrittenen Fälle von Tuberkulose und die schon physikalisch einwandsfreien Fälle ebensogut und besser nachweist, als die anderen Methoden, fragen, ob sie auch im stande ist, ebensofrüh oder noch früher die beginnende Tuberkulose zu diagnostizieren, als die anderen Methoden es thun.

Hildebrand sagt: „Ich glaube, dass man nicht berechtigt ist, auf das Röntgenbild allein, beim Fehlen eines sonstigen physikalischen Befundes, die Frühdiagnose Phthise zu stellen und daraufhin eingreifende Massregeln anzuordnen, ich bin vielmehr der Ansicht, dass das Röntgenbild bei Spitzenaffektionen nicht mehr leistet, als die übrigen Untersuchungsmethoden."

Diese Äusserung bedarf ebenfalls einer gewissen Ergänzung. Sie geht nämlich davon aus, dass die beginnende Phthise mit einer Spitzenaffektion einsetzt; gelingt es nun, diese Spitzenaffektion röntgographisch eher zur Erscheinung zu bringen, als durch die anderen physikalischen Methoden, so wäre die Überlegenheit erwiesen, gelingt es nicht, so wäre uns mit der X-Untersuchung auch nicht geholfen. Nur für den Fall, dass die Spitzenaffektion immer die Phthise einleitet, wäre dieser Schluss gerechtfertigt. Aber einmal ist das nicht immer der Fall und zweitens giebt es auch sicher Spitzenaffektionen, die keine Tuberkulose einleiten, die im Gegenteil der Ausdruck für abgelaufene und geheilte Tuberkulose sind.

Endlich wird die sichere Diagnose Tuberkulose oder Phthise doch immer erst durch den weiteren Verlauf der Krankheit bestätigt.

Haben wir eine einheitliche Spitzenaffektion mit sonstigen Symptomen beginnender Phthise, sind aber keine Tuberkelbazillen im Auswurf, und geht das Allgemeinbefinden nicht zurück, sondern bessert sich der Patient, so ist es immerhin fraglich, ob es sich überhaupt um eine Tuberkulose gehandelt hat. Im Namen der Krankheit liegt einmal der deletäre Verlauf und zweitens der Bazillenbefund; die-

jenigen Autoren nun, die in der Behandlung der Tuberkulose Optimisten sind und gerne und viele Heilungen erreichen, werden die Diagnose möglichst frühzeitig aus möglichst wenigen Symptomen stellen wollen. Ob die Fälle, die dann als Tuberkulose bezeichnet werden, nun wirklich welche sind, d. h. hervorgerufen sind durch die deletäre Arbeit der Tuberkelbazillen, ist eine Frage, die nur bakteriologisch zu beantworten ist. Steht man auf diesem Standpunkt, so ist röntgographisch natürlich keine Frühdiagnose zu stellen.

Steht man aber auf dem Standpunkt, dass jede **einseitige** Spitzenaffektion bei einem heretitär belasteten Menschen mit habit. phthisicus auch ohne Bacillen-Befund schon als Phthise angesprochen werden muss, so kann man diese Affektion auch röntgographisch nachweisen. Der Schatten, den diese Affektion wirft, ist immer sichtbar und unterscheidet sich in allererster Linie von den diffusen Schatten, die Hildebrandt bei gesunden Lungenspitzen findet, einmal durch seine „Einseitigkeit" und zweitens durch seine Circumskriptheit. Bei der perkutorisch und auskultatorischen Diagnose beginnender Spitzenaffektionen spielt die Subjektivität des Untersuchers immer eine grosse Rolle. Der eine hört feiner, der andere fühlt feiner. Es kommt bisweilen vor, dass der eine eine ganz minimale Abschwächung des Schalles rechts zu hören glaubt, wo der andere sie links vermutet. So ist meines Erachtens die Diagnose Spitzenaffektion sehr dem „Gefühl", dem ärztlichen Instinkt des einzelnen anheimgegeben. Eine beginnende Spitzenaffektion kann man immer nur weniger skeptischen Personen perkutorisch und auskultatorisch demonstrieren, wohl aber kann man sie jedem auf dem Röntgenbilde zeigen.

Nun giebt es aber auch sicherlich Fälle, in denen man auf der Röntgenplatte einheitliche circumskripte Schattendifferenzen in der Spitze sieht, die absolut perkutorisch und auskultatorisch nicht nachgewiesen werden können. In diesen Fällen ist die Röntgenuntersuchung wieder den anderen physikalischen Methoden überlegen. Es fragt sich nun, ob diese einseitigen circumskripten Schatten schon die Frühdiagnose „Phthise" erlauben. Meines Erachtens dann, wenn noch andere allgemeine Symptome hinzukommen.

Meiner Ansicht aber dann nicht, wenn absolut andere derartige Symptome fehlen. In diesen Fällen handelt es sich wohl um alte geschrumpfte, mit Narbenbildung einhergehende, ausgeheilte Herde, die eine grössere Absorbtionsfähigkeit für Röntgenstrahlen besassen als die Umgebung.

Nun sind auch von einigen Seiten, namentlich von den Franzosen Fälle mitgeteilt worden, bei denen die klinische Diagnose Spitzenkatarrh gestellt, jedoch keine radioskopischen Befunde erhoben werden konnten.

Ich habe nur ein einziges Mal kein positives Resultat gehabt: des allgemeinen Interesses halber will ich den Fall mitteilen: Es handelte sich um einen polnischen Arbeiter, der bei einem hiesigen Kurpfuscher, welcher „jede äussere und innere Tuberkulose auch bei höchstem Fieber", in den Zeitungen zu heilen versprach, in Behandlung gewesen war. Dieser, nebenbei bemerkt irgendwo approbiert, hatte die Diagnose auf „Tuberkel in der rechten Spitze und im Gehirn gestellt. Da die Behandlung sich bei dem Arbeiter zu lange hinausschob, schickte mir die Landesversicherungsanstalt ihn zu zwecks Voruntersuchung für die Heilstättenbehandlung. Ich konnte keine Schattendifferenz der Spitzen nachweisen. Nun, es kommen aber sicher Fälle vor, in denen das Radiogramm versagt. Worauf dann der radiologische Misserfolg beruht, ist nicht leicht einzusehen, da nur in sehr seltenen Fällen die Autopsie das Urteil sprechen kann, ob in diesen Fällen überhaupt etwas in den Spitzen vorhanden war, oder ob die klinische Untersuchung sich nicht getäuscht hat. In diesen, namentlich von Kelsch und Boinon beschriebenen Fällen handelt es sich vielleicht, ihre absolut sichere klinische Diagnose vorausgesetzt, um alte in Ausheilung begriffene gerade exacerbierende Herde.

Gegenüber diesen Fällen, in denen das Röntgogramm nicht in Einklang gebracht werden kann mit dem klinisch erhobenen Befunde, giebt es aber Fälle, in denen uns das Röntgogramm weitere ganz sichere wesentliche Aufschlüsse über die anatomischen Verhältnisse der Phtisis incipiens gebracht hat.

1) Bei klinisch diagnostiziertem Spitzenkatarrh beider Seiten mit physikalisch ganz gleichem Befunde zeigt die eine Spitze radiologisch nur ganz geringe Schattendifferenz, während die andere Seite strangformig ausstrahlende fleckig marmorierte Schattendifferenzen darbietet.

2) Bei klinisch diagnostiziertem ein- oder doppelseitigem Spitzenkatarrh findet man klinisch nicht nachgewiesene starkgeschwellte einzelne oder in grösseren Paketen angeordnete Lymphdrüsen im Lungenhilus, von denen ausgehend ich in einem Fall zweifellos die Ausbreitung einer fleckigen Schattendifferenz, also den Ausdruck einer Infiltration nachweisen konnte.

Die Drüsenpakete am Lungenfilus bei phthisis incipiens sind einwandsfrei auch von Holzknecht und Kelsch-Boinon nachgewiesen worden. Arbeiten, die allerdings von Hildebrand nicht erwähnt werden.

Diese Thatsache beweist, dass der tuberkulöse Prozess nicht immer von den Spitzen aus seine Verbreitung zu nehmen braucht.

3) Bei klinisch diagnostiziertem einseitigem oder einseitig stärker beteiligter Spitzeninfiltration bemerkt man röntgographisch ein Atmungsphänomen, was klinisch nicht nachzuweisen ist, es bleibt

nämlich bei der Exspiration das Zwerchfell in normaler Höhe stehen, während es bei der inspiratorischen Senkung auf der kranken Seite gegenüber der gesunden Seite zurückbleibt. Diese zuerst von Williams (De Boston, the American Journal of the medical Sciences 1897) an 100 Tuberkulosen konstatierte Beobachtung ist von anderen Autoren, so namentlich von Holzknecht, Kelsch, Boinon (Bulletin de l'Academie med. Dec. 1897) bestätigt worden. Ich habe in deu von mir untersuchten Fällen 34 Mal das Phänomen gesehen.

Abgesehen von der letzten These, die man nur auf dem Leuchtschirm demonstrieren kann, sind als Beweis für die anderen beiden einwandsfreie Bilder erbracht worden von den schon genannten Autoren, deren Abhandlungen Hildebrand allerdings nicht citiert. Ich selbst habe auf der Hamburger Naturforscherversammlung in diesem Jahre (1901) eine Serie von zwölf Lungentuberkulosebildern demonstriert — eine Auswahl von ca. 300 Untersuchungen — die den Beweis lieferten für die auch von anderer Seite erbrachten Thatsachen. Eine eingehende Bearbeitung dieser Fragen muss ich bis zu einem Zeitpunkt aufsparen, wo sich die weitere Geschichte der von der Hannoverschen Landesversicherungsanstalt mir zur Untersuchung zugeschickten Personen genauer übersehen lässt. Ich glaube aber jetzt schon folgendes sagen zu dürfen in Bezug auf die Röntgenuntersuchung von Lungentuberkulosen:

1) Da der Begriff der Tuberkulose ein bakteriologischer ist, kann die sichere Frühdiagnose Tuberkulose nicht röntgographisch gestellt werden.

2) Weil die Röntgenuntersuchung eine physikalische Untersuchungsmethode ist, verdient sie bei der Untersuchung von Lungentuberkulosen dieselbe Berücksichtigung wie die anderen Methoden.

3) Allein die Röntgenuntersuchung anzuwenden, würde gerade so unwissenschaftlich sein, als wollte man nur eine der anderen Methoden allein anwenden.

4) Weil die Röntgenuntersuchung sich an den Gesichtssinn wendet und gestattet, ein dauerndes Bild von dem jeweiligen Zustand zu projizieren und zu fixieren, ist sie den Methoden der Perkussion und Auskultation überlegen, die sich an den Gehörssinn wenden, der einen Eindruck nur für einen bestimmten Moment auffasst.

5) Die Röntgenuntersuchung der Lungentuberkulose hat uns schon gewisse Fortschritte gebracht, die sich nicht bloss auf vorgeschrittene Fälle beziehen, sondern auch auf die Anfangsstadien.

6) Ohne die Röntgenuntersuchung wäre die bei Phthisis incipiens eigentümliche Zwerchfellaktion nicht gefunden.

7) Ohne die Röntgenuntersuchung wäre es nicht möglich, frühzeitige Lymphdrüsenschwellungen am Lungenfilus nachzuweisen und so schon frühzeitig zu einer allgemeinen roborierenden Kur aufzufordern.

Demnach soll die Röntgenuntersuchung bei der Lungentuberkulose namentlich in zweifelhaften Fällen, wenn die Umstände es erlauben, immer angestellt werden. In wissenschaftlich geleiteten Instituten sollte jedoch die Röntgenuntersuchung der Lungentuberkulose auf keinen Fall erspart werden, da sie ein vorzügliches Lehr- und Demonstrationsmaterial uns liefert.

Eine neue Umschaltevorrichtung für stereoskopische Röntgendurchleuchtung.

Von

Reiniger, Gebbert & Schall in Erlangen.

Um der immer mehr sich aufdrängenden Notwendigkeit gerecht zu werden, Röntgenphotographien oder Schirmbilder auch in ihren Tiefendimensionen zu sehen, sind, wie bekannt, von verschiedenen Seiten Vorschläge gemacht worden, die zum Teil sehr gute Resultate gezeitigt haben.

Im folgenden soll nun ein äusserst präcis arbeitendes und dabei sehr einfaches Apparatensystem für stereoskopische Schirmbeobachtungen beschrieben werden, welches von der Firma Reiniger, Gebbert & Schall, Erlangen, gebaut wird. — Bevor jedoch zur Beschreibung des Systems geschritten wird, wird es des besseren Verständnisses halber angebracht sein, noch einige allgemeine Betrachtungen theoretischer Natur anzustellen.

Nach der Theorie des stereoskopischen Sehens ist es notwendig, dass die beiden Bilder, welche auf der Netzhaut unseres Auges vom betrachteten Objekt entstehen, unter sich verschieden sind, d. h. zwei Centralprojektionen von zwei verschiedenen Fluchtpunkten darstellen, welche Bedingung dadurch erfüllt wird, dass zwei Röntgenröhren durch eine besondere Umschaltevorrichtung abwechselnd zum Aufleuchten gebracht werden. Es ist einleuchtend, dass man dann die erforderlichen zwei differierenden Centralprojektionen ein und desselben Gegenstandes abwechselnd auf dem Fluorescenzschirm erhält.

An Stelle zweier Röhren, welche trotz gleicher Type fast nie gleiches Vakuum besitzen, oder wenn ein solches durch Regeneration erreicht wird, schon nach kurzer Betriebszeit wieder verschieden

sind, was natürlich einen höchst ungünstigen Einfluss auf das entstehende stereoskopisehe Bild hat, verwendet die Firma Reiniger, Gebbert & Schall eine Doppelröhre, d. h. eine Röhre mit zwei Antikathoden.

Das stereoskopische Sehen selbst verlangt, abgesehen davon, dass der Beobachter natürlich in vollem Besitz der beiderseitigen Sehkraft sein muss, einige Übung, es wird also nicht jeder ohne weiteres ein vollständig körperliches Bild sehen können, sondern meist zunächst von jeder Centralprojektion irgend eines stereoskopischen Bildes ein doppeltes Spiegelbild. Mit etwas Mühe und Willenskraft wird es dem Beobachter jedoch nicht schwer fallen, zwei dieser Reflexbilder im Mittelpunkte zu vereinigen, wodurch er dann sogleich das schönste stereoskopische Bild scheinbar in der Luft schwebend sehen wird, während rechts und links dahinter noch zwei Reflexbilder erscheinen, welche das geübte Auge jedoch völlig ignoriert.



Fig. 1.

Anders verhält es sich nun, wenn die Centralprojektionen wie im vorliegenden Falle abwechselnd auf dem Fluorescenzschirm erscheinen, denn dann wird auch das geübteste Auge kein stereoskopisches Bild mehr sehen können und man muss sich eines Stroboskopes bedienen. Dieser Apparat (siehe Fig. 1) besitzt zwei, in Augenweite voneinander entfernte Sehlöcher, vor denen eine Scheibe mit zwei um 180° versetzten Ausschnitten rotiert. Die Einrichtung ist jetzt so getroffen, dass, wenn die linke Röhre aufleuchtet, das Gesichtsfeld des rechten Auges und umgekehrt, wenn die rechte Röhre leuchtet, das Gesichtsfeld des linken Auges frei ist.

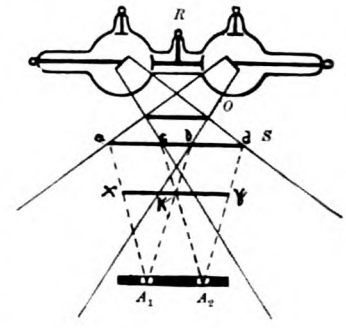

Fig. 2.

Der hierdurch entstehende stereoskopische Effekt, sowie der beachtenswerte Umstand, dass das stereoskopiche Bild kleiner als die Centralprojektionen selbst erscheint, wird durch folgende Betrachtung zur Genüge klar werden.

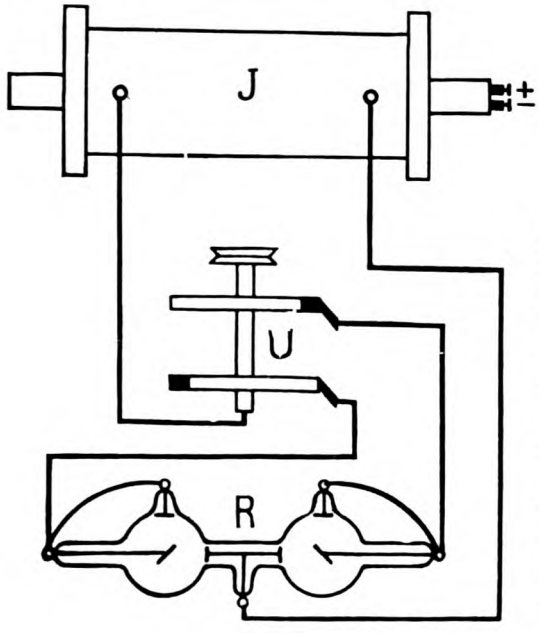

Fig. 3.

Es bezeichnen:

R die doppelte Röntgenröhre,

O das zu durchleuchtende Objekt,

S den Barium-Platin-Cyanürschirm,

A_1—A_2 die durch das mit der schon erwähnten Umschaltevorrichtung synchron laufende Stroboskop schauenden Augen des Beobachters.

Auf dem Fluorescenzschirm entstehen, wie aus der Fig. 2 ersichtlich, zwei sich gegenseitig überdeckende Bilder a—b und c—d, welche, wie bei jeder gewöhnlichen Durchleuchtung, mittels des Schirmes das Bild des Objektes vergrössert darstellen. Die Strecke c—b stellt also gewissermassen die Stelle vor, an der das Bild springt. Projiziert man das Bild der linken Antikathode nun auf das rechte Auge und das der rechten Antikathode auf das linke Auge, so stellt die Strecke x—y, welche durch den Kreuzungspunkt K geht, offenbar den Ort dar, an dem das stereoskopische Bild scheinbar in der Luft zu schweben scheint, und es ist demnach ohne weiteres ersichtlich, dass das stereoskopische Bild kleiner als die Centralprojektionen erscheinen muss. Bei richtiger Wahl der Entfernungen zwischen Schirm, Objekt und der Röhre, bei denen natürlich auch die Dicke des zu durchleuchtenden Gegenstandes eine nicht unwesentliche Rolle spielt, und bei Verwendung einer Röhre geeigneter Härte wird es unschwer sein, ein stereoskopisches Bild von den natürlichen Dimensionen des Objektes zu erhalten, was z. B. bei Durchleuchtungen des Brustkorbes etc. von sehr grosser Tragweite sein dürfte.

Was nun die neue Anordnung des ganzen Instrumentariums durch die Firma Reiniger, Gebbert & Schall betrifft, so ist das Schaltungsschema derselben in Fig. 3 dargestellt.

J stellt das Induktorium, U die Umschaltevorrichtung und R die doppelte Röntgenröhre dar.

Hieraus geht zunächst hervor, dass nur ein Induktorium verwendet wird, während bei den Instrumentarien, welche von anderen Firmen hergestellt werden, stets zwei Induktorien notwendig sind. Bei mindestens gleicher Leistungsfähigkeit stellt sich also das neue System ganz wesentlich billiger im Preise.

Diese Vereinfachung wurde dadurch erreicht, dass die Umschaltung, d. h. die Vorrichtung, welche das wechselweise Aufleuchten zuwege bringt, anstatt wie bisher in den primären, in den sekundären Stromkreis gelegt worden ist.

Natürlich war es nötig, in diesem Falle die Stromwechslung in einer schlecht leitenden oder funkenlöschenden Flüssigkeit vorzunehmen, da bei der verhältnismässig hohen sekundären Spannung, welche immerhin 20000—50000 Volt beträgt, der Apparat sonst zu grosse Dimensionen angenommen hätte.

Fig. 4 stellt nun die Umschaltevorrichtung, die den eigentlichen Kern der neuen Anordnung bildet, in perspektivischer Ansicht dar.

Sie besteht in der Hauptsache aus einer vertikalen rotierenden Achse A, welche zwei kreisrunde Scheiben S_1 und S_2 aus einem isolierenden Material trägt, auf deren Peripherie je ein Halbring R_1 und R_2 aus einem gut leitenden Metalle sitzt. Diese Halbringe, die um einen Winkel von 180° gegeneinander versetzt sind, dienen unter Vermittlung zweier Bürsten B_1 und B_2 zur eigentlichen Stromwechs-



Fig. 4.

lung und zwar so, dass der Strom einer Richtung in dem Moment aufgehoben ist, wenn er in der anderen Richtung geschlossen wird, mit anderen Worten: verlässt die Bürste B_1 den Metallhalbring R_1, so bildet die Bürste B_1 mit R_2 Kontakt und umgekehrt.

Um eine synchrone Wechslung herbeiführen zu können, d. h. um zu erreichen, dass in dem Zeitmoment, wo die Röntgenstrahlen von der rechten Antikathode ausgehen, am Stroboskop das Gesichtsfeld des linken Auges und umgekehrt, wenn die Strahlen von der linken Antikathode ausgehen, das Feld des rechten Auges frei wird, ist das Stroboskop durch Zahnradübertragung und eine biegsame Welle K, welche dem Beobachter eine gewisse Bewegungsfreiheit gestattet, direkt mit der Welle der Umschaltevorrichtung gekuppelt. Diese selbst ist, wie schon früher gesagt, in ein Gefäss *(G)* mit schlechtleitender, funkenlöschender Flüssigkeit, z. B. Petroleum gesetzt und wird durch einen kleinen Elektromotor, dessen Tourenzahl in weitesten Grenzen veränderlich ist, angetrieben. Da jedoch nur Lichteindrücke von über 1,7 Sekunde Zeitdauer vom menschlichen Auge noch wahrgenommen werden, so ist natürlich die untere Grenze der Tourenzahl dadurch festgelegt.

Das Glasgefäss, in welchem die ganze Vorrichtung enthalten ist, misst 15 cm im Durchmesser und 18 cm in der Höhe, die Dimensionen sind also nicht grösser als die eines gewöhnlichen Quecksilberstrahlunterbrechers. Schliesslich ist noch zu erwähnen, dass, wie schon aus Fig. 3 ersichtlich ist, drei Zuleitungen zu der Umschaltevorrichtung führen, welche sämtlich vorzüglich isoliert durch das Gefäss bis zu ihrem Anschlusspunkt geführt sind, die wiederum wie folgt liegen:

Eine Leitung führt zur Welle A, mit der sie dauernd metallisch verbunden ist. Von der Welle

führen kurze in die Scheiben eingebettete Drähte zu den Metallhalbringen R_1 und R_2, während die beiden anderen äusseren Zuleitungen, welche, wie auch die erste als Steckkontakte ausgebildet sind, zu den Kupfergewebebürsten B_1 und B_2 führen.

Nachdem die Versuchsarbeiten beendet und der Apparat somit eine marktfähige Gestaltung bekommen hatte, wurden in dem physikalischen Laboratorium der Firma Reiniger, Gebbert & Schall Dauerproben mit der Umschaltevorrichtung sowohl, als auch mit dem kompletten Instrumentarium angestellt, welche ein vorzügliches Resultat ergaben. Die ganze Einrichtung funktionierte vollkommen fehlerfrei. Das stereoskopische Bild war hell und ruhig und von guter Schärfe. Die Umschaltevorrichtung lief bei kaum merklicher Erwärmung ruhig und funkenfrei, so dass das Instrumentarium also allen Erwartungen entspricht und durch seine Einfachheit und Billigkeit berufen erscheint, die bisher verwendeten kostspieligen Systeme zu verdrängen.

Wegen Raummangels folgen **Correspondenz, Bücherbesprechung, Vereine und Kongresse** und **Journallitteratur** im nächsten Heft.

Druck von Hesse & Becker in Leipzig.

Aus dem thurgauischen Kantonsspital zu Münsterlingen (Dirigierender Arzt: Dr. Conrad Brunner).

Studie über Osteomalacie mit besonderer Berücksichtigung der Ätiologie, der Therapie und der diagnostischen Verwertung der Röntgenphotographie an der Hand eines Falles aus dem Kantonsspital zu Münsterlingen.

Von

Dr. **Joh. Lauper.**

(Hierzu Tafel XII.)

Bis gegen Ende der achtziger Jahre des vorigen Jahrhunderts bildete die Behandlung der Osteomalacie eines der undankbarsten Probleme der ärztlichen Thätigkeit; man stand dem Leiden sozusagen machtlos gegenüber; einzig durch die Prophylaxis konnte demselben mitunter etwelcher Einhalt geboten werden; die grosse Mehrzahl der Kranken aber erlag schliesslich dem verderblichen Prozesse. Das Jahr 1887 war der Wendepunkt; in dasselbe fallen die ersten operativen Heilversuche Fehlings, welche gute Ergebnisse zur Folge hatten. Bald bildete sich, man möchte fast sagen durch die chirurgischen Erfolge geweckt, auf dem internen Gebiete ebenfalls ein relativ zuverlässiges Verfahren aus, dessen Hauptverteidiger Latzko wurde. Diese beiden eifrigen Forscher und gründlichsten Kenner der Osteomalacie haben durch eigene Arbeiten die damals schon umfangreiche Litteratur wesentlich vermehrt und durch ihr Vorgehen vielen anderen Anregung gegeben, sich dem Studium dieser Krankheit, die wegen ihres relativ seltenen Vorkommens zumeist sehr stiefmütterlich behandelt worden war, zu widmen. Dessen ungeachtet herrscht aber noch heute über manchen Punkt, insbesondere in der Ätiologie des Leidens, tiefes Dunkel und wieder andere sind noch nicht so erhärtet festgestellt, dass sie der Kritik ohne Einbusse an der Wahrscheinlichkeit ihrer Richtigkeit haben Stand halten können.

Daher mag es immer noch gerechtfertigt sein, einen Einzelfall zu veröffentlichen, sei es, dass er für oder wider jetzt mehr oder weniger festgewurzelte Ansichten zeugen sollte; unser zu besprechender Fall ist aber auch deshalb interessant, weil er nicht unter die das Hauptkontingent bildende Reihe der puerperalen Formen zählt, auch nicht zu den spärlich bekannt gewordenen virginellen Osteomalacien gerechnet werden kann, sondern weil er eine infantile Form darstellt, deren Vorkommen noch zu den Seltenheiten gehört. Ausserdem bieten ursprüngliche Localisation der Krankheit, Symptome und Verlauf Eigentümlichkeiten dar, die bekannt zu geben, nicht wertlos sein dürfte. Dazu soll die zur Feststellung der Diagnose bei Osteomalacie noch wenig versuchte Röntgenphotographie eine gebührende Berücksichtigung finden auf Grund der Ergebnisse, welche bei unserer Patientin mehrfach angestellte Versuche lieferten.

Da die Krankheit sich über eine ansehnliche Zahl von Jahren erstreckt, ist es unvermeidlich, dass der Beschreibung derselben ein entsprechender Raum gewidmet werde, was sich auch damit wird rechtfertigen lassen, dass ich nur an der Hand der Krankengeschichte den Beweis erbringen kann, dass der vorliegende Fall der kleinen Zahl infantiler Osteomalacien angereiht werden muss.

Pat. R. G. wurde am 25. IX. 1872 zu Bruggen im Kt. St. Gallen als das erste Kind ihrer Eltern, welche in sehr ärmlichen Verhältnissen lebten, geboren; ihr folgten noch sieben Geschwister, von denen drei gestorben sind; eine Schwester an Croup, eine andere an einem „Ausschlag“ und ein Brüderchen sei tot zur Welt gekommen. Der Vater war Potator, die Mutter wahrscheinlich infolge allgemeiner Überanstrengung kränklich. Sieben Jahre später bei ihrem dritten Eintritt in das Spital teilt die Kranke weiter

mit, dass ein jetzt 13 Jahre alter Bruder taubstumm, die andern Geschwister von mittlerer, normaler Grösse und arbeitsfähig seien.

In ihrem ersten Lebensjahre litt unsere Patientin viel an Diarrhoeen und an einem 12 Wochen andauernden Keuchhusten. Sie trat im 6. Lebensjahre in die Primarschule ein, wo sie zwar eine der kleinern, doch nicht auffallend kleine Schülerin gewesen sei und besuchte dieselbe bis zu ihrem 13. Altersjahre (vom 9. bis 13. Lebensjahre in Bruggen Kt. St. Gallen). Während dieses Zeitraumes sei sie oft kränklich gewesen und öfters habe Husten ihr den Schulbesuch unmöglich gemacht, doch habe sie bis zum Austritte aus der Schule an dem Turnunterricht teilgenommen und an ihrem Gange und an ihrer Statur sei damals noch durchaus nichts Auffälliges beobachtet worden. Das der Schulzeit folgende Jahr brachte das Mädchen zu Hause meistens sitzend zu, beschäftigt mit Ausschneiden von Spitzen.

In das 15. Altersjahr übergetreten erlitt die Patientin einen linksseitigen Oberschenkelbruch zwischen oberem und mittlerem Drittteil der Diaphyse; diese Fraktur hatte sie sich zugezogen, indem sie von einem Hollunderstrauch ca. 1 m tief fiel. Es giebt aber die Patientin an, dass ihr schon vor dem Falle ab und zu die Kniee wehgethan hätten, ohne dass an denselben je Schwellung zu beobachten gewesen wäre.

Mit dieser Frakt. femoris sinistr. trat die Kranke am 20. IX. 1887 in das Kt. Spital in Münsterlingen ein, zwei Tage nach dem stattgefundenen Unfall. Es handelte sich um einen einfachen Bruch, in der schon angegebenen Höhe, dessen Befund gar nichts Auffälliges nachwies; es wurde daher die Extremität sofort in einen Extensionsverband auf Volkmannschen Schlitten verbracht mit 4 kg Ext.-Gew. Nach Ablauf von 4 Wochen wurde dieser Verband abgenommen und es erwies sich die Fraktur als vollständig konsolidiert, das Bein konnte freigehalten werden. Nach weiteren acht Tagen Bettruhe stand Patientin auf und machte ihre ersten Gehversuche an Krücken und Stöcken, wobei sich rasche Fortschritte zeigten. Eine Verkürzung der Extremität war nicht zu konstatieren. Am 27. XI. 1887 konnte die Patientin geheilt entlassen werden, ihr Gang war gut; die untersuchenden Ärzte konnten einzig ein leichtes Seitwärtswiegen des Oberkörpers beim Gehen feststellen, das die Patientin indessen angiebt schon zuvor gethan zu haben.

Aus dem Kt.-Spitale kehrte die Genesene zurück in ihren früheren Wohnort Bruggen, wo sie die drei folgenden Jahre zubrachte in häuslicher Armut, bei mangelhafter Ernährung und in schlechten Wohnungsverhältnissen, wie der Arzt dieses Ortes in seinem Aufnahmegesuch zum zweitmaligen Eintritt in die nämliche Krankenanstalt bestätigt. Sie wuchs angeblich noch um Weniges in diesem Zeitraume, blieb aber dennoch klein. Im Sommer 1889 wurde sie von einer Skarlatina befallen, von der sie sich nach 14 Tagen leidlich erholt hatte; allein statt sich als Rekonvalescentin noch einiger Ruhe erfreuen zu dürfen, war sie nach ihrer Angabe genötigt, sofort wieder Hausgeschäfte und Spitzenfabrikation zu besorgen. Doch bald schwollen ihr die Füsse an, dazu gesellten sich Kopfschmerzen, so dass die Patientin nochmals für einige Tage ans Bett gefesselt wurde; es ist wahrscheinlich, dass eine postskarlatinöse Nephritis diese Verschlimmerung des Zustandes erzeugt hatte. Wieder soweit hergestellt, dass sie ihren Geschäften nachgehen konnte, bemerkte die Kranke, wie nach und nach eine Verbiegung der Beine auftrat, die sich nur zu bald, besonders im Bereiche der Kniee, derart steigerte, dass Patientin sich von Tag zu Tag kleiner werden sah. Zugleich mit dieser Verbildung stellten sich Schmerzen in den Knieen ein, die sich entsprechend jener mehrten und sich bald auch am Rücken lokalisierten, wo sie namentlich beim Aufsitzen von der Patientin in heftigerem Grade empfunden wurden; bei ruhiger Bettlage dagegen hätten dieselben nachgelassen. Beides, die Schmerzen sowohl als die Verkrümmung der Beine, benötigten

die Kranke im Laufe von wenigen Wochen, sich zur Fortbewegung eines Stockes zu bedienen. Ein weiteres Verbleiben zu Hause in diesem Zustande wurde unmöglich und es forderte der Ernst des Leidens gebieterisch die Unterbringung der Patientin in eine Krankenanstalt, wo die Möglichkeit, demselben heilsam zu begegnen, am grössten war.

So fand am 16. XI. 1890 der II. Eintritt in das Kt.-Spital zu Münsterlingen statt. Die Kranke war damals 18 Jahr alt.

Status: Kleine Patientin von kindlichem Habitus und völlig infantilem Aussehen; auch die geistige Entwicklung entspricht der Stufe eines erst 10—12 jährigen Mädchens. Die Gesichtsfarbe, die Schleimhaut der Lippen und der Conjunctiven sind blass. Zunge feucht, leicht weisslich belegt, Zähne normal geformt ohne rhachitische Merkmale.

Der Thorax ist normal gestaltet, symmetrisch; ein rhachitischer Rosenkranz nicht nachweisbar. Mammae noch nicht entwickelt. Brustumfang 64 cm. Die Brustorgane sind gesund. Das Abdomen ist stark aufgetrieben, weist in Nabelhöhe einen Umfang von 68 cm auf. Dämpfung oder eine abnorme Resistenz sind nicht zu konstatieren.

Die äussere Beckenmasse sind folgende:

Distant spinar.	$20^1/_2$	cm
- cristar.	22	-
- trochant.	26	-
Conjugata ext.	16	-

An den untern Extremitäten ist sofort auffällig eine hochgradige Varum-Stellung der Kniee. Dabei sind die Oberschenkel annähernd gerade, eine ausgesprochene Knickung nach aussen dagegen findet sich an beiden Unterschenkeln direkt unterhalb der Tuberosit. tibiar. Dazu sind jene stark einwärts torquiert, so dass am peripheren Teil die Crista tibiae nicht mehr nach vorn, sondern nach innen gelegen ist; es beträgt hier die Drehung ca. 50°. Als Folge sind dann auch die Fussspitzen entsprechend einwärts gerichtet; es verläuft die Fussaxe bei ungezwungener Haltung in der Mittelstellung zwischen Sagittal- und Frontalebene.

Druck im untern Bereich der Condyl. int., sowie auf die diesen anliegenden obern Ränder der Tibien wird in mässigem Grade schmerzhaft empfunden.

Patientin ist nicht imstande zu gehen oder auch nur zu stehen, sie knickt gleich beim ersten Versuch zusammen; wird sie unterstützt, so beträgt der Abstand der beiden Condyl. int. femor. bei Aneinanderliegen der innern Fussränder 19 cm, derjenige der beiden Mall. int. $3^1/_2$ cm. Dieser letztere steigert sich, wenn Patientin zu gehen versucht, wobei sie nur mit den äussern Fussrändern auftritt, die Zehen stark nach innen richtend, auf 7 cm.

Diagnose: Osteomalacie? Rhachitis tarda?

Die Behandlung wird vom damaligen Chefarzt, Dr. Kappeler, eingeleitet mit roborierender Diät und Verabreichung von Phosphor-Emulsion 0,1/300,0.

Nach Verlauf von annähernd 2 Monaten, am 10. I. 1891, wird letzteres Medic. ausgesetzt und statt seiner ferr. c. Calc. phosphoric. verordnet.

Eine Änderung des Zustandes war bis dahin und auch noch zu Beginn des folgenden Monats nicht eingetreten.

Ende April (1891) war das allgemeine Befinden ordentlich, bei ruhiger Bettlage keinerlei Beschwerden oder Schmerzen; doch war die Kranke noch ausser stande, selbst mittelst Stütze zu stehen oder zu gehen.

Mitte Juni (1891) klagt sie zeitweise über Schmerzen in den Knieen; bei Gehversuchen knickt

dieselbe noch wie früher zusammen. Allgemeines Befinden und Appetit ordentlich. Nach Möglichkeit Aufenthalt im Freien.

1. August (1891) Ord.: Phosphor-Emulsion 0,1/300,0, täglich ein Kaffeelöffel. Am 20. Sept. (1891) wird dieses Medic. ausgesetzt, nachdem Patientin in Summa wieder 0,1 Phosphor zu sich genommen. Die Schmerzen haben sich entschieden gemindert, und es hat sich die Möglichkeit, mit Stützen zu stehen, nicht aber zu gehen, eingestellt.

10. Oktob. (1891) Wiederbeginn der Phosphorthrapie. Ord. wie bisher. 20. Nov. (1891) Wiederaussetzung des Phosphors nach Einnahme von 0,1 gr; Wesentliches ist jedoch nicht zu verzeichnen; freies Stehen immer noch nicht möglich; die Patientin geht im Korb, ermüdet aber sehr bald und klagt über Schmerzen in den Knieen und äussern Knöcheln.

9. Dez. (1891). Nach den jetzt wieder vorgenommenen Messungen mag sich die Valgum-Stellung der Kniee etwas gemindert haben; doch ist bei der Vergleichung mit den frühern Angaben zu beachten dass diesmal die Masse bei Rückenlage der Patientin festgestellt wurden, nicht im Stehen, wobei dieselben möglicherweise um ein Geringes grösser würden ausgefallen sein. Die Distanz der Condyl. int. femor. ergab jetzt bei Berührung der Grosszehenballen 13 cm, diejenige der Mall. int. ist der frühern gleich und beträgt 3,5 cm.

Aus weiteren Messungen ergab sich, dass die Verbildung beider Extremitäten annähernd gleich hochgradig war; es betrug nämlich die Entfernung von der Spin. ant. sup. ilei zum untern Rand der Patella rechts wie links 33 cm, diejenige von demselben Ausgangspunkte zum Mall. ext. beiderseits 63 cm und endlich die Distanz vom obern Rand der Symphyse zum untern der Patella und zum Mall. int. beiderseits 30 cm bezw. 57 cm.

Es empfindet Patientin Schmerzen nur beim Stehen und Gehen und wie sie mit Bestimmtheit versichert, nur in der Gegend der Condyli femor. ext., den Cristae tibiar und den Malleoli ext., der übrige Teil des Schaftes der Schienbeine ist nicht schmerzhaft, selbst nicht auf Druck; ebensowenig erweisen sich die Beckenknochen, das Sternum sowie andere Knochen auf Druck überempfindlich.

So ist der Zustand der Patientin nach Ablauf der ersten im Spitale zugebrachten Jahresfrist. Der progrediente Charakter des Krankheitsprozesses ist entschieden zum Stillstand gebracht worden, ja wir glauben behaupten zu dürfen, dass in mässigem Grade Besserung erzielt worden ist. Da aber auch bei weiterem Fortgange dieser letztern eine Spontankorrektur der immensen Verkrümmung der Unterschenkel nicht erwartet werden darf, diese aber stets fort ein enormes Hindernis für die Fortbewegung bedeutet, so entschliesst sich Dr. Kappeler zur Hebung derselben durch operative Eingriffe. Der relativ ordentliche allgemeine Zustand giebt auch Aussicht, dass der Knochen sich noch reparationsfähig erweisen werde.

Die erste Operation wurde am 9. Dez. 1891 am rechten Unterschenkel als Osteotomia transversal. tibiae 2 cm unterhalb ihrer Tuberositas ausgeführt. Nach Durchmeisselung des Knochens wird der Unterschenkel in den Verlauf der Oberschenkelaxe verbracht, die Einwärtstorquierung durch Drehung des Fusses nach aussen gehoben, über der Knochenkontinuitätstrennung das Periost mittelst Seidensuturen vereinigt, die Wunde geschlossen und ein Wundverband angelegt. Die korrigierte Stellung wird durch Fixation des Gliedes mit Stärkebinden, Fournieren und Lagerung auf Schiene zu erhalten gesucht.

Nach der Operation bis zum folgenden Tage ziemlich starker Wundschmerz. Der Heilungsverlauf glatt, afebril. Beim ersten nach acht Tagen stattfindenden Verbandswechsel, Entfernung der Nähte, prima reunio der Wunde. Die Stellung des Beines ist eine sehr gute, so dass ohne weitere Korrektur wieder ein fixierender Verband wie zuvor angelegt werden kann, in welchem sich Patientin beschwerdefrei bis zum 5. I. 1892 befindet. Nach seiner Entfernung kann wieder ganz gerade Stellung der Extremität konstatiert werden; doch ist die „Fraktur" noch nicht völlig konsolidiert; Patientin vermag das Bein noch nicht frei zu heben; es wird an letzterem ein Heftpflaster-Extensionsverband angebracht.

Am 16. I. (1892). Entfernung des Zugverbandes. Das Bein, noch in der frühern guten Stellung, kann frei gehoben werden. Der Ort der „Fraktur" erlaubt noch minimale seitliche Bewegungen des peripheren „Fragmentes". Die ganze Extremität ist leicht geschwollen, weshalb sie hochgelagert wird.

Dieser Erfolg, der ungestörte Heilungsverlauf, bei dem sogar die „Fraktur" zur Konsolidierung nur normale Zeit in Anspruch nahm, ermutigte zur Vornahme der nämlichen Operation am andern Unterschenkel. Es wurde deshalb am 22. I. 1892 die Osteotomia transversalis tibiae sinistr. in gleicher Höhe ausgeführt. Die Corticalis erwies sich dabei sehr weich, liess sich sogar mit dem Finger etwas eindrücken und nach ihrer Durchtrennung an der Vorderfläche konnte der Knochen ohne Schwierigkeit gebrochen werden. Nachdem die Stellung des Beines korrigiert ist, wird die Wunde geschlossen, ein Wund- und ein Fixationsverband in gleicher Art, wie dies am rechten Bein geschah, angelegt.

Neben guter Ernährung, Verabreichung von Phosphor in Form der Emulsion 0,1/300,0, täglich ein Kaffeelöffel voll.

Erster Verbandswechsel acht Tage post. operat.; Entfernung derNähte; Wunde per primam geheilt. Das Bein steht gut. An der Frakturstelle schon ziemlich gute Konsolidation nachweisbar. Wieder fester Verband und Lagerung der Extremität auf Schiene.

22. II. (1892). Abnahme des zweiten Verbandes. Die Konsolidation des Callus an der Frakturstelle hat nur wenig Fortschritte gemacht. Das Bein wird für die Folgezeit einfach auf Schiene gelagert.

30. III. (1892). Da die Verknöcherung immer noch nicht einen befriedigenden Härtegrad erreicht hatte, wurde vor wenigen Tagen das linke Bein in einen Wasserglasverband verbracht, damit Patientin jetzt in diesem ihre ersten Gehversuche beginne; dieselben fallen jedoch schlecht genug aus; die Kranke hängt sich an die sie führende Person und klagt nach wenigen Schritten über Schmerzen in den Knöcheln und am Sternum.

Schon am 8. April (1892) wird der Contentivverband wieder entfernt und Patientin bis zum 18. dieses M. im Bette gehalten, wo sie wenigstens imstande ist, ihre Beine frei zu heben. Noch am Ende desselben Monats wird das Bein wieder in einen Wasserglasverband gebracht, in welchem die Kranke immerhin viel besser marschiert als beim ersten Versuch, doch nicht frei und allein zu gehen vermag.

20. Juni (1892). Nochmalige Erneuerung des Wasserglasverbandes, wahrscheinlich in der Absicht, dieser Extremität im ganzen mehr Halt zu verschaffen; denn beide „Frakturstellen", heisst es, sind fest konsolidiert, beide Beine finden sich in guter, gerader Sellung. In diesem Verbande marschiert die Patientin mit Hilfe von zwei passenden Krücken mit Mühe ordentlich und wird am 30. Juni 1892 mit demselben entlassen.

Nach einer später eingezogenen Erkundigung bei einer Schwester und der Mutter ging die Patientin zu Hause noch 3 Monate in Wasserglasverbänden und an Krücken und sobald dieselbe sich dieser Hilfsmittel nicht mehr bedient habe, sei rapide, im Verlauf von 2—3 Wochen Verschlimmerung der Gehfähigkeit eingetreten.

Am 17. Septemb. 1894 erfolgte der III. Eintritt in dieselbe Krankenanstalt, wo Patientin bis zur Gegenwart verblieb.

Die Kranke teilt nun mit, dass sie nach der letzten Rückkehr in ihren Wohnort Bruggen genötigt war, sofort wieder den ganzen Tag oft bis gegen Mitternacht Spitzen auszuschneiden; ihre Wohnung bis Nov. 1893 jedoch eine ordentliche gewesen sei. Das Gehen, welches im Spitale noch sehr viel Mühe machte, besserte sich zu Hause bis in den Herbst 1892, so dass Patientin mittelst Krücken Treppen auf und ab gehen konnte, was im Spitale nie möglich gewesen war; doch mit Stöcken zu gehen, war sie auch während dieser Periode ausser stande. Im Winter 1892/93 vor Weihnachten bekam dieselbe die Influenza, welche sie 14 Tage ins Bett legte. In der Folgezeit arbeitete die Kranke wieder, meist sitzend, und vermochte sich nur mit Mühe und Not mit Krücken oder mit Hilfe der Hände fortzubewegen. Im Verlaufe des Frühjahrs und Sommers wurde die Fortbewegung fast ganz unmöglich und im Aug. 1893 schon konnte die Patientin gar nicht mehr gehen. Eine Krankenschwester der Anstalt, die sie zu dieser Zeit besucht hatte, berichtet, sie habe die Kranke auf dem Sofa sitzend, beschäftigt mit Spitzen ausschneiden, angetroffen; das Sitzen war damals noch gut möglich. Die Wohnung war ordentlich; die Nahrung bestand meist aus Kaffee, Kartoffeln und Brot; nur an Sonntagen gab's Rindfleisch. Am 1. Nov. 1893 wechselten die Leute die Wohnung und am 2. ds. M. bekam Patientin eine „Darmentzündung": Starkes Bauchweh und Durchfälle, so dass sie sich zu Bette legte und von diesem Zeitpunkt ab (2. XI. 1893) bis zu ihrem Spitaleintritt (17. IX. 1894) konnte sie dasselbe nie wieder verlassen. Zu Beginn dieser Periode, noch ab und zu sich sitzend im Bette aufhaltend, empfand Patientin schon Schmerzen im Rücken und im Kreuz und in ihrem ganzen Verlauf litt die Kranke hie und da an Diarrhöen, hatte ganz schlechten Appetit und war gegen Ende Juli 1894 aufgelegen. Beim Eintritte in die Anstalt bestand eine 2 Fr. stückgrosse Rötung über dem Sacrum, jedoch kein Substanzverlust.

Perioden hatte die Patientin noch nie.

Klein für ihr Alter schon vor 2 Jahren ist dieselbe nach Bericht der Krankenschwester seither noch kleiner geworden.

Status praesens:

Kleines Mädchen von sehr reduziertem Aussehen; fahler, blasser, faltiger Haut. Muskulatur kolossal atrophisch; Fettpolster fehlt fast gänzlich. Schleimhäute anämisch. Gesichtsausdruck im Kontrast zur kleinen Figur ältlich, an das Kretinenhafte erinnernd, hat etwas Unzufriedenes; grobe Züge. Mund gross, Lippen etwas aufgeworfen. Augen breit und gross. Gesichtsteil des Schädels nach vorn ausgezogen. Spärlicher Haarwuchs; Haare dünn, trocken ohne Fettglanz. Schädelumfang über Glabella und Prominentia occipit. gemessen, beträgt 49 cm. Grösster Längsdurchmesser des Schädels 16½ cm, grösster Querdurchmesser, biparietal, 15 cm. Die Stirne steht ziemlich senkrecht; die Tubera frontal. sind nicht prominent. Die Ohrmuscheln sind gut ausgebildet, von mittlerer Grösse, sind nicht abstehend. — Der Gaumen ist wenig ausgehöhlt. Die Zähne des Oberkiefers sind sehr niedrig, stehen weit voneinander ab, so dass dazwischen breite Brücken Zahnfleisch bestehen. Die beiden mittleren Incisivae stehen mit ihren lateralen Kanten weiter nach vorwärts als mit ihren medialen, so dass ihre Vorderflächen einen nach vorn offenen, stumpfen Winkel einschliessen. Die Incisivae sec. sowie die Caninae stellen am Oberkiefer kurze, spitze Zacken dar. Von Stockzähnen sind im Oberkiefer nur vor-

handen: links der 1. Praemolar und der 2. Molarzahn, rechts die beiden Praemolares und ein Molarzahn. Der Unterkiefer enthält sämtliche 4 Incisivae und die 2 Caninae, alle nicht kariös, ohne rhachitische Einkerbungen; von den Praemolares sind beiderseits die Wurzeln und kariöse Reste der Kronen vorhanden; sehr stark kariös und reduziert sind die beiden ersten, nur wenig emailberaubt die beiden zweiten Molares

Die Gesamtlänge der Patientin vom Scheitel bis zum Hacken beträgt 106 cm. Die Masse müssen an der liegenden Patientin genommen werden, da sie nicht stehen kann.

Der Hals ist kurz; keine Drüsenschwellungen. Die Gland. thyreoid. ist klein, ihr Isthmus über der Incis. manubr. sterni zu fühlen. Halsumfang 28 cm.

Der Thorax ist platt, breiter als tief, verbreitet sich besonders auffällig in seinen untern seitlichen Partien, so dass die Hypochondrieen weit seitwärts ausgebuchtet sind, um direkt in die lateralen Konturen des sehr stark, fassförmig aufgetriebenen Abdomens überzugehen. Das Sternum ist kurz; seine Länge beträgt den Proc. ensiformis miteingerechnet $15^1/_2$ cm. Im Profil beschreibt es von oben nach unten verschiedene Ein- und Ausbuchtungen; stark prominent ist der Angulus Ludovici, dann die Stelle der Vereinigung der Knorpel der fünften Rippen; auf diese Prominenzen folgt je eine wellenförmige Vertiefung; der Proc. xiphoideus sterni ist als hervorragender Stachel unter der Haut zu fühlen. An den Vereinigungsstellen zwischen Rippenknochen und -Knorpelteilen finden sich durch das Integ. durchscheinende Verdickungen, besonders stark ausgebildet an den fünften bis neunten Rippen.

Thorax- und Abdominalumfang in den folgenden zur Körperlängsaxe rechtwinkligen Ebenen:

in der Höhe	der Brustwarzen	$69^1/_2$ cm
„	des Proc. ensifor.	$74^1/_2$ „
„	des Nabels	71 „

Rippen und Sternum sind sehr druckempfindlich und zeichnen sich durch grosse Weichheit aus, welche sich der Flexibilitas cerea nähert. Beide lassen sich leicht 1 bis $1^1/_2$ cm eindrücken, worauf sie wieder zurückfedern.

Das aufgetriebene, weiche Abdomen stellt eine grosse Halbkugel dar und ist besonders in seinen untern Particen stark vorgewölbt, so dass die Innenseite der Oberschenkel und Bauch sich über den Inguinal-Falten brühren. Der Mons veneris ist nicht behaart. Der Umbo ist stark nach unten gerückt.

Dem kugeligen Abdomen angelegt misst das Messband vom Proc. ensifor. zum obern Rand der Symphyse 27 cm und von letzterer liegt der Nabel $10^1/_2$ cm sternalwärts.

Von hinten betrachtet fällt am Rumpf die grosse Breite zu der geringen Länge desselben auf. Der Rücken stellt in seinen Konturen ein Rechteck dar; es fehlt die Einsenkung zwischen den Rippenbögen und dem Becken (Cristae ileor). Der Halsteil der Wirbelsäule ist nach hinten leicht konkav, der Brustteil derselben wie normal konvex kyphotisch, dagegen wölbt sich ihr Lumbalteil stärker als gewöhnlich nach hinten. Die Wirbel des Sacrums sind in dessen Mitte am stärksten nach hinten prominent, während sein unterer Teil und das Steissbein in schräger Flucht und im Profil gerade anstatt leicht gebogen nach vorne-unten streben.

Am Anus ein haselnussgrosser Haemorrhoidalknoten. Ein abnormes Verhalten des Levator ani wird nicht erwähnt.

Ausere Beckenmasse:

D. spinar. ileor. sup. ant.	18—19 cm
D. cristar.	$20^1/_2$ „
D. trachant.	24—$24^1/_2$ „
Conjugat. ext.	15 „

Der Touchierbefund wird in Athernarkose aufgenommen. Das Becken erweist sich dabei als enorm verengt; die Symphyse ist schnabelförmig ausgezogen; die aufsteigenden Schambeinäste schliessen eine enge Rinne miteinander ein, in welche man eben noch den Zeigefinger einlegen kann, sie verlaufen fast einander parallel, so dass die Entfernung zwischen den Tubera ischii nur 2 Querfingerbreiten beträgt. Das Promontorium steht tief und ragt nach unten-vorne als querer Wulst hervor. Die Linea innominata ragt stark ins Beckenlumen vor und zwar beschreibt sie sowohl rechts als links einen nach innen konvexen Bogen. Auch das Acetabulum ist nach innen gerückt.

Die Conjugata diagonalis beträgt 6,2 bis 6,5 cm.

Die Portio vaginalis ist nur erbsengross hinter der Symphyse zu fühlen; der Uterus ist enorm klein, erweist sich bei der bimanuellen Untersuchung als ca. $1^1/_2$—2 cm langer Körper von der Grösse einer Bohne.

Ovarien sind nicht zu fühlen.

Die Beckenknochen sind sämtlich exquisit druckempfindlich.

Die Beine werden in den Hüften und Knieen flektiert und adduciert gehalten. Gewöhnlich liegt Patientin, die Oberschenkel unter einem Winkel von 45° zur Horizontalen flektiert haltend im Bett; sie vermag die Beine nicht mehr zu strecken; auch passiv lassen sich dieselben nicht weiter exten-

dieren. Dagegen ist aktiv und passiv die Flexion in der Hüfte bis zum gewöhnlichen Max. möglich. Die Kniee hält Patientin zumeist in einem Winkel von 120° flektiert. Es liegen die untern Extremitäten danach bei der üblichen Bettlage der Patientin nur mit ihrem obersten Teil, den Glutaei max. und dann erst wieder mit den Hacken und den plantarflektierten und adducierten Plantae pedum auf der Matratze auf.

Die gewöhnlich adduciert gehaltenen Beine vermag die Patientin aktiv etwas zu abducieren; doch geschieht dies ohne Aufheben von der Unterlage unter ruckweiser, schleifender Bewegung. Bei der grösstmöglichen aktiv zustande gebrachten Abduktion beträgt der Abstand der beiden Moll. int. 22 cm; passiv gelingt die Spreizung noch etwas weiter; doch schon bei einer Entfernung der innern Knöchel von 30 cm beginnt Patientin vor Schmerz zu jammern. Innen- und Aussenrotation sind aktiv um 10° möglich, passiv geführte weitere Exkursion ist schmerzhaft.

Der geringste Druck auf Oberschenkel, Kniee, Unterschenkel und Füsse verursacht Schmerzen; ja es genügt schon der Druck der Decken, um starken Schmerz in den Knieen und Füssen hervorzurufen.

Die Oberschenkelknochen zeigen starke Verkrümmungen; dieselben sind in toto nach vorn konvex; einen besonders stark nach vorne und aussen konvexen Bogen beschreibt ihr unterstes Drittteil und ihre untere Epiphyse, welche papageischnabelartig abgekrümmt sind, so dass die Kniegelenke mit ihren Gelenkebenen nach innen, unten und etwas nach hinten schauen. Die Spitzen der beiden Patellae sind nach innen unten gerichtet; die beiden Tibiae sind anscheinend nach hinten subluxiert. Infolge der verbogenen Gestaltung der untern Femurepiphysen erscheinen die distalen Enden der Oberschenkel unverhältnismässig verdickt gegenüber den viel dünneren proximalen Tibiaepiphysen. Cfr. Radiogramme.

Die Extensionsmöglichkeit der Unterschenkel im Kniegelenke geht nur bis zu einem Winkel von 120°; die Flexion dagegen ist in vollem Umfange aktiv und passig ausführbar.

Die oberen Epiphysen der Tibiae sind verdickt; die Condyli int. sind auffallend prominent, währenddem die Diaphyse schon in ihrem oberen Drittteil stark einsinkt, so dass hier die Crista tibiae eine nach vorn, konkave, geschweifte Linie bildet.

Da, wie geschildert, die untern Epiphysen der beiden Oberschenkel eine nach aussen und vorn konvexe, die obern Epiphysen der beiden Unterschenkel dagegen eine nach aussen und vorn konvexe Biegung beschreiben, entsteht eine höchst eigentümliche Formation der Kniegelenke; man möchte sagen, im oberen Teil derselben habe man ein Genu varum und in der unteren Hälfte ein Genu valgum.

Über dem oberen Drittteil beider Tibiacristae findet sich eine lineare ca. 5 cm lange, weisse Narbe (Operat. Narbe).

Die Fussgelenke sind normal beweglich; die Plantarflexion gelingt fast bis zu einem flachen Winkel.

Adduciert die Patientin ihre Beine, sodass die Füsse mit ihren inneren Rändern zusammenliegen, so liegen auch die inneren Unterschenkelflächen einander an bis hinauf zu den Condyli interni tibiar; dagegen schliessen dabei die Oberschenkel einen leeren, ca. 8—10 cm breiten Raum zwischen sich ein.

Bei Rückenlage im Bett beträgt die Distanz von:

Spina ant. sup. zu unterem Rand der Patella r. 31 cm l. 30½ cm,
spina. ant. sup. zu Malleol. ext. r. 63½ „ l. 60 „

Obere Extremitäten: Die Achselhöhlen sind unbehaart. Humerus und Vorderarmknochen beiderseits gerade. Auffallend ist die Auftreibung der untern Epiphysen am Vorderarm. Das Capit. ulnae markiert sich beiderseits als eine haselnussgrosse, runde Vorwölbung. Die Hände sind schmal.

Die Humeri sind wenig druckempfindlich, stärker Vorderarmknochen und Hände; schon mässiger Händedruck veranlasst Patientin zu Schmerzenslauten.

Die Hände sind kalt und etwas schweissig; die Haut der Arme dünn und mager.

Die Muskulatur der obern Extremität ist atrophisch; grösster Oberarmumfang 16½ cm, Vorderarmumfang 16 cm.

Sämtliche Gelenke dieser Extremtät erlauben aktiv und passiv maximale Exkursionen ohne Schmerz.

Nach dem Grade der Druckempfindlichkeit der Knochen lässt sich ungefähr folgende Reihenfolge aufstellen: Am empfindlichsten sind das Sternum, die Rippen und die Kniee; dann folgen Hüfte, Vorderarm und Becken; wenig druckempfindlich sind Scapulae, Unterschenkeldiaphysen, Oberarmknochen und Wirbelsäule; gar nicht überempfindlich auf Druck sind Claviculae, Unterkiefer, Schädel und Gesichtsknochen.

Diag.: Osteomalacia gravis progressiva.

Therapie: Abhaltung aller schädlichen Momente, die als den Ausbruch der Krankheit und die Verschlimmerung begünstigende anerkannt sind, was mit der Aufnahme in das Spital eo ipso geschehen war; dazu sorgfältige Pflege und kräftigende Diät.

Bis gegen Ende Dez. 1894 hat sich an der Statur der Patientin nichts wesentlich geändert; auch der Allgemeinzustand hat sich nicht auffällig gebessert: Zunahme des Körpergew. um ½ kg. Noch oft unregelmässige, diarrhoische Stühle. Dagegen ist der Appetit besser geworden und Patientin fühlt sich wohler und glücklicher.

Füsse und vola manus meist feucht von Schweiss.

Bei der Schwere und der Hartnäckigkeit der Krankheit hielt es Dr. Kappeler in diesem Falle für angezeigt, den operativen Weg zu betreten; er schritt am 8. I. 1895 zur

Oophorectomie.

Dieselbe wurde unter strenger Beobachtung der Antisepsis und Asepsis in Chloroformnarkose ausgeführt; ein medianer Bauchschnitt verschaffte Zugang zu dem Ulterus und den Ovarien; ersterer ist ca. 5—6 cm lang; letztere von hellgelbem Aussehen imponieren durch ihre relative Grösse. Die Excision bereitet keine besonderen Schwierigkeiten. Wie weit die Tuben mitentfernt wurden lässt sich aus den aufgezeichneten Mitteilungen nicht ersehen. Nach perfekter Blutstillung wird der Uterus versenkt und die Laparotomiewunde geschlossen.

Ob grosser Blutreichtum, Vermehrung oder Dilatation der Gefässe im Plex. spermat. und den ligg. lata bestand, wird nicht erwähnt. Doch die Bemerkung über das Aussehen der Ovarien lässt schliessen, dass dies nicht der Fall war.

Die beiden Ovarien sind gleich gross, mandelförmig; ihr grösster Längsdurchmesser ist 2,5—2,8 cm, ihr grösster Breitendurchmesser 1,5—1,6 cm; ihre Dicke 8 mm; das eine wiegt 5, das andere 6 gr. Über ihren histologischen Befund schreibt Dr. Hanau, der die Güte hatte, dieselben zu untersuchen:

Auf dem Hauptschnitt zeigt das Ovarium acht grössere Follikel (ca. pfefferkorngross), sonst fällt nichts auf. Mikroskopisch finden sich viele kleine Eifollikel in der Rindenschicht. Etwas Pathologisches kann ich nicht finden.

Während der ersten beiden Tage post op. bestanden starke, stechende Schmerzen in der Unterbauchgegend, vermehrter Urindrang mit häufigen Mictionen. Auf Mô. per os vom 8./9. einige Male Erbrechen; Nacht schlaflos.

Abdomen mässig aufgetrieben, nicht druckempfindlich; kein Flatus. Vom 8./9. spärlicher Blutabgang per vaginam. Am 9. abends Temp. 37,9; Pus 112, kräftig.

10. I. Vergangene Nacht auf Mô. befriedigender Schlaf. Stechen im Unterleib und Urindrang im Abnehmen. Abgang von Flatus. Temperatur abends 37,9; Puls 114, von guter Beschaffenheit. Von jetzt ab ist der Heilverlanf quoad operationem ein fieber- und schmerzloser. Es stellen sich auch normale Stuhlentleerungen ein.

Acht Tage post. operat. ist die Wunde per primam geheilt. In der Folgezeit ist der Stuhlgang etwas unregelmässig und zu Diarrhöen geneigt.

20. I. Die Weichheit der Knochen und die exquisite Druckempfindlichkeit besteht in unvermindertem Grade fort. Auch Ende Januar hat sich dieser Zustand noch durchaus nicht zum Bessern gewendet. Das Abdomen noch wie früher aufgetrieben.

15. II. Knochenbefund noch wie bisher. Stühle meist regelmässig, nicht diarrhoisch.

6. III. An den Knochen absolut keine Änderung zu konstatieren. Grosse Appetitlosigkeit; wieder die alte Neigung zu Diarrhoe.

15. III. Patientin klagt über Schmerzen in den Armen und am Thorax; der Aufenthalt ausser Bett wird ihr unangenehm. Körpergewicht 26 kg. In der Folgezeit haben sich dann auch die in den Radiogrammen fixierten Verbildungen der oberen Extremitäten eingestellt.

Die grosse spontane Schmerzhaftigkeit dauerte bis in den August hinein. Das Körpergewicht ging auf $24^1/_2$ kg zurück. Temp. stets normal. Von Medikamenten wurde noch Phosphor verordnet; andere interne Mittel wurden nicht versucht und Bäder konnten wegen der grossen Schmerzhaftigkeit nicht angewendet werden.

Im Winter 1895/96 liessen die spontanen Schmerzen an Intensität um ein weniges nach, doch waren sie immer noch derart, dass das Liegen der Kranken beschwerlich war.

Im Frühjahr 1896 — von dieser Zeit an steht Patientin unter Behandlung von Spitalarzt Dr. Brunner — war Patientin auf kurze Zeit imstande, einige Handarbeiten auszuführen, ermüdete aber rasch und musste diese Versuche bald wieder aufgeben, weil sich von neuem heftigere Schmerzen einstellten.

Während des ganzen Sommers 1896 fühlten sich die Knochen noch weich an und waren auf Druck natürlich auch schmerzhaft.

Zu Beginn des Jahres 1897 erfolgte allmähliches Verschwinden der spontanen Schmerzen, die Druckempfindlichkeit namentlich der Becken und unteren Extremitätsknochen hielt noch an.

Die Temperaturen, die von Zeit zu Zeit gemessen wurden, erwiesen sich stets normal. Das Körpergewicht hatte sich immer noch nicht über $24^1/_2$ kg erhoben.

Am 29. April 1897 erfolgte die Aufnahme des auf Tafel XII, 1 wiedergegebenen Röntgen-Photogrammes, einer Hand und eines Vorderarmes; das Ergebnis derselben soll später einer Besprechung gewürdigt werden.

Unter Abwechselung von Abnahme und Steigerung der Beschwerden von seite des Knochengerüstes ging der Rest des Jahres dahin, doch so, dass erstere im ganzen die Oberhand behielt.

Der Appetit, welcher ebenfalls Schwankungen darbot, am meisten gegen Ende der ersten Jahreshälfte darniederlag — Rückgang des Körpergewichtes auf $23^1/_2$ kg — hob sich während der letzten Monate wieder, so dass Patientin am Schluss von 1897 das Gewicht von 25 kg erreicht hatte.

Mit Ausnahme von leichten Recrudescenzen zur Zeit von Witterungswechsel verschwanden im Laufe des Jahres 1898 die spontanen Schmerzen vollständig; bei Druck auf einzelne Gelenke oder aussergewöhnlichen Bewegungen in demselben, wobei es ebenfalls zu Kompression oder Zerrung an Knochenteilen kam, bestand noch Überempfindlichkeit bis Schmerzhaftigkeit; in den Händen und Armen wurden gegen Ende des Jahres die Bewegungen etwas freier.

Der Allgemeinzustand war befriedigend; das Körpergewicht stieg auf $27^1/_2$ kg.

Eine interkurrente Störung hatte sich im März eingestellt, eine linksseitige trockene Pleuritis, die in ca. drei Wochen wieder in Heilung übergegangen war.

Das Jahr 1899 war durch keinen Zwischenfall gestört; der osteomalac. Prozess ist stetig weiter ausgeheilt; nur selten kam es vor, dass Patientin noch über spontane Schmerzen an den am meisten deformierten Knochen und Gelenken klagte. Die Bewegungsfähigkeit im Bett ist ausgiebiger geworden; die Umlagerung erträglich. Im Liegen kann die Patienten einige Handarbeiten verrichten; zu Stehen und Gehen war dieselbe seit ihrem dritten Eintritt nie mehr imstande, ja nicht einmal zu Sitzen. Diese Unmöglichkeit ist jetzt bedingt durch die hochgradigen Verbildungen der Extremitätenknochen, insbes. durch die Deformation der Kniegelenke, weiter durch den Mangel an Kraft und Funktionsübung.

Der Allgemeinzustand ist gut; es hat sich durch Fettansatz sogar ein gewisser Grad von Beleibtheit entwickelt.

Im Jahre 1900 bietet die Rekonvalescentin in ihrer Leidensgeschichte ausser einer Enteritis haemorrhag., die sich im Januar mit Fieber, Leibschmerzen, sehr häufigen blutigen Stuhlentleerungen ohne eruirbare Ursache einstellte und nach einigen Tagen wieder gutem Wohlbefinden Platz machte, nur den unveränderten Fortgang des Vorjahres.

Im Nov. wurden noch einmal Röntgen-Photographieen, nicht allein der Extremitäten, sondern auch der Stammesknochen in hiesigem Spitale angefertigt; es sind die Photogramme auch der letzteren, entgegen wiederholten von Dr. Ammann in Kreuzlingen in den Jahren 1897 und 1898 vorgenommenen Versuchen, wie die Tafel XII zeigt, vollkommen gelungen.

Über den gegenwärtigen Zustand der Patientin ist nicht mehr viel nachzutragen; der osteomalac. Prozess wird annähernd als ausgeheilt taxiert werden dürfen. Über die Art und den Grad der Skelettverbildungen geben die Röntgen-Photogramme bessere Auskunft als eine Beschreibung. Auf kräftigen Druck ist das distale Epiphysenende der Vorderarme und beide Kniegelenke noch überempfindlich; spontane Schmerzen klagt die Kranke nicht mehr. Die Bewegungen sind in allen Gelenken, ausgenommen die Artic. cubiti und Artic. talocruralis beiderseits, erheblich beschränkt; die Arme können nur bis zu einem rechten Winkel eleviert werden, wahrscheinlich infolge knöcherner Hemmung, wie diese auch die Funktion im Handgelenk einschränkt. Flexion im Hüftgelenk ist infolge von Muskelinsufficienz nur andeutungsweise möglich und die Abduktion gelingt nur so weit, dass die Condyl. fem. int. 8 cm voneinander abstehen. In den Kniegelenken sind die Bewegungen ebenfalls fast vollkommen aufgehoben, hier in erster Linie wegen der Knochenverbildungen.

Den mürrischen, ältlichen Gesichtsausdruck hat die Patientin beibehalten; im übrigen verfügt sie, wie die Photographien zeigen, über ein ansehnliches Fettpolster.

Bei jeder Krankheit, insbesondere allen chronischen, kommt es zu vorübergehenden, oft aber auch bleibenden Veränderungen an bestimmten Gewebselementen; im Krankheitsprozesse der Osteomalacie spielen sich diese vorzugsweise am Knochen- und Muskelsystem ab und vielleicht bleiben auch die Keimdrüsen nicht völlig verschont. Da einzig das Studium dieser patholog.-anatomischen Zustände uns eine nach Möglichkeit gründliche Kenntnis einer Krankheit gestattet, so will ich am Eingang der Arbeit einen Rückblick werfen auf die bei Osteomalacie gefundenen Gewebsalterationen, um den folgenden Ausführungen eine Basis zu schaffen.

II.

Pathologisch-anatomische Befunde.

1. Am Knochengerüst.

Die Verbildungen des Skeletts, die nicht das unmittelbare Resultat der osteom. Noxe, sondern das Ergebnis der unausgesetzten Belastung und der Zugwirkung der Muskeln an den durch den Krankheitsprozess veränderten Knochen sind, sollen an dieser Stelle nicht berücksichtigt werden; ich will hier nur das Wichtigste der gröberen und feineren histolog.

Veränderungen, wie sie sich namentlich am Röhrenknochen darbieten, zusammenfassend wiedergeben.

Der osteom. Knochen zeigt keine Verkleinerung seines Umfanges; doch weist er je nach dem Stadium des Krankheitsprozesses in verschiedenem Grade Schwund knöcherner Teile auf. Diesen Verlust erleidet er vorzugsweise an seiner centralen, an den Markraum angrenzenden Peripherie, indem in diesen Knochenabschnitten eine Auflösung der Kalksalze vor sich geht. Auf diese Weise entsteht nach Ribbert (31) zunächst ein Teil der bekannten osteoiden Säume, welche noch die Struktur des normalen Knochens zeigen; ihre Grundsubstanz wird später vom Markraum aus allmählich eingeschmolzen. Durch diesen Prozess werden oft grosse Knochenabschnitte vollkommen aufgelöst. An die Resorptionsvorgänge schliesst sich eine, wohl als Regeneration aufzufassende Neubildung von Knochenbälkchen; letztere erzeugen, wenn sie an Stellen ganz untergegangenen Knochens auftreten, auf grossen Strecken eine dichte feinkörnige Substanz. Da dieselben nur central zu verkalken pflegen, so entstehen auch an ihnen osteoide Zonen, die aber durch ihre Struktur und ihre Beziehung zum Mark von jenen durch Entkalkung entstandenen verschieden sind.

Die Auflösung und Resorption kann so weit gehen, dass die Corticalis schliesslich kartenblatt dünn wird. Zu einer vollständigen Einschmelzung derselben kann es aber nach Wetzel (45) nicht kommen, da die äusserste Schicht der Rinde vom Periost, dessen Funktion ungestört bleibe, ernährt wird.

Derselbe Prozess spielt sich an der Spongiosa ab; die Knochenlamellen werden ihrer Kalksalze beraubt und ihre Grundsubstanz ganz oder teilweise resorbiert; durch diese Einschmelzung einzelner Septa wird das Reticulum weitmaschiger.

Infolge der Decalcination büsst der Knochen seine Festigkeit ein, er wird biegsam, seine reduzierte Corticalis leicht eindrückbar, wie dies der Fall war an der l. Tibia unserer Pat. (II. Osteotomie.)

Die osteoiden Säume, „Gitterfiguren", hat v. Recklinghausen zuerst nachgewiesen und hielt sie für das Wahrzeichen des Knochenabbaues bei Osteomalacie, sobald dieselben massenhaft inmitten von kalkhaltigem Gewebe auftreten. Gegen diese Auffassung, dass es sich nur um Knochenabbau handeln könne, muss schon die Thatsache einige Zweifel aufkommen lassen, dass es Wegner (44) gelang, bei Tieren durch Fütterung von Phosphor und möglichste Einschränkung der Zufuhr von Kalksalzen eine Knochenmasse zu erzeugen, die diesen osteoiden Charakter hatte; dieselbe war also nicht durch Metaplasierung von vorhandenen Knochen, sondern direkt durch Anbau entstanden. Entgegen dem citierten Autor deuteten Cohnheim und Pommer die genannte Knochenmodifikation bei Osteomalacie nicht als kalkberaubte, sondern als als neugebildete Substanz.

Hanau (12) brachte die Thatsache, dass Frakturen während der Schwangerschaft oft schlecht heilen, und die Beobachtung, dass im Markraum eines Schädeldaches, dessen Innenfläche ein dickes weiches Osteophyt trug, sich ausgeprägte osteoide Haverssche Systeme vorfanden, zu der Ansicht, dass bei Graviden mit gesunden Knochen eine über die Norm hinausgehende Menge kalklosen Gewebes zu erwarten sein dürfte. Er stellte daher an Beckenknochen, Wirbel, Schädelknochen und Rippen entsprechende Untersuchungen an und fand durch die Ergebnisse seine Anschauung bestätigt; die osteoiden Säume waren um so breiter und zahlreicher, je weicher und massiger das Osteophyt war; fehlte letzteres oder war es ganz verkalkt, so fehlten auch die Säume oder waren nur andeutungsweise und nur am Becken, wo sie stets am ausgeprägtesten sich zeigten, vorhanden. Hanau hält diese Produkte als durch Apposition entstanden, es sind nach ihm Osteophyt und Haverssche Anlagerung Analoga. Als allgemeine Ursache nimmt Hanau die Schwangerschaft an und lässt es dahin gestellt sein, ob ausser dem Kalkverbrauch durch den Foetus noch anderweitige Einflüsse von Seite der Geschlechtsorgane dabei eine Rolle spielen.

Diese Beobachtungen schufen den Begriff einer physiologischen Osteomalacie.

Durch weiter ausgedehnte Untersuchungen hat Bertschinger (3) festgestellt, dass

ausser bei Schwangern und Osteophyten im allgemeinen die Gitterfiguren vorkommen in rhachitischen Auflagerungen, bei foetalem wachsenden, normalen Knochen, bei Callusbildung und bei Myositis ossificans. Danach kommen sie vor gerade in dem neugebildeten Knochen, bei welchem die vollkommene Verkalkung wie bei der artificiellen Rhachitis Wegners dem durch einen formativen Reiz erzeugten Produkte osteoiden Gewebes nicht nachkommt. Dieselben können daher nur als ein Kennzeichen einer oder mehrerer Formen mangelhaften Kalkgehaltes des Knochens aufgefasst werden, sie beweisen aber gar nichts für die Annahme mangelhaften Kalkgehaltes durch Kalkberaubung.

Wenn frühzeitig bei scheinbar wenig verminderter Compacta Frakturen eintreten, so dürfte meines Erachtens eine Osteoporose daran schuld sein, die durch ergiebigere Beteiligung am Einschmelzungsprozesse von Seite des Haversschen Kanalsystems aus geschaffen wird.

Das osteom. Mark ist blutreich, dünnbreiig, gallertig, enthält viel Fett und ist durch extravasiertes Blut nicht selten dunkelbraunrot gefärbt. Virchow (43) hatte nach der Beschaffenheit des Markes eine rote entzündliche, eine gelbe und gallertige Malacie unterschieden. Mikroskopisch finden sich kernhaltige rote Blutzellen und zahlreiche Mikrophyten. Die Vermehrung erfolgt nach dem citierten Autor passiv, entsprechend dem Knochenschwunde ex horrore vacui, aber nicht immer auf dieselbe Art und Weise, sondern das eine Mal durch Entwicklung von Fettgewebe, das andere Mal durch Entstehung von Gallerte. Diese letztere sieht auf den ersten Blick so aus wie das Schleimgewebe, welches durch Atrophie aus Fettgewebe hervorgeht, unterscheidet sich aber durch den Gehalt eines sonderbaren Albuminates, das schon Bence Jonce im Harne nachgewiesen hatte. Dieser Körper ist normaler Weise nicht anwesend im Knochen; im osteom. Gallertmark aber in ziemlich grosser Quantität. Gelegentlich tritt er in die Sekrete über und dies muss dahin gedeutet werden, dass es sich alsdann um einen fortgesetzt andauernden Umsetzungsprozess im Innern des Knochens handelt.

Da es nach Virchow Ostitiden giebt, wo durch Knochenschwund Osteoporose entsteht und einfach wucherndes Mark als Ersatz erscheint, so hält dieser Autor es für angezeigt, nach dem Entkalkungsvorgang wenigstens zwei Formen von Osteomalacie zu unterscheiden. Einmal solche Fälle, bei denen der Knochen wirklich primär affiziert ist durch irgend eine im Körper verbreitete Noxe, die eine Säure sein möge und zweitens eine Kategorie von Fällen, wo das Mark primär affiziert ist und die anderen Teile erst sekundär eine Metaplasie eingehen.

Ob eine derartige Scheidung den Thatsachen entspricht, erscheint mir fraglich; ich halte Mark und Knochen gleichzeitig lädiert; das erstere aber wird als das zartere, empfindlichere Gewebe, zumal es dazu noch reichlicher von dem mit der osteom. Noxe beschickten Blute versorgt wird, früher unserem Auge wahrnehmbare Veränderungen darbieten und daher stets als primärer Erkrankungsherd imponieren.

Das Periost scheint nicht so stark in Mitleidenschaft gezogen zu werden durch den Prozess. Auf alle Fälle findet von ihm aus kein grösserer Abbau an Compacta statt. Bei einer Kinderosteomalacie Siegerts fand v. Recklinghausen das Schädelperiost gerötet und es blieben an ihm rötliche Gewebsmassen wie Mark hängen. Öfters aber treffen wir partielle Verdickungen an den erkrankten Knochen durch periostale Auflagerungen, die zum Teil nur aus osteoidem Gewebe bestehen.

2. Am Muskelapparat.

Seit der Zeit, da Koeppen (19) und Latzko mit allem Nachdruck darauf hingewiesen haben, dass im Krankheitsbilde der Osteomalacie Muskelerscheinungen als Frühsymptome von mindestens ebenso wichtiger Bedeutung für die Diagnose sind wie die Veränderungen am Knochen, ist das Interesse nach Kenntnis der den Funktionsstörungen zu Grunde liegenden histologischen Befunden der betroffenen Muskeln ein regeres geworden; zu gleicher Zeit drängte sich natürlich auch die Frage auf, welches die Ursache dieser Veränderungen sei, ob sie durch sekundäre Prozesse veranlasst werden oder ob sie den Knochenveränderungen coordiniert, primär

durch dieselbe Schädlichkeit wie diese bedingt sein würden. Die Ansichten hierüber gehen noch auseinander; eine Möglichkeit der Erklärung ist die, dass sie sekundär veranlasst werden durch die Inaktivität der Muskeln, die ihrerseits begründet sei in der krankhaften Empfindlichkeit der Periostes und des Knochens an den Ursprungs- und Insertionsstellen der Muskeln; dazu kann als adjuvierendes Moment kommen eine Ernährungsstörung als Folge einer bald in milderem, bald in höherem Grade vorhandenen sekundären Dyskrasie; die andere Auffassung geht dahin, dass der „entzündlich regressive" Prozess in den Muskeln eine Teilerscheinung der Osteomalacie sei, herbeigeführt durch dasselbe „Gift", welches das Knochengewebe zerstört.

Stanski nennt die erkrankten Muskeln blass, schlaff, atrophisch, in einigen Fällen zu dünnen streifigen Resten reduziert und nimmt Inaktivität als Ursache der Atrophie an. Chambers fand an Stelle des Muskelgewebes Fettkörnchen und dazwischen granulierte Körper und glaubt, dass im gegebenen Falle — die Muskelerscheinungen eilten der erkennbaren Knochenerweichung um volle sieben Jahre voraus — der Prozess an den Muskeln demjenigen am Knochen vorausgegangen sei und dass eine veränderte Blutmischung die Degeneration beider Systeme verursacht habe. Weber fand an Glutaeus, Ileopsoas etc. vorwiegend Fettgewebe an Stelle der Muskelfasern und die spärlich erhaltenen der letzteren trübkörnig und fettig entartet. v. Recklinghausen beschrieb die Muskeln Osteomalacischer als schlaff, dünn, blass, die einzelnen Fasern von normalem Aussehen, aber stark glänzend, leicht in Scheiben zerbrechend. In den blassen Muskelteilen viele Kerne, nirgends fettige Degeneration. Friedreich sagt, die Muskeln sind atrophisch, welk, teils von hellgelber Farbe, teils von weissen sehnigen Streifen und Flecken durchsetzt; das histologische Bild lässt ein kernreiches, hyperplastisches Perimysium int. erkennen, an den Muskelelementen selber körnige, albuminöse Trübung, Wucherung der Muskelkerne und Zerfall der centralen Substanz wie bei der progressiven Muskelatrophie; den Prozess hält er für einen entzündlichen; die Frage, ob auch einfache regressive Veränderungen, fettige Entartung vorkommen könne, lässt er offen. Muskel- und Knochenerkrankung betrachtet er als von einander unabhängige, coordinierte Störungen, als Effekt einer gemeinsamen Ursache. Koeppen (l. c.) konstatierte bei seinen Untersuchungen feinkörnige Massen zwischen den Muskelfasern, teils mit freiliegenden, runden, zelligen Körpern, teils ohne solche; indessen fand er derartige Massen auch in den normalen Kontrollpräparaten, nur nicht so regelmässig und nicht so zahlreich. Die feinkörnigen Massen hält er für Gerinnungsprodukte, aber nicht allein des Blutes, sondern auch einer den Muskeln entstammenden Flüssigkeit. Daraus schliesst er, dass diese in osteomalacischen Muskeln reichlicher vorhanden sei und nimmt als weitere Folgerung einen veränderten Chemismus an. Senator hält in manchen Fällen eine selbständige Beteiligung der Muskeln an dem Krankheitsprozesse, eine der progressiven Muskelatrophie analoge konstitutionelle Ernährungsstörung für sehr wahrscheinlich und Friedberg folgert eine ebensolche aus den schon vor den eclatanten Krankheitssymptomen bestehenden rheumatoiden Schmerzen, aus der Schwäche und Schlaffheit der befallenen Muskeln, aus der unregelmässigen Verteilung der Lähmungen und aus dem Auftreten derselben zu einer Zeit, wo die Knochensubstanz noch fest genug ist, um für die Muskeln noch ausreichende Angriffspunkte zu bieten. Es bestehen die Muskelveränderungen nach ihm unabhängig von den Prozessen am Knochen. Wetzel fand bei einer Autopsie die Oberschenkelmuskel in eine gelbe, wachsähnliche Masse verwandelt.

Da ich geneigt bin, als Ursache der malacischen Veränderungen am Knochen eine anfangs nur quantitativ veränderte Zusammensetzung der Gewebssäfte anzunehmen, die durch Überproduktion eines X in den Adnexa zu stande kommt, halte ich dafür, dass die Veränderungen des Muskelgewebes in ihrem Werden veranlasst sind durch dieselbe unbekannte Schädlichkeit wie die Knochendestruktion; hat aber letztere zu der Zeit, wo muskuläre Symptome erkennbar werden, schon einen hohen Grad erreicht, so werden neben jenem fraglichen chemischen Körper die durch die Markprozesse geschaffene dyskrasische Blutalteration, sowie die durch den Knochenschmerz und ev. neuritischen

Prozesse bedingte Inaktivität der Muskeln ein neues, nicht weniger wirksames ätiologisches Moment abgeben. Das Blut mit dem X übersättigt wird infolge dieser erhöhten Konzentration an der Muskelzelle wie an der Knochenzelle einen chronischen Reiz unterhalten und demzufolge halte ich hie wie dort den Prozess entzündlicher Natur; dazu gesellen sich am Muskel durch die sekundären, trophischen Störungen, regressiv-degenerative Zustände.

3. An den Adnexa.

Nachdem glänzende Erfolge den Gedanken Fehlings, dass durch die Wegnahme der Ovarien bei osteomalacischen Frauen Heilung erzielt werden könne, gerechtfertigt hatten, war es natürlich, dass diese Drüsen als der die osteomalacische Noxe erzeugende oder dem Gesamtorganismus überliefernde Ort angesehen wurden; dem dieses Substrat auswirkenden Gewebe supponierte man histologische Veränderungen, spez. Charaktereigentümlichkeiten, freilich ohne dabei die Möglichkeit ausser Acht zu lassen, dass auch eine lediglich funktionelle Störung neben in ätiologischer Beziehung indifferenten patholog. Befunden oder ohne solche das ursächliche Moment der osteomalac. Gewebsdestruktionen abgeben könnte. Mit der Voraussetzung eines ovariellen Einflusses auf den Gesamtorganismus und insbesondere auf die Zellfunktion im Knochengewebe bei normaler physiologischer Thätigkeit der Eierstöcke könnte diese letztere auch allein einen zur Erkrankung ausreichenden Anstoss geben, wenn der Organismus durch ungünstige Ernährungs- und hygienische Verhältnisse in eine minderwertige, konstitutionelle Verfassung gebracht würde. Von diesen Erwägungen ausgehend machte man sich an die Untersuchung der Adnexa und ganz besonders der Ovarien. Fehling (7) fand bei sieben von neun untersuchten Fällen grossen Gefässreichtum und auffallende Hyperämie der Adnexa; Spermatica auffallend erweitert, die Hilusgefässe gewunden und mit kleinen Gefässektasien durchsetzt, ausserdem einzelne Capillaren ampullenartig erweitert. Dieser Gefässüberfüllung war er geneigt, eine besondere Bedeutung beizulegen, auch wenn sie nicht in allen Fällen gefunden wurde und obschon in fünf Fällen eine Retroflexio uteri vorhanden war, die anerkanntermassen zu Gefässreichtum und -Dilatation führt; es betont nämlich dieser Autor, dass ihm bei Laparotomieen wegen pathologischer Uteruslage in solcher Regelmässigkeit ein Blutreichtum der Adnexa diesen Grades nie aufgefallen sei. Entgegen dieser Auffassung sieht v. Winkel in der abnormen Lage die alleinige Ursache.

Rossier (33) untersuchte von drei der Fehlingschen Fälle je ein Ovarium und schreibt über deren Befund: Organe ab und zu vergrössert, konstant auffallende Stärke der Hilusgefässe, Hyperämie des ganzen Organs. Am äusseren Epithel nichts Besonderes, in der Rindenschicht Follikel gleichmässig zerstreut, von normaler Form und Färbung, weder Vermehrung noch Verminderung; ebendaselbst an einzelnen Stellen hyaline Degeneration, sich darstellend als glänzende, einem Primärfollikel ähnlich sehende Körper; in der Marksubstanz hyaline Entartung der Wandung der Gefässe und des die letzteren führenden Bindegewebsgerüstes, sowie starke Erweiterung der Gefässe.

Heyse (13) berichtet über das Untersuchungsergebnis zweier Ovarien, stammend von zwei osteomalacischen Frauen Fehlings, von denen je das zweite Rossier zur Verfügung gestellt war. Das Keimepithel war nur noch an wenigen Stellen vorhanden, wahrscheinlich infolge mangelhafter Aufbewahrung und enger Verpackung; die Follikel in der Rindenschicht gleichmässig verteilt, Grafsche Follikel auffallend spärlich und etwas erweitert; einige derselben in cystischer Degeneration begriffen; daneben ein frisches Corp. lut. und viele Corp. fibrosa, welche die Rinde an einzelnen Stellen stark einengen; letztere ist ausserdem noch von mässig tiefen Furchen durchzogen, in welche hinein das Keimepithel an einzelnen Stellen sich fortzusetzen schien. Diese Furchung war beim zweiten Ovar weniger ausgeprägt, seine Rinde dagegen verschmälert und in ihrem Stroma einige Blutextravasate. Die Marksubstanz bietet die von Rossier und v. Velits beschriebenen Veränderungen. Ein grosser Teil derselben wird ein-

genommen von dicht gedrängten, klaffenden Capillaren, deren Wände stellenweise hyalin degeneriert und durch diesen Prozess stark verdickt und starr sind.[1])

Viele der Corp. fibrosa berühren unmittelbar die hyalinen Degenerationsherde der Marksubstanz und Heyse konnte einen Unterschied zwischen der Substanz dieser Körper und dem Hyalin der degenerierten Arterien nicht finden; er will damit aber nicht sagen, dass die Corp. fibrosa aus degenerierten Gefässen und nicht aus Grafschen Follikeln oder Corp. lutea ihren Ursprung nehmen; aber vielleicht werde manches, was er als Corp. fibrosa betrachtete, zu den Degenerationsherden zu rechnen sein und andererseits bestehen seines Erachtens die Corp. fibrosa in dem einen Ovar nicht mehr aus fibromatösem Gewebe, sondern sie sind ebenfalls hyalin entartet.

So viel Heyse aus den Befunden seiner Präparate auf die Einzelstadien und den Ausgangspunkt des degenerativen Prozesses schliessen kann, beginnt derselbe mit einer Verdickung der Media, oft unter gleichzeitiger excentrischer Erweiterung des Lumens. Während in den Anfangsstadien der Entartung Zellgrenze und Zellkern noch erkennbar sind, ist auf vorgerückteren Stufen diese Unterscheidung nicht mehr möglich, die Media verliert jede distinkte Färbbarkeit, bietet ein homogenes Aussehen. Nur in Ausnahmefällen zeigt sich die Intima vorwiegend befallen, wobei nach Ziegler die möglicherweise in Proliferation begriffenen Endothelkerne verschwinden; Heyse hat nur feststellen können, dass nach ihrer Zahl eine Zellvermehrung müsse stattgefunden haben.

v. Velits hat als der erste auf die hyaline Degeneration der Ovarialgefässe als einen konstanten oder wenigstens sehr häufigen Befund hingewiesen; bei seinen neun Fällen hat er sie nie vermisst; am stärksten fand er meistens die Media, in einigen Fällen auch die Intima und in einem besonders die Adventitia ergriffen. Die Degeneration ging bis zur Obliteration der Gefässe, ja bis zum Zerfall derselben in einzelne hyaline Schollen. Die Ausbreitung war meist inselförmig, in zwei Fällen diffus auf den centralen Teil beschränkt; in sechs Fällen starke Erweiterung und Vermehrung der Blutgefässe, Arterien, Capillaren und Venen; in drei Fällen Blutextravasate, zweimal im gesunden Gewebe, einmal innerhalb der Degenerationsherde; in einem Falle starke Schrumpfung der Corticalis. Follikelzahl in zwei Fällen vermindert, in einem normal und in drei Fällen gesteigert. Einmal cystische Erweiterung der Follikel.

Hofmeier fand bei einer 30jährigen Virgo weder besonderen Reichtum, noch auffallende Erweiterung der Gefässe; die Ovarien waren klein, atrophisch und stark gefurcht. Keimepithel an vielen Stellen noch sehr gut erhalten. Mikroskopisch bestehen die Ovarien fast nur aus kurzfaserigem Bindegewebe. „Es sind nur ganz vereinzelte und spärliche Ovula und Follikel vorhanden, so dass man an ganzen Schnittreihen kaum eines sieht."

Donat (4) konstatierte in seinem Falle starke Gefässentwicklung der Ligg. lata und der Adnexa besonders links. Beide Ovarien platt, klein, von weicher Konsistenz, im rechten mehrere reife, doch kleine Follikel und ein Corp. lut. aus der fünften Woche, im linken ein solches der zweiten Woche und eine haselnussgrosse Follicularcyste; an den Gefässen hyaline Entartung und Verdickung ihrer Wände in ausgeprägter Weise.

v. Winkel konnte bei drei operativ Behandelten an den Ovarien nichts Pathologisches feststellen, auch in Simpsens Fällen erwiesen sich die Ovarien, untersucht von Gulland, normal. Löhlein fand in sieben Fällen dreimal die Ovarien oder wenigstens das eine atrophisch, dreimal Adnexa mit Ovarien zum Teil hyperämisch, einmal normal.

Seeligmann (35) konstatierte in seinem Falle normales Verhalten der Ovarien, der Tuben und des Uterus. Thorn (41) erwähnt mässiger Gefässdilatation der Adnexa und cystisch entarteter Follikel beider Ovarien. Schnell (38) fand Atrophie des Organs, Follikelschwund, erst bindegew., später hyaline Degeneration im Rindenstroma und hyaline Entartung der Gefässe und Marksubstanz. Diese Veränderungen gehen nach ihm parallel der Schwere der Krankheit.

[1]) An den am stärksten veränderten Stellen ist das Gefässlumen oblitteriert. Die Adventitia ist nur an den grösseren Degenerationsherden mitergriffen.

Veränderungen in der angegebenen Richtung nur mit dem Unterschiede eines Mehr oder Weniger finden sich auch noch bei anderen Forschern.

Bei der Mehrzahl dieser histologischen Untersuchungen wurde, nachdem von Fehling, Macedonio (29) und anderen auf eine gesteigerte Fertilität und erhöhte Ovarialfunktion bei osteom. Frauen hingewiesen worden war, auch dem Verhalten der Follikel sowohl hinsichtlich Verteilung als Anzahl grössere Aufmerksamkeit geschenkt; doch eine nur einigermassen exakte numerische Bestimmung derselben existierte nicht; Henle hat ihre Zahl auf 36000 angegeben, allein auf Grund eines Verfahrens, das durchaus unzulässig ist. Erst Heyse (l. c.) hat nach einer Methode, die dem Maximum erreichbarer Wahrscheinlichkeitsberechnung wird nahe kommen, die Follikel gezählt; er legte Serienschnitte von der Dicke 0,05 mm an, bestimmte unter dem Mikroskope die Zahl der auf einer grösseren Reihe von aus verschiedenen Zonen des Ovars stammenden Schnitten sichtbaren Follikel unter Berücksichtigung der Thatsache, dass angeschnittene Follikel doppelt, die grösseren Grafschen vielleicht mehrmals gezählt werden, und setzte gleichzeitig den Flächeninhalt der verwerteten Schnitte fest, woraus er den Rauminhalt der letzteren berechnete oder er bestimmte diesen durch Flüssigkeitsverdrängung. Aus dem Verhältnis des räumlich fixierten Stückes zum ganzen Ovar, welches nach Gegenbauer und Vierordt zu 3600 cbmm angenommen ward, und der gefundenen Menge an Follikeln schloss er auf die Gesamtzahl derselben; so fand er diese bei einem normalen Ovar eines 17jährigen Mädchens zu 17600, bei einem Eierstocke einer osteom. Frau zu 5000. Diese Differenz kann jedoch eine physiologische Erscheinung sein, lediglich bedingt durch den Altersunterschied und gestattet daher keine weiteren Schlüsse. Follikelarme Stellen wechselten mit follikelreicheren ab.

Über den Ovarialbefund in unserem Falle hat Hanau, der uns in zuvorkommender Weise über pathologische Zustände immer sehr ausführliche Berichte zukommen liess, sich kurz fassen können, weil er eben etwas Pathologisches nicht hatte finden können.

Es ist diese Thatsache, dass bei einer juvenilen Osteomalacie, bei der noch keine menstruellen Kongestionen, keine Schwangerschaftswirkungen und keine Einflüsse abnormer Uteruslage auf die Ovarien zur Geltung gekommen sind, diese trotz des progressiven, hochgradigen malacischen Prozesses in normalem Zustande befunden wurden, meines Erachtens sehr bedeutungsvoll; sie mahnt uns, auch vorhandene Veränderungen mit grosser Vorsicht zu beurteilen und nur unter strenger Kritik für die Annahme eines möglichen kausalen Konnexes mit der Erkrankung zu verwerten. Solche negativen Ergebnisse werden aber auch in gleichem Masse Bedenken einflössen, jene Alterationen leichthin als Erscheinungen, als Spätsymtome der Osteomalacie zu erklären.

Überblicken wir die Resultate der ausgeführten Untersuchungen, so treffen wir sehr häufig angegeben vermehrten Gefässreichtum, erweiterte und geschlängelte Gefässe und hyaline Entartung ihrer Wandung verschiedenen Grades in der Marksubstanz; als weit seltenere Befunde Schrumpfung der Corticalis, cystische Entartung von Follikeln, neben Vermehrung Verminderung derselben und unregelmässige Verteilung, von Heyse und Rossier angegebene hyaline Herde in der Rinde, die aber nach den beiden Forschern z. Teil nicht gleicher Provenienz zu sein scheinen; dazu waren einige Male Blutextravasate beobachtet worden; diese dürften jedoch nach Waldeyer bedeutungslos sein, weil sie bei der Exstirpation der Organe durch Quetschung konnten entstanden sein, was im Bereiche wenigstens der Degenerationsherde um so leichter möglich war, als die Entartung eine gewisse Brüchigkeit der Gefässwände bedingen wird; ich erinnere hier an das Ovarialhaematom bei der ak. Phosphorvergiftung zur Zeit der Menstruation; andererseits finden sich schon bei der physiologischen Ovarialthätigkeit zur Zeit der geschlechtlichen Funktionen kleinere oder grössere Blutaustritte ins Parenchym der Eierstöcke. Neben diesen Fällen geht aber auch eine Anzahl einher, bei denen sorgfältige Untersuchung durchaus normales Verhalten der Keimdrüsen ergeben hat, und endlich findet sich hyal. Degeneration allerdings nicht gerade häufig bei interst. chron. Oophoritis, Myoma ut. und im sen. Ovar (Orthmann).

Sind wir nun berechtigt, auf Grund der Ergebnisse dieser Forschungen den Begriff eines osteomalac. Ovars, eines Ovars, das immer und immer wieder typische, für Osteomalacie charakteristische Eigentümlichkeiten aufweist, Befunde, die nur bei dieser Krankheit sich finden, in die Pathologie der Knochenerweichung einzuführen? Nein; die Begründung ist im Voraufgehenden gegeben. Es blieben für das Ovar als in ätiolog. Beziehung zur Erkrankung stehendes Organ nur noch die beiden andern Möglichkeiten: Funktionelle Störung mit oder ohne auf Osteomalacie indifferente Veränderungen und erworbene konstitutionelle Prädisposition bei normaler Ovarialthätigkeit. Welche dieser Eventualitäten mehr Aussicht auf Wahrscheinlichkeit hat, zur Entscheidung dieser Frage haben die Ovarialuntersuchungen keine Anhaltspunkte gegeben. Die gefundenen Abweichungen von der Norm können, obgleich sie nicht in der wünschbaren Konstanz vorhanden waren, als direkte Rückwirkung der Noxe auf das sie produzierende Organ oder noch lieber als Folge einer Saftveränderung angesehen werden, wofür die Markalteration verantwortlich gemacht werden muss; sie können also durch die Osteomalacie entstanden sein ohne zur Entstehung jener beigetragen zu haben, oder wie Heyse entgegen meiner Ansicht meint, haben sie, ohne einheitlicher Natur zu sein und ohne die einzige hierbei mögliche pathologische Veränderung darzustellen, den Reiz, den die Ovarien stets ausüben, so umgestimmt, dass er bei der Entstehung der Osteomalacie wirksam wird; er denkt hier an nervöse Fernwirkung, vielleicht auch ausgelöst durch Veränderungen pathologischer Art an den Ovarialnerven.

Wenn Follikelschwund und Atrophie des Organs sich als relativ konstanter Befund herausstellen würden, so müsste man diese, wenigstens solange gesteigerte Fruchtbarkeit Osteomalacischer angenommen wird, als Sekundärerscheinung auffassen.

Nach Analogieschlüssen stammt das Hyalin aus dem Zellprotoplasma, wie dies H. Meckel für die hyalinen Nierencylinder, Tortual für den Gallertklumpen der Struma nachgewiesen haben; künstlich lässt es sich nach v. Recklinghausen erzeugen, indem lebende Zellen unter einen kontinuierlichen mässig erhöhten Druck gebracht werden, wobei hyaline Kugeln aus jenen hervorquellen. Danach können, wie Rossier und Heyse meinen, der abnorme Gefässreichtum und die Entartung im Zusammenhang stehen, indem durch Blutdrucksteigerung, für welche nach Heyse zwar einzig die Neubildung von Arterien spricht, erst Hyalin exprimiert wird und infolge dadurch entstandener Schwächung der Wandung diese nun dilatiert; ich halte diese Inversion der Reihenfolge für berechtigt, weil die physiologische Druckwirkung der Gefässwandung nicht zugleich ihre maximale Leistungsfähigkeit sein wird, und weil bei einer der Drucksteigerung entsprechenden Erweiterung jene eigentlich nicht zustande kommen könnte.

Indessen, es erscheint mir richtiger, dyskrasische Zustände für die Entstehung der hyalinen Degeneration verantwortlich zu machen, da nach Recklinghausen ein derartig veränderter Chemism. ebenfalls ein aetiolog. Moment bilden kann, und Analoga finden wir in der amyloiden Degeneration, in deren Genese Blutalteration durch chronische Knocheneiterungen eine Hauptrolle spielen.

III.

Aus praktischen Gründen, um Wiederholungen zu vermeiden oder auf folgendes zu verweisen, will ich hier eine kurze Betrachtung anbringen über das Vorkommen der Krankheit, über ihre geographische Ausbreitung, über das Verhältnis ihres Auftretens bei den beiden Geschlechtern und in den verschiedenen Altersperioden. Während früher der endemische Charakter der Osteomalacie als sozusagen unangefochtene Thatsache anerkannt ward, ist durch Latzko (21) auch diese Eigentümlichkeit des Leidens wieder Gegenstand lebhafter Kontroverse geworden, jedoch ohne dass dieselbe bis jetzt eine befriedigende, endgültige Lösung ergeben hätte. F. v. Winkel (46) hatte zwar schon 30 Jahre früher entgegen Cohnheim und v. Recklinghausen auf ein häufigeres und allgemeineres Vorkommen der Krankheit hingewiesen, tritt aber dennoch Latzkos Ansicht, die ein unbeschränktes Allgemeinauftreten mit grosser Frequenz inauguriert, entgegen.

Als Gegenden, in welchen die Osteomalacie endemisches Auftreten zeigt, werden von Fehling angegeben Basel und besonders das Ergolzthal in Baselland. Während eines Zeitraumes von acht Jahren hatte dieser Autor daselbst 14 Fälle von Osteomalacie zur Beobachtung bekommen, während er bei einem zehnjährigen Aufenthalt in Stuttgart nur sechs Fälle zu sehen Gelegenheit hatte. Von diesem, Latzko, Littauer (25) und anderen Autoren werden als weitere Osteomalacieherde zitiert: das Orlonathal bei Mailand (Casati), die Gegend von Gummersbach (L. Winkel), Sottegem in Ostflandern (Hoebecke), Calabrien (Gelpke), der Schwarzwald, das Lahnthal bei Giessen (Kehrer), das untere Elsass, die Donau-Insel Schütt (v. Velits), die Bukowina (Kleinwächter). Als immune Länder, oder wenigstens solche, in denen die Krankheit nur sporadisches Auftreten zeigte, galten Norddeutschland, England, Frankreich, Rumänien, Russland, der südliche und östliche Teil Ungarns, Nordamerika u. a.

Eine Thatsache, die mir beachtenswert erscheint, ist die, dass in Gummersbach, einem unter Winkel sen. klassischen Osteomalacieherde, das Leiden so gut wie ausgestorben ist; ein ähnliches Heil ist auch Sottegem in Ostflandern widerfahren.

Allgemein, sagt Fehling, ist die Osteomalacie in feuchten Flussthälern, in nassen und sonnenarmen Gegenden endemisch. Latzko (l. c.) behauptet, so lange die Erkennung der Krankheit nicht Allgemeingut der Ärzte geworden sei, könne die Möglichkeit, sich ein sicheres Bild von der Ausbreitung des Leidens zu konstruieren, nicht vorhanden sein; damit trifft er gewiss bis zu einem bestimmten Grade das Richtige; doch darf man andererseits nicht übersehen, dass schwere Fälle, wie sie z. B. Fehling (6 u. 7) in der Mehrzahl der seinigen hatte, bei längerer Beobachtung der Majorität der Ärzte und Leitern von Anstalten den Verdacht auf Osteomalacie nahe legen müssen, und demnach eine Differenz im Auftreten, wie sie von vielen Autoren angegeben wird, ohne thatsächliches Bestehen nicht denkbar ist. Um ein vollkommen einwandfreies Beobachtungsergebnis über das Vorkommen der Krankheit zu erhalten, müsste man zwar noch weiter gehen als Latzko und verlangen, dass sich die Diagnose gründen müsse auf einheitlich anerkannte Symptome und zwar auf solche, die den Beginn, die ersten Stadien der Osteomalacie darstellen und vielleicht die einzigen Erscheinungen einer leichteren osteomalac. Erkrankung bilden; so würden auch die Fälle der letzteren Art mit in Berücksichtigung kommen. Gegen einen endemischen Charakter der Krankheit spricht nach Latzko die unverhältnismässige Häufung von Einzelbeobachtungen aus aller Herren Ländern und ganz besonders der Umstand, dass immer mehr Orte als angeblich endemische Verbreitungsbezirke dieser Krankheit erkannt werden, und diesen, sagt er nun, bin ich in der Lage als weiteren Wien beizufügen, wo die Osteomalacie in ganz besonderer Häufigkeit auftritt; vom August 1891 bis heute (Sitzungstag der gyn. Sektion der 66. Versammlung deutscher Naturforscher und Ärzte in Wien 1894) habe ich 50 Fälle genau beobachtet. In der dem Vortrag folgenden Diskussion hat diese Frequenzzahl Anlass zu lebhaften Widersprüchen von Seite F. v. Winkels und Chrobaks gegeben; ersterer (46) betonte, dass solche Zahlen in den Sektionsprotokollen der pathologischen Anatomen müssten zum Ausdruck kommen, was Latzko zu widerlegen suchte, doch nach meinem Ermessen mit nicht ganz glücklichem Erfolg; die Ursache, dass dem nicht so sei, argumentierte der Autor, liegt darin, dass diejenigen Fälle von Osteomalacie, die in der Zeit der therapeutischen Ohnmacht dem Krankheitsprozesse erlagen, durchschnittlich eine lange Reihe von Jahren vorher hinsiechen. Nehme man die Durchschnittsdauer zu zehn Jahren, so werde erst auf zehn Kranke ein Todesfall treffen, und von diesen Gestorbenen komme gewiss nur ein kleiner Teil zur Sektion, da bei dem exquisit chron. Verlauf die früher für unheilbar gehaltenen Unglücklichen in der Mehrzahl in Privat- oder Versorgungshäusern ihr Ende beschliessen. Dieses letztere ist gewiss nur zu richtig, die erstere Behauptung aber nicht haltbar; denn bei 80% Mortalität, wie sie die Krankheit in der „therapielosen" Zeit aufwies, werden innerhalb des Durchschnittszeitraumes von zehn Jahren eben vier von zehn Kranken sterben. Jener Zeit schon den Mortalitätsquotienten von nur 20% zu supponieren, führte zum Trugschluss. Mit dem Einsetzen einer erfolgreichen Therapie, die den Lauf der Krankheit einschränkte,

viele Heilungen brachte, hochgradigen Skelettverbildungen vorzubeugen vermochte, beschränkten sich dann freilich die osteomalacischen Sektionsbefunde, da viele dieser früher Osteomalacischen später an anderen Krankheiten starben, die bei ev. Autopsie das Hauptinteresse bildeten und Knochenverkrümmungen leichteren Grades übersehen liessen, und solche, bei denen der Prozess zur Heilung gebracht wurde vor Eintritt von Deformitäten, mussten nach ihrem Tode dem pathologischen Anatom entgehen. Chrobak konnte die hohe Zahl auch nicht begreifen, da er jährlich nur wenige Fälle zu sehen bekomme, und Kehrer teilte mit, dass Martin in Berlin trotz des grossen Beobachtungsmateriales erst zwei Fälle gesehen kabe und davon den einen bei ihm in Heidelberg.

Die Krankenverzeichnisse des Kt.-Spitals zu Münsterlingen (Kt. Thurgau) weisen während der Jahre 1886—1901 ausser demjenigen, welcher die Veranlassung zu dieser Arbeit gab, keinen Fall von Osteomalacie auf. Auf diese Thatsache lege ich einigen Wert, weil diese Anstalt ihre Kranken aus einer Bevölkerung rekrutiert, die einen sehr stabilen Charakter hat, die keinem grossen Wechsel unterworfen ist, da sie nicht durch Fremdenandrang vermischt wird. Dazu muss noch betont werden, dass die gegenwärtige Osteomalacie aus einer Gegend stammt und in einer Gegend ihre Entstehung nahm, die ausserhalb des Rayons liegt, der Münsterlingen das Krankenmaterial liefert. Diese Thatsache im Verein mit der Erwägung der litterarischen Angaben machen bei mir das Bestehen einer endemischen Natur der Osteomalacie immer noch sehr wahrscheinlich, daneben aber mögen sporadische Fälle häufiger vorkommen als zur Zeit der Veröffentlichung von Latzkos Arbeiten angenommen wurde.

In der weit überlegenen Mehrzahl treffen wir die Krankheit bei dem weiblichen Geschlechte; Litzmann schätzte die relative Häufigkeit bei demselben auf 91,6% und liess auf das männliche Geschlecht den Rest von 4,6% entfallen. Indessen sind Latzko (22) Strauscheid und andere der Ansicht, dass dieses scheinbar seltene Auftreten bei Männern auf ungenügender Vertrautheit der Ärzte mit der Symptomatologie der Krankheit beruhe und ersterer begründete seine Anschauung damit, dass ihm, einem Gynäkologen, bis zum Jahre 1897 fünf Fälle männlicher Osteomalacie zur Beobachtung gekommen seien. Strauscheid berichtet über einen Fall, bei welchem durch Verbildung und Verlagerung des Sternums ein Hindernis für die Passage der Nahrung im Oesophagus geschaffen wurde, so dass der Kranke schliesslich an Inanition zu Grunde ging. Ringels männliche Osteomalacie war gepaart mit Ulcus ventriucli, welches durch eine Blutung nach elfjährigem Bestehen des ersteren Leidens den Exitus herbeiführte. Koppius schreibt über eine virile Osteomalacie, die mit angeborener Idiotie kombiniert war; er ist geneigt, eine nähere Beziehnung zwischen Knochenerweichung und Rhachitis anzunehmen. Der Fall, den Berger mitteilt, zeichnete sich durch hochgradige Knochenverbildungen aus, die schon in ihrem ersten Stadien von intensiven Muskelsymptomen, Krämpfen, Tremor, Kontrakturen begleitet waren. Besondere Abweichungen im Verlauf der männlichen von dem der weiblichen Osteomalacie werden nicht erwähnt; ob der Prozess das männliche Becken mehr verschont, lässt sich aus den mir zugänglichen Angaben nicht ersehen.

In der Hauptsache bildet die Osteomalacie aber eine Krankheit des weiblichen Geschlechtes, sagen wir kurz ein Leiden der Frauen; denn ihr Auftreten ist mit relativ wenigen Ausnahmen an dasjenige Lebensalter geknüpft, welches die regste generative Thätigkeit äussert, doch bleiben auch Frauen im Klimakterium, ja selbst Greisinnen nicht verschont, wie anderseits die Krankheit auch bei Mädchen in den Pubertätsjahren, sogar bei Kindern angetroffen wurde. Dass eine infantile Osteomalacie existiere, wurde lange Zeit bezweifelt, oder auch direkt bestritten. Es galt bei Klinikern wie patholgischen Anatomen das Leiden als eine Erkrankung des fertigen Knochens, charakterisiert durch Kalkverlust ohne oder mit geringer Neubildung osteoider Substanz, während die Rhachitis, welche die Knochenerkrankung der Kinderjahre ist, und welche eine Existenz der Osteomalacie in diesem Alter fraglich erscheinen liess, als eine Affektion des wachsenden Knochens angesehen wurde, gekennzeichnet durch das Übermass von Proliferationsvorgängen am periostal wie am chondral heranwachsenden Knochengewebe und

durch die Unvollkommenheit dieser Produkte. Gestützt auf Untersuchungen von Recklinghausen hat Rehn zuerst auf das Vorkommen einer Kinderosteomalacie hingewiesen, ohne jedoch durchzudringen mit seiner Anschauung. Auch v. Recklinghausen, der seinen Standpunkt weiterhin verteidigte, erfuhr Widersprüche durch Ziegler. Es schien also, dass allein nach den histologischen Veränderungen der Knochen, die Frage, ob Rhachitis, ob Osteomalacie, nicht zu entscheiden sei ohne Berücksichtigung der klinischen Thatsachen. Von diesen Gesichtspunkten geleitet, machte es sich Siegert (37) zur Aufgabe an der Hand von acht in der Litteratur vorgefundenen Fällen und mit Hilfe einer eigenen Beobachtung die Frage zu einer definitiven Lösung zu bringen und ich glaube, dass ihm der Versuch geglückt sein dürfte. Seine drei ersten Fälle betrafen Mädchen, bei denen die Erkrankung im Alter von 10 bis 13 Jahren einsetzte und nach wenigen Jahren den Exitus herbeiführte. Die klinischen Erscheinungen und die Sektionsbefunde sprachen für typische Osteomalacie. Im vierten Falle betraf die Krankheit das männliche Geschlecht, einen Knaben, an dem sie ihre ersten Sypmtome in seinem 16. Lebensjahre erkennen liess; der Kranke aber zeigte noch einen gänzlich infantilen Habitus, machte den Eindruck eines 10jährigen Jungen, ermangelte jeglichen Zeichens der Pubertät und hatte ein Körpergewicht von nur 30 kg. Neben der Osteomalacie war der Patient mit einem anderen chronischen Leiden behaftet, dessen Schilderung den Gedanken an kongenitale Lues nahelegt und dessen Folgezustände nicht weniger als die Knochenerweichung im 19. Altersjahre den Tod herbeiführten. Der klinische Verlauf und noch mehr das Ergebnis der Obduktion, die von Recklinghausen ausgeführt wurde, sind charakteristisch für Osteomalacie. Rhachitis tarda war in drei Fällen ausgeschlossen, weil leichte Frührhachitis bestanden hatte. Diesen vier Fällen infantiler Knochenerweichung halte ich mich für berechtigt, den unserigen als fünften anzureihen, obschon die ersten sicheren osteomalacischen Erscheinungen erst im 18. Lebensjahre der Kranken sich einstellten; denn ihr Status zeigt, dass sie in Statur und Aussehen höchstens einem 12jährigen Mädchen entsprach, auch geistig erst auf dieser Stufe stand, noch keine Zeichen eintretender Pubertät an sich trug, auch der Befund der inneren Genitalien dem Entwicklungszustand jenes Alters entsprach und Zweifel an der Diagnose Osteomalacie sich gewiss nicht erheben können. Es sei hier noch darauf hingewiesen, dass v. Recklinghausen es für wahrscheinlich erachtet, dass rhachitische und osteomalacische Prozesse im Kindesalter nebeneinander existieren können, wobei bald die Erscheinungen des einen bald die des anderen mehr in den Vordergrund treten.

IV.

Ätiologie.

Schon mehr wie einmal habe ich mit der Ursache der Krankheit in Beziehung stehende Fragen gestreift, so bei der Besprechung der geographischen Verbreitung derselben und bei der Erörterung der histologischen Befunde der excidierten Eierstöcke; immer aber erübrigt es noch, auf die eigentliche causa morbi einzugehen, oder da sie überhaupt noch nicht feststeht, die Theorien zu erwägen, deren Erzeugung sie veranlasst hat und wenn möglich selber einen Beitrag zur Erkennung, zur Eruierung zu liefern. Fehling (7) betrachtete feuchte Flussthäler, nasse, sonnenarme Wohnungen als für das Auftreten der Krankheit disponierte Gegenden; er hält aber mit Kehrer entgegen Latzko die Osteomalacie nicht für eine Krankheit des Proletariats; dieselbe kommt nach ihm (6) in demselben Verhältnisse vor, wie Wohlhabende und Arme sich unter den Gebärenden befinden. Dass unter den wenigen Begüterten Bäckers- und Fleischersfrauen, sowie Wirtinnen an erster Stelle figurieren, hat nach Latzko seinen besondern Grund; er schreibt diese Thatsache dem Umstande zu, dass die Inhaber dieser Gewerbe oft genug in ebenerdigen Räumen wohnen, die allen hygienischen Anforderungen hohnsprechen. In einem Falle machte v. Winkel den Genuss sauren Brotes für die Entstehung verantwortlich. Über den Einfluss der Nahrung, sagt Fehling, wisse er nichts Sicheres und Kehrer betont,

dass bei den ärmlich genährten Gebirgsbewohnern seiner Umgebung Osteomalacie so gut wie gar nicht vorkomme; auch Latzko negiert, dass ungenügende oder unzweckmässige Ernährung ätiologisch eine Rolle spiele, da seine Kranken in der überwiegenden Mehrzahl immer ausreichende, gemischte Kost genossen hatten. Dem Stillen, dem in manchen Krankenberichten eine besondere Bedeutung zugesprochen wird, misst Fehling (6) gar keinen ursächlichen Einfluss bei, da im Wallis, in Südafrika, die Frauen $^1/_2$—2 Jahre, in Japan sogar 2—3 Jahre stillen und doch sei dort die Osteomalacie so gut wie unbekannt. Zugegeben, dass alle diese Momente den Kern der Ursache gewiss nicht treffen, so möchte ich doch nicht so weit gehen, ihnen jede Mitwirkung abzusprechen, in den Fällen, wo es unter ihrem Einfluss zu einer Schwächung des Gesamtorganismus, der Konstitution gekommen ist, da hier dann auch eine qualitativ oder quantitativ minderwertige „osteomalacische Noxe" eben noch wird im stande sein, den Krankheitsprozess einzuleiten.

Für die puerperalen Fälle lag es nahe, den Grund der Kalkentführung aus dem Knochen zu erblicken in dem Kalkbedarf des wachsenden Fötus und in der Verwertung von Kalk zur Milchproduktion; nun weiss man aber, dass dieses Bedürfnis an Kalk bei Schwangern mehr als genügend durch die Nahrungsaufnahme gedeckt wird; zudem sind Gravidität und Laktation physiologische Vorgänge, weshalb nicht anzunehmen ist, dass dieselben von sich aus ohne ein anderes treibendes Agens eine Knochenerweichung nach Art der Osteomalacie erzeugen.

Gestützt auf eine Arbeit von C. Schmidt aus dem Jahre 1847 hatte sich die Auffassung gebildet, der osteomalacische Prozess sei ein rein chemischer Vorgang, eine Auslaugung der Kalksalze des Knochens durch eine freie Säure; man wollte Milchsäure in der Markhöhle gefunden haben. Diese Säure sollte nach dem citierten Autor frei neben saurem Calciumphosphat in der sauerreagierenden Flüssigkeit der „cystisch entarteten" Röhrenknochen sich finden. Schmidt glaubte Gährungsmilchsäure vor sich zu haben und hielt die erkrankten Gewebe des Knochens für Gährungserreger. Seine Untersuchungen entbehrten jedoch nach Hoffmann (14) wissenschaftlicher Genauigkeit und seine Folgerungen einer strengen Logik, wofür letzterer als Beweis folgende Stellen der Arbeit citiert: Obschon die mit Bleioxyd gekochte, filtrierte und dann entbleite Flüssigkeit eine „bedeutende Menge" von Zinkoxyd gelöst hat, so war die Ausbeute an angeblichem Zinklaktat aus dem „ganzen gesammelten Fluidum so gering, dass sie zur Elementaranalyse unzureichend" schien, ja der Körper nicht einmal hinreichend gereinigt werden konnte. Der Verfasser erklärt dann: „In Anbetracht der noch unvollständigen Reinheit der Kristalle (Farbstoffgehalt), sowie der geringen zur Bestimmung (des ZnO) verwendbaren Quantität, erscheint die Übereinstimmung zwischen Versuch (31,8 % ZnO) und Rechnung (33 %) schlagend genug, um die neben Phosphorsäure als saures Kalksalz enthaltene Säure als Milchsäure zu erklären". Auch die Versuche von O. Weber waren nicht einwandfrei, da sie vorgenommen worden waren an Material, das bereits sechs Tage lang im Seciersaal gelegen hatte, weshalb man keine hinreichende Sicherheit hatte, dass die gefundene Milchsäure nicht aus den totenstarren Muskeln stammte. Trotz alledem war man, wahrscheinlich von der Voraussetzung ausgehend, dass die Milchsäure sofort durch die Nieren ausgeführt werden müsste, gleich bei der Hand, dieselbe im Harne gefunden zu haben. Nencke und Sieber haben zwar gezeigt, dass jene Ergebnisse durch unzureichende Methoden gewonnen waren und auch Levy hatte später den experimentellen Beweis erbracht, dass die Abnahme der Kalksalze im osteomalacischen Knochen unmöglich auf einer rein chemischen Auslaugung durch Säuren beruhen könne, da frische mit Milchsäure ausgezogene Knochen viel mehr Kohlensäure als Phosphorsäure verlieren, während das Verhältnis zwischen Calciumcarbonat und Calciumphosphat im normalen und osteomalacischen Knochen dasselbe sei.

Endlich bestätigte sich Heitzmanns Angabe, dass durch milchsaure Nahrung künstlich an Thieren Osteomalacie erzeugt werden könne, nicht; Heiss hat einem Hunde durch 308 Tage gegen 2300 gr Milchsäure gefüttert, ohne die geringsten Anzeichen von Osteomalacie finden zu können.

Neuere Untersuchungen von Schmutziger und Heuss konnten Milchsäure im Harne nicht nachweisen, und auch Hoffmann (l. c.) gelang der Nachweis der Milchsäure, ungeachtet dass hinreichend grosse Harnmengen, bis zu 20 l, auf einmal in Arbeit genommen wurden, und ungeachtet dass in beiden zur Untersuchung benutzten Fällen die Osteomalacie weit fortgeschritten war, nicht. Er hielt sich im Wesentlichen an die von Salkowski beschriebene Methode, wonach das eingedampfte alkoholische Extrakt mit Äther ausgesogen wurde; in dem mit Zinkcarbonat versetzten und mässig eingedämpften Filtrate bildeten sich reichliche Kristallisationen; aber diese bestanden nicht aus Zinklaktat, sondern aus stark gefärbtem Harnstoff, wie fraktionierte Kristallisation der wieder gelösten Masse zeigte; der Harnstoff aller Fraktionen war durch die Darstellung der Salpetersäure- und Oxalsäureverbindung, durch die Biuretreaktion, sein Verhalten gegen rauchende Salpetersäure und Hüfnersche Lauge identifiziert. Beck. der das gegenseitige Verhalten der N.-Substanzen im Harne Osteomalacischer studierte, sprechen die geringen für Ammoniak gefundenen Werte gegen eine Säurevergiftung.

Rindfleisch nimmt eine Stauungshyperämie als Ursache an und glaubt, dass das mit CO_2 überladene Blut die Auflösung der Kalksalze bedinge; dieser Ansicht ist auch Virchow; nach ihm bedarf es zu diesem chemischen Prozess keiner exceptionellen Säure.

Nach Berichten von Caspari und Zuntz liessen sich bei Kaninchen und Schweinen durch lange fortgesetzte Fütterung von Oxalsäure neben starker Steigerung der Kalkausfuhr Veränderungen am Knochengerüst, namentlich am Becken hervorrufen, welche wenigstens makroskopisch der menschlichen Osteomalacie sollen geglichen haben.

Da etwas für die Ätiologie Erspriessliches also noch nicht feststand, machte man sich mit um so grösseren Eifer an die Untersuchung der Stoffwechselprodukte, insbesondere des Harnes und des Kotes, indem man mit etwelcher Berechtigung hoffte, dass ihre Ergebnisse wertvolle Aufschlüsse über das Wesen der Osteomalacie bringen würden, einer Krankheit, bei welcher der Chemismus so gewaltig erschüttert erschien. Vor allem interessierte die Menge des ausgeschiedenen Kalkes und der Phosphorsäure, weil ja das eine Resultat des osteomalacischen Prozesses eine Auflösung des Calciumcarbonats und -phosphats des Knochens ist.

Um eher zu einem praktischen Ergebnisse zu gelangen stellte Fehling (6) vergleichende Untersuchungen an; zwei an schwerer Osteomalacie leidende und zwei mit chronischen entzündlichen Gebärmutterkrankheiten behaftete Frauen wurden als Objekte gewählt und quantitativ sowie qualitativ möglichst gleich genährt. Der tägliche Durchschnitt des als CaO bestimmten Kalkes und der als P_2O_5 bestimmten Phosphorsäure, berechnet aus den Einzelergebnissen von vier Tagen stellte sich wie folgt:

Ost. 1. Fall an CaO 0,085; an P_2O_5 1,088 gr
Ost. 2. Fall an CaO 0,104; an P_2O_5 1,352 gr
Nor. Fall. an CaO 0,273; an P_2O_5 1,694 gr

Aus diesem Ergebnisse erhellt, dass bei beiden Osteomalacischen, von denen bei der einen das Leiden schon 11 Jahre bestand, zur Zeit der Beobachtung die tägliche Ausscheidung an CaO und P_2O_5 geringer war als bei der Gesunden.

Auch in unserem Falle wurde der Harn vergleichend mit demjenigen eines gesunden Mädchens und mit z. T. derselben Fragestellung genau durch Hr. Kt. Chemiker Schmid in Frauenfeld untersucht. Der Kalk wurde als CaO nach der Oxalatmethode, die Phosphorsäure als P_2O_5 nach dem Molybdänverfahren in je 200 ccm Urin bestimmt; der tägliche relative Gehalt wurde als Mittel aus zweier solcher Ergebnisse berechnet. Da der relative Wert abhängig ist von der Konzentration des Urines, diese z. T. wieder wechselt nach der quantitativen Flüssigkeitsaufnahme und der Diaphorese der Art, dass der Harn um so diluierter wird je grössere Mengen durch die Nieren ausgeschieden werden, so beschränke ich mich auf die Wiedergabe der für uns allein massgebenden absoluten Werte der CaO und P_2O_5. Der Füllungszustand der Blase wird aber nicht mit Eintritt jedes neuen Bestimmungstages derselbe sein, weshalb kleinere Tagesdifferenzen auch hierin ihre Erklärung finden werden. Bei

Berechnungen des Kalkes aus dem Kote sollte m. E. unmittelbar vor und am Schlusse einer Bestimmungsreihe eine Darmentleerung stattfinden, um die angedeuteten Fehlerquellen auszuschalten.

Neben der CaO und P_2O_5 wurde bei unsern Fällen auch die Summe der festen Bestandteile berechnet.

		Harnmenge	Feste Best.	CaO	P_2O_5
	10. XII. 1894	1078 ccm	37,73 gr	0,0550 gr	0,959 gr
	11. XII. „	1075 „	34,61 „	0,0522 „	0,634 „
Osteomalacie.	12. XII. „	1352 „	40,02 „	0,0757 „	0,703 „
	13. XII. „	816 „	26,02 „	0,0367 „	0,689 „
	Mittel	**1080** „	**34,595** „	**0,0549** „	**0,746** „
		Harnmenge	Feste Best.	CaO	P_2O_5
	11. XII. 1894	1488 ccm	55,81 gr	0,1786 gr	1,963 gr
	12. XII. „	880 „	37,93 „	0,1029 „	1,338 „
Nor. Fall.	13. XII. „	1498 „	53,22 „	0,2142 „	1,527 „
	14. XII. „	875 „	39,46 „	0,1400 „	1,233 „
	Mittel	**1185** „	**46,605** „	**0,1589** „	**1,5085** „

Im Nov. 1900, nachdem bereits 6 Jahre seit der Kastration verflossen waren, wurden an der Osteomalacischen die Gehalte des Harnes an Kalk und Phosphorsäure nochmals bestimmt während eines fünftägigen Zeitraumes mit folgendem Ergebnis:

	Harnmenge	CaO	P_2O_5
2. XI. 1900	1150 ccm	0,26335	1,5157
3. XI. „	595 „	0,18504	1,0484
4. XI. „	590 „	0,20620	1,2213
5. XI. „	700 „	0,19075	1,0682
6. XI. „	585 „	0,16123	0,8120
Mittel	**724** „	**0,20131**	**1,1331**

Die Unterschiede der Kalk- und Phosphorsäure-Ausscheidung bei der im Jahre 1894 noch florid Osteomalacischen und bei dem normalen Fall sind also noch evidenter als wie sie Fehling konstatierte. Es bestand trotz der Progredienz der Krankheit eine beträchtliche Retention von Kalk und Phosphorsäure, ersterer war annähernd um $^2/_3$, letztere um $^1/_2$ der „Norm" vermindert. Im Nov. 1900 war dann die Sekretion von Kalk und Phosphorsäure bei im Durchschnitt unter der Norm stehender Urinmenge wieder auf dem physiolog. Niveau angelangt, diejenige des Kalkes vielleicht etwas darüber hinausgegangen. Diese Untersuchungen scheinen paradoxe Resultate ergeben zu haben; allein es sind Umstände vorhanden, die eine Aufklärung zu geben vermögen, die daher berücksichtigt werden müssen. Es wurden die Untersuchungen sowohl in dem unserigen wie in den Fehlingschen Fällen nicht in den Anfangsstadien der Krankheit vorgenommen, sodann werden wie v. Norden nachgewiesen nur ca. 10 % der Gesamtkalkmenge im Harne ausgeschieden, die übrigen 90 % im Kote. Wenn nun auch v. Limbeck (24) auf Grund von Untersuchungen behauptet, dass bei der Osteomalacie der Stoffwechsel keine Störung erleide, dass die Nahrung in völlig normaler Weise ausgenützt werde, dass nicht nur kein gesteigerter Zerfall von Eiweisskörpern, sondern sogar deutliche Tendenz zur Anbildung von Körpersubstanz bestehe, so möchte ich entgegen dieser Ansicht auf die bei den meisten schweren Fällen bestehende allgemeine Debilität hinweisen, infolge derer gewiss Resorptions- und Assimilationsfähigkeit herabgesetzt sind. Durch die Verminderung der erstern erleidet aber die Kalkausscheidung im Harne zu Gunsten derjenigen im Kote eine Einbusse, die jedoch nicht der totalen Reduktion des Harnkalkes entsprechen wird; denn die andere Quote wird auf thatsächlicher Retention beruhen; es werden in den vorgerückteren Stadien der Krankheit, selbst wenn sie noch floriden Charakter trägt, durch die schon erlittenen Verluste die Angriffspunkte für die osteomalacische Noxe seltener und der

Körper wird, wie schon Neumann und Fehling annahmen, bei der ihm innewohnenden Fähigkeit die Kalksalze zu binden, mit grosser Fähigkeit den Rest festhalten; die Maxima des Kalkverlustes werden daher keinesfalls mit dem Culminationspunkt der Krankheit zusammenfallen. Bei dem verminderten Vorrat kann, wenn nicht entsprechender Ersatz geschaffen wird, trotz subnormaler Ausscheidung immerhin Progredienz des Leidens bestehen. Auf diese Weise erklären sich auch die von den verschiedenen Autoren gefundenen differenten Werte. Limbeck fand, wie schon betont, bei normaler Stickstoffbilanz an einer Osteomalacischen, die während der fünf Versuchstage 2,965 CaO mit der Nahrung zu sich genommen hatte, die in dieser Zeit in Harn und Kot ausgeschiedene Menge an CaO zu 5,607, wovon 3,195 CaO auf den Kot entfielen. Es hatte also bei einer täglichen Zufuhr von 0,593 CaO die Ausscheidung an Harnkalk pro die 0,4824 gr, mithin das Zwei- bis Dreifache der bei unsern normalen Fällen gefundenen Menge betragen. Senator (36) giebt als täglichen Durchschnittswert für die Gesamtausscheidung an CaO 1,539 gr an, wovon 0,154 CaO auf den Urin kommen. Schuchardt nennt die Kalkausscheidung im Harn in den Anfangsstadien der Krankheit weit über die Norm vermehrt und beobachtete Kalkretention in den spätern Stadien; bei gleichzeitiger Schwangerschaft war die CaO-Ausscheidung entsprechend dem Kalkbedarfe der Frucht vermindert. Neumann (30) hält zwar die bei seinen Versuchen vorgefundene Gesamtverminderung des Kalkes für die Bedürfnisse des Fötus nicht ausreichend und glaubt, dass der Organismus mit seinem Eigenen aushelfen müsse. Die Mg.-Bilanz ergiebt sowohl in leichten wie in schweren Fällen einen mässigen Verlust. Der N-Stoffwechsel verhält sich nach dem oben zitierten Forscher verschieden; in den Anfangsstadien der Krankheit fand er, entgegen Limbeck, bedeutenden Eiweisszerfall; bei einer kachektischen Osteomalacie annähernd Stickstoffgleichgewicht. Auch Fehling fand bei Osteomalacie gesteigerte Harnstoffausscheidung, die durch Kastration sehr günstig beeinflusst wurde; nach Latzko scheint eine Verminderung derselben konstant zu sein.

Haben auch alle diese Untersuchungen ausser einigen Eigentümlichkeiten nur theoretische Erwägungen bezüglich der Stoffwechselveränderungen bestätigt, zum Wesen der Ätiologie aber nichts beigetragen, so konnten sie doch nicht unterlassen bleiben, weil nach dieser Richtung hin eine Aufklärung denkbar war.

Nach den durch operative Behandlung erzielten günstigen, oft überraschend schnell eintretenden Erfolgen zu schliessen, argumentierte man, müsse im Stoffwechsel der Knochen gewiss eine nachweisbare Änderung auftreten, sofern nicht nervösen Einflüssen dabei die Hauptwirkung zufalle und Fehling (7) hat als erster nach dieser Richtung hin versucht, durch neue Stoffwechseluntersuchungen Licht zu schaffen; er beschränkte sich dabei auf die Bestimmung der P_2O_5, da die Kalkausscheidung der Sekretion der erstern ziemlich parallel geht. Die Ergebnisse seiner während verschiedenen Zeitabschnitten vor und nach der Operation angestellten Untersuchungen waren für die Annahme einer Änderung im Stoffwechsel nicht vielsagend; abgesehen von einigen unregelmässigen Schwankungen war die Menge der vor und nach der Operation ausgeschiedenen P_2O_5 nicht merklich verschieden. Hierin erblickte er eine Bestätigung seiner Theorie über die Ursache der Krankheit. Anders waren die Ergebnisse von Neumanns (l. c.) Untersuchungen. Bei noch leichtern und minder schweren Fällen fand er, dass die vor dem Eingriff vermehrte Totalausscheidung an Kalk, Phosphorsäure, Magnesium und Stickstoff durch die Kastration sowie durch den Porro-Kaiserschnitt günstig beeinflusst wurde, so dass die folgende Retention annähernd dem frühern Verluste gleichkam. Bei seinem ganz schweren Falle, bei dem auch vor dem therapeutischen Eingriff eine Vermehrung in der Ausscheidung der Stoffwechselprodukte nicht mehr bestand, vermochte weder Chloroformnarkose, noch Kastration eine günstige Beeinflussung im Stoffwechsel zu erwirken, dagegen wurde das vor dem Einsetzen einer Therapie annähernd bestehende N-Gleichgewicht dahin geändert, dass nunmehr Eiweisszerfall konstatiert wurde.

Wenn nach der Kastration gelegentlich eine Steigerung der CaO- und P_2O_5-Aus-

scheidung im Harne stattfindet, wie dies Fehling in zwei und Denecke in einem Falle beobachteten, so kann man sich wohl vorstellen, dass bei dem nach der Operation bald wiederkehrenden subjektiven Wohlbefinden die Hebung der Esslust und der Resorptionskraft derjenigen der Assimilation vorauseilt.

Eiweiss wurde in den nicht komplizierten Fällen im Urin von den meisten Forschern vergebens gesucht, desgleichen Albumosen. Eine zuerst von Bence Jones bei einer angeblichen Osteomalacie gefundene und als Albumose angesprochene Eiweissverbindung konnte in neuerer Zeit immer seltener nachgewiesen werden; es ist dagegen reichlichere Albumosurie mehr dem multiplen Myelom eigen, dessen Unterscheidung von Osteomalacie keine leichte ist. Matthes (28) berichtet über eine Männerosteomalacie, bei der ohne Beimischung anderer ein Eiweisskörper ausgeschieden wurde, der die bekannten Albumosenreaktionen gab, dagegen dialysierte er nicht, wie es Proto- und Deuteroalalbumosen thun; sein bei 40—60° sich bildendes Coagulum löste sich bei Auswaschen mit warmem Wasser oder Dialysierung, was gegen Heteroalbumose spricht. Bei der Pepsinverdauung spaltete er ein eisenhaltiges Produkt ab, das sich in absolutem Alkohol löste, was kein bis jetzt bekannter Eiweisskörper thut. Verfasser hält die im Urin gefundene Substanz für eine Nucleoalbumose, herstammend aus dem eisenhaltigen Nucleoalbumin des Knochenmarks.

Nach Latzko lassen sich Propeptone nur vereinzelt und nur in Spuren im Urin Osteomalacischer nachweisen; das von anderer Seite mit Nachdruck betonte Auftreten von Nitriten im Harne hält er für belanglos, da auch im normalen Urine nach wenigen Stunden sich solche nachweisen liessen und andererseits im frisch gelassenen Urin Osteomalacischer nicht gefunden wurden. Dieses nur mitunter einmal konstatierte Auftreten einer besonderen Eiweissverbindung oder eines andern abnormen Körpers kann natürlich weder eine ätiologisch noch diagnostisch verwertbare Basis bieten.

Nicht die Voraussetzung, eine saure Reaktion des Blutes zu finden, aber doch einen wesentlich verminderten Alkalescenzgrad desselben, veranlasste zu alkalimetrischen Bestimmungen und andere Argumentationen zu Untersuchungen der morphologischen Elemente des Blutes.

Indessen schon die noch als Norm zu betrachtende grosse Schwankungsbreite der Alkalescenz (100 ccm normalem Blut entspricht die Alkalescenz von 270—366 mgr. *NaOH*) flössen Bedenken gegen ein verwertbares Ergebnis ein; noch weit mehr aber die Thatsache, dass von Jaksch (15) bei einer grössern Anzahl sowohl akuter als chronischer Krankheiten starke Verminderung der Alkalescenz nachgewiesen hat, insbesondere bei Krebscachexieen, chronischer Nephritis, Diabetes, Leukämie, perniciöser Anämie, also bei Krankheiten, denen eine Knochenerweichung nicht eigen ist; dann freilich auch bei Osteomalacie. Fehling (6), der eine Reihe von Bestimmungen ausgeführt hat, fand den geringsten Wert der Alkalescenz zu 256 *NaOH*, den höchsten zu 270 *NaOH*; dabei ging die Alkalescenz nicht der Schwere der Knochenaffektion parallel, sondern vielmehr dem Allgemeinzustand. Senator (l. c.) konstatierte in einem Falle sogar den überaus hohen Wert von 976 *NaOH* und hält mit Fehling vorkommende Abnahme der Blutalkalescenz nicht für eine spezifisch osteomalacische Erscheinung, sondern für eine Folge des schlechten Ernährungszustandes. Verminderungen, normalen Befund und Steigerung berichten auch noch andere Autoren.

Unter den morphologischen Änderungen an den zelligen Blutbestandteilen verdient die zuerst von Neusser nachgewiesene Vermehrung der eosinophilen Zellen Berücksichtigung; zwar hat er dieselbe auch konstatiert bei verschiedenen Hautkrankheiten, Lymphodermie, Ekzem, Pemphigus, ferner bei Tetanie, Hemikranie und einigen andern Leiden. Tschistowitsch (42) fand bei Vermehrung der weissen Blutkörperchen das numerische Verhalten der eosinophilen Zellen inkonstant, und Fehling (7), der diese Untersuchung des Blutes an zwei Osteomalacischen ebenfalls ausführte, konstatierte bei normaler Erythrocytenzahl und normalem Hämoglobingehalt in dem einen Falle eher Verminderung, im anderen zum mindesten keine Vermehrung

der eosinophilen Zellen. Trotzdem hält er das Ergebnis der Neusserschen Untersuchungen für bedeutungsvoll, da die Vermehrung dieser Elemente bei gewissen Hautaffektionen, bei Hemikranie etc. auf einen Zusammenhang mit Störungen der sympahtischen Innervation der Hautgefässe hinweise, und weil eine Beziehung zwischen Tetanie und Schilddrüse, sowie pathologischen Zuständen der letztern und Knochenmarkserkrankungen anerkannt sei. Diese letztere Thatsache lässt aber auch den Schluss zu, dass der Osteomalacie eine bestimmte Blutmischung zu Grunde liegt, die in sekretorischen Störungen der Keimdrüsen ihren Grund hat. Wie Fehling legt auch W. Tauffer (40) in ätiologischer Hinsicht Gewicht auf die Ansicht von Neusser, welcher in dem Sympathicus das Bindeglied zwischen Ovar und Knochenmark erblickt und die Wichtigkeit des Ovars in einem bisher noch unaufgeklärten Einfluss desselben auf die Produktion der eosinophilen Zellen sieht, deren Zahl er nach der Kastration vermindert sah. Flatau (9) konnte in der Rekonvalescenz bei einer Kastrierten bei wiederholten Untersuchungen keine auffallende Verminderung dieser Elemente nachweisen. Pathognomonisch für Osteomalacie sind aber weder vorkommende Vermehrung der eosinophilen Zellen, noch vorkommende Verminderung der Blutalkalescenz und auch über das Wesen der Ursache vermögen sie uns nicht Aufschluss zu geben.

Da die Zahl derjenigen Krankheiten, für deren Genese man eine bakterielle Grundlage zu eruieren vermochte, sich stets fort mehrte, war es ganz natürlich, dass man schon wegen des endemischen Charakters auch bei der Osteomalacie nach einem das Leiden erregenden Mikroorganismus zu suchen begann. Kehrer machte einen osteolytischen Spaltpilz, freilich ohne ihn gefunden zu haben, für den Prozess verantwortlich; auch Fehling war bis auf seine Erfolge mit der operativen Behandlung nicht abgeneigt, einen Mikroben als Ursache der Osteomalacie anzunehmen. Auf seine Veranlassung hatte Dr. Haegler bakteriologische Blutuntersuchungen bei einem seiner Fälle vorgenommen, doch auf keinerlei Weise war es gelungen Mikroorganismen zu züchten; desgleichen ergaben Züchtversuche mit excidierten Ovarien negative Resultate, und an Serienschnitten hatte auch Löhlein vergebens nach Bakterien gesucht. Obschon wegen der Heilerfolge der Kastration wenig Aussicht vorhanden war, dass im Knochen Pilze ihr zerstörendes Werk betreiben, hat der letztgenannte Autor (26) bei Gelegenheit einer Porrooperation an einer schwer Osteomalacischen aus dem erweichten Darmbein unter aseptischem Verfahren ein Stückchen Knochen excidiert und mit diesem auf geeigneten Nährböden Züchtversuche angestellt; allein die Schalen blieben steril, während auf mit Eiter beschickten Kontrollplatten üppige Staphylokokkenkulturen aufgingen. Somit ist ein Beweis für eine bakterielle Ätiologie zur Zeit noch nicht erbracht.

Es erübrigt mir, an dieser Stelle noch auf die Theorie Petrones einzugehen; dieser suchte zu beweisen, dass der osteomalacische Prozess eingeleitet werde durch die im Boden sich aufhaltenden, zuerst von Winogradsky entdeckten Mikroorganismen der Nitrifikation; bei Hunden, die er mit letztern impfte, sowie bei osteomalacischen Frauen wollte er Nitrite im Harne in vermehrter Menge nachgewiesen haben und aus dem Blute der Hunde die meist als Diphlokokken vorkommenden Keime in Reinkultur gezüchtet haben. Dieser Annahme steht entgegen, dass alle bakteriologischen Untersuchungen bei der Osteomalacie des Menschen negative Resultate ergaben, und Tschistowitsch (42) hält ihr entgegen, dass die Nitrifikation sich nur bei Armut oder völligem Mangel organischer Substanzen und Nährsubstrate scharf beobachten lässt; daher eine Entwicklung und Thätigkeit der betreffenden Mikroben im Blute höchst unwahrscheinlich sei.

Hatte schon die zur Zeit der Menstruation von den Frauen häufig angegebene Steigerung der subjektiven Beschwerden auf eine Beziehung zwischen Osteomalacie und Ovulation hingewiesen, ferner das in der grossen Mehrzahl der Fälle an Gravidität geknüpfte Werden der Krankheit und die ebenfalls häufig beobachteten Remissionen im Wochenbett und der Folgezeit ein Abhängigkeitsverhältnis derselben von der Genitalthätigkeit angedeutet, so hatten die Resultate der durch Fehling zur Heilmethode erhobenen und begründeten Kastration

dieser Vermutung grosse Wahrscheinlichkeit in Aussicht gestellt; endlich schien auch die von Fehling, Eisenhart (Ref. Fortschr. der Med., Bd. X 1892) und andern bei osteomalacischen Frauen festgestellte, gesteigerte Fertilität dieser Annahme günstig zu sein; allein die Deutung dieser Beobachtung ist noch nicht befriedigend klar gestellt. Rosenträger stellte die durchschnittliche Fruchtbarkeit auf 8,2; bei den Porrofällen Baumanns wurde sie zu 6,8 gefunden, Eisenhart berechnete sie bei über 100 in der Litteratur gefundenen Fällen zu 6,4 und Fehling (6) und Latzko (22) fanden sie bei ihren Fällen zu 5,4; also immer noch um 1,95 höher als der Fertilitätscoefficient der Schweiz ist. Während nun Fehling und Eisenhart die Steigerung der Konzeption als Symptom, als Teilerscheinung der Osteomalacie auffassen und sie beruhen lassen auf einer erhöhten ovariellen Thätigkeit, wofür letzterer noch das häufige Auftreten von Zwillingsschwangerschaften verwertet, will Latzko dieselbe nur so weit anerkennen, als in einem Bruchteil der Fälle gerade solche Frauen an Osteomalacie erkranken, die schon eine grössere Geburtsreihe hinter sich haben; so weit er sie überhaupt gelten lässt, könnte sie eher als ein ätiologisches Moment betrachtet werden in Übereinstimmung mit der Erfahrung, dass Schwangerschaft den Ausbruch des Leidens unterstützt. Ferner führt er ins Feld, dass die hohe Fertilitätsziffer mancher Autoren darauf zurückzuführen sei, dass bei ihnen leichte Fälle, die nach kürzerer Zeit ohne gröbere Beckendeformitäten ausheilten und die in der Regel eine kleine Geburtenzahl aufweisen, nicht in Berechnung kamen, weil sie die Diagnose Osteomalacie erst bei Beckenveränderung als begründet erachteten. Wolle man die erhöhte Fertilität als durch die Krankheit bedingt aussehen, so sei es richtiger, den Coëfficienten aus den nach der Konstatierung der Krankheit erfolgten Schwangerschaften zu berechnen; diesen stellte er bei seinen zur Zeit der Bestimmung teils noch lebenden und teils noch nicht ins Klimakterium übergetretenen 85 Frauen auf zwei. Nun ist es aber schwierig, eine Vergleichung anzustellen, weil die bis zum mittleren Eintrittsalter der Krankheit bei gesunden Frauen erfolgenden Geburten in Abzug gebracht werden müssten, und selbst dann käme man zu einem unzulässigen Resultate, weil Osteomalacische auf die Gefahr weiterer Konzeptionen aufmerksam gemacht, diese Mahnungen doch mehr oder weniger beachten werden, da sie die Folgen der Missachtung an ihrem eigenen Leben zu büssen haben. Gegen eine Annahme vermehrter Fruchtbarkeit flössen auch die häufig im Ovar gefundenen degenerativen Veränderungen Bedenken ein, ausserdem ist es nicht klar, wie man ihr Zustandekommen sich denken sollte. Eine in kürzeren Perioden stattfindende Ovulation anzunehmen, ist nicht gestattet, da der Regel nach Ovulation von Menstruation gefolgt oder begleitet ist, letztere aber bei Osteomalacie den normalen Typus innehält mit Ausnahme einzelner Fälle, bei denen zufällige Anomalien der Genitalien die Abweichung begründen. Oder könnte vom Ovar aus eine Steigerung neurotischer Zustände und damit eine solche des Geschlechtstriebes erfolgen? Fehling (6) hält fest an dem Bestehen einer krankhaften Hyperfunktion der Ovarien, deren Wirkung sich hauptsächlich auf entfernten Nerven- und Gefässbahnen äussert, und betrachtet die Veränderungen am Knochen als reflektorisch bedingte, indem er mit einiger Wahrscheinlichkeit annimmt, dass durch die krankhafte Thätigkeit der Ovarien es reflektorisch auf den Sympathicusbahnen zu einer Lähmung der Vasokonstriktoren oder noch eher einer abnormen Reizung der Vasodilatatoren komme; unter der venösen Stauungshyperämie des Knochens sollten dann die Kalksalze aufgelöst und nachher die Grundsubstanz eingeschmolzen werden; die Frage, ob dabei noch eine Säure mitwirke, lässt er offen. Die Osteomalacie ist somit nach Fehling eine Trophoneurose der Knochen, es spielen sich bei ihr die angioneurotischen Vorgänge, deren Bestehen aus den vom Ovar zur Zeit der Pubertät, der Schwangerschaft und der Klimax ausgelösten reflektorischen Wirkungen geschlossen werden dürfe, vorwiegend am Skelett ab.

Dass die Erfolge der Kastration lediglich auf der Sterilisation, auf dem Wegfall der durch Menstruation und Gravidität bedingten kongestiven Blutfülle beruhe, wie Zweifel, Löhlein (27), v. Winkel und Hanau annehmen, kann ich nicht glauben, da es mir unerklärlich ist, wie durch den Ausfall dieser physiologischen Funktionen bei fortwirkender Hauptursache nicht allein

Stillstand des Prozesses, sondern Heilung erzielt werden sollte, und Fehling hält jener Auffassung mit Recht entgegen, dass die natürliche Sterilisation, die Klimax, dem Fortbestehen der Osteomalacie nicht eine Grenze setzt, dass bis achtjährige Konzeptionseinstellung das Leiden nicht zu bessern vermag, und dass bei einer virginellen Osteomalacie durch Kastration Heilung erzielt wurde, desgleichen bei Nulliparae. Nicht weniger zeugen gegen diese Annahme die nach Kastration beobachteten Recidive, in Fällen, wo nie Menstruation sich wieder gezeigt hatte; endlich müsste einfache Unterbindung der Tuben ebenfalls Erfolge bringen. In unserem Falle hat zwar die Operation keinen, oder wenigstens nicht einen mit ihr so leicht in Connex zu bringenden Erfolg gehabt; allein es ist denkbar, dass bei der ausgebildeten Kachexie der formative Reiz zur Knochenneubildung so darniederlag, dass eine Besserung, sofern sie überhaupt noch möglich war, nur sehr langsam zu erwarten sein durfte. Mit Fehling bin ich daher der Ansicht, dass mit der Excision der Adnexa der Produktionsherd der osteomal. Noxe eliminiert werde; doch halte ich die Frage, in welcher Weise von hier aus der Anstoss zur Erkrankung gegeben werde, noch nicht für entschieden. Die Annahme, dass einfach eine passive Hyperämie im Knochen, auf reflektor. Wege vom Ovar aus entstanden, ohne eine immer vorhandene Änderung in der Zusammensetzung des Blutes, die primären pathologischen Zustände im Körper schafft, kann mich nicht befriedigen. Bei Muskellähmungen infolge von Apoplexieen sehen wir ab und zu recht lange andauernde, intensive venöse Stasen, aber diese vermögen keine osteomal. Knochenerweichungen an den betroffenen Extremitäten zu erzeugen, und bei der Paraplegia inf, dem zuweilen für das ganze Leben anhaltenden Folgezustand der Poliomyelitis ant., ist durch die Aufhebung der Muskelaktion der Rückfluss des Blutes jedenfalls auch erschwert; doch habe ich nirgends gefunden, dass diese Unglücklichen für Osteomalacie besonders disponiert wären. Da bei dieser Krankheit die funktionellen Elemente der motor. Nervenstämme untergehen, und wahrscheinlich Wucherung des interstitiellen Stromas stattfindet, so dürften auch allfällig in diesen verlaufende vasomotorische und trophische Nervenfasern allmählich untergehen, so dass mir die Beobachtung von Nasse, der nach Durchschneidung des Ischiadicus mit dem in diesem verlaufenden vasomotor. Knochennerven eine Verminderung der anorganischen Substanzen, insbesondere des kohlensauren Kalkes sah, für die angioneurotische Natur der Osteomalacie gar nichts beweist.

Die Thatsache, dass mit der Erreichung der Höhe der Fortpflanzungsfähigkeit das Knochenwachstum sistiert, noch mehr aber die Beobachtung, dass das männliche kastrierte Rindvieh durchschnittlich viel grösser und in seinem Knochenbau massiger wird als das nicht kastrierte Rind, riefen in mir die Vermutung hervor, dass parallel der Entwicklung der generativen Thätigkeit in den Adnexis eine vermehrte Bildung einer Substanz stattfinden müsse, die dem Anbau weiteren neuen Knochengewebes ein Ziel setze. Diese nämliche Anschauung fand ich nachträglich in einem Citate bei Littauer (25) durch Kehrer vertreten. Er sagt, in der Norm hemme dieser hypothetische osteolytische Körper nur so, dass das weibliche Skelett dünner werde als das männliche; bei Osteomalacie aber werde derselbe reichlicher gebildet. Auch Littauer (l. c.) scheint die Thatsache, dass männliche Kastraten die unbeschnittenen Individuen erheblich an Körpergrösse überragen, sowie die Beobachtung Sellheims, dass kastrierte Tiere Proportionsstörungen im Wachstum aufweisen, einen Zusammenhang der Keimdrüsenfunktion mit dem Knochenwachstum wahrscheinlich zu machen. In gleichem Sinne lässt sich Hanaus physiol. Schwangerschafts-Osteomalacie verwerten, und endlich ist es denkbar, dass durch Abnahme der Energie des anbauenden Faktors im Alter bei nicht entsprechendem Rückgang jenes abbauenden Momentes die senile Osteoporose zu stande kommt. Dass eine gewisse Beziehung zwischen Eierstöcken und Knochen besteht, dafür scheinen auch Versuche von Curatulo und Tarulli (Arch. ital. de Biologie 1894 XXIII und Centralblatt f. Physiolog. IX, S. 149) zu sprechen, welche bei Hündinnen nach doppelseitiger Ovariotomie eine verminderte Phosphatausscheidung beobachtet hatten und demnach der Ansicht sind, dass ein „inneres Sekretions-

produkt" der Eierstöcke die Oxydation der organischen phosphorhaltigen Stoffe begünstige, welche das Material für die Bildung der Knochensalze liefern. Welches auch die pathologischen Vorgänge im Ovar, die wir zur Zeit noch als funktionelle auffassen müssen, sind, ob sie in der Erzeugung eines abnormen nervösen Reizes bestehen oder in der Schaffung eines veränderten Chemismus des Blutes, wodurch das Ovar den Anstoss hierzu empfängt, ist unklar. Bei der bakteriellen Frage hatte man es bewendet sein lassen mit dem erfolglosen Ergebnis der Mikrobenjagd; meines Erachtens ist aber damit die Bakterienaetiologie noch nicht erschöpft; nicht dass ich glaube, es werde später gelingen, „osteomal. Mikroorganismen" in den Körpergeweben nachzuweisen. Eine Möglichkeit ist aber dennoch vorhanden, nämlich die, dass durch die natürliche Impfung auf dem Wege der Resorption vom Magendarmkanal aus den Verdauungsfermenten widerstehende Mikrobenstoffwechselprodukte dem Blute zugeführt werden, die im Ovar die vermehrte Produktion jener hypothetisch osteolyt. Substanz anregten; es wäre dies ein ähnlicher Vorgang, wie z. B. bei der durch künstliche Impfung mit „Variolalymphe" angeregten Erzeugung eines ebenfalls noch hypothetischen immunisierenden Körpers, nur mit dem Unterschiede, dass hier die Mehrproduktion heilsam, dort aber verderbenbringend wirkte. Diese Annahme würde manche Eigentümlichkeit der Krankheit erklären, anderes aber auch dunkel lassen wie zuvor. Eine Erklärung fände das endemische Vorkommen, die Möglichkeit spontaner Heilung, da bekanntlich die „Immunität" nur verschieden lange anhält; weiter die Thatsache, dass Gravidität die Genese der Krankheit günstig beeinflusst, weil anzunehmen ist, dass die kongestive Hyperämie der Produktion jenes Körpers förderlich wäre; endlich würden die Erfolge der Kastration und der Phosphorbehandlung nicht dagegen zeugen; bei letzterer ist freilich nicht anzunehmen, dass der Phosphor zu einer Vernichtung der die Noxe produzierenden Zellfähigkeit führe, weil die oft sehr lange erforderliche Anwendung desselben damit nicht in Einklang zu bringen wäre; aber er bildet, wie Wegner zeigte und einige Eigentümlichkeiten in seiner Wirkungsweise andeuten, einen formativen Reiz zur Knochenneubildung, wodurch mehr oder weniger wieder Gleichgewicht hergestellt wird; auch der Verlauf der Krankheit vermag ihr nichts entgegenzustellen. Unverständlich bliebe, dass die Kastration in einigen Fällen nicht von Erfolg begleitet ist; man müsste, wie in unserem Falle hierfür das Darniederliegen des allg. Zustandes verantwortlich machen, in anderen Fällen, wie Fehling, unvollständiges Entfernen der Adnexa beschuldigen, da bei solchen Misserfolgen in der That wieder Menstruationen beobachtet wurden. Für die Auffassung einer primären Blutstörung sind auch jene pathol. Anatomen, welche die Muskelveränderungen denjenigen am Knochen als gleichwertig betrachten. Die Osteomalacie beruhte demnach auf infektiöser Grundlage und wäre gewiss entzündloser Natur, da die stärkere Konzentration des Blutes mit dem hypothetischen Körper einen chronischen Reiz an den Gewebselementen auslösen wird. Bei einer gesteigerten Summation dieser osteomal. Noxe in den Gewebssäften bestrebt sich der Organismus offenbar, sich ab und zu eines Teiles derselben durch vermehrte Diaphorese und erhöhte Sekretion der Darmschleimhaut zu entledigen; es sprechen hierfür die Schweisse und insbesondere die häufigen Diarrhöen, wie sie in unserem Falle und von Köppen in einem seiner Fälle beobachtet wurden. Auf einer solchen „Übersättigung" des Blutes mögen auch das in einem Falle dieses Autors konstatierte Fieber und vielleicht auch der akute Beginn in einem Falle Stiedas beruhen. Jene Fälle, wo sich an eine durch Trauma erfolgte Fraktur scheinbar Osteomalacie anschloss, sind gewiss richtig gedeutet, wenn angenommen wird, dass letztere beim Eintritt der Fraktur schon bestand. Besondere Aufschlüsse über die Ätiologie vermag unser Fall an und für sich nicht zu erbringen; disponierend konnten ärmliche Lebensverhältnisse und körperliche Überanstrengung wirken.

(Fortsetzung folgt.)

(Aus der chirurgischen Abteilung des St. Joseph-Hospitals zu Wiesbaden [Chefarzt: Sanitätsrat Dr. Cramer].)

Frakturen bei Syringomyelie und andere seltenere Frakturen der oberen Extremität.

Von

Dr. **Alban Köhler.**

(Hierzu Tafel XIII.)

Die Veranlassung zu den folgenden Ausführungen gab ein Fall von Knochenbrüchigkeit bei Syringomyelie, den wir zu zwei verschiedenen Zeiten zu beobachten und zu röntgographieren Gelegenheit hatten. Die Hauptsymptome der Syringomyelie sind bekanntlich dissociierte Empfindungslähmung, degenerative Muskelatrophie und trophische Störungen an Haut, Nägeln, Knochen und Gelenken. Man kennt die Syringomyelie erst seit kurzem genauer. (Zweifellos sind früher die meisten derartigen Fälle für spinale Muskelatrophie gehalten worden.) Es verlohnt sich daher jedenfalls, in dieses Gebiet fallende Beobachtungen zu veröffentlichen, umsomehr, wenn man deren Erläuterung durch einwandfreie objektive Abbildungen stützen kann. Der grösste Teil dieser Zeilen nun ist den syringomyelitischen Frakturen der oberen Extremität — letztere wird vorwiegend befallen — gewidmet. Diese Gelegenheit sei aber gleichzeitig benutzt, einige seltenere Frakturen des Armes bei sonst gesundem Knochensystem im Röntgenbilde vorzuführen. Für alle diese Fälle zog ich zum Vergleich das Lehrbuch der Frakturen und Luxationen von Hoffa, den Röntgenbilderatlas der Frakturen und Luxationen der Hand und des Vorderarmes von Oberst und den Handatlas der Frakturen und Luxationen von Helferich zu Rate.

Fig. 1. Geheilter Bruch des ersten Mittelhandknochens.

Bekanntlich sind Brüche der Metacarpalia selten. So zählte Malgaigne unter 3000 Knochenbrüchen nur 16, Bruns unter 8560 nur 168, Oberst unter 1750 nur 44 solcher Fälle. Sie bilden also mit höchstens $2^1/_2\,^0/_0$ einen sehr geringen Prozentsatz unter allen Frakturen. Nach Hoffa betreffen sie vorwiegend den zweiten bis fünften, nach Malgaigne und Bennett den ersten Mittelhandknochen. Die von Oberst veröffentlichten Fälle verteilen sich ziemlich gleichmässig auf jedes Metacarpale. Bennett hat im Jahre 1886 neun Frakturen des Metac. I. mitgeteilt und zwar hat es sich immer um einen Schrägbruch gehandelt, welcher die volare Hälfte der proximalen Gelenkfläche von dem übrigen Metacarpus trennte. Diese Art sah auch Oberst in zwei Fällen. Die anderen sechs von ihm beobachteten Fälle des ersten Mittelhandknochens waren sämtlich Querbrüche, und betrafen ebenfalls das proximale Ende. In diese Kategorie gehört auch unser Fall Fig. 1. Angeblich ist die Verletzung durch einen Backstein, der auf die Rückenfläche der Hand zwischen Daumen und Zeigefinger aufschlug, entstanden.

Es handelt sich um einen isolierten nicht komplizierten Bruch ohne besondere Dislokation. Die Heilung erfolgte in normaler Zeit. Das Bild zeigt, dass sich ein kräftiger Kallus gebildet hat. Der betreffende Patient, ein Tagelöhner, erhält jetzt ca. $1^1/_2$ Jahr nach dem Unfall, noch eine Rente von 10 Prozent, da die verletzte Hand die rechte ist, und eine leichte Behinderung beim Festhalten von Geräten infolge etwas verminderter Kraft noch immer besteht.

Fig. 2. Isolierter Bruch des Kahnbeins.

Brüche der Handwurzelknochen trifft man äusserst spärlich an. Am relativ häufigsten kommen sie noch in Verbindung mit schweren Zerreissungen oder Quetschwunden der bedeckenden Weichteile vor. Immerhin muss man annehmen, dass sie zweifellos meist verkannt und mit Kontusionen verwechselt werden. Seit Entdeckung der Röntgenstrahlen hat man

natürlich öfter Gelegenheit, derartige Frakturen zu sehen als früher. So weiss z. B. Malgaigne von keinem einzigen hierhergehörigen Fall zu berichten, ebenso Hamilton. Bardenheuer nahm an, dass Carpalknochenbrüche bei alten Leuten nicht selten seien. Cloquet fand in zwei Fällen Brüche von mehreren Handwurzelknochen, Jarjavay einmal eine Fraktur des Os naviculare. Nach Einführung des Röntgenverfahrens sah Gocht in zwei Fällen, Sick in einem Falle einen Bruch des letztgenannten Knochens. Ed. Loison beschreibt (Fractures du poignet: Revue de orthopédie 1901, No. 5) 50 Fälle von Frakturen der Vorderarmhandwurzelgegend, darunter drei isolierte Frakturen von Carpalknochen. Oberst zählt unter seinen 1750 Frakturen nur sechs solche der Handwurzelknochen und zwar drei Brüche des Os naviculare, zwei des Os lunatum und einen des Os triquetrum. In fünf von diesen Fällen waren gleichzeitig Knochenverletzungen am Radius vorhanden. Experimentell konnte Delbecq (1887) Frakturen der Handwurzelknochen an der Leiche hervorbringen durch forcierte Flexionen des Handgelenkes bei fixiertem Vorderarm.

Unser Bild (Fig. 2) zeigt einen isolierten Bruch des Kahnbeines, und zwar scheint dem Bilde nach der Knochen in zwei ungefähr gleiche Hälften geteilt. In Wirklichkeit aber besteht, wie die Platte erkennen lässt, das distale Fragment ebenfalls aus zwei Stücken. Die Bruchlinie zwischen beiden ist aber so schmal, dass sie sich eben nur auf der Originalplatte verfolgen lässt, auf der verkleinerten Kopie hingegen ganz verschwindet. Das Os naviculare ist also hier in drei Fragmente zertrümmert. Eine besondere Dislokation hat nicht stattgefunden. Die Beschwerden waren denn auch nur geringe. Mässige Schwellung war vorhanden, Krepitation nicht zu fühlen Es wurde nur über einen andauernden unbestimmten Schmerz in der betreffenden Gegend geklagt; Verdacht auf Fraktur war eigentlich nicht vorhanden. Patient war ausgeglitten und mit der Hand auf einen Rinnstein gefallen. Jedenfalls haben wir hier ein Beispiel vor uns, welches ganz besonders geeignet ist, den hohen Wert der Röntgenstrahlen als diagnostisches Hilfsmittel darzuthun.

Fig. 3. Geheilter Bruch des Ulnaschaftes.

Hoffa lehrt, die Frakturen des mittleren und unteren Drittels der Elle kommen nicht sehr häufig vor und bieten nicht viel Charakteristisches. Sie entstehen meist als Parierfrakturen in der Weise, dass ein heftiger Schlag den zum Schutze des Kopfes erhobenen Vorderarm auf seinen Ulnarand trifft. Es ist klar, dass bei unversehrtem Radius eine erhebliche Dislokation der Fragmente nicht eintreten kann, da dieser gleichsam als Schiene wirkt. So kommt es hier sogar in wenigen Fällen zu subperiostalen Brüchen, wo eine Verschiebung der Bruchenden eventuell ganz unterbleiben kann. Ähnliche Verhältnisse zeigt unser Fall in Figur 3. Die Aufnahme wurde ungefähr sechs Monate nach der Verletzung gemacht. Auf der Originalplatte erkennt man noch deutlich den 3 mm breiten etwas helleren Bruchstreifen und die gleichmässig ringförmige kalkreiche Kallusmasse. Die Ulna hat hier eine wenn auch unbedeutende Knickung erlitten und bildet einen nach aussen offenen Winkel von etwa 165 Grad. Eigentlich sollte man annehmen, dass das distale Fragment infolge der Wirkung des M. pronator quadratus dem Radius mehr als normal genähert sein müsste. In den hierhergehörigen acht Fällen von Oberst trifft dies auch zu, unser Bild indessen zeigt einen entgegengesetzten Befund.

Fig. 4. Abbruch des Radiusköpfchens.

Hoffa führt diese Art von Fraktur, bei welcher der ganze Radiuskopf quer abbricht, als ziemlich selten an. Sie sollen durch eine direkte und zwar bedeutende Gewalt, wie kräftiger Stockschlag oder Auffallen der Radialseite des Vorderarmes gegen einen kantigen Körper veranlasst werden. Unser Patient war die Treppe vornüber herabgestürzt, hatte den linken Arm nach vorn gestreckt und war mit dem Ellenbogen auf die Treppenstufen aufgeschlagen. — Nach Oberst sind die Brüche am oberen Ende des Radius ausserordentlich selten. Ihr Vorkommen sei sogar von einer Reihe ausgezeichneter Forscher, wie A. Cooper, R. Smith und Malgaigne bezweifelt worden. Im Centralblatt für Chirurgie 1880 No. 22 hat Bruns ausser

eigener Beobachtung noch 20 anatomisch untersuchte Fälle zusammengestellt. Oberst kann unter seinen 1750 Fällen von Knochenbrüchen nur fünf solche anführen, von denen aber keiner dem unseren ähnelt. Entweder handelte es sich um Längsfrakturen oder es waren nur Teile abgesprengt oder es waren Kopf und Hals frakturiert. In unserem Falle ist das Capitulum in toto abgebrochen und zwar jedenfalls intracapsulär. Es hat sich in der Frontalebene um ca. 90 Grad nach oben und medial (im Bilde) gedreht und ist vor dem Humerusende als grosser, wenig intensiver (wegen der Entfernung von der photographischen Platte) und nierenförmiger Schatten sichtbar. Die richtige Sachlage liess sich im ersten Augenblick nicht gleich erkennen, da der Radiusschatten an der Frakturstelle sich direkt mit dem der Ulna deckt. — Es fragt sich, was in solchen Fällen die beste Therapie ist. Wenn starke Funktionsbehinderungen eintreten, so empfehlen Hoffa und Helferich die Resektion. Da auch unser Patient sehr im Gebrauch des Armes und der Hand behindert ist, haben auch wir ihm angeraten, sich das abgebrochene und hinderliche Radiusköpfchen operativ entfernen zu lassen. Vorläufig ist er aber noch nicht damit einverstanden.

Unser Patient ist ca. 30 Jahre alt. A. Broca, welcher in der Gazette des hôpitaux (No. 72) einen ähnlichen Fall bei einem zwölfjährigen Knaben anführt, sagt darüber: Diese Brüche kommen fast nur bei Kindern zwischen dem neunten und zwölften Lebensjahre vor, besonders bei Knaben. Das Ligamentum annulare ist meist intakt, die Fragmente meist stark disloziert. Schmerz tritt besonders bei Supination in der Gegend des Radiushalses auf. Differentialdiagnostisch kommt die Subluxation des Radius in Betracht. Wegen der erheblichen Dislokation der Fragmente empfiehlt sich vor allem die Resektion des Radiusköpfchens.

Fig. 5. Supracondyläre Fraktur des Humerus.

Diese Art Bruch kommt nach Hoffa fast gar nicht im mittleren Alter vor, selten bei Greisen, dagegen vorzugsweise bei Kindern. Etwas Besonderes bietet diese Fraktur jedenfalls in Bezug auf ihr Verhalten zur Knorpelfuge, ausserdem ist die Dislokation eine äusserst hochgradige. Die Verletzung entstand durch einfachen Fall auf den Ellenbogen. Sie wurde blutig eingerichtet und zeigte eine beträchtliche Zerstörung von Weichteilen und Gefässen. Es handelte sich um ein zwölfjähriges Mädchen. Das Olekranon ist nicht abgebrochen, sein Knochenkern steht in normaler Stelle, ebenso der des Radiusköpfchens. Auffallen muss es jedenfalls, dass der Humerus nicht in der weichen Knorpelfuge nachgegeben hat, sondern einen Centimeter weiter proximalwärts durchtrennt ist.

Fig. 6 u. 7. Spontaner Bruch beider Unterarmknochen bei Syringomyelie.

Patientin, 39 Jahre alt, kam wegen einer Schwellung des linken Unterarmes, die seit 14 Tagen bestand, ins Krankenhaus. Es wurde sofort Bruch beider Unterarmknochen diagnostiziert. Patientin will bis zuletzt trotz der Frakturen mit diesem Arm ohne grössere Beschwerden gearbeitet haben. Sie hatte keine Ahnung von ihrer schweren Verletzung. Erst nach langem Ausfragen meinte sie sich zu erinnern, dass sie vor drei Monaten einen Fall auf den linken Arm gethan habe.

Es handelt sich, wie Figur 6 zeigt, um je einen Querbruch des Radius und der Ulna. Brüche beider Vorderarmknochen sind häufige Verletzungen; bei der durch direkte Gewalt entstehenden Fraktur brechen die Knochen meist in gleicher Höhe. Unter 92 Fällen von Brüchen beider Vorderarmknochen fand Oberst 50, bei denen Radius und Ulna in gleicher Höhe frakturiert waren, sonst betrug der Unterschied in der Höhe meist $^1/_2$ bis 2 cm; nur in zwei Fällen 7 und 8 cm. Zu diesen wenigen Fällen passt der unsrige (Fig. 6), denn hier ist der Radius sogar 10 cm proximaler gebrochen als die Ulna. Ob dieser grosse Unterschied in der Höhe der Frakturen durch die bestehende sogleich näher zu beschreibende Erkrankung bedingt resp. beeinflusst wurde, ist wohl schwer zu entscheiden.

Der Umstand, dass Patientin an dem verletzten Vorderarm, den man nach allen Richtungen hin knicken und drehen konnte, so gut wie gar keine Schmerzen hatte, veranlasste natürlich eine Allgemeinuntersuchung des ganzen Körpers und besonders des Nervensystems.

Aus dem Befund sei hervorgehoben: Patientin ist eine kleine, mittelkräftige Person von leidlich gutem Ernährungszustand. Leichte Kyphoskoliose der oberen Brustwirbel. Patientin macht einen ziemlich ernsten Eindruck. Ihre Angaben sind klar und sich nicht widersprechend. Die Endglieder der Finger, besonders der rechten Hand, erscheinen verkürzt und sind kolbig verdickt (Trommelschlägelfinger), die Fingernägel sind kurz und breit. Die Sensibilitätsprüfung ergiebt nur am linken Arm mangelhaftes Unterscheidungsvermögen für Temperaturen sowie für feinere Tastempfindungen. Schmerzempfindung für Nadelstiche in der Haut fast normal, in den tieferen Teilen, Muskeln und Periost, sehr vermindert. An den Füssen ist eine nennenswerte Gefühlsstörung nicht nachweisbar. Bisweilen wird warm und kalt verwechselt. — Am linken Vorderarm findet sich am Radius, Grenze seines mittleren und oberen Drittels, an der Ulna handbreit über dem Handgelenk je eine deutlich krepitierende, vollkommen mobile, wenig empfindliche Fraktur. Lediglich wegen der Trommelschlägelfinger wurden auch Röntgogramme beider Hände angefertigt, die in mehr als einer Hinsicht lehrreich waren. Zunächst bewiesen sie, dass die Verdickungen der Fingerkuppen nicht durch Volumenzunahme des Knochens bedingt, sondern auf Konto der Weichteile zu setzen waren. Die Knochen der linken Hand zeigten mässige Kalkgehaltsverminderung. Die Corticalis schien an einigen Stellen wie aufgefassert; auch sonst waren mannigfach leichte Strukturveränderungen der Knochen zu erkennen. Die Knochen der rechten Hand hatten fast normalen Kalkgehalt, zeigten jedoch eine sehr überraschende Thatsache. Der dritte Mittelhandknochen war nämlich an seinem distalen Ende tumorartig kirschgross aufgetrieben. Dem Radiogramm nach dürfte es sich um ein einfaches Osteom handeln. (Ein drei Monate später angefertiges Röntgenbild liess keine Vergrösserung der Geschwulst erkennen.) Patientin hatte natürlich auch an der betreffenden Partie der Hand keine Beschwerden; angeblich aber hatte sie sich ein paar Jahre zuvor an dieser Stelle heftig gestossen. Wir dürfen diesen Tumor wohl als Folge jenes Traumas auffassen, wobei die Syringomyelie als prädisponierender Faktor mitwirkte. Ausserdem fehlte an der vierten Endphalange das Köpfchen. Nach Angabe der Patientin hatte sie sich an der betreffenden Fingerkuppe eine kleine Verletzung (jedenfalls auch infolge des gestörten Empfindungsvermögens) zugezogen. Der Arzt habe dann ein kleines Knochenstück, das sich abgelöst habe, entfernt. — Verfasser hat die Röntgenbilder dieser beiden Hände in einer früheren Arbeit (Knochenerkrankungen. Verlag Bergmann, Wiesbaden 1901) bereits veröffentlicht.

Der Grund indessen, weshalb dieser Fall hier nochmals und viel ausführlicher besprochen wird, ist aus Fig. 7 ersichtlich. Es bot sich nämlich Gelegenheit, von dem frakturierten Vorderarm ca. drei Monate später abermals eine Aufnahme zu machen. Das Bild zeigt sofort, dass wir es hier mit keiner normalen Knochenbruchheilung zu thun haben, sondern dass eine ganz übermässig umfangreiche Kalluswucherung um sich gegriffen hat.

Was zunächst an allen Knochenpartieen der Fig. 7 im Gegensatz zu Fig. 6 auffällt, ist der vermehrte Kalkgehalt der Knochen. Der Kontrast tritt am stärksten am distalen Radiusende hervor. An der Bruchstelle des Radius selbst ist ein mässiger Kallus, distalwärts im Zwischenknochenraum jedoch eine ca. 10 cm lange, 12 mm breite Knochenspange den Radius entlang entstanden, die so dicht wie letzterer selbst mit Kalk imprägniert ist. Um die Frakturstelle der Ulna hat sich ein über taubeneigrosser Wulst neuer Knochenmasse gebildet, der nach dem Interossealraum zu durch eine feste Brücke mit den Radiuswucherungen in Verbindung steht. Auf der ulnaren Seite der Ulna ist das Periost auf eine Strecke von 10 cm in einer Dicke von 3 mm verknöchert. An der Grenze des mittleren und proximalen Drittels führt eine kleinere Knochenbrücke zum Radius hinüber.

Derselbe Fall zeigt uns also auf dem einen Bild (Fig. 6) eine diffuse Atrophie hohen Grades und wenige Monate später auf dem anderen (Fig. 7) excessiv hypertrophische Prozesse der Knochen, ohne dass inzwischen eine Verbesserung oder Verschlimmerung des Grundleidens sich nachweisen liess. Noch rätselhafter gestalten sich die Verhältnisse, wenn man hinzufügt,

dass der Arm bis zur Aufnahme des Bildes 6 fast gar nicht geschont worden war, hingegen von da ab bis zur Aufnahme des Bildes 7 mit nur kurzen Unterbrechungen auf einer Gipsschiene geruht hatte; also einerseits trotz Aktivität ausgesprochene Atrophie, andererseits trotz Inaktivität monströse Hypertrophie.

Ähnliche Erscheinungen sind schon mehrfach beobachtet worden und viele Autoren haben sich in einer grossen Reihe von Tierexperimenten bemüht, den Zusammenhang dieser Erscheinungen zu ergründen.

Im Jahre 1833 beschrieb Lobstein (Traité d'anatomie pathologique II. Paris) eine eigenartige Erkrankung des Skeletts, die zu einer hochgradigen Atrophie und Knochenbrüchigkeit durch Dickenabnahme des Knochens, also durch periostale Dysplasie, führte. Er nannte sie „Osteopsathyrose". So hatte ein daran leidendes Kind von 14 Jahren seit seinem dritten Jahre bereits 31 Frakturen erlebt (Arnott) oder ein zwölfjähriges Mädchen deren 41 (Blanchard). Die Kranken befanden sich im übrigen bei voller Gesundheit, soweit ihr jammervoller Zustand dies zuliess. Die Ursachen dieser Krankheit sind auch heute noch gänzlich in Dunkel gehüllt. Solche Brüche heilten nämlich immer schneller und fester als Brüche bei Leuten mit gesunden Knochen. — Dass bei alten Leuten die Knochen leichter brechen, war bekannt (senile Knochenfragilität). Nun sind Knochen jener Greise, deren Gehirn stark gelitten hat, sogar noch brüchiger; ebenso fiel das immer häufigere Vorkommen von Spontanfrakturen bei Geisteskranken auf. Von den anderen Affektionen des Centralnervensystems waren es multiple Sklerose, progressive Muskelathrophie und besonders Tabes, die auffallende Knochenbrüchigkeit zeigten. In neuester Zeit kam hierzu noch die Syringomyelie. Man stellte fest, dass bei allen diesen Erkrankungen die betreffenden Knochen immer Atrophie aufwiesen; man konnte aber in vielen Fällen diese Atrophie nicht immer als Inaktivitätsatrophie ansprechen, entstanden durch Ausfall des funktionellen Reizes, sondern war genötigt, noch nach anderen Faktoren zu suchen. Nach Versuchen, an neurotomierten Tieren ausgeführt u. a. von Schiff und Vulpian, Nasse, Mantegazza, Rasumowsky, Goltz darf es als wahrscheinlich gelten, dass die Ernährung der Knochen unter dem Einflusse trophischer Nerven resp. unter dem trophischen Einflusse der Nerven steht, wenn die Nerven hier auch nicht den absoluten Einfluss ausüben, den sie z. B. auf die Muskeln und gewisse Drüsen besitzen (Samuel). Die Inaktivität ist dabei auch von Einfluss, sie kann aber sicher nicht die alleinige Ursache der Atrophie sein.

Die Hypertrophieen der Knochen, die sich (nicht immer) im weiteren Verlaufe bei neurotomierten Gliedern einstellen, könnte man als eine Folge der Lähmung der Vasomotoren oder als entzündliche Erscheinungen auffassen. Erstere Auffassung stützen die Versuche von Dumreicher, Helferich und Schüller, die durch künstliche Erzeugung venöser Hyperämie eine Steigerung des Knochenwachstums erzielten. Andererseits beobachteten Wichmann und Stoeltzner eine zuweilen hochgradige Atrophie bei Frakturen rachitischer Oberschenkelknochen, wenn diese längere Zeit vertikal suspendiert worden waren, und führten dies mit Wahrscheinlichkeit auf die durch die Elevation erzeugte arterielle und venöse Anämie des Knochens zurück. Für die Erklärung der Knochenhypertrophieen durch entzündliche Vorgänge als Folge der durch die Anästhesie bewirkten mechanischen Schädigungen sprechen namentlich die merkwürdigen Versuche über die zuweilen monströse Steigerung der Kallusbildung bei Knochenbrüchen an solchen Gliedern, denen zuvor die Nerven durchschnitten waren. Derartige geschwulstähnliche Kallusbildung nach Nervendurchschneidung beobachtete zuerst Schröder van der Kolk. Spätere Forscher, wie Bognaud, Kusmin u. a. haben bestätigt, dass der Kallus an den neurotomierten Extremitäten stets grösser und härter war als an jenen, deren Nerven intakt waren (Schuchardt, Knochen und Gelenke 1899).

So ist durch diese Experimente für die Erklärung der Atrophie und Hypertrophie der Knochen bei Tabes und Syringomyelie ein Schritt vorwärts gethan, immerhin aber erst ein Schritt.

Es sei an dieser Stelle nicht unterlassen, darauf hinzuweisen, dass, wie die Knochen, so auch selbstverständlich die Gelenke durch diese Erkrankungen des Nervensystems in Mitleidenschaft gezogen werden. Eine normale Gelenkssensibilität ist unerlässlich für ein geordnetes Zusammerwirken der Muskulatur. Kann diese normale Muskelsynergie nicht mehr zu stande kommen, werden die Muskeln unzweckmässig kontrahiert und entspannt, so entsteht ungleichmässige Druckverteilung, Zerrungen und Spannungen. Bei Tabes tritt nun schon frühzeitig eine Herabminderung speciell der Gelenkssensibilität ein und bei Syringomyelie ist in den tieferen Partieen jede Schmerzempfindung fast ganz aufgehoben. Die Kniegelenksaffektionen bei Tabes sind bekannt genug und bei Syringomyelie sind in letzter Zeit Fälle von Gelenkaffektionen der oberen Extremitäten beobachtet und bekannt gegeben worden, so von Nalbandoff und Solowoff (Zur Symptomatologie der Arthropathieen bei Syringomyelie. Grenzgebiete 1901). Erwähnenswert war hier besonders, dass bei Erkrankung des Ellenbogengelenkes ausgedehnte Ossifikationen im Bereich des Musc. bracchialis internus bestanden. Das Gelenk hatte ein Trauma getroffen, bevor die schweren Veränderungen sich ausbildeten. Die Verfasser kommen zu dem Schluss, dass es sich um eine traumatische Muskelverknöcherung handele, für welche die Syringomyelie ein prädisponierendes Moment gebildet habe und dass vasomotorische trophische Einflüsse dabei im Spiele sein mögen.

Aus der Litteratur ersehe ich zwar, dass selbst bei angeblich gesundem Nervensystem der Muscel. bracchialis internus auch nach nur einmaligem Trauma ganz besonders von der Ossification bevorzugt zu werden scheint. So teilen Rasmussen (Hosp. Tidende 1883) und Reignier (Presse méd. 1889) je zwei und Berndt (Archiv f. klin. Chir. 1902) drei Fälle von Verknöcherung des erwähnten Muskels mit, wir selbst beobachteten zwei Fälle; immerhin müssen wir wohl in dem oben citierten Fall auf Grund unserer vorhergehenden Ausführungen den beiden Verfassern in ihrer Schlussfolgerung zustimmen.

Um auf unsere Fraktur Fig. 6 und 7 zurückzukommen, so muss es für den Augenblick etwas seltsam erscheinen, dass auf dem ersten Bild, nachdem der Unfall angeblich drei Monate zuvor passiert war, noch keine Andeutung von Kallus vorhanden ist. Die Erklärung für diese lange Verzögerung des Kallus, der doch dann nach einem weiteren gleichen Zeitraum ins Monströse ausartete, kann nur die sein, dass der angeblich vor drei Monaten erfolgte Fall auf den linken Arm mit den vorliegenden Brüchen in gar keinem ursächlichen Zusammenhang steht. Dafür spricht auch der Umstand, dass Patientin diese Angabe, wie schon erwähnt, erst nach langem Ausfragen machte. Ausserdem ist es kaum glaublich, dass Patientin drei Monate lang mit diesem doppelt gebrochenen Arme hat arbeiten können — und wenn es auch leichte Arbeiten waren und der verletzte Arm der Linke ist. Wir müssen wohl annehmen, dass die Schwellung des Armes, die seit ca. 14 Tagen bestand, direkt im Anschlusse an die Fraktur auftrat, dass also die Verletzung, die Röntgogramm 6 zeigt, erst zwei Wochen alt war und da konnte eine für X-Strahlen sichtbare Knochenneubildung noch nicht vorhanden sein. Wir haben ja gesehen, dass es bei Tabes, Syringomyelie etc. nicht eines besonders schweren Insultes bedarf, um Knochenbrüche zu setzen, sondern dass eine schnelle Armbewegung, ein leichtes Aufschlagenauf einen Gegenstand, ein mässiger Stoss gegen die Hand schon vollauf genügen. Die schwere Atrophie in Fig. 6 ist eben nicht die Folge der Frakturen, sondern die Atrophie war vorhanden, infolgedessen brachen die beiden Knochen so leicht. Die folgende Schwellung der Weichteile war ein Symptom der Entzündung und diese leitete die überreichliche Kallusbildung ein. Bekanntlich können auch kleinste traumatische Blutkoagula als neoplastischer Reiz wirken.

Unwillkürlich drängt sich sofort die Frage auf, ob sich diese Erscheinungen nicht praktisch verwerten lassen. Künstliche Hyperämie zur Konsolidierung von Pseudoarthrosen wurde schon bisher vielfach angewandt; die angeführten Darlegungen sind geeignet, diese Art der Behandlung aufs wärmste zu empfehlen und sie ergeben auch Anhaltspunkte für die Gründe, weshalb manche Frakturen keine Tendenz zur Bildung eines festen Kallus zeigen. In jüngster Zeit sind wieder neue Untersuchungen über den Einfluss der Stauung auf die

Entwickelung des Knochenkallus angestellt worden, so von A. Bum (Centralbl. f. Chir. No. 47 1901). Die Versuche wurden an jungen Hunden ausgeführt, denen beide Tibien in der Diaphyse subkutan möglichst glatt frakturiert wurden. Sie erwiesen die ausnahmslos wahrzunehmende vorgeschrittenere Verkalkung und Ossifikation des periostalen Kallus der gestauten Seite als über jeden Zweifel erhaben.

Erst vor wenigen Wochen ist die zweite Auflage von Schlesingers umfangreichem Specialwerk „Syringomyelie“ erschienen, das eine ausführliche Zusammenfassung mehrerer hundert teils selbstbeobachteter, teils der Litteratur entnommener Fälle enthält. Für sehr wichtig betreffs unseres Falles halte ich die (auf Seite 98 jenes Buches) geäusserte Ansicht, dass nach seinen Erfahrungen die Existenz trophischer Nerven schwerlich abgelehnt werden kann. Interessant ist ferner, dass in seinen Fällen syringomyelitischer Spontanfrakturen das Befallenseins des linken Armes prävaliert. Auch bei unserer Patientin ist der linke Arm der betroffene. Wie schon erwähnt, zeigt Bild 6 zwei reine Querbrüche. Nach Kundrat und Gnesda sollen diese typisch sein für Spontanfrakturen auf nervöser Grundlage. Ausserdem erhellt aus Schlesingers Monographie, dass erst vier ähnliche Fälle röntgographisch festgestellt und veröffentlicht sind (Kienböck, Marinesco, Nalbandoff, Bakes), ferner dass unser Fall wohl der erste ist, welcher durch zwei zu verschiedenen Zeiten angefertigte Röntgogramme das auffallende Verhalten durch Syringomyelie geschädigter Knochen und die noch rätselhafteren Heilungsvorgänge bei Spontanfrakturen derselben in objektivster Weise veranschaulicht.

Aus der Röntgen-Abteilung im Sanatorium Dr. A. Loew in Wien.

Die photochemischen Grundlagen der Röntgographie

mit einem Anhang:

Die veränderliche Gradationsfähigkeit der Platten und ihre Bedeutung für die Röntgenaufnahme.

Von

Dr. **Guido Holzknecht.**

I.

Die optischen Eigenschaften des Radiogrammes.

Die allgemeinen optischen Eigenschaften eines gelungenen Radiogrammes, deren Kenntnis die Grundlage für das Verständnis des bezeichneten Gegenstandes bildet[1]), sind die eines gelungenen technischen[2]) Photogrammes überhaupt.

Um uns die wichtigsten derselben klarzumachen, vergegenwärtigen wir uns, dass das monochrome Bild bloss durch Helligkeitsdifferenzen zu stande kommt. Ein gleichmässig ab-

[1]) Sie verdienen auch aus anderen Gründen eine eingehende Darstellung im Rahmen dieser Zeitschrift.

[2]) Nicht eines künstlerischen. Dieses verzichtet z. B. oft auf grösste Deutlichkeit alles Details im Interesse der Gesamtwirkung, oder es sucht künstlerische Wirkung bald in der Tiefe, bald in der Blässe des ganzen Bildes, es verzichtet gelegentlich auf die hellsten, grellsten Lichter, und auf den grössten Kontrast. Es giebt Vorwürfe, welche überhaupt nirgends tiefstes Schwarz oder hellstes Licht enthalten und ein richtig graduiertes Kammerabild von denselben wird diese Nüancen ebenfalls nicht enthalten, obwohl es ein Leichtes wäre, auch hier auf der Platte glasklare Lichter zu erhalten, wenn man den Kontrast steigert.

Die künstlerische Photographie vermeidert das aber besonders neuerer Zeit. Die technische erstrebt es geradezu, im Interesse der grössten Deutlichkeit, weil nicht die Anregung der Phantasie, sondern ihre Eindämmung, weil nüchterne Aufklärung allein ihr Zweck ist.

gestuftes Band von progressiven photographischen Schwärzungen, im Jargon der Photographen ein Verläufer (Figur 1), an dessen einem Ende tiefes Schwarz besteht, während das andere völlig durchsichtig, glasklar erscheint, enthält alle Helligkeitsstufen, die in einer Platte enthalten sein können.

Daher können wir für jede Platte dasjenige Stück des obigen Bandes bezeichnen, dessen Nüancen im Bilde Verwendung gefunden haben, oder besser gesagt, wir können zwei Stellen des Bandes angeben, zwischen denen alle im Bilde verwendeten Nüancen liegen. Diese beiden Punkte können alle denkbaren Lagen haben. Ihre Distanz bestimmt den „Gesamtkontrast" des Bildes[1]).

Je grösser sie ist, desto kontrastreicher ist die Platte, je kleiner, desto kontrastärmer. Konstrastlos kann von Rechts wegen nur eine Platte genannt werden, welche nur eine einzige Nüance enthält z. B. eine gleichmässig graue Fläche. (Die Distanz [Kontraststrecke] ist dann gleich Null, ihre Endpunkte fallen aufeinander.)

Der Kontrast und alle seine Folgen bleiben unverändert, in welchem Gebiete des gesamten Bandes immer die genannte Strecke liegt. Der Kontrast einer Platte, deren Nüancen zwischen *a* und *e* liegt, ist gleich dem einer anderen Platte, die von *d* bis *c* reicht. Da also nicht die Lage im Bande den Gesamtkontrast ausmacht, sondern die Länge der obigen Strecke, so lässt sich derselbe in Bruchteilen von 1 ausdrücken. Der Gesamtkontrast der Platten *ae* und $dc = {}^3/_4$; *db* und etwa $ec = {}^1/_4$; $ab = {}^1/_2$; $ag = {}^1/_3$. Liegen die genannten Punkte an den Enden des Bandes, enthält also die Platte tiefstes Schwarz und hellstes Glas ($ac = {}^1/_1$), so ist der volle Kontrast erreicht, während wir die übrigen mit Viertel-, Halbkontrast etc. bezeichnen.

Wie gross der Kontrast ist, ist für die Güte eines technischen Photogrammes von grösster Bedeutung. Nebensächlicher ist, wie schon angedeutet, die Lage der Kontraststrecke eines Bildes auf den verschiedenen Bezirken des Bandes, das ist die „mittlere Deckung" der Platte. Sie hat nur auf die Kopierdauer Einfluss. Das Wort „Deckung" wird ebenfalls zweideutig verwendet: Zunächst für Tiefe einer einzigen Nüance: „Die Weichteile dieser Platte sind zu stark gedeckt." Dann aber für die Lage des gesamten Bildes, respektive seiner Kontraststrecke im obigen Schattenband. Ich unterscheide daher die letztere als „mittlere Deckung". Sie wird durch einen Punkt bezeichnet und zwar durch den Mittelpunkt der Kontraststrecke der betreffenden Platte, zahlenmässig ausgedrückt würde mittlere Deckung $= {}^1/_4$, ${}^1/_3$, ${}^1/_2$ bedeuten, dass die Mitte der Kontraststrecke der fraglichen Platten bei *d*, *g*, *b* liegt.

Von der Grösse des Kontrastes ist, wie man sieht, die mittlere Deckung nicht unbedingt abhängig. Bei mittlerer Deckung $= {}^1/_2$ kann die Kontraststrecke der Platte *gf*, *de*, oder *ac* sein, die Platte kann also ${}^1/_3$, halben oder vollen Kontrast, so wie alle Zwischenstufen besitzen. Ähnlich kann der Kontrast, wenn die mittlere Deckung z. B. ${}^1/_4$ ist (*d*) alle Grössen bis ${}^1/_2$ besitzen.

Nimmt man nun eine Reihe von Negativen vor und sucht an ihnen die beiden besprochenen Eigenschaften in der erörterten Weise zahlenmässig zu schätzen, so wird man bald mehrere Platten finden, welche gleichen Gesamtkontrast und gleiche mittlere Deckung aufweisen, deren Güte aber äusserst verschieden ist. Brillante und ganz minderwertige Negative werden sich darunter finden. Daraus geht hervor, dass es neben Kontrast und Deckung noch andere für die Güte der Platte wichtige Faktoren giebt. Der nächste ist die **„Durcharbeitung**

[1]) Das Wort Kontrast wird mehrsinnig gebraucht; zunächst für den in der eben gegebenen Definition umgrenzten Begriff. Ich nenne denselben Gesamtkontrast zur Unterscheidung von derjenigen Bedeutung, welche das Wort auf für eine beschränkte Opacitätsbreite gelten lässt. So spricht man auch von gutem Kontrast, wenn etwa im Röntgenbilde dem Knochen eine übermässig grosse Breite des Schattenbandes zugewiesen ist, auf Kosten der Weichteile, welche mit den wenigen restierenden tiefsten Nüancen ihr Auslangen suchen müssen. Eigentlich gehört diese Erscheinung ins Gebiet der ungleichmässigen Durcharbeitung, soll aber um des alten Usus willen als „Teilkontrast" beibehalten werden.

oder Gradation“[1]) des Bildes. Diese hängt ab von der Wahl der im Bilde verwendeten Nüancen. Wie alle Objekte der Kameraaufnahme, von seltenen oder absichtlich konstruierten Fällen abgesehen, in ihren Übergängen unendlich viele Helligkeitsnüancen besitzen, so liegen auch in den gewöhnlichen Objekten der Radiographie die Bedingungen zu unendlich weicher Abstufung der Helligkeit der Platte.

Das Ideal der Durcharbeitung eines Bildes ist der Verläufer. (Figur 1). Er enthält eine unendliche Zahl und zwar alle Helligkeitsstufen. Wegen der gleichmässigen Übergänge enthält allerdings auch schon ein beliebiger Teil des Verläufers eine unendliche Anzahl derselben, aber doch weniger als der vollständige. Daraus erhellt es, dass ein Negativ von geringem Kontrast z. B. $^1/_3$ ganz wohl eine relativ vollkommene Durcharbeitung besitzen kann. Etwas härtere Röhren, als für das betreffende Objekt gerade richtig sind, erzeugen solche Bilder, welche z. B. mit $K = {}^1/_3$; $D = {}^1/_2$ ein relativ vollkommene Durcharbeitung verbinden. Anderseits ist aber doch ein grösseres Mass von Durcharbeitung, die Verwendung einer noch grösseren Zahl von Nüancen dann möglich, wenn der Gesamtkontrast ein grösserer ist. Die Bedeutung der Grösse des Gesamtkontrastes für die Güte des Bildes liegt also darin, dass sie Raum für eine vollkommene Durcharbeitung schafft. Wird diese nicht herbeigeführt, dann sehen wir Radiogramme, welche bei vollem Kontrast (glasklar und tiefschwarz) sehr schlecht erscheinen, weil sie ausser diesen nur noch etwa zwei oder drei Nüancen enthalten. Sie sind schlecht graduiert; die aus fünf Buchstaben zusammengesetzte Sprache eines solchen Bildes vermag komplizierte Verhältnisse nicht wiederzugeben. Das Negativ enthält kein, respektive unzureichendes Detail. Wir sehen solche Negative, wenn eine Röhre gewählt wurde, welche „für das betreffende Objekt etwas zu weich“ war, während die Gesamtexposition gross war. Die Weichteile sind tief dunkel, enthalten einiges Detail, das Knochenbild ist glasklar, detaillos, oder durch Überentwicklung leicht verschleiert. Die Durcharbeitung kann nun weiters regelmässig sein: Jeder Teil des Bildes ist gleich detailreich, die Nüancen verteilen sich gleichmässig mit etragleichen Intervallen in dem vom Bilde eingenommenen Teil des Schattenbandes. Bei unregelmässiger Durcharbeitung ist das Bild in verschiedenen Teilen, besonders in verschiedenen Deckungsbezirken verschieden reich an Detail. Die unregelmässige Durcharbeitung kann gelegentlich beabsichtigt sein (siehe Schluss dieser Abhandlung, Heft V).



a *d* *g* *b* *f* *e* *c*

Fig. 1.

Verlaufer. (Die Reproduktion ist nicht vollkommen gelungen; das linke Ende zeigt zu wenig Abstufung und das rechte reicht nicht bis in das volle Weiss.)

[1]) Eder definiert die Gradation des Kameranegativs in folgender Weise: „Ein Diapositiv wird gut und richtig graduiert sein, wenn die von den verschiedenen Stellen durchgelassenen Lichtintensitäten annähernd in demselben Verhältnis zu einander stehen, wie die wirklichen Lichtintensitäten an den betreffenden Stellen des photographierten Objektes.“ (Phot. Korrespond. 1900, System der Sensitometrie). Er unterscheidet scharf die Güte der Gradation, oben die Gleichmässigkeit der Durcharbeitung genannt, von der Richtigkeit derselben. Die erstere hängt sowohl von der Aufnahme als auch besonders von der Vorbereitung, der Lichtverteilung am zu photographierenden Objekt ab. Und dieser Lichtverteilung, welche schon am Objekt zweckmässige Kontraste und damit Raum für Durcharbeitung schafft, gleicht, wie wir unten sehen werden, bei der Röntgenaufnahme die **Wahl des Röhrenvaccums.** Man könnte ohne diese Voraussetzung von einer richtigen Gradation bei der Röntgenaufnahme überhaupt nicht sprechen, weil an den einzelnen Stellen des Objektes, Weichteilen, Knochen, von vorneherein keine Lichtintensitäten bestehen und keine unveränderlichen Bedingungen für solche vorhanden sind. Bei Strahlen von verschiedenen Penetrationsvermögen sind die aus den einzelnen Stellen tretenden Intensitäten ebenso verschieden, wie bei verschiedener Beleuchtung eines Gegenstandes die von den einzelnen Stellen reflektierten. Ist aber eine bestimmte Lichtverteilung gegeben (ein bestimmtes Röhrenvaccum vorgesehen), dann wird die richtige Durcharbeitung hier wie dort durch die Expositionsgrösse bestimmt.

Was bedeuten nun die landläufigen photographischen Fachausdrücke: dünn, dicht, flau, weich, hart, brillant. Dünn und dicht bedeuten niedere und hohe „mittlere Deckung," z. B. $D = {}^1/_4$ oder ${}^3/_4$. $D = {}^1/_2$ ist nicht dünn und nicht dicht, sondern richtig gedeckt. Das flaue Bild ist kontrastarm und zugleich schwach gedeckt, wie wir es durch zu harte Röhren und geringe Exposition zu erhalten pflegen. Für richtigen, vollen Kontrast existiert kein Wort. Hart bedeutet geringe, weich gute Durcharbeitung. Brillant bedeutet des Optimum in jedem der drei Faktoren. „Schleier" bezeichnet eine besondere Art von Kontrastverminderung, und diese hat einen eigenen Namen bekommen, weil sie besonderen und häufigen Bedingungen ihr Entstehen verdankt. Das verschleierte Bild hat an Kontrast, an Breite des verwendeten Teiles des Schattenbandes, dadurch verloren, dass die hellsten Stellen nicht glasklar sind. Unter dem Worte „Schleier" begreift man verschiedene solche Kontrastverminderungen. Rechtmässigerweise versteht man darunter die Silberreduktion, welche die nicht belichtete Schicht beim Entwickeln erleidet. „Schleierlose" Platten bleiben während der normalen Entwicklungsdauer (5—10 Min.) an den unbelichteten Stellen vollkommen intakt. Wie wir heute dank den Arbeiten Eders[1]) wissen, hängt derselbe nicht bloss von den Qualitäten der Platten, sondern auch von der Art des Entwicklers, seiner Temperatur und der Dauer seiner Anwendung ab. Nur per analogiam darf man auch dann von Schleier sprechen, wenn aus anderen Gründen in der Platte die Lichter nirgends glasklar ausfallen. Die Wahl zu harter Röhren, deren Licht auch die Knochenkompakten durchdrang, hat es verursacht, dass früher die Röntgenaufnahmen fast stets keine glasklaren Lichter enthielten, „verschleiert" waren. Es sind also nicht „alle Röntgennegative verschleiert", sondern nur unvollkommene. Diese Art von Schleier in allen seinen Stärken lernt man am besten dann kennen, wenn man eine entwickelte aber noch nicht fixierte Platte bei Tageslicht betrachtet und beobachtet, wie zuerst die hellsten Lichter grau und dann alles dunkler bis schwarz wird. Das Bestehen eines leichten Schleiers verschlechtert das Bild nur so wenig, als das nicht Erreichen des vollen Schwarz in den dunkelsten Teilen des Bildes den Gesamtkontrast herabsetzt.

Ein Negativ kann ferner brillant sein, und doch schlecht, weil es unscharf ist. Man kann von Schärfe nur dort reden, wo im Bilde Linien sichtbar sind. Der Verläufer Figur 1 ist ein Beispiel für solche Bilder, in denen Linien nicht existieren, und bei denen daher von Schärfe nicht die Rede sein kann. Er enthält überall Übergänge. Wo aber in einem Negativ zwei nicht benachbarte Nüancen unter Ausfall des dazwischen liegenden Überganges im Bilde unvermittelt aneinander zu liegen kommen, entstehen lineare Grenzen. Diese finden sich schon im Objekte, und ihre naturgetreue Wiedergabe heisst Schärfe des Negativs. Das unscharfe Bild besitzt an ihrer Stelle Übergänge.

Endlich kommen in Platten kleine Fehler vor, welche von fehlerhafter Manipulation beim Negativprozess und von Fehlern in der Emulsion und im Guss herrühren und meist ein grösseres Interesse nicht beanspruchen.

II.

Bewirken die Röntgenstrahlen selbst das latente Bild?

Bevor wir nun zur Beantwortung der Fragen schreiten, welche technischen Momente die einzelnen erörterten Eigenschaften der Negative hervorzubringen im stande sind, müssen wir uns die einfachere Frage vorlegen, welche Faktoren und in welchem Masse sie die Schwärzung der Platte an sich erzeugen (Abschnitt III) und daran knüpft sich die Vorfrage, ob es denn überhaupt die Röntgenstrahlen als solche sind, welche die photographischen Effekte, die Schwärzung der Bromsilbergelatine hervorbringen. Sie soll in diesem Abschnitt behandelt werden.

[1]) Photographische Korrespondenz 1899, Seite 529.

Während nämlich die herrschende Ansicht die ist, dass die Röntgenstrahlen ebenso direkt wie die Farbstrahlen das Bromsilber reducieren, hat Goldstein in Erkenntnis der Thatsache, dass das Kathodenlicht beim Auftreffen auf Körper genau dieselben Erscheinungen hervorruft[1]) wie das ultraviolette Licht, zunächst die Hypothese ausgesprochen[2]), „dass die Kathodenstrahlen beim Anprallen auf feste Körper an der Treffstelle ultraviolettes Licht erregen."

Später[3]) begründet es der Forscher näher, dass ein grosser Teil der Wirkungen, welche gegenwärtig den Kathodenstrahlen zugeschrieben werden, nicht diesen selbst unmittelbar zukommt, sondern sehr kurzwelligem, ultraviolettem Licht, das an den Enden der Kathodenstrahlen, beziehungsweise bei ihrem Anprall gegen ein Hindernis erzeugt wird. Über das Wesen der Kathodenstrahlen selbst, die nicht etwa auch identisch sind mit ultraviolettem Licht, soll hierbei nichts ausgesagt werden, als „dass sie die mächtigste Quelle ultravioletten Lichtes sind, die man bisher kennen gelernt hat."

„Es scheint mir nicht unrationell," fährt Goldstein fort, „die hier angedeutete Auffassung auch auf die Röntgenstrahlen, auszudehnen. Ausser der Fähigkeit, diffundiert und relativ wenig absorbiert[4]) zu werden, sind, wie mir scheint, noch keine Eigenschaften der Röntgenstrahlen selbst bekannt geworden. Die ihnen bisher zugeschriebenen Wirkungen, den Leuchtschirm, beziehentlich phosphorescenzfähige Körper zu erregen, die photographische Platte zu afficieren und die durchstrahlten Gase leitend zu machen, auch ihre bisher beobachteten biologischen Wirkungen, erklären sich, wenn die Röntgenstrahlen beim Aufprallen auf wägbare Materie ebenfalls ultraviolettes Licht von sehr kurzer Wellenlänge erregen, das nun auf die wägbaren Teilchen als solches weiterwirkt. Die Bestrahlung eines Körpers mit Röntgenstrahlen läuft nach dieser Auffassung in erster Reihe auf die Erregung von ultraviolettem Licht an und in dem Körper hinaus"[5]).

Die Auffassung ist mit der verbreiteten Walterschen Annahme ohne weiteres vereinbar. Darnach wären die Röntgenstrahlen Kathodenstrahlen, denen beim Auftreffen auf die Glaswand der Röhre ihre elektrische Ladung, ihre magnetische Ablenkbarkeit und starke Absorbierbarkeit genommen, aber die Eigenschaft belassen worden ist, beim Auftreffen auf die Körper an der Treffstelle ultraviolettes Licht zu erzeugen.

Eine weitere Stütze und zugleich einen Beweis für die Fruchtbarkeit der Goldsteinschen Hypothese habe ich vor kurzem durch die Entdeckung[6]) beigebracht, dass die Röntgenstrahlen gleich den Kathodenstrahlen und dem ultravioletten Licht die Fähigkeit besitzen, die Goldsteinschen Nachfarben gewisser Salze zu erzeugen. (*NaCl* chamois, *KCl* heliotrop etc.). Goldstein hat nämlich in einer Reihe von Arbeiten Färbungen beschrieben, welche gewisse Salze, besonders solche der Alkali- und Erdmetalle annehmen, wenn sie von Kathoden-

---

[1]) 1. erzeugt es Phosphorescenzlicht,
2. erzeugt es Nachfarben,
3. macht es Gase leitend,
4. vermindert es den Entladungsverzug an negativ elektrisierten, festen Körpern,
5. kann es Kathodenstrahlen hervorrufen (Lenard),
6. bildet es Nebelkerne,
7. erzeugt es chemische Wirkungen,
8. ändert es die Benetzungsfähigkeit der Körper,
9. wirkt es zerstäubend (Lenard und Wolf).

[2]) Goldstein, Sitzungsbericht der Wiener Akademie der Wissenschaften 1879. Bd. 80.

[3]) Goldstein, Sitzungsberichte der k. preuss. Akademie der Wissenschaft zu Berlin, p. 937. 1894; p. 1017. 1895; p. 222. 1901.

[4]) Die verschiedenen Gattungen werden in ganz verschiedenem Masse absorbiert, die des niedrigsten Vaccums schon durch ein Blatt Papier, die des höchsten nicht einmal durch einen Gewehrlauf, was übrigens hier nichts zur Sache thut. (Anmerkung des Verfassers).

[5]) Analog fasst Goldstein auch das Verhalten der Bequerelstrahlen auf.

[6]) G. Holzknecht, über die Erzeugung von Nachfarben durch Röntgenstrahlen, Verhdl. der deutsch. phys. Gesellsch. in Berlin, vorgelegt durch Prof. E. Goldstein am 24. Januar 1902. (IV. Jahrg. No. 1 u. 2.)

strahlen oder von vornherein von ultraviolettem Licht getroffen werden. Dass auch die Röntgenstrahlen solche Nachfarben erzeugen können, wurde bisher mehrfach in Abrede gestellt, (so von Büttner und Müller, bei Knapp, Halle, 1899, 2. Auflage S. 81), was sich aus der Verwendung zu geringer Lichtmengen bei den bisherigen Versuchen erklärt.

Da sonach die Goldsteinsche Annahme sehr viel für sich hat, wird sie ja bald vielfach in unserer Fachlitteratur wiederholt werden. Und darum scheint es mir angebracht, sie vor den Prioritätsansprüchen gewisser ärztlicher Autoren zu schützen, welche sich zur Annahme verleiten liessen, es seien überhaupt nicht die Röntgenstrahlen, welche die Wirkungen auf Schirm und Platte und besonders auf die thierische Haut hervorbringen.[1])

Es soll übrigens zum Schlusse dieser Erörterungen nicht verschwiegen werden, dass es eine Eigenschaft der Röntgenwirkung, speciell der biologischen giebt, die mit der Goldsteinschen Hypothese in Widerspruch zu stehen scheint: die Latenzzeit der Hautreaktion. Wir wissen, dass nicht nur die Röntgendermatitis, sondern auch das Eczema solare und die durch Ultraviolett bedingte Reaktion eine beträchtliche Latenzzeit besitzen, d. h., dass zwischen Bestrahlung und Reaktion eine beträchtliche Zeit vergeht, während welcher kein Effekt der Bestrahlung sichtbar ist. Allein die Latenzzeiten des ultravioletten Lichtes und der Röntgenstrahlen scheinen zu verschieden lang zu sein, als dass eine Identität der letztwirkenden Ursache angenommen werden könnte. Während nämlich die Latenzzeit für Ultraviolett nach Stunden misst, beträgt die mittlere Latenzzeit der Röntgenwirkung auf normaler Haut 14 Tage, bei den geringeren Dosen sogar viel länger und nur bei den grössten, zu schweren Hautzerstörungen führenden Dosen 6—8 Tage[2]). Doch ist es mir wahrscheinlich, dass die Röntgenstrahlen, welche das supponierte ultraviolette Licht in grössere Tiefen der Haut bringen, schon bei geringerer absorbierter Menge gleich intensive Reaktionen zu erzeugen vermögen, wie grössere Mengen oberflächlich absorbierten Ultravioletts, aber entsprechend der geringeren Menge einem biologischen Gesetz zufolge eine längere Latenz haben müssen.

Um darin klar zu sehen, müssen wir uns vor Augen halten, dass der Vorgang bei einer durch eine Strahlung bewirkten Reaktion der menschlichen oder tierischen Haut offenbar folgender ist: Die Strahlung wird an der Absorptionsstelle, also in den Zellen, welche sie absorbiert haben, in chemische Energie umgesetzt. Diese bewirkt eine primäre Gewebsschädigung[3]), welche wohl in einer wenig weitgehenden, chemischen Dissociation von Stoffen der Zelle ähnlich der Lockerung des Bromsilbermoleküles der photographischen Platte besteht, und damit entsteht eine Stoffwechselstörung, eine Erkrankung der Zelle selbst. Diese Erkrankung hat einen Verlauf von gewisser Dauer mit Beginn und Aufstieg bis zu einem Höhepunkt, welcher durch den vollständigen Tod der Zelle (Nekrose) bezeichnet werden kann. Wir sehen also das vor uns, was die Pathologie eine Nekrobiose nennt. Ist diese zu einem gewissen Grade gediehen, so ruft sie eine reaktive Entzündung der Umgebung hervor.

[1]) Als ihre Ursachen wurden vielmehr elektrische Wellen, stille Entladungen, ja selbst Kathodenstrahlen, von welchen die allergrössten Mengen nicht einmal Hundertstel Millimeter in die Glaswand der Röhre eindringen, geschweige denn sie passieren können u. a. m. genannt, darunter auch ultraviolette Strahlen. War es auch wegen ihrer grossen Absorbierbarkeit nicht möglich, sie als wirksames Prinzip der Durchleuchtung auszugeben, so gelang es doch, zu behaupten, dass sie die biologischen Wirkungen erzeugen. Ich konstatiere aber, dass diese Autoren eine von der Goldsteinschen ganz verschiedenen Auffassung von der Sache hatten. Sie meinten, dass ultraviolettes Licht aus der Röhre heraus, durch die Luft in die Haut dringe und dort wirke, während die Röntgenstrahlen als Energievergeudung zwecklos nebenhergingen. Freund hat diese Auffassung besonders oft, hartnäckig und unentwegt vertreten. Goldstein aber nimmt an, dass die Röntgenstrahlen, nachdem sie aus der Röhre ausgetreten sind und die Luft passiert haben, nun dort, wo sie in der Haut absorbiert werden, in eine andere Energieform, in kurzwelliges ultraviolettes Licht umgesetzt werden. Der Gegensatz der beiden Meinungen ist, wie man sieht, ein grundsätzlicher.

[2]) Diese anfängliche Latenz der biologischen Wirkung ist allen biologisch wirkenden Strahlungen gemeinsam. So ist sie in jüngster Zeit auch für die Bequerelstrahlen nachgewiesen worden. (Aschkinass, Nat.-F.-Vers. 1901.)

[3]) Neisser, Diskussion zu Scholz, Allg. med. Central-Zeitg. 1901, No. 4 u. 5; Kienböck, die Pathologie der Röntgendermatitis, Wiener medicin. Presse 1901; der Autor hebt zuerst die Analogie mit dem Vorgange in der photographischen Platte hervor. Scholz (Arch. f. Derm. u. Syph., 1902, 1—3) hat das histologische Substrat derselben, eine Zelldegeneration vorwiegend der protoplasmareichen Zellen, gefunden.

Die Lebenserscheinungen der Gewebe sind es, welche nach der primären Gewebesschädigung durch die konsekutive Nekrobiose zur Röntgendermatitis führen. Die Erscheinung ist eben eine biologische. Die Haut der Leiche würde nach unendlich langer Bestrahlung keine Veränderung nachweisen lassen, im Gegensatz zur Verbrennung. Die Röntgenveränderung der Haut ist im Grunde eine Nekrobiose, eingeleitet durch eine primäre chemische Zellschädigung, gefolgt von einer sekundären reaktiven Entzündung.[1])

Aus dieser der Reaktion vorangehenden Nekrobiose der getroffenen Zellen erklärt sich die Latenz der Reaktion. Ihre Dauer hängt zunächst von der Qualität des Reizes ab. Von dieser sehen wir hier, wo wir es mit der Supposition der gleichen Reizqualität für Röntgenlicht und Ultraviolett zu thun haben, ab. Und so hängt die Länge der Latenzzeit für die gesunde Haut des Erwachsenen hier nur ab von der Reizgrösse, die durch die absorbierte Lichtmenge gegeben ist. Die Reaktionsgrösse ist aber nicht bloss von dieser, sondern weiters auch von der Grösse des Verbreitungsbezirkes des Reizes abhängig.

Tritt einmal die Reaktion auf, dann ist es für die Höhe, die sie erreicht, wohl nicht einerlei, ob die Nachbarschaft auch in Reaktion begriffen ist oder nicht. Vielmehr wird die Entzündung einer Partie offenbar durch den Umstand gesteigert, dass die Nachbarschaft ebenfalls entzündet ist. Wenn man daher diffus reizt, erspart man an Reizgrösse, ohne an Reaktionsgrösse zu verlieren. Diese beiden Fälle liegen vor. Die Gewebsschädigung durch Röntgenlicht geschieht diffus, durch die ganze Dicke der Haut, die des Ultraviolett oberflächlich, in sehr geringer Tiefe[2]). Eine geringe Menge absorbierten Lichtes durch die Röntgenstrahlen diffus in die Haut eingetragen, erzeugt zwar die gleiche starke Reaktion, wie eine viel grössere Menge oberflächlich absorbierten Ultravioletts, weil im ersteren Fall die einzelnen entzündeten Schichten gegenseitig ihren Entzündungsgrad steigern (Ersparnis an Reitzgrösse). Die Latenzzeit aber ist im ersten Fall entsprechend der geringeren absorbierten Lichtmengen und der langsamer vor sich gehenden Nekrobiose eine längere, denn die in Nekrobiose befindliche Zelle weiss nicht viel von dem Schicksal ihrer Nachbarzelle, bevor die reaktive Entzündung eingetreten ist.

Wir resumieren also: dass die Röntgenstrahlen es sind, die unsere Röntgenbilder ebenso wie die Hautwirkungen hervorbringen, unterliegt keinem Zweifel, wohl aber ist die Frage vorläufig nicht zu entscheiden, ob sie dies unmittelbar thun, oder noch im letzten Moment, im Moment des Auftreffens auf die empfindliche Schicht eine Umsetzung in eine andere Energieform erleiden, obwohl letzteres und zwar für Ultraviolett wahrscheinlich gemacht ist.

Wie immer sich diese Frage entscheidet, für das folgende ist sie belanglos; denn praktisch bedeutsam ist nur die Möglichkeit aus den erkennbaren Qualitäten des Röntgenlichtes auf die Eigenschaften des entstehenden Bildes zu schliessen. Und da diese Möglichkeit besteht, ist es praktisch gleichgültig, ob die Röntgenstrahlen die Silberreduktion unmittelbar anregen, oder vermittelst einer anderen von ihnen erregten Strahlenart, unbeschadet des hohen theoretischen Interesses, das die Goldsteinsche Auffassung verdient.

III.

Welche Faktoren erzeugen die einfache Schwärzung der Schicht; in welchem Sinne und in welchen Massverhältnissen beeinflussen sie dieselbe.

Ähnlich den Farbstrahlen erzeugen die Röntgenstrahlen, sei es mittelbar, sei es unmittelbar in der photographischen Platte durch Lockerung des Bromsilbermoleküls ein latentes Bild, das dann auf chemischem Wege (Reduktion) hervorgerufen wird. Die Momente, von denen die Schwärzung der Platte nach Bestrahlung derselben mit Röntgenlicht abhängig ist,

[1]) Diese Auffassung der Röntgendermatitis verdanke ich Herrn Kollegen Dr. Weidenfeld, Assist. der Klinik Kaposi, Wien, dem sie sich aus unseren gemeinschaftlichen Erwägungen dem einschlägigen Momente, besonders auf Grund der citierten Arbeit Kienböcks ergab.

[2]) Die die Epidermis durchdringenden Anteile sind relativ gering. (Freund, Arch. f. Derm. u. Syph. LVIII, 1; Strebel, Nat.-F.-Vers. 1901).

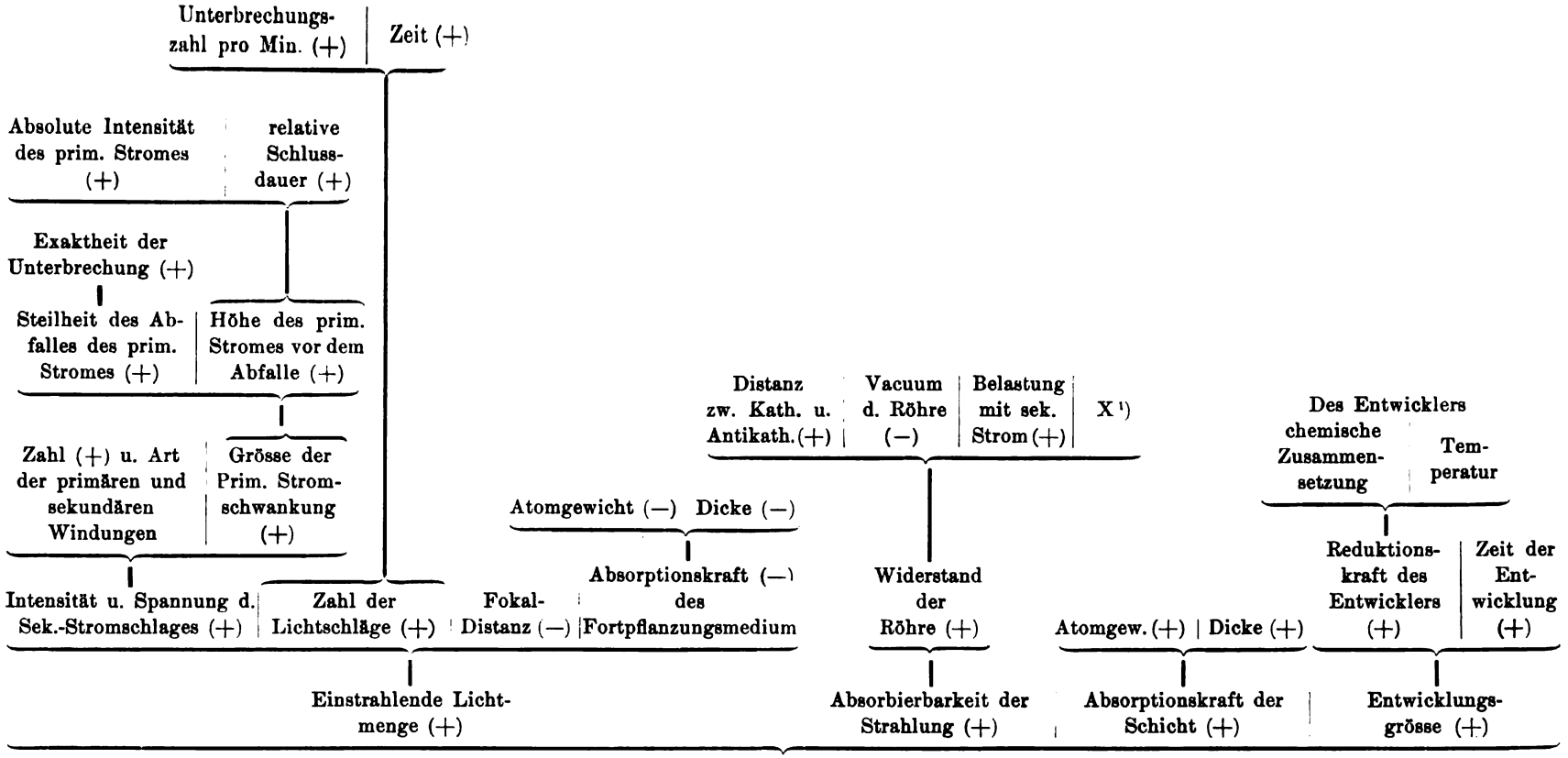

[1]) X bezeichnet einen weiteren, noch nicht ergründeten Faktor, dessen Existenz daraus erschlossen werden muss, dass sich die Absorbierbarkeit der Strahlung gemeinsam mit dem Widerstande der Röhre, von dem sie abhängt, bisweilen ändert, ohne dass sich die Belastung geändert hätte und ohne dass sich das Vacuum hätte ändern können. Diese Erscheinung besteht in einem oft ungemein raschen, flimmernden Wechsel der Röhrenhärte meist mit Überspringen einer Mittelstufe. Diese Röhren geberden sich wie toll und sind unbrauchbar. Für brauchbare Röhren kommt der Faktor nicht in Betracht.

sind heute fast in ihrer Gesamtheit bekannt. Die nebenstehende Tabelle führt sie an, zeigt ihre Abhängigkeit voneinander und ihren Einfluss auf die Schwärzung.

Die Art dieses Einflusses ist durch die in Klammern jedem Faktor beigesetzten Zeichen (+, —) gekennzeichnet. Z. B.: Die Schwärzung wird desto grösser (+), je grösser (+) die Fokaldistanz, je kleiner (—) der Widerstand der Röhre ist. Oder: Je grösser die Strombelastung der Röhre (+), desto kleiner wird (wenigstens in einiger Zeit, ich weiss nicht, ob auch momentan) ihr Widerstand (—), desto grösser die Absorbierbarkeit der Strahlung (+) und die Schwärzung (+). In ähnlicher Weise lassen sich alle die gegenseitigen Abhängigkeiten — es sind, wie man sieht, eine grosse Zahl — aus der obigen Tabelle entnehmen. Was man aus ihr aber nicht ersehen kann, sind die Masse dieser Verhältnisse. Wächst z. B. die einstrahlende Lichtmenge in einfachem, geradem Verhältnis zu der Intensität und Spannung des Sekundärstromes (ceteris paribus), oder nach anderen Massverhältnissen? Die meisten dieser Fragen sind noch nicht gelöst; einige, die das Verhältnis zwischen der einstrahlenden Lichtmenge und der Belichtungszeit einerseits (einfach, gerade [doppelte Zeit, doppelte Lichtmenge]) und der betreffenden Fokaldistanz andererseits (umgekehrtes, quadratisches Verhältnis, doppelte Entfernung: $^1/_4$ der Lichtmenge), waren von vornherein klar, und wurden bald konstatiert. — Übrigens können wir uns hier auf diejenigen Fragen beschränken, welche photochemischer, nicht physikalischer Natur sind.

In photochemischer Hinsicht kommt aber nur die Abhängigkeit der Schwärzung von der absorbierten Lichtmenge (vorletzte Reihe der Tabelle) und die Abhängigkeit dieser von vier Faktoren: der einstrahlenden Lichtmenge, der Absorbierbarkeit der Strahlung, der Absorptionskraft der Schicht und der Entwicklungsgrösse in Betracht. Wie verhält sich nun die einstrahlende Lichtmenge zur absorbierten? Bezüglich dieser Verhältnisse kann die Schwärzung der Platte nicht herangezogen werden, da diese noch von vier weiteren Faktoren abhängig ist (siehe Tabelle). Wir kommen aber zu einem Urteil über das gesuchte Verhältnis, wenn wir uns vor Augen halten, dass der Teil der einstrahlenden Lichtmenge, welcher nicht absorbiert wird, sondern die Schicht nach ihrer Durchsetzung wieder verlässt, an der Schwärzung einer zweiten Schicht relativ messbar ist, wenn wir die vier übrigen Punkte konstant erhalten.

Ich bin deshalb mittelst folgenden Versuches dieser Frage näher getreten: Betreibt man eine Röhre bei richtiger Strombelastung einige Zeit, so erreicht man eine in gewissen Grenzen und für gewisse Zeit konstante Strahlung. Belichtet man nun mit dieser ein Paket Films (exakter wäre eine sehr dicke Emulsionsschicht) indem man von demselben, als Objekt gedacht in verschiedenen Zeitintervallen gleich lange exponierte Röntgenaufnahmen auf eine Platte macht und nun diese Aufnahmen im gleichen Entwickler zugleich und gleichlang ententwickelt, so zeigen sie nach dem Fixieren den gleichen Schwärzungsgrad. Das Paket Films wurde dabei überhaupt nicht entwickelt, sondern nur als Aufnahmeobjekt benutzt. Es hat natürlich kein Interesse, den Versuch länger auszudehnen, als bis das Paket Films solarisiert ist (darüber später). Daraus ergiebt sich, dass bei konstanter einstrahlender Lichtmenge die unabsorbiert die Platte verlassende Lichtmenge stets gleich bleibt; daher muss auch der andere, absorbierte Teil gleich geblieben sein, weil die Summe des absorbierten und des durchgehenden Lichtes gleich dem einfallenden ist.

Der Umstand, dass eine Schicht schon erhebliche Strahlungsmengen absorbiert hat, verändert also ihre Absorptionskraft nicht. Bei zwei-, dreifacher einstrahlender Menge ist die absorbierte Menge die zwei-, dreifache, oder die absorbierte Lichtmenge steht zur einstrahlenden im einfachen, geraden Verhältnis. Dieses Resultat ist verständlich, wenn man bedenkt, dass die Absorptionskraft einer Schicht (siehe Tabelle) ausser von der in unserem Versuch gleichbleibenden Dicke der Filmschicht nur noch von deren Atomgewicht abhängig ist. Letzteres verändert sich nun während der Bestrahlung keineswegs, was immer bei der Entstehung des latenten Bildes in der Schicht vorgehen mag.

In welchem Verhältnisse steht ferner die Absorbierbarkeit der Strahlung zur absor-

bierten Lichtmenge? Da das einzige Mass der Absorbierbarkeit eben die absorbierte Menge ist, und da diese beiden Faktoren nur begrifflich, nicht reell getrennt werden können, so muss unsere Betrachtung die „Absorbierbarkeit" überspringen, und den Widerstand der Röhre mit der absorbierten Lichtmenge vergleichen. Es ist eine schon durch Röntgen selbst gefundene, uns Ärzten frühzeitig durch Walter (technisch physikalische Mitteilungen, diese Zeitschrift Band I) wegen ihrer technischen Wichtigkeit eingeschärfte Thatsache, dass es Röntgenstrahlen von sehr geringem und von sehr grossem Penetrationsvermögen giebt, zwischen denen in kontinuierlicher Reihe Strahlen von mittlerer Penetrationskraft liegen. Die einen durchdringen dicke und dichte Körper ohne nennenswerten Energieverlust, während am anderen Ende der kontinuierlichen Reihe Strahlen stehen, welche leichte und dünne Körper kaum zu durchdringen vermögen, von ihnen fast vollständig absorbiert, und zum Teil in chemische Energie umgesetzt werden. Theoretisch muss man Strahlen annehmen, welche sogar ein Blatt Papier nicht zu penetrieren vermögen, sondern von ihm absorbiert werden. Praktisch konnten sie freilich bis jetzt nicht nachgewiesen werden. Sie können nämlich nur innerhalb der Röhre vorkommen, da sie begreiflicher Weise die Glaswand der Röhre noch weniger zu durchdringen vermögen. Dass eine Röhre zugleich Strahlen von sehr verschiedener Penetrationskraft aussendet, ist lange Zeit eine verbreitete Meinung gewesen. Büttner und Müller[1]) haben in ihren zu jener Zeit vorzüglichen Ausführungen über die Bedeutung der Absorptionskraft der Strahlung für die Radiographie die Meinung ausgesprochen, dass eine Röhre zugleich Strahlen von verschieden grosser Absorbierbarkeit, also von verschieden hohem Penetrationsvermögen aussenden. Ja sie stellen sogar den Satz auf, dass eine Röhre praktisch dann am brauchbarsten ist, wenn sie ein möglichst reiches, „gesättigtes" Gemisch von Strahlen verschiedener Absorbierbarkeit liefern. Trotz fehlender experimenteller Gegenbeweise muss man aber heute sagen, dass wegen der Abhängigkeit der Penetrationskraft vom Widerstand der Röhre diese in einem bestimmten Moment nur eine Gattung von Strahlen auszusenden vermag, ebenso wie sie in diesem Moment nur einen Widerstand besitzen kann. Praktisch in Betracht kommende Differenzen in der Penetrationskraft bestehen hier sicher nicht.

In welchem Sinne der Widerstand der Röhre auf die Absorbierbarkeit der Strahlung und mit ihr auf die Menge des absorbierten Lichtes wirkt, geht aus der Tabelle S. 242 hervor. Je kleiner der Widerstand, desto grösser die Schwärzung; beide stehen im umgekehrten Verhältnis. Diese jedem aufmerksamen Praktiker klar gewordene Thatsache hat Frieda Hansmann[2]) experimentell nachgewiesen, indem sie massanalytisch zeigte, dass „weiche" Röhren unter sonst gleichen Bedingungen mehr Silber ausscheiden als „harte". Hier einer ihrer Versuche:

Röhre	Widerstand[3]) der Röhre	Skiameter No.	dessen durchdrungene Staniolдicke	ausgeschiedenes Silber in mgr.
weich	gering	6	0,11766	97,4
mittelweich	mittelhoch	20	0,3922	83,5
hart	hoch	34	0,66674	62,7

in dessen Resultat besonders die erste und letzte Reihe, weiters die vorletzte und letzte vergleichend zu beachten sind.

Wie die „Absorbierbarkeit der Strahlung", so ist auch die „Absorptionskraft der Schicht" nur eine begriffliche Zusammenfassung ihrer aus der Tabelle 1 ersichtlichen Konstituenten: ihres Atomgewichtes und ihrer Dicke. Bezüglich des Atomgewichtes der Schicht sei hier bloss die Bemerkung angebracht, dass es ein schätzenswerter Zufall war, dass die neuentdeckten Strahlen in unseren photographischen Platten sensible Schichten vorfanden, welche ein relativ

[1]) W. Knapp, Halle 1897.

[2]) Fortschritte auf dem Gebiete der Röntgenstrahlen Bd. V, Heft II, 1901.

[3]) Derselbe könnte in cm der parallel geschalteten Nebenfunkenstrecke angegeben werden.

hohes Atomgewicht besitzen. Für die Absorbierbarkeit der sichtbaren Farbstrahlen, für die sie erfunden wurden, hatte ja nur die optische Durchsichtigkeit Bedeutung. (Ebenso zufällig war der Umstand, dass die photographische Technik schon einige Jahre früher von dem nassen Collodiumverfahren, das die grössten radiographisch-technischen Schwierigkeiten gemacht hätte, zur Trockenplatte übergegangen war, die überdies erlaubte, die Empfindlichkeit ganz erheblich zu steigern. Selbstverständlich würde — Zukunftsmusik — eine Schicht, deren empfindliche Substanz ein die Silbersalze übertreffendes Atomgewicht hätte, eine bessere Ausnützung der Röntgenstrahlen (stärkere Schwärzung) bewirken, die unsere Silberschichten in grossen Mengen ungenützt wieder verlassen.

Die Dicke der empfindlichen Schicht ist für die absorbierte Lichtmenge natürlich ebenso wenig gleichgültig, wie die Dicke des Objektes für die Penetration desselben.

Zwei übereinander gelegte Film oder eine doppeltdicke gegossene Platte geben gemeinsam in der Durchsicht eine intensivere Schwärzung, ein dichteres Bild, als ein Film oder die einfache Schicht. Die zweite Schicht absorbiert eben einen Teil der von der ersten durchgelassenen Strahlung, lässt aber einen anderen Teil selbst wieder durch. Der zweite Film zeigt daher eine geringere Schwärzung als der erste, der dritte eine geringere als die zweite. Das Verhältnis ist aber kein einfaches, die Abnahmen sind nicht gleich gross, wie man meinen könnte, sondern die Schwärzungen nehmen immer langsamer ab, als die Schichten zunehmen, eine schon von Röntgen gefundene Thatsache. Praktisch geht man daher über eine gewisse Vermehrung der Schichtdicke nicht hinaus, umsomehr als die dickeren Schichten die Dauer der Entwickelung und damit die Schleierbildung erhöhen und die Ungleichmässigkeit der Entwickelung in verschiedenen Tiefen der Schichten steigern. (Standentwickelung). Haben wir damit das Verhältnis erörtert, in welchem die absorbierte Lichtmenge zu ihren drei Komponenten steht, indem wir die Entwickelungsmomente, die ja die Schwärzung ebenfalls beeinflussen, stets gleich machten und so ihres Einflusses beraubten, so können wir nun an ihre Beziehung zur Schwärzung herantreten und damit den letzten Programmpunkt dieses Kapitels erledigen.

Stand auch die einstrahlende Lichtmenge zur absorbierten im einfachen, geraden Verhältnis, so können bei der Entwickelung doch nicht gleichen absorbierten Mengen gleiche Schwärzungszunahmen entsprechen, da jetzt die begrenzte Schwärzungsfähigkeit der Schicht in Wirkung tritt. Es lässt sich also schon von vornherein vermuten, dass mit wachsenden absorbierten Mengen eine Abnahme des Schwärzungszuwachses verbunden sein wird. Das genaue Verhältnis drückt nun Precht[1]) als Resultat seiner Messungen so aus:

Die Schwärzungen nehmen um gleichviel zu (1, 2, 3, 4, 5 . . .) wenn die zugeführten Energiemengen, wie die Quadrate der natürlichen, Zahlenreihe wachsen (1, 4, 9, 16, 25 . . .).

(Fortsetzung folgt.)

Zur Sichtbarkeit der Röntgenstrahlen.[2])

Von

Dr. **Arthur Czellitzer**, Augenarzt in Berlin.

M. H. Dasjenige Moment, das den Röntgenstrahlen von Anfang an den Charakter des Rätselhaften, Neuen und Überraschenden verlieh, war der Gegensatz zwischen ihrer Wirkung auf die menschliche Netzhaut und derjenigen auf die photographische Platte. Bis dahin, d. h. bis zu jenen denkwürdigen Dezembertagen des Jahres 1895, hatte man ganz allgemein, wenigstens in der Laienwelt, unter „Licht“ sowohl diejenige Energieform verstanden, die

[1]) Precht, Gesetz der photographischen Wirkung der Röntgenstrahlen. Archiv für Photogr. I., Seite 11, ff.

[2]) Vortrag gehalten auf der 73. Versammlung deutscher Naturforscher und Ärzte. — Hamburg, 25. September 1901.

vermittels der Netzhaut auf unseren Sehnerven wirkt, wie auch diejenige Energie, deren Wirkung unsere photographischen Platten und Papiere unterliegen. Man fasste eben die Camera des Photographen schlechtweg als ein künstliches Auge auf und ging in der Identifizierung dessen, was wir heute als optische und aktinische Energie unterscheiden, so weit, dass die ersten Zeitungsangaben über die neuen Strahlen deshalb von vielen für Humbug gehalten wurden, weil man nicht begreifen konnte, wie ein Ding photographierbar und doch unsichtbar zugleich sein könnte.

Und in der That, als unsichtbar hatte Röntgen seine Strahlen ausdrücklich bezeichnet; tausende wiederholten in der nun anhebenden Röntgenära die Versuche und machten die gleiche Erfahrung. Auf die photographische Platte und auf den — bald erfundenen — Fluorescenzschirm wirkten die neuen Strahlen, auf das menschliche Sehorgan nicht.

Durfte man nun aus dieser faktischen Unsichtbarkeit ohne weiteres auf eine Unempfindlichkeit der Netzhaut schliessen? Gewiss nicht, denn die Netzhaut liegt ja hinter den sogenannten brechenden Medien, Hornhaut, Linse und Glaskörper, und es musste erst geprüft werden, ob nicht vielleicht diese resp. ihre Undurchlässigkeit die Schuld trügen und gewissermassen ein mechanisches Hindernis für die Wirkung auf die Netzhaut darböten. In dieser Überlegung machten sich eine ganze Reihe Forscher daran, die Röntgentransparenz der Augenmedien zu prüfen. Dariex und de Rochas[1]), Salvioni[2]) und Harnisch[3]) haben 1896, Brandes und Dorn[4]) und Chalupecky[5]) 1897 über solche Versuche berichtet, bei denen immer mit Hilfe photographischer Platten, auf die man herausgenommene ganze Augäpfel sowie deren Teile legte, Schlüsse auf die Durchlässigkeit für Röntgenstrahlen gezogen wurden je nach der Intensität des Schattenbildes, das den betreffenden Objekten entsprach.

Die Resultate waren verschieden, die drei ersten Mitteilungen, die französische von Dariex und de Rochas, deren Demonstration in der Pariser Société d'ophtalmologie ich übrigens seinerzeit selbst anwohnte, und die englischen von Harnisch und Salvioni bezeichneten die Linse als den stärkst absorbierenden Teil des Auges. Nach Dariex und de Rochas ist die Absorption in der Linse stärker als in einem gleichgrossen Stück Muskelgewebe und schwächer als die im Knochen; Salvioni verglich die Absorption von Hornhaut, Linse und Glaskörper eines Kaninchenauges zusammen, d. h. in situ mit derjenigen einer Glasplatte von 1 mm Dicke. Im Gegensatze zu diesen Angaben sagen die späteren Autoren, besonders Brandes und Dorn, „von einer besonders starken Absorption der Linse könne keine Rede sein", und die Gesamtabsorption eines (Schweins-)Auges sei nur = 1,5 mm Aluminium. Wir werden nicht fehl gehen, wenn wir diesen Unterschied der Resultate von 1896 und 1897 dem in der Zwischenzeit verbesserten Instrumentarium, d. h. der wesentlich gesteigerten Durchschlagskraft der Röntgenstrahlen zuschreiben.

Die nach den ersten Angaben naheliegende Annahme, dass Aphaken, d. h. Menschen, deren Linse aus dem Auge entfernt ist, vielleicht etwas sehen könnten, führte (unabhängig von einander) Dr. Brandes, Zoologen in Halle, und mich selbst dazu, solche linsenlosen Menschen den neuen Strahlen zu exponieren. Es sei mir verstattet, zunächst meine Resultate zu schildern. Ich wählte aus dem Material der Breslauer Universitätsaugenklinik 16 staaroperierte Personen mit sonst normalen Augen. Herr Dr. Georg Rosenfeld hatte die grosse Liebenswürdigkeit, seinen für die damalige Zeit (1896) ausserordentlich leistungsfähigen Apparat mir zur Benutzung zu überlassen, sowie bei den Versuchen beizustehen. Wir vermieden sorgfältig jede Selbsttäuschung resp. Suggestion der Versuchspersonen, indem die in schwarzes Tuch eingewickelte Lampe durch einen Taster bald ein-, bald ausgeschaltet wurde, während das Induktorium gleich-

[1]) Compt. rend. 122, p. 458 (1896) und Société d'ophtalmologie de Paris, Février 1896.
[2]) Nature 1896, Bd. 53, p. 424 und Naturwissenschaftl. Rundschau No. 15, p. 183.
[3]) Annales of ophthalmology and otology; April 1896.
[4]) Wiedemanns Annalen der Physik Bd. 60; Heft 3; p. 478.
[5]) Centralblatt für Augenheilkunde, August- und Septemberheft 1897.

mässig fortschnurrte. Ein zweiter Versuchsmodus war der, die Stellung der Lampe resp. der Antikathode zum Auge zu verändern; niemals wurde von irgend einem der Leute eine optische Wahrnehmung gemacht. Mit diesem meinem Resultate, dass die Linse allein nicht die Schuld trüge, sondern auch bei Linsenlosen die Netzhaut unempfindlich sei, schien im Einklange zu stehen, dass ich an mir selber bei seitlichem Einfall der Röntgenstrahlen, wobei nur Leder- und Aderhaut zu durchdringen waren, auch nach sehr langer Adaption im Finstern nichts wahrnehmen konnte, sowie ferner, dass alle die durch Licht zu erzeugenden objektiven Veränderungen an und in der Netzhaut durch Röntgenstrahlen nicht erzeugbar waren. Fuchs und Kreidel[1]), Gatti[2]), besonders ausführlich Pergens[3]) haben solche Beobachtungen angestellt, aber weder der Sehpurpur noch das Sehgelb wurden gebleicht, weder machte das Pigment seine Wanderung, noch zeigten Stäbchen oder andere Elemente irgendwelche morphologische Veränderung.

So schien die Sache völlig dahin geklärt, dass eben die Netzhaut für Röntgenstrahlen völlig unempfindlich sei, als — ebenso unerwartet, wie einstmals die Röntgensche Entdeckung selbst — Dr. Brandes in Halle einen kleinen Aufsatz[4]) veröffentlichte, wonach Jedermann Röntgenstrahlen sehen könnte, wenn nur das richtige Instrumentarium vorhanden wäre. Ich hatte vorhin schon erwähnt, dass derselbe Gedanke, der mich zur Untersuchung Linsenloser führte, auch Herrn Dr. Brandes zu solchen Versuchen veranlasst hatte. Er war mehr vom Glück begünstigt als ich, denn schon das erste Versuchsobjekt, ein wegen hochgradiger Kurzsichtigkeit operiertes Dienstmädchen nahm Helligkeit wahr, sobald eine von Prof. Dorn gefertigte Röhre, die am Boden eine Schicht Jodrubidium enthielt, in Gang gesetzt wurde. Er prüfte unter gleichen Verhältnissen nach, und sowohl er wie fünf andere normale Untersucher machten die gleiche Wahrnehmung. Gemeinsam mit Prof. Dorn[5])[6]) studierte er die Erscheinung genauer und fand auch andere als die Jodrubidiumröhren geeignet. Bedingung ist nur hohe Durchschlagskraft. Das Wesentliche der Resultate war Folgendes: Entsprechend dem Spiel des Unterbrechers taucht eine flackernde Helligkeit auf, deren hellste Stelle immer ein peripherer, eventuell nicht ganz geschlossener Ring war. Wurde der oberste Abschnitt des Augapfels getroffen, so erschien unten ein Lichtsegment und umgekehrt.

Wurde bei seitlichem Auffall der Röntgenstrahlen an der Schläfe und zwar von hinten nach vorne eine Bleiplatte vorgeschoben, so verschwand die Helligkeit, sobald die Platte 5 mm vor dem Augenhöhlenrande stand, obgleich die Linse dabei noch getroffen wurde. Daraus folge, dass eine Fluorescenz der Linse unter dem Einflusse der Strahlen nicht stattfinden konnte.

Gegen all diese Versuche erhob Dr. Cowl[7])[8]) sehr gewichtige Einwände zweierlei Art, einmal theoretische, indem er die mangelnde Rücksichtnahme auf subjektive Lichterscheinungen (besonders das Akkommodationsphosphen), sowie auf etwaige elektrische Wirkungen (besonders stille Entladungen an den Zuführungsdrähten) betonte, sodann aber, indem er bei Nachprüfung weder an sich selbst noch an seinen Versuchspersonen, einer Reihe Berliner Forscher von anerkannter Beobachtungsgabe, die Brandes-Dornschen Angaben bestätigen konnte.

[1]) Centralbl. f. Physiologie 1896. No. 9.

[2]) Archiv. ital. de biologie Bd. 28, I, p. 47.

[3]) Annales publiés par la soc. roy. des scienc. méd. et natur. de Bruxelles 1897, VI.

[4]) Sitz.-Ber. der kgl. preuss. Ak. d. Wiss. 7 Mai 1896, p. 547.

[5]) G. Brandes und E. Dorn: „Über die Sichtbarkeit der Röntgenstrahlen". Wiedemanns Annalen der Phys. und Chemie 1897. Bd. 60 Heft 3.

[6]) E. Dorn: „Zur Frage der Sichtbarkeit der Röntgenstrahlen". Verhandlungen der Berliner physiologischen Gesellschaft 9. Juli 1897 im Archiv für Anatomie und Physiologie, Phys. Abt. 1897, p. 544.

[7]) „Über die Sichtbarkeit der Röntgenstrahlen". Verhandlungen der Berliner physiolog. Gesellschaft 7. Mai 1897 im Archiv f. An. u. Phys., Phys. Abt. 1897, p. 55.

[8]) „Über die funktionelle Einwirkung der Röntgenstrahlen auf die Netzhaut des Auges". Berl. phys. Gesellschaft 9. Juli 1897 im Archiv f. An. u. Phys.; Phys. Abt. 1897, p. 548.

Obgleich Cowl mit Röhren viel höherer Schlagweite als die von Brandes und Dorn anfänglich benutzten, operierte, nahm die Mehrzahl der Berliner Beobachter überhaupt nichts von Helligkeit wahr; nur in einigen wenigen Einzelversuchen kam es zu „blitzartigem Aufleuchten"; von einem ringförmigen Phänomen war nirgends die Rede. In einer Diskussion, die in der Berliner physiologischen Gesellschaft geführt wurde, hat Dorn die Cowlschen Einwände bez. etwaiger elektrischer Reizung oder Täuschung durch subjektive Lichterscheinungen in überzeugender Weise erledigt durch den Hinweis auf mehrere, zum Teil allerdings nun erst angestellte Versuche. Da eine zwischen Auge und Röhre gehaltene Scheibe aus 0,6 mm dickem Aluminiumblech, das elektrische Strahlungen sicher abhält, an dem Phänomen nichts änderte, während eine Platte aus 8 mm dickem Glas, das Röntgenstrahlen stark absorbiert, die Sichtbarkeit aufhob — da ferner die Sichtbarkeit verschwand, sobald die Antikathode umgedreht wurde, so ist an der wahren Natur einer optischen Reizung durch Röntgenstrahlen nicht zu zweifeln.

Ziemlich zur gleichen Zeit publizierte endlich Röntgen[1]) selbst eine Mitteilung, in der er am Schlusse auf die Frage der Sichtbarkeit kommt, und unter Anerkennung der Brandes-Dornschen Versuche diese ganz allgemein mit allen harten Röhren leicht wiederholbar bezeichnet. Röntgen erzählt, dass er schon im November 1895 mit einer Hittorfschen Röhre schwache Gesichtseindrücke im Finstern erhielt; da diese Röhren [die nebenbei viel härtere, durchdringendere Strahlen geben, als die späteren sogenannten Röntgenröhren] allzurasch durchbrannten, hat er sie nicht wieder benutzt und deshalb diese Erscheinung später nie mehr wahrgenommen. Er hielt daher das Phänomen für subjektiv und legte darauf keinerlei Wert. Mit den modernen, hochevakuierten, harten Röhren beschreibt Röntgen folgenden entscheidenden Versuch, den ich, als ausschlaggebend, mit seinen eigenen Worten anführe:

„Hält man möglichst dicht vor das offene oder geschlossene Auge einen vertikalen, wenige Zehntelmillimeter breiten Metallspalt und bringt dann den durch ein schwarzes Tuch verhüllten Kopf nahe an den Entladungsapparat, so bemerkt man nach einiger Übung einen schwachen, nicht gleichmässig hellen Lichtstreifen, der je nach der Stelle, wo sich der Spalt vor dem Auge befindet, eine andere Gestalt hat: gerade, gekrümmt oder kreisförmig. Durch langsames Bewegen des Spaltes in horizontaler Richtung kann man diese verschiedenen Formen allmählich in einander übergehen lassen. Eine Erklärung dieser Erscheinung ist bald gefunden, wenn man daran denkt, dass der Augapfel geschnitten wird von einem lamellaren Bündel X-Strahlen und wenn man annimmt, dass die X-Strahlen in der Netzhaut Fluorescenz erregen können."

Dieser Beschreibung entspricht durchaus, dass Dorn, sobald er einen Messingstab von 6 mm Dicke hin- und herführte, den Schatten desselben als dunkle Linie ebenfalls bald gerade, bald gekrümmt sah.

Auch Cowl hat, wie ja fast selbstverständlich, den Spaltversuch nachgemacht, aber weder er noch ein anderer seiner Mitbeobachter, auch nicht derjenige Herr, der noch die deutlichsten Lichtempfindungen durch Röntgenstrahlen erhielt, konnte das Röntgensche experimentum crucis bestätigen. Dies war die Sachlage, wie sie seit 1897 bestand. Weitere Versuche sind trotz des grossen theoretischen Interesses meines Wissens nicht gemacht worden.[2]) Der Widerspruch jedoch zwischen den Berliner Beobachtern einerseits, den Hallensern sowie Röntgen selbst andererseits war so klaffend, dass ich schon seit Jahren mich mit der

[1]) „Weitere Beobachtungen über die Eigenschaften der X-Strahlen". Sitz.-Ber. der kgl. preuss. Ak. d. Wiss. Berlin 1897, p. 576.

[2]) Mit Ausnahme einer erst vor kurzem erschienenen Arbeit von F. Himstedt und W. A. Nagel über die Wirkung unsichtbarer Strahlen auf das Auge (Wiedemanns Annalen 1901, Bd. 4), in denen auch Versuche mit Röntgenstrahlen berichtet werden. Diese sehr interessante Arbeit gelangte leider erst im November zu meiner Kenntnis, sodass sie für meine Versuche und den vorliegenden Vortrag nicht benutzt werden konnte.

Absicht trug, durch neue eigene Versuche zur Aufklärung beizutragen, bis ich im letzten Juni bis Juli in dem Berliner Institut für medicinische Diagnostik, dessen Röntgenlaboratorium von Dr. Cowl geleitet wird, Gelegenheit fand, diese Absicht auszuführen.

Herrn Dr. Cowl, der mir in liebenswürdigster Weise zur Seite stand, sei schon an dieser Stelle mein herzlicher Dank ausgesprochen.

Meine ersten Versuche gingen dahin, unter möglichster Ausschaltung resp. Berücksichtigung aller bisher namhaft gemachten Fehlerquellen zu prüfen, ob die Röntgenstrahlen der modernen, hochevakuierten Röhren auf meine Augen irgendwelche Wirkung ausüben.

Bei allen diesen Vorversuchen befand sich mein Kopf, ganz wie bei Brandes und Dorn, in einer grossen Pappschachtel, die mit schwarzem Mattlack völlig lichtsicher gemacht und am unteren Rande mit einem schwarzen Sammettuche versehen war, das um den Hals herum geschlossen wurde. Da der Luftabschluss, wie sich zeigte, eine — wenn auch geringe — Athembehinderung und indirekt dadurch eine Modifizierung des sogenannten Lichtchaos herbeiführte, so wurde eine Glasröhre in einer Nasenöffnung befestigt und durch Gummischlauch und Ballon dauernd Luft von aussen zugepumpt. Diese Anordnung war auch psychisch von Vorteil, da der Experimentierende so gewissermassen andauernd beschäftigt ist und die Langeweile des Abwartens im Dunklen erleichtert wird. Die (für völlige Adaptation nötige) Wartezeit wählte ich zunächst sehr hoch: 20—30 Minuten; es zeigte sich aber bald, dass ein gänzlich gleichmässiger Zustand schon viel eher eintritt und dass das Lichtchaos schon von fünf Minuten an keinerlei Veränderung mehr zeigt. Daher habe ich im späteren Verlaufe stets mit einer fünf Minuten langen Adaptation gearbeitet.

Zwischen meinem Kopfe und der 50 cm entfernten Röntgenröhre (von Hirschmann, sowie von Burger-Cowl) hing noch ein im Institut auch sonst mit Vorteil benutzter Vorhang aus lichtundurchlässigem Satinettestoff, der auch gegen Büschelentladungen und elektrische Funken wirksamen Schutz bot. Die Schlagweite an einem parallel schaltbaren Funkenstreckenmesser betrug stets über 30 cm.

Um die Verschiedenheit des Geräusches bei Ingangsetzung zu vermeiden, da ja Gehörseindrücke leicht einen optischen Eindruck suggerieren können, liessen wir entweder dauernd Strom durch die Röhre laufen, nur wurde durch Dr. Cowl, ohne dass ich es wusste, die Richtung umgedreht [Röntgenstrahlen werden natürlich nur ausgesandt, sobald die Kathode der negative Pol ist]. Oder mein Partner drehte die Röhre um, so dass die Antikathode mir die Kehrseite zuwandte, also keine Röntgenstrahlen nach mir hersandte, oder drittens, eine an der Decke freipendelnd befestigte dicke Bleiplatte (zwei Lagen Bleiblech à 5 mm) wurde lautlos bald zwischen-, bald ausgeschaltet.

In allen diesen Fällen hatte ich eine, wenn auch unbestimmte und schlecht abgrenzbare Lichtempfindung, deren Eintritt den betreffenden äusseren Manipulationen stets richtig entsprechend von mir angegeben wurde.

Sobald dieser Boden für weitere Versuche gewonnen war, stellte ich fest, dass ceteris paribus von drei Hirschmannschen Röhren eine ganz weiche gar keinen Eindruck, eine mittelweiche nur eben Spuren giebt. Die härteste zeigte, wie alle harten Röhren, welcher Fabrik sie auch entstammen, die Helligkeit.

Diese taucht, wie ich mich weiterhin überzeugte, in beiden Augen auf: nahm ich eine handliche kleine Bleiplatte mit in meinen Dunkelkarton und führte diese selbst bald vor ein, bald vor beide Augen, so wuchs die einäugig gesehene Helligkeit recht deutlich, sobald beide Augen frei gegeben wurden.

Wurde die Röhre dem Auge näher gebracht, z. B. auf 35 cm, die später meist gewählte Entfernung, so war das Phänomen viel deutlicher und es trat nunmehr jener periphere hellere Ring auf, der von den Hallenser Beobachtern schon beschrieben worden.

Zu den weiteren Versuchen, die den Zweck hatten, genauere Differenzierung der Wirkung auf bestimmte Teile des Auges zu ermöglichen, wählte ich folgende Anordnung. Ein

Auge wurde durch eine aus Bleistreifen zusammengesetzte Hohlkapsel resp. Muschel verschlossen, die mittels Bändern bequem und ohne zu drücken am Kopfe festsass und nach allen Seiten, ausgenommen natürlich von hinten resp. von der Seite des anderen Auges her gegen Röntgenstrahlen absoluten Schutz bot. Ausserdem wurde dieses sowie das andere Auge durch eine Doppelmuschel aus Celluloid vor Licht völlig geschützt. Ich benutze die von einer Stuttgarter Firma zum Ersatz für Verbände in den Handel gebrachten Celluloidkapseln, die ich durch Verkleben der Löcher und Bestreichen mit schwarzem Mattlack zurichtete. Die Lichtsicherheit kontrollierte ich im direkten Sonnenlicht. Jetzt konnten allerhand Versuche, die in der engen Pappschachtel unmöglich waren, durch einen anderen Beobachter an mir vorgenommen worden. In Rücksicht auf die Projektion des Augapfels und seiner Teile auf die von hinten nach vorn gekrümmt verlaufende Schläfenstirnebene wurden auf dieser folgende Vertikalen mit Farbstift markiert; eine durch den äusseren Orbitalwinkel verlaufende, eine 13 mm dahinter, eine 12 mm davor und schliesslich eine vorderste 8 mm vor dieser; diese vorderste entsprach direkt der Projektion des Hornhautscheitels.

Diese vier Vertikalen bezeichne ich der Kürze halber von vorn nach hinten mit Zahlen, so dass 1 das Hornhautlot, 2 das Linsenlot, 3 das Äquatoriallot und 4 das Netzhautcentrumlot bedeutet. Mein Kopf wurde an einer im Institut auch sonst für Durchleuchtung und Diagraphie gebrauchten vertikalen Holzlatte unverschieblich fixiert durch zwei gegen Kinn und Hinterkopf wirkende Stützen.

Nachdem jedesmal durch Kontrollversuche geprüft war, ob ich vor Licht (direktem Sonnenlicht) völlig geschützt, sowie ferner, ob von der Schläfe einfallende Röntgenstrahlen deutlich wahrnehmbar wären, machten wir zunächst einige Versuchsreihen, indem Dr. Cowl eine Bleiplatte, die an einem besonderen Stativ in einer festen Führung aufrecht stehend befestigt war, so dass sie horizontal verschoben werden konnte, dicht an der Schläfe vorbeiführte; das eine Mal wurde der Hinterrand der Platte nach einander mit den vier Vertikalmarken zur Deckung gebracht, das andere Mal der Vorderrand. Für jede Stellung wurde eine Reihe von Beobachtungen gemacht, ich gab an, was ich sah, ohne zu wissen, auf welche Linie die Platte gerade eingestellt war.

Ich will jetzt schon bemerken, dass die so notierten, objektiven, d. h. nicht voreingenommenen Angaben sich durchaus nicht immer mit dem deckten, was uns die Lehre von der Aussenprojektion der Netzhaut erwarten liesse. Ich werde später darauf zurückkommen und zunächst nur kurz die Ergebnisse schildern.

Stand die Bleiplatte mit dem Hinterrand in 4 oder mit dem Vorderrand in 1, so wurde gar nichts wahrgenommen, wohl ein Beweis, dass die Marken richtig, d. h. den thatsächlichen Grenzen des Augapfels entsprechen.

Wurde der Hinterrand von 4 nach 3 gebracht, so notierten wir „schöner heller Kreis mit verwaschener Abgrenzung nach innen und nur schwach erhelltem Mittelfelde". Stand der Hinterrand auf 2 (also Linsenlot), sodass die Strahlen das ganze Auge, ausgenommen den vordersten Abschnitt trafen, so war der Lichteindruck (in allen derartigen Versuchen) weniger intensiv als bei der vorigen Stellung, obgleich doch jetzt ein grösseres Stück Netzhaut zur Reizung kam. Die Angaben wechselten hier zwischen „gleichmässiger, also diffus heller Scheibe" und „schwach hellem Ring mit noch geringer leuchtendem Binnenfelde".

Wanderte der Hinterrand noch weiter nach vorne, also auf 1, so blieb einigemal die Angabe die gleiche wie soeben, in anderen Fällen ist hier das Auftreten unregelmässiger Flecken mitten auf der Scheibe notiert, in noch anderen die schwere Abgrenzbarkeit des ganzen Phänomens, also nicht mehr Scheibe, sondern diffuse Helligkeit.

Interessant war die Partie zwischen 3 und 4, die ich noch genauer untersuchte, indem ich die Platte auf zwischenliegende Stellen bringen liess. Stand der Hinterrand auf „$3^1/_2$", d. h. in der Mitte zwischen 3 und 4, so sah ich einen schönen hellen Kreis von scheinbar derselben Grösse wie bei „4". Wurde noch mehr vom Auge abgedeckt, Stellung bei „3,8",

so wurde der Kreis nicht, wie Sie vielleicht erwarten, kleiner, sondern ich gab an, Flecken von ganz geringer Helligkeit zu sehen.

Bei derselben Versuchsanordnung, nur dass der Vorderrand der Bleiplatte auf die Linien eingestellt wurde, ergab sich ebenfalls das hellste Phänomen nicht bei freiem Auge, sondern bei der Einstellung auf „3", wobei also die vordere Hälfte des Augapfels getroffen wurde. Stand der Vorderrand auf 2, so dass also das Auge beschattet war, und nur die Hornhaut resp. ein Teil der Linse bestrahlt wurde, so gab ich mitunter Spuren von Helligkeit, mitunter Dunkelheit an.

Was dürfen wir nun aus diesen Resultaten schliessen? Zunächst, da niemals ein Unterschied zwischen rechts und links angegeben wird, obgleich doch die rechte Netzhauthälfte kräftiger bestrahlt wurde, als die linke, wo die Strahlen schon durch Glaskörper und Netzhaut selbst durchgedrungen, also geschwächt sind, kann die Absorption im Glaskörper und Netzhaut nur ganz unwesentlich sein.

Zweitens kann die Gegend des gelben Fleckes unmöglich besondere Empfindlichkeit für Röntgenstrahlen besitzen wie für das gewöhnliche Sehen; sonst müsste die hellste Stelle in der Gesichtsfeldmitte liegen.

Drittens ist das Auftreten eines helleren peripheren Ringes, wenn z. B. die ganze hintere Augenhälfte gereizt wird, schwer zu erklären. Zu erwarten war nach den Gesetzen der Projektion, dass stets diffus helle kreisrunde Flächen sichtbar würden, deren scheinbare Grösse hätte zu- oder abnehmen müssen, je nachdem ob die Bestrahlung den hinteren Pol allein oder eine mehr oder weniger grosse Calotte des Auges getroffen hätte.

Man könnte auf die Vermutung kommen, dass die Äquatorialpartie der Netzhaut vielleicht besonders erregbar für Röntgenstrahlen wäre. Um dies genauer zu prüfen, habe ich eine Bleiplatte mit einem Spalt von 0,6 cm Breite versehen und diese (mit Hilfe derselben eben erwähnten einfachen Schiebervorrichtung) so an der Schläfe entlang geführt, dass der vertikal stehende Spalt nacheinander die Positionen 1 bis 4 einnahm. Es ergab sich bei 1 nichts, bei 2 ebenfalls nichts (also findet in der That keine Fluorescenz in Linse und Hornhaut statt); bei 3 „schöner heller Kreis von leuchtendem Gelb", bei $3^1/_2$ unregelmässige Flecken in der Mitte, bei 4 wiederum nichts.

Ich glaube, dass hieraus mit Sicherheit die grössere Empfindlichkeit der äquatorialen Netzhaut hervorgeht, ob wir hier aber nach irgend welchen physiologischen Unterschieden des Netzhautgewebes zu suchen haben oder ob die Beobachtung nicht einfach darauf beruht, dass der grösste Teil der Netzhaut durch den Knochen beschattet wird, während ihr vorderster Abschnitt, vom Äquator bis zur Ora serrata direkt bestrahlt wird — das wage ich nicht zu entscheiden.

Wurde derselbe Bleischlitz horizontal gestellt an der Schläfe vorüber, also von oben nach unten geführt, so notierten wir Folgendes. Sobald der Schlitz von oben kommend sich soweit gesenkt hat, dass überhaupt Röntgenstrahlen das Auge treffen, taucht zuerst gerade unten im Gesichtsfelde ein schlecht abgrenzbarer Fleck auf; geht der Schlitz noch weiter herunter, so erscheint in der unteren Gesichtsfeldhälfte ein nach oben convexer Streif, der sich allmählich bei weiterem Fortschreiten abflacht und dabei aufsteigt, so dass der Lichtstreif, im Momente, wo er horizontal ist, scheinbar etwas über dem Horizonte liegt. Bei weiterer Senkung des Schlitzes wird die Lichtlinie nach unten konvex und verschwindet nach oben.

Das entspricht also genau dem vorhin erwähnten Röntgenschen „Spaltversuch".

Bisher habe ich absichtlich über die scheinbare Grösse der von mir beobachteten Phänomene noch nicht gesprochen, obgleich sie in meinen Protokollen jedesmal notiert sind. Es ist ja freilich eine äusserst missliche Sache, bei entoptischen Beobachtungen objektive Grössenschätzung vorzunehmen; wir empfinden ja eine Mouche volante, ein Druckphosphen, ein Nachbild oder derartiges nur als einen bestimmten Gesichtswinkel; zu einer linearen Grösse kommen wir erst, indem wir diesen Winkel auf irgend eine Ebene projizieren und die Projektion

in dieser schätzen. Wir alle kennen die gespenstige Grösse, in der dem Wanderer in finsterer Nacht ein Baum, ein Weidenstumpf am Wege erscheint, wir erinnern uns des Käfers, der dicht vor unserem Auge vorbeischwirrt und der uns als riesengrosses Fabeltier erschreckt; in beiden Fällen projizieren wir eben in Unkenntnis des wahren Abstandes die wahrgenommenen Gesichtswinkel auf sehr weitentfernte Ebenen und überschätzen deshalb die Grösse der Objekte.

Ich habe mir zu helfen gesucht, indem ich von je bei entoptischen Versuchen mir selbst vorstellte, ich wolle auf ein Blatt Papier in gewöhnlicher Schreibtischentfernung das Gesehene in seinen Umrissen zeichnen; ich glaubte dadurch zu einer einigermassen konstanten Projektion in einen Abstand von ca. 40 cm gelangt zu sein. Hier lag die Möglichkeit vor, aus dem bekannten Netzhautbild (mindestens gleich dem Querschnitt des ohne Rücksicht auf etwaige Akkomodation ungebrochen einfallenden Bündels Röntgenstrahlen) und dem Knotenpunkt den Gesichtswinkel zu berechnen und aus der scheinbaren Grösse der Phänomene dann den Abstand der Projektionsebene zu erschliessen. Das theoretische Interesse dieser Frage für die verschiedenen Raumvorstellungstheorien seien nur im Vorübergehen gestreift.

Für jenen hellen Kreis z. B., der aufleuchtet, wenn die Äquatorialgegend des Auges von der Schläfe her bestrahlt wird, differieren meine Schätzungsangaben für den Durchmesser zwischen 3 cm und 7 cm. Das ist unglaublich wenig, wenn man bedenkt, dass die zugehörigen Gesichtswinkel für die äquatoriale Netzhaut mindestens 60^0 bis 90^0 betragen. Projiziert man derartige Gesichtswinkel auf eine Ebene im Abstand von 40 cm, so käme als zu erwartender Grössenwert 46 cm bis 80 cm heraus.

Umgekehrt entspricht selbst die grösste der Schätzungen, 7 cm, bei einem Gesichtswinkel von 60^0 einer ausserordentlich nahen Projektionsebene, nämlich 6 cm Abstand vom Knotenpunkt, d. h. ca. 5 cm von dem Auge.

Um diese Dinge noch genauer zu untersuchen, habe ich folgende Versuchsanordnung gewählt. Ich stülpte mir den Karton wieder auf den Kopf wie in den Vorversuchen und befestigte in einem brillenartigen Gestell vor dem einen Auge dauernd eine Bleiplatte, vor dem anderen das eine Mal eine Bleiplatte mit einer centralen Öffnung, das andere Mal ein Kartonblatt mit central aufgeklebtem ebensogrossem Bleiplättchen. Ich betone nochmals, dass die centrale Öffnung im einen Falle, der centralen Abdeckung im anderen völlig gleich war (nämlich 9 mm); hier war zu erwarten, dass ein heller Fleck auf dunklem Grunde resp. ein ebenso grosser dunkler Fleck auf hellem Grunde gesehen werden würde. Etwaige Irradiation könnte nur eine unbedeutende Verschiedenheit bedingen. Statt dessen erschien im ersten Falle ein runder heller Fleck von der scheinbaren Grösse von 1 cm, im anderen Falle ein dunkler Fleck von ca. 3 bis 4 cm Durchmesser, umgeben von einem schmalen hellen Ringe. Hier kommt also zweierlei theoretische Schwierigkeit in Frage.

Einmal liegt die Projektionsebene, besonders im ersten Falle sehr dicht am Auge. Im zweiten Falle ist aber ausserdem, was besonders auffällig ist, der dunkle Fleck auch nicht ungefähr von derselben Grösse wie soeben der helle, obgleich doch die gereizte resp. die beschattete centrale Netzhautstelle in beiden Fällen gleich gross.

Ich beschränke mich darauf, diese ausserordentlich interessante Thatsache als solche mitzuteilen, ohne hier auf Erklärungsversuche einzugehen und möchte schliessen mit einem Ausblick nach zwei Richtungen hin.

Einmal wird es möglich sein, das Gebiet der physiologischen Optik durch diese Methode zu bereichern um neue systematische Untersuchungen betreffend den Zusammenhang zwischen gereizter Netzhautstelle und nach aussen projizierter Wahrnehmung. Sodann erscheint nicht ausgeschlossen, dass in denjenigen pathologischen Fällen, z. B. Star oder Blutung in der Vorderkammer oder dergleichen, wo dem Augenspiegel der Einblick versagt ist, durch die von mir geschilderte Methode der Verschiebung eines Schlitzes eine Funktionsprüfung der Netzhaut, ja vielleicht sogar eine topische Diagnose zu ermöglichen ist.

Beitrag zum anatomischen Verständnis der Fraktur des Kondylus externus humeri während der Entwickelungsperiode.[1])

Von

Professor Dr. **Carl Beck** in New York.

(Hierzu Tafel XIV)

Das Ellbogengelenk ist von jeher eine Crux medicorum gewesen und auch die alles erleuchtende Röntgenära hat den Schleier der manchmal über diesem orakelhaften Knie der oberen Extremität schwebt, noch nicht gänzlich zu lüften vermocht.

In der neuesten Auflage von Königs klassischem Lehrbuch der speciellen Chirurgie findet sich sogar noch die Bemerkung (III. Bd. 1900, pag. 229), „dass wir fast nie im stande sind, gerade die häufigsten Formen der Ellbogenfraktur anatomisch zu untersuchen." Diese allgemein verbreitete Anschauung bedarf nunmehr doch der Modifikation, zumal sie aus dem Munde des bewährten Altmeisters der Chirurgie kommt und demgemäss von den Jurantes in verba magistri mit gebührender Andacht als angenehmes Entlastungsmoment vernommen werden möchte.

Welch genaue anatomische Diagnose wir mit Hilfe der Röntgenstrahlen machen können, möge z. B. folgender belehrende Fall illustrieren:

Ein fünfjähriger Knabe fiel am 24. August dieses Jahres aus dem zweiten Stockwerk eines Hauses. Der alsbald citierte Kollege war sich über die Bedeutung der Verletzung sofort klar, denn er konstatierte nebst einigen unbedeutenden Kontusionen einen Bruch des Kondylus externus humeri und empfahl die Fürsorge eines Specialisten. Patient wurde daraufhin in ein Hospital verbracht, wo, soweit ich aus dem mir gewordenen Bericht ersehen konnte, der Arm in Streckstellung immobilisiert wurde. Nach Verlauf von 5 Wochen verliess Patient das Hospital, da er sich wohl befand und jede Schwellung verschwunden war. Nur konnte der Ellbogen nicht in Beugestellung verbracht werden.

Als ich um diese Zeit nun Patient zum ersten Mal zu untersuchen Gelegenheit fand, konnte ich palpatorisch eine nach oben und unten leicht verschiebliche Knochenmasse auf dem Niveau des Kondylus externus nachweisen. Die Röntgenuntersuchung ergab folgenden Befund:

Die erste Aufnahme, bei welcher das Gelenk auf der Streckseite aufliegend dargestellt wurde, zeigte das Vorhandensein eines Knochenfragmentes, welches die hier sehr angebrachte Form eines Fragezeichens darbietet. Taf. XIV, Fig. 1. Der Raum zwischen den oberen Gelenkenden der Speiche und Elle einerseits, und dem unteren Gelenkende des Oberarmknochens andererseits scheint leer zu sein, was sich durch die in diesem Alter noch vorhandene teilweise Transparenz der Epiphysenknorpel erklärt. Während der ersten Lebensjahre erscheinen nämlich auf dem Röntgenbild überhaupt nur die Schatten der Knochendiaphysen, während die kartilaginösen Gelenkenden einen nur unter besonders günstigen Umständen erzielbaren Schatten werfen, welcher kaum dichter ist als der der umgebenden Weichteile. Diese Verhältnisse müssen, um Irrungen in der Schattendeutung zu vermeiden, genau bekannt sein. Es wäre sehr wünschenswert, wenn eine Kommission von Chirurgen die Verhältnisse der Epiphysenverknöcherung präcisierte, denn bis dato divergieren die in den Lehrbüchern niedergelegten Ansichten über die verschiedenen Perioden nicht unbeträchtlich.

Das in Supinationsstellung aufgenommene zweite Röntgenbild, Taf. XIV, Fig. 2, zeigt das Gelenk in seitlicher Projektion, so dass das Fragment etwas grösser erscheint. Auch tritt der Knorpelteil infolge Belichtung mit weicherer Röhre etwas deutlicher hervor.

[1]) Demonstriert vor der Deutschen Medicinischen Gesellschaft der Stadt New York am 7. Oktober 1901.

Bei Figur 2 zeigt sich das untere Ende des Fragmentes bis dicht unter die Cutis reichend. Dort ist auch im Einklang damit eine geringgradige Prominenz wahrnehmbar.

Ich beschloss nun zunächst, dieses losgelöste Fragment zu reponieren und mittels Knochennaht zu befestigen und führte demgemäss am 28. September einen Längsschnitt über das lose Fragment hinweg. Dasselbe (Textfigur 1) — natürliche Grösse — hing nur ganz lose mit dem umgebenden Gewebe zusammen. Das Gelenkende, bestehend aus der Eminentia capitata und einem kleinen Teil der Trochlea, kehrte sich der Fläche des Diaphysenfragmentes zu, während die frakturierte Fläche des kleinen Fragmentes der Haut anlag (Textfigur 2). Es hatte sich also total um seine Achse gedreht. Seine Ernährung schien mir deshalb bei einer Annäherung an die Diaphyse gefährdet und so zog ich vor es zu entfernen.

Fig. 1.

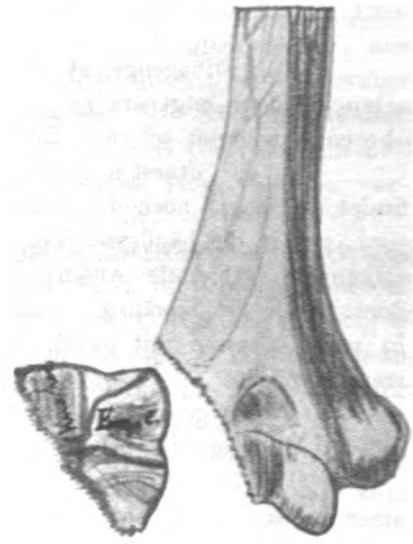

Der grösste Teil des Fragmentes besteht aus Knorpel und nur eine kleine seitliche Zone stellt wirkliches Knochengewebe dar. Der letztere findet sich namentlich auf Textfigur 1 deutlich ausgeprägt. Der Arm liess sich nach der Entnahme des Fragmentes ohne jegliche Anstrengung in Beugestellung verbringen. (Taf. XIV, Fig. 3). Reaktion trat nach der Operation nicht ein. Nach einer Woche schon begannen wir passive Bewegungen zu machen und ist das Endresultat trotz des Ausfalles eines so wichtigen Knochenteils recht gut. Textfigur 3 veranschaulicht das Gelenk drei Wochen nach der Operation.

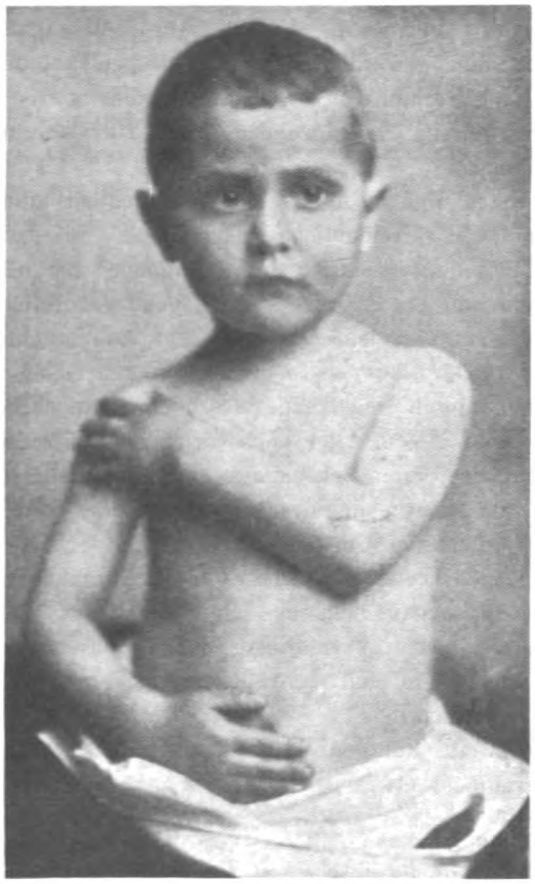

Fig. 3

Hätten die Angehörigen des Patienten der Aufforderung des ersten Kollegen, durch eine sofortige Röntgenaufnahme den anatomischen Charakter der Fraktur klar zu stellen, gefolgt, so würde die Achsendrehung des Fragmentes so früh erkannt worden sein, dass eine Reposition desselben noch möglich gewesen wäre. Es ist wahr, dass die Reposition nicht immer leicht ist, da der Kopf des Radius, indem er durch den Zug des M. Biceps in die Höhe rückt, die Verschiebung des Fragmentes sehr begünstigt. Aber die wiederholte Röntgenkontrolle überwindet diese Schwierigkeit.

Ein Pendant zu diesem Fall ist der eines elfjährigen Knaben, welcher beim Rollschuhfahren stürzte und den Kondylus externus humeri frakturierte. Patient wurde per Ambulanz in ein Hospital verbracht, wo man die Diagnose auf Ellbogengelenksfraktur stellte und den Arm in rechtwinkliger Stellung fixierte.

Nach vier Wochen, als ich Patient zum ersten Male untersuchte, war eine spitzwinklige Difformität und totale Ankylose vorhanden. Die Röntgenuntersuchung zeigte das ebenfalls noch teilweise knorpelig erscheinende Fragment nach vorn und oben gerückt, woselbst es bereits adhärent geworden war. Es hatte sich also wie ein Keil in den Gelenkwinkel geschoben. Die zackige Bruchlinie der Diaphyse erscheint wie herausgebissen auf dem Bild (Taf. XIV, Fig. 4). An eine Reposition des Fragmentes war unter diesen Umständen auch nicht mehr zu denken, weshalb seine Entfernung angeraten wurde. Auch in diesem Falle hätte die frühe Orientierung mittels des Röntgenbildes den Weg der Reposition vorgezeichnet.

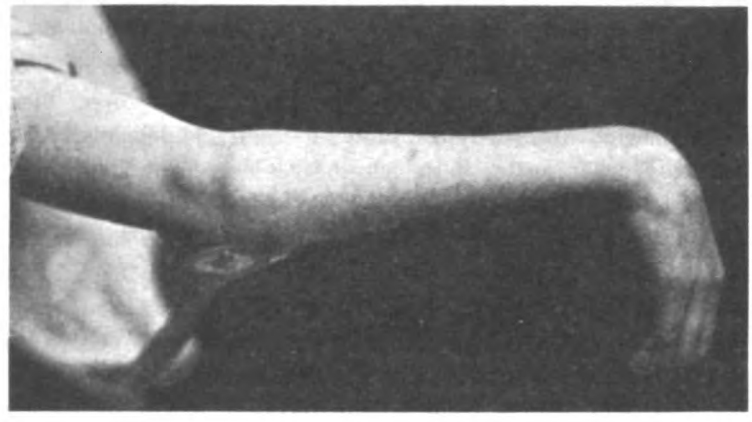

Fig. 4.

Ein dritter Fall von Fraktur des Kondylus externus, welcher sich vor der Röntgenära ereignete, dürfte ebenfalls nicht ohne Interesse sein. Er betrifft ein 14jähriges Mädchen, welches vor sieben Jahren einen Fall von einer hohen Treppe erlitt, wobei es mit dem Ellbogen heftig gegen einen Pfosten anprallte. Der Arm wurde von einem sehr tüchtigen Kollegen in Streckstellung immobilisiert. Bald darauf stellte sich eine beträchtliche Funktionsstörung ein. Als ich am 31. Juli dieses Jahres den Fall zum ersten Male zu untersuchen Gelegenheit fand, konstatierte ich beträchtliche Difformität der Ellbogengegend (Textfigur 4) und völliges Unvermögen etwas zu greifen oder Supinationsbewegungen auszuführen. Die ganze Hand hing schlaff in Beugestellung herab (Textfigur 4). Die Supination des Vorderarmes war ebenso unausführbar wie die Abduktion des Daumens. Die beiden Endphalangen können durch die Lumbrikales und Interossei um ein weniges gestreckt werden. Die Röntgenuntersuchung (Taf. XIV, Fig. 5) ergab das Vorhandensein einer immensen Verdickung des Kondylus externus humeri, woraus ich entnehmen zu dürfen glaubte, dass der Nervus radialis verletzt und in die grosse Kallusmasse eingebacken wurde. Obgleich nach Verfluss einer so langen Zeit eine Restitutio in integrum nicht mehr wohl zu erwarten war, so glaubte ich doch durch eine Freilegung des Nerven und Resektion der überschüssigen Knochenmassen eine Verbesserung der Funktion erzielen zu können. Am 3. August legte ich demgemäss das Terrain durch einen Längsschnitt bloss, wobei sich der Nervus radialis völlig von Knochenmasse umgeben erwies. Erst durch ausgiebige Abmeisselung gelang es freie Bahn zu schaffen. Nach Verlauf von sechs Wochen war bereits eine bedeutende Besserung eingetreten. Taf. XIV, Fig. 6 illustriert die anatomischen Verhältnisse der Knochen um diese Zeit. Am 18. September nahm ich eine ausgedehnte Plastik der Beugesehnen vor, womit eine ansehnliche Verlängerung derselben erzielt wurde. Pat., deren Hand noch vor kurzem

Fig. 5.

hilflos herunterhing, ist nun bereits im stande, Gegenstände zu ergreifen und hoffe ich durch weitere Korrekturen das Resultat noch erheblich zu vervollkommnen. (Bei der Korrektur dieser Arbeit ist das Resultat nahezu vollendet.)

Bei Fall IV, ein sechsjähriges Mädchen betreffend, welches am 4. April dieses Jahres einen Bruch des Kondylus externus erlitten hatte, zeigte sich die flintenkolbenartige Difformität nach vier Monaten sehr ausgesprochen. Man beachte die Knorpelverschiebung, das Anrücken des Radius auf die Ulna, welches eine Innenverschiebung und Biegung der letzteren verursacht. Hier wurde ebenfalls ein operativer Eingriff anempfohlen. (Taf. XIV, Fig. 7.)

Der fünfte Fall ist etwas jüngeren Datums und betrifft ein fünfjähriges Mädchen, welches am 3. Mai dieses Jahres eine grosse Steintreppe hinuntergefallen war. Die Diagnose hatte man auf Luxation nach hinten gestellt und dementsprechend Einrenkungsversuche gemacht. Sieben Wochen später hatte ich Gelegenheit eine schiefgeheilte Fraktur des Kondylus externus festzustellen. (Taf. XIV, Fig. 8). Die ausgeprägte Difformität, welche dem unten beschriebenen Fall sechs glich (Textfigur 5), entspricht den nach hinten gerückten Vorderarmknochen.

Fall VI, obgleich keine Fraktur des Kondylus externus darstellend, soll als Gegenstück dazu aufgeführt werden. Er illustriert eine linksseitige Luxatio postero-medialis bei einem elfjährigen Jungen, welcher schon eine Stunde nach der Verletzung skiagraphisch dargestellt werden konnte. (Taf. XIV, Fig. 9). Die Aufnahme geschah von hinten, so dass das Röntgenbild bei oberflächlicher Betrachtung die Luxation gar nicht wiederzugeben scheint. Bei genauerem Studium bemerkt man jedoch das Innenrücken des Radius, das Hinaufgleiten des Olecranon und die Knorpelverschiebung. Die Photographie (Textfigur 5) lässt also in diesem Fall die Luxationsstellung deutlicher erkennen, als das Röntgenbild Taf. XIV, Fig. 9.

Die Reduktion ging leicht von statten.

Bei Fall VII und VIII sind die skiagraphischen Anzeichen der Verletzung ebenfalls sehr wenig ausgeprägt. Bei seitlicher Bestrahlung kommen dieselben freilich mehr zur Geltung.

Bei Fall VII, welcher den rechten Ellbogen eines siebenjährigen Knaben repräsentiert, welcher am 28. September dieses Jahres von einem Laternenpfosten heruntergefallen war, und sich von einem Barbier zwei Wochen lang unter der Diagnose Luxation hatte behandeln lassen, ist in der Gegend des Kondylus externus ein loses Knochenfragment durchzupalpieren. Demselben entspricht eine deutliche Projektion. Ich fand den Ellbogen ausserdem mässig angeschwollen und den Arm im rechten Winkel. Es bestand Unvermögen denselben zu strecken, die Supination war gehindert und die Pronation beschränkt. (Taf. XIV, Fig. 10.)

Bei Fall VIII, einen zehnjährigen Knaben betreffend, welcher beim Versuch über ein hohes eisernes Gitter zu klettern abgestürzt war, hatte ich schon zwei Stunden später Gelegenheit, den Kondylus externus als loses Fragment durchzupalpieren. Das Röntgenbild, Taf. XIV, Fig. 11, zeigt die Frakturlinie nur schwach und wird wohl nur von einem geschulten Auge gewürdigt.

Wir sehen hieraus von neuem, wie vorsichtig man in der Deutung der Ellbogengelenksverletzungen besonders in der Entwickelungsperiode zu sein hat und wie wichtig es ist, zu genauerem Verständnis der anatomischen Verhältnisse mindestens zwei Aufnahmen in verschiedener Projektion zu machen.

Bezüglich der Behandlung dieser Frakturen ist ganz besonders das moderne Postulat zu beachten, welches auch für alle anderen Frakturen gilt: Eine Reduktion des Fragmentes ist nur dann als gelungen zu betrachten, wenn dieselbe mittelst des durch den Verband hindurch genommenen Röntgenbildes bewiesen ist. Ich stehe nicht an, wiederholt zu betonen, dass mich die Röntgenstrahlen häufig auf meinen diesbezüglichen Irrtum aufmerksam machten, glücklicherweise früh genug, um die Korrekturen noch zu ermöglichen. Früher wurde die Frage, ob das Resultat gut oder schlecht war, erst gelöst, wenn es sich um ein Fait accompli handelte — also nach Wochen, wenn es zur unblutigen Korrektur zu spät war. Jetzt weiss man auf Grund des Röntgenbefundes von vornherein zu sagen, wie weit sich Restitutio in integrum erwarten lässt.

Eine neue Vorrichtung zur Unterdrückung des sekundären Schliessungsinduktionsstromes von Funken-Induktoren.

Von

Reiniger, Gebbert & Schall in Erlangen.

In neuerer Zeit ist in diesen Heften von hervorragenden Röntgologen wiederholt auf den schädlichen Einfluss der Schliessungsinduktionsströme auf Röntgenröhren hingewiesen worden, welcher sich bekanntlich darin äussert, dass die Röhren in dem Masse, als die Spannung der Schliessungsströme steigt, mehr oder weniger rasch altern, d. h. hart werden.

Um diesen Übelstand nach Möglichkeit zu beseitigen, sind von verschiedenen Seiten Vorschläge gemacht worden und Konstruktionen ausgeführt, die zwar zu einer erheblichen Besserung, indessen leider zu keinem völlig befriedigenden Resultat geführt haben.

Die besten Ergebnisse, wenngleich auf Kosten der Einfachheit der Instrumentarien, sind noch mit der veränderlichen Selbstinduktion der Primärspule, oder durch Anwendung von Drosselröhren erzielt worden. Letztere geniessen den Vorzug der Billigkeit gegenüber jener Anordnung, ihre Wirkung auf die Röntgenröhre ist jedoch nicht ganz konstant, weil sie selbst dem Hartwerden unterliegen und demzufolge ebenfalls regeneriert werden müssen.

Dieser Fehler wird zum Teil dadurch wieder ausgeglichen, dass die Lebensdauer der Ventilröhre eine ziemlich lange ist.

Die Behauptung, dass bei kleineren Induktorien die Schliessungsströme infolge des kleinen Transformationsverhältnisses geringer seien, trifft, wie während der vorjährigen Versammlung deutscher Naturforscher und Ärzte zu Hamburg von berufener Seite näher erläutert und begründet wurde, nur bedingt zu, wie auch durch sogenannte „passende Dimensionierung" oder „Abstimmung" der Funken-Induktoren wenig zu erreichen sein dürfte.



Die neue Vorrichtung, welche von uns konstruiert ist, unterdrückt nun die Schliessungsströme auf rein mechanischem Wege einfach dadurch, dass der sekundäre Stromkreis während des zeitlichen Verlaufes des primären Schliessungs-Extrastromes unterbrochen wird, um erst kurz vor der Stromöffnung, also dann, wenn das magnetische Feld auf seinen Maximalwert angestiegen ist und einen konstanten Wert besitzt, wieder geschlossen zu werden. Umgekehrt wird der sekundäre Stromkreis erst kurz vor der primären Stromschliessung geöffnet, d. h. wenn die oscillatorischen Entladungen des Kondensators auf ein Minimum abgeklungen sind, für die Röntgenröhre also jedenfalls nicht mehr in Betracht kommen.

Die Vorrichtung selbst ist, wie ein Blick auf vorstehende Abbildung lehrt, direkt mit einem modernen Quecksilberstrahlunterbrecher gekuppelt, und zwar besteht die Kuppelung wegen der hohen Spannungsdifferenz zwischen primärer und sekundärer Spule aus einem gut isolierenden Zwischenstück, welches durch ein Kegelräderpaar in Rotation versetzt, diese Bewegung durch ein zweites Räderpaar auf die Achse der Vorrichtung überträgt. Bevor jedoch näher auf die Konstruktion des Apparates eingegangen wird, ist es des besseren Verständnisses halber notwendig, die Wirkungsweise des Quecksilberstrahlunterbrechers kurz zu erläutern:

Das Prinzip des Unterbrechers (links im Bilde) besteht darin, dass der Strahl aus einer feststehenden Düse gegen einen ruhenden Kontaktteller spritzt, während rotierende Flügel, aus einem isolierenden Material bestehend den Strahl periodisch hindern, auf den Kontaktteller aufzutreffen und dadurch die Unterbrechungen bewerkstelligen. Die Flügel selbst, (hier 3 Stück) sind unten im Unterbrechergefäss deutlich sichtbar.

Die Vorrichtung zur Unterdrückung der Schliessungsinduktionsströme besteht aus einer auf der rotierenden Achse sitzenden Ebonitscheibe welche an ihrer Peripherie ebensoviele Metallsegmente trägt

als der Strahlunterbrecher Flügel besitzt. Die Segmente sind sämtlich mit der Achse der Vorrichtung metallisch verbunden, von der die Leitung weiter zu einer Aussenklemme führt. Die andere Klemme steht in direkter Verbindung mit einer Metallbürste, welche federnd auf der Peripherie der vorerwähnten Scheibe aufliegt. Berührt die Bürste eines der Metallsegmente, so ist der sekundäre Stromkreis geschlossen, liegt sie dagegen auf dem Ebonit auf, so ist die Leitung unterbrochen.

Die Einstellung des Strahlunterbrechers bezw. der Vorrichtung muss nun derart geschehen, dass die Bürste dieser gerade anfängt, ein Metallsegment zu berühren, wenn ein Flügel des Unterbrechers im Begriffe ist, den Quecksilberstrahl abzuschneiden und umgekehrt, dass der Kontakt zwischen Bürste und Segment bereits aufgehoben ist, wenn der Flügel den Strahl nicht mehr hindert, auf den Kontaktteller aufzutreffen. Ist diese Bedingung erfüllt, so müssen nach dem früher Gesagten logischerweise die Schliessungsströme unterdrückt sein, denn sec. Induktorspule, Vorrichtung und Röntgenröhre sind selbstverständlich hintereinandergeschaltet.

Es bedarf wohl keines besonderen Hinweises, dass die Isolation der ganzen Vorrichtung gegen Erde vorzüglich sein muss und die aktiven Teile derselben in Petroleum oder Alkohol laufen. Die Dimensionen des Apparates sind, wie aus der Fig. ersichtlich, durch Benützung der Isolierflüssigkeit nicht grösser, als die eines gewöhnlichen Strahlunterbrechers; ein Umstand, der jedenfalls bedeutend in's Gewicht fällt.

Die Versuche, welche mit der neuen Vorrichtung angestellt wurden, fielen ausserordentlich günstig aus, so z. B. wurde eine Kanüle in den Quecksilberstrahlunterbrecher gebracht und Quecksilber mit angemessenem Druck hindurchgepresst, so dass der Unterbrecher bei Einschaltung des Stromes und langsamer Drehung der Achse von Hand genau wie bei normalem Betriebe arbeitete.

Bei Stromschliessung machte sich nicht das geringste Aufleuchten selbst der weichsten Röhre bemerkbar, während bei Öffnung des primären Stromes die Röhre kräftig aufleuchtete, ohne dass sich an der Vorrichtung irgend welches Feuern zeigte.

Bei normalem Betrieb arbeitete das Apparatensystem ruhig und fehlerfrei die Röhre zeigte trotz ihrer grossen Weichheit nicht die geringsten Merkmale verkehrten Stromdurchganges, sondern gute Halbteilung, ebenso war eine Wanderung des Brennpunktes auf der Antikathode nicht zu bemerken.

Schliesslich ist zu erwähnen, dass die Verwendung der Vorrichtung ganz besonders da zu empfehlen ist, wo eine höhere Betriebsspannung als 110 Volt in Frage kommt und zwar bis zu 220 Volt. Der sonst erforderliche Nebenschlusswiderstand, der allein mehr als die Hälfte der aufgewendeten elektrischen Energie nutzlos verbraucht, fällt hier gänzlich fort, die Vorrichtung zeichnet sich in diesem Falle also auch noch durch Ermöglichung eines sehr ökonomischen Betriebes aus.

Rechnet man hinzu, dass der Quecksilberstrahlunterbrecher, wenn er auch nicht die grosse Leistungsfähigkeit des elektrolytischen Unterbrechers erreicht, so doch diesen bezüglich des Wirkungsgrades bei weitem übertrifft, so wird man nicht fehlgehen, wenn man der beschriebenen Vorrichtung eine grosse Verbreitung prophezeit.

Ein neuer elektrolytischer Unterbrecher.

Von

W. A. Hirschmann, Berlin.

Die praktische Verwertung des elektrolytischen Unterbrechers bietet Schwierigkeiten, sobald die erforderliche Stromstärke eine zu grosse Belastung für die stromliefernde Centrale bildet und in den Fällen, in denen die Spannung von 220 Volt auf die zum Betrieb des elektrolytischen Unterbrechers erforderliche reduziert werden muss, wodurch sich der Stromverbrauch wesentlich erhöht. Es ist deswegen notwendig, bei der Konstruktion der elektrolytischen Unterbrecher Wert darauf zu legen, dass dieselben bei Ausnutzung der vollen Leistungsfähigkeit eines Induktors einen möglichst geringen Stromverbrauch möglich machen. Die bisherige Form der Platinelektrode, welche aus einem ungefähr 1,5 mm starken Platindraht bestand, der durch eine ihn mehr oder weniger dicht umschliessende Porzellanröhre hindurchgeführt war, hat praktisch gut verwertbare Resultate gegeben, jedoch war es unmöglich, die nicht wirksame Strecke des Platindrahtes, die in der Porzellanumhüllung liegt, vollkommen gegen die Flüssigkeit abzudichten. Es war deshalb bei allen Unterbrechern damit zu rechnen, dass eine vollkommene Stromunterbrechung, wie sie erforderlich ist, um intensive Induktionswirkungen zu erzielen, nicht zu ermöglichen war. Der elektrolytische Unterbrecher bildet auch im Augenblick des höchsten Widerstandes, wenn also eine vollkommene Umkleidung der wirksamen Platinfläche durch Gasblasen erfolgt ist, noch einen

Leiter, der es verhindert, dass die im Stromkreise der primären Spirale und des elektrolytischen Unterbrechers vorhandene Spannung auf Null herabsinkt. Je weniger dicht die Durchführung des Platindrahtes durch seine isolirende Umgebung ist und je mehr sie sich durch die unvermeidliche Abnutzung des Platins verschlechtert, desto geringer ist der Spannungsabfall, der durch die elektrolytischen Prozesse mit dem Unterbrecher erzielt werden kann. Die Folge dieser Erscheinung ist die Notwendigkeit, die durch nicht genügend grosse Schwankungen in der Spannung unzulängliche Induktionswirkung durch Vergrösserung der Stromstärke auszugleichen, um die erforderliche Leistung des Induktors zu erhalten. Man ist gezwungen, die Windungszahl in der primären Spirale sehr bedeutend herabzusetzen, um die Selbstinduktion, so weit wie irgend zulässig ist, zu verringern, und so Stromstärken möglich zu machen, welche die erforderliche maximale Leistung des Induktors erreichen lassen.

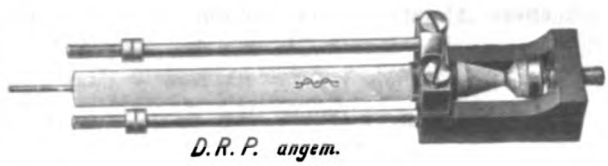

Fig. 1.



Fig. 2.

Es ist bei der Konstruktion der neuen Unterbrecherform das Prinzip verfolgt, durch geeignete Vorrichtungen die Platinelektrode, so weit es möglich ist, von der sie umgebenden Flüssigkeit zu isolieren, so dass nur diejenigen Stellen der Platinfläche mit der Flüssigkeit in Berührung sind, welche als wirksame Elektroden-Flächen in Frage kommen. Die beistehende Abbildung, Figur I, zeigt die Anordnung der Platinelektrode. Dieselbe liegt zwischen zwei Porzellanflächen, von denen die untere einen kleinen, festen Porzellankegel abschliesst, während die obere Fläche das Ende eines Porzellanrohres bildet, das eine im Centrum einer Platinplatte liegende Ableitung hindurchtreten lässt, die aus dem Porzellanrohre herausragt. Letzteres wird durch einen metallischen Halter getragen, der es möglich macht, dass mittelst einer Metallbrücke und einer Schraube der untere Porzellankörper fest gegen die Platinplatte gepresst wird, welche von dem Porzellanrohre mittelst des Ableitungsdrahtes getragen wird. Die sorgfältig bearbeiteten Platinflächen und die geschliffenen Porzellanflächen ermöglichen es bei ausreichendem Druck, der durch die verstellbare Schraube zu regulieren ist, einen vollkommen dichten Abschluss des Platinpoles gegen die Flüssigkeit zu erzielen. Die Platinplatte besitzt einen Durchmesser von 7—8 mm und wird für die einzelnen Unterbrecher in verschiedener Stärke (von 0,3—1 mm) benutzt, so dass für einen aus mehreren Platinelektroden bestehenden Unterbrecher 3 verschiedene Stärken Verwendung finden, um so mit 3 verschieden grossen Oberflächen, zwecks Regulierung der Intensität, rechnen zu können. Es ist selbstverständlich möglich, die Zahl der Elektroden nach Belieben zu vergrössern. Der Vorteil, welcher durch die Benutzung derartig isolierter Platinelektroden erzielt wird, liegt in der Möglichkeit, den Stromverbrauch wesentlich zu reduzieren. Ausserdem kann ein derartiger Unterbrecher noch mit Vorteil bei Spannungen von 30 Volt benutzt werden, so dass selbst bei Röntgeneinrichtungen mit Accumulatorenbetrieb dieser elektrolytische Unterbrecher Verwendung finden kann. Bei Benutzung des Anschlusses an Gleichstromleitungen ist es möglich, bei Induktoren von 50 cm Funkenlänge bereits bei Stromstärken von 12—13 Ampère die volle Leistung zu erzielen. Ein weiterer Vorteil bietet sich durch die Verwendung derartiger elektrolytischer Unterbrecher dadurch, dass infolge der verhältnismässig geringen Stromstärke, welcher sein Betrieb erfordert, die primäre Spirale des Induktors wesentlich einfacher gearbeitet werden kann. Es vereinfachen sich hierdurch auch die Umschaltungsvorrichtungen für die primäre Spirale wesentlich, was im Interesse der einfachen Handhabung eines Röntgeninstrumentariums nur wünschenswert ist. Ausserdem ermöglicht die Reduzierung der Stromstärke eine Vereinfachung aller Schaltungen und bietet vor allen Dingen die Möglichkeit, die Röntgenapparate auch in den Fällen mit dem elektrolytischen Unterbrecher zu verwenden, in denen eine verhältnismässig kleinere Centrale vorhanden ist, oder der Betrieb unter Benutzung eines Wechselstrom-Gleichstrom-Umformers erfolgen muss.

Correspondenzen.[1])

In neuester Zeit ist von verschiedenen Seiten die Behauptung aufgestellt worden, dass man mit einem kleinen Induktorium von etwa 15—20 cm Schlagweite ebenso gut wenn nicht gar besser arbeiten könne als mit einem grossen. Andere dagegen behaupten, dass mit der ersteren Betriebsweise — ganz abgesehen von der grösseren Gefahr des Durchschlagens des Induktoriums — nicht bloss eine wesentlich kürzere Ausnutzung, sondern auch sogar eine schnellere Abnutzung der Röhren und daher auch ein stärkerer Verbrauch von solchen verbunden sei, und dass ferner mit den kleinen Apparaten auch nicht die Sicherheit des Betriebes zu erreichen sei wie bei der Benutzung eines grösseren Induktors.

Um nun hierüber ins Klare zu kommen, bitten wir diejenigen Herren, welche **Erfahrungen im Betriebe kleiner Apparate** haben, dieselben gef. der Redaktion als Korrespondenzartikel zur Verfügung zu stellen unter möglichster Berücksichtigung der folgenden Gesichtspunkte.

1. Welches war die maximale Schlagweite Ihres Induktors beim Einkauf?
2. Welchen Unterbrecher benutzen Sie für denselben?
3. Wie lange arbeiten Sie schon damit?
4. Wie viel Zeit haben Sie ihn im Durchschnitt täglich beansprucht?
5. Sind bereits Reparaturen nötig gewesen?
6. Wie oft brauchen Sie eine neue Röhre?
7. Benutzen Sie gewöhnliche Röhren oder solche besonderer Art? Wenn letzteres der Fall, wie teuer sind dieselben?
8. Sind Sie mit Ihrem Apparate im stande, auch die schwierigsten Aufnahmen zu machen, also beispielsweise bei Erwachsenen von normaler oder übernormaler Körperfülle, die Lendenwirbelsäule, das Becken, sowie auch Nierensteine gut darzustellen?
9. Gelingen Ihnen derartige Aufnahmen stets?

Es bleibt natürlich jedem unbenommen, sich auch noch über andere, hier nicht erwähnte Gesichtspunkte, zu verbreiten. Der Name des Verfassers bleibt auf Wunsch ungenannt, selbstverständlich muss aber die Redaktion ihn wissen.

Bemerkungen zur J. Wolffschen Arbeit „Zur inneren Architektur der Knochen, insbesondere zu den Methoden der Untersuchung dieser Architektur“: Im 1. Heft des V. Bandes dieser Zeitschrift beschäftigt sich Julius Wolff, Berlin, mit meiner im 2. Heft des IV. Bandes veröffentlichten Arbeit über die Knochenstruktur des coxalen Femurendes bei Arthritis deformans etc. Da die Wolffsche Arbeit eine Widerlegung der von mir aufgestellten Behauptungen sein soll, so sehe ich mich veranlasst, kurz auf sie einzugehen:

Erstens muss ich zurückweisen, dass ich versucht hätte, die blosse Röntgendurchstrahlung skelettierter und nicht aufgesägter Knochen zu einer eignen neuen Methode der Untersuchung der Struktur pathologischer Knochen zu erheben. Wolffs Behauptung ist falsch, da ich gar nicht der Schöpfer dieser Methode bin, sondern Gocht, wie ich ausdrücklich im Anfange meiner Arbeit S. 64 l. c. hervorhebe.

Wolff wirft ferner meinen schematischen Zeichnungen Dürftigkeit vor. Da ich in den Zeichnungen nur die beim Betrachten der Röntgogramme sich ergebenden hervorstechendsten Bälkchenzüge wiedergegeben habe und zwar in sehr realistischer, durchaus nicht mathematischer Weise, so kann Wolff höchstens diesen Realismus beanstanden. Meiner Ansicht nach ist jedoch bei der Wiedergabe von Strukturveränderungen Realismus wissenschaftlicher als mathematisch schön abgezirkelte Zeichnungen zu bringen. Will man letzteres, so leidet die Wahrheit sehr oft zu Gunsten dessen, was man gerne finden möchte.

[1]) Seitens der Redaktion der Fortschritte auf dem Gebiete der Röntgenstrahlen ist eine Auskunftsstelle für alle auf die Anwendung der Röntgenstrahlen sich beziehenden Angelegenheiten eingerichtet worden. Fragen medizinischer, physikalischer oder technischer Art werden beantwortet und, soweit dieselben von allgemeinem Interesse sind, unter dieser Rubrik publiziert. Alle Anfragen sind direkt an die Redaktion Dr. Albers-Schönberg, Esplanade 38, Hamburg, zu richten.

Ferner will Wolff aus meinen schematischen Zeichnungen herausgefunden haben, dass ich „nicht einmal die allernotdürftigsten Verhältnisse der Spannungstrajektorien und ihr rechtwinkliges Auftreffen auf der Oberfläche des belasteten Körpers" kenne. Wolff beweist diese seine Ansicht natürlich nicht. Ich will nur bemerken, dass die eine Zeichnung 6a die auf die Hälfte reduzierte Originalzeichnung Tafel II No. 9 des Wolffschen Gesetzes der Transformation der Knochen ist, nach Hinweglassung einiger Trajektorien, die die Klarheit des Bildes beeinträchtigten. Die Wolffsche Zeichnung kann also ebensowenig beweisen, dass e r die Kenntnis der allernotdürftigsten Verhältnisse der Spannungstrajektorien besitze.

In einer ca. 3 Seiten langen Darlegung sucht nun Wolff nachzuweisen, dass er die von mir citierten Autoren, welche meiner Ansicht nach seine Theorie nicht acceptiert hätten, zu seinen Anschauungen bekehrt habe. Bei allen sei es ihm gelungen, nur bei „Bähr" und „Ghillini" nicht. „Solger" ist ebenfalls noch nicht seiner Ansicht, gesteht Wolff ein, aber auch nicht kompetent, in diesen Sachen ein Urteil zu fällen. Wolff erkennt leider in Knochenarchitekturfragen keinen als kompetent an, der nicht seiner Ansicht ist.

Ich hatte mich besonders auf die Ansicht Mohrs, eines unserer bedeutendsten Statiker, gestützt, hatte eine Äusserung Mohrs citiert, die von der Aussichtslosigkeit sprach, auf ihre Biegungstheorie hin Spannungstrajektorien bestimmen zu wollen. Da nun Wolff das Citat eines solchen Mannes sehr wenig in seine Theorie passt, bemüht er sich zunächst, nachzuweisen, dass das Citat falsch ist. Er behauptet, dass Citat sei falsch, weil ich es nicht aus der Originalarbeit von Mohr citiert habe! Ich habe das auch durchaus nicht behauptet, sondern Mohrs Worte aus dem Handbuch der Ingenieurswissenschaften, Bd. II., II. Abt., S. 255. Jeder, der sich die Mühe geben will, dort nachzusehen, findet sie dort. Wolff ist offenbar selbst mit seinem Nachweis von der Falschheit des Citats nicht recht zufrieden, denn trotzdem er die Falschheit nachgewiesen zu haben glaubt, setzt er sich mit Mohr selbst in Verbindung, um dessen jetzige Ansicht aus eigenem Munde zu hören. Mohr giebt ihm zu verstehen, dass er die Ähnlichkeit der Spongiosität mit den Culmannschen Trajektorien als eine zufällige ansieht! Das heisst, er ist nicht der Wolffschen Ansicht, er hat vielmehr noch dieselbe Ansicht wie in dem von mir gebrachten Citat! Nun aber, wo Mohr nicht der Ansicht Wolffs beistimmt, erleben wir wieder das Schauspiel, dass Wolff selbst Mohr nicht für kompetent ansieht. Es giebt eben ausser Julius Wolff niemand, der über Knochenarchitektur eine Ansicht äussern darf!

In dieser Weise vorgehend, glaubt Wolff meine Arbeit über Knochenarchitektur und meine Ansichten darüber zu Grabe tragen zu können. Dass ihm dies absolut nicht gelungen ist, beweist wohl am besten der Umstand, dass er die drei ersten Punkte meiner Arbeit ganz übergangen hat und nur den letzten Punkt angreift, in dem ich die Mohrsche Ansicht wiederholt habe, es sei bislang unmöglich, Trajektorien für die Wolffsche Beweisführung zu konstruieren. Peter Bade (Hannover).

Aus dem physiatrischen Institut in Scheveningen.

In den Dezembernummern dieser Zeitschrift lesen wir in einem hochinteressanten Artikel von Dr. phil. Friedr. Hansmann, dass bei den Versuchen mit Röntgenstrahlen, keine eigentliche Solarisation eintrat, wie auch Pecht eine solche nicht beobachten konnte.

Es hat den Anschein als ob das Zustandekommen der Solarisation durch Röntgenstrahlen dadurch in Abrede gestellt wird. Dies wunderte mich sehr, da ich bei meinen verschiedenen Versuchen schon im April des vorigen Jahres mich von der Solarisation überzeugte.

Sicherheitswegen überzeugte ich mich heute noch einmal davon, dass erst nach 10—15 Minuten dieselbe eintritt (Distanz 20 cm, 40 Volt, 5 Amp.).

Dass die Solarisation nicht von anderen beobachtet ist, wird offenbar verursacht durch zu kurze Expositionsdauer (15 Minuten). Siehe Tafel XIV, Fig. A.

Als Beweis füge ich einen Abdruck meiner Platte bei. Die Zahlen beziehen sich auf die Anzahl Minuten der Exposition.

Zur Deckung des nicht exponierten Teiles der photographischen Platte wurde von einer 7 Millimeter dicken Bleiplatte Gebrauch gemacht.

Scheveningen, 15. Januar 1902. P. H. Eykman.

Radiologische Ausstellung Bern 29. August bis 6. September. In Verbindung mit dem II. internationalen Kongress für medizinische Elektrologie und Radiologie, der in Bern vom 1. bis 6. September 1902 tagt, wird eine Ausstellung stattfinden, welche die Gebiete der Elektrophysiologie, Elektrotherapie und gesamten Radiologie (Röntgendiagnostik, Röntgentherapie und Röntgentechnik) umfassen soll. Die radiologische Ausstellung wird im Anatomiegebäude stattfinden. Anmeldungen sind so bald als möglich an den Leiter der Gesamtausstellung, Herr O. Pasche, Chef des Röntgeninstitutes am Inselspital Bern, zu richten. Die Ausstellung soll eine umfassende Übersicht über sämtliche Zweige der Elektrologie und Radiologie geben. Betreffs der Radiologie sei ausdrücklich betont, dass neben der Aus-

stellung der modernen leistungsfähigen physikalischen Apparate (Induktorien, Influenzmaschinen, Unterbrecher, Röhren) das Hauptgewicht gelegt wird auf die Diagnostik für die Zwecke der inneren Medizin und ihre speziellen radioskopischen und radiographischen Hilfsapparate. Es ist wünschenswert, dass bei der Anmeldung möglichst genaue Angaben über den zu beanspruchenden Raum (der kostenlos zur Verfügung gestellt wird), über Art, Spannung und Stärke des Stromes etc. gemacht werden. Für die Ausstellungsgegenstände wird Zollfreiheit gewährt Die Aufstellung der grösseren Apparate ist von den Technikern und Fabrikanten selbst zu besorgen. Den Ausstellern wird die Möglichkeit gegeben werden, ihre Apparate im Betriebe vorzuführen resp. ihre Diagramme durch Projektionsapparate zu demonstrieren, deren neueste Konstruktionen, zumal episkopische, zur Ausstellung erwünscht sind. Die Eröffnung der Austellung ist bereits auf den 29. August festgesetzt.

Das Ausstellungskomitee des II. internationalen Kongresses für medizinische Elektrologie und Radiologie:

O. Pasche — Techn. Leiter des Röntgeninstitutes am Inselspital Bern.

Oppikofer — Direktor des städt. Elektrizitätswerkes Bern.

Bücherbesprechungen.

Alban Köhler. **Knochenerkrankungen im Röntgenbilde.** J. F. Bergmann, Wiesbaden 1901.

Obwohl schon mehrere chirurgische Röntgenatlanten erschienen sind, entspricht dennoch jedes neue Werk wie das vorliegende dem praktischen Bedürfnisse. Der Atlas enthält auf 20 Tafeln 50 Röntgenbilder aus dem Gebiete der Knochenpathologie, mit Ausschluss der schon so oft abgebildeten Verletzungen, vorzügliche Abbildungen, die nach technisch ganz tadellosen Röntgenaufnahmen (chirurgische Abteilung im St. Joseph-Spitale zu Wiesbaden) mittelst des in unserer Zeitschrift üblichen trefflichen Reproduktionsverfahrens durch N. P. G. Berlin-Steglitz angefertigt wurden. So werden dargestellt: Osteome, Enchondrome, Sarcome, „Inaktivitätsatrophie", Tuberkulose (Fuss-, Hand-, Ellbogengelenk, Spina ventosa, beginnende Coxitis), Lues (am Skelett der Oberextremitäten), Fälle von Knochenembolie, Osteomyelitis an Dia- und Epiphysen, posttyphöser Knochenabscess, „Arthritis deformans", endlich Rachitis, Zwergwuchs und Syringomyelie. Ein 78 Seiten umfassender Text mit 17 Autotypien giebt die klinischen Daten und eine Charakterisierung der radiographischen Befunde.

Es sei zunächst hervorgehoben, dass Köhler die zuerst von Sudeck, dann vom Referenten radiographisch studierte akute Knochenatrophie eingehend würdigt und abbildet, darunter auch die nach Traumen und Fixierverband auftretende sogenannte „Inaktivitätsatrophie" (z. B. auf Tafel IV an einem Fusse), deren Entstehung der Verfasser mit Recht auf schwere Gewebsläsionen, der Weichteile oder Knochen, zurückführen möchte, während der einfachen Inaktivität nur geringe Bedeutung zukomme. Er erklärt die Verschwommenheit der Konturen und Spongiosazeichnung als charakteristisch, womit Referent übereinstimmt, meint aber, dass eine unregelmässige fleckige Aufhellung, Symptom der tuberkulösen Caries, nicht der Osteoatrophie sei; gewiss mit Unrecht, wenn auch die anatomischen Untersuchungen der Fusswurzelknochen der beiden auf Tafel V abgebildeten Fälle so ausgedehnte Tuberkulose ergeben haben sollten. In trefflicher Weise bespricht Köhler das häufige aber nicht regelmässige Vorkommen von Knochenatrophie in der Umgebung tuberkulöser Ostitis und Synovitis, namentlich ist Figur 3 auf Tafel VI charakteristisch, eine Hand mit Tuberkulose der Handwurzelgelenke und hochgradiger Atrophie aller Spongiosen des Handskeletts.

Für Figur 4 auf Tafel XIII sei die Bemerkung gewagt, dass es sich an der Tibia des elfjährigen Knaben um eine typische Veränderung durch hereditäre Lues handeln könnte; die in der Anamnese erwähnte traumatische Entstehung spricht nicht gegen Gumma.

Ob für die auf Tafel XVII dargestellten Gelenksaffektionen (Kniegelenk, Metatarso-phalangealgelenk) die bei Internisten im Gegensatze zu den Chirurgen allerdings übliche Bezeichnung „Arthritis deformans" gut gewählt sei, bleibe dahingestellt. Textfigur 8, ebenfalls als „Arthritis deformans" benannt, ist im Detail wohl nicht ganz richtig gedeutet; man sieht an der Hand der 23jährigen Patientin die beschriebenen Destruktionen und Verwachsungen der Handwurzel- und angrenzenden Knochen, jedoch sollte wohl nicht von einer „Verbreiterung und Verlängerung des Processus styloideus ulnae bis zur Berührung des Os triquetrum" gesprochen werden, sondern von einer durch die Destruktionen erzeugten Verkürzung der Hand, speciell Annäherung der ersten Handwurzelknochenreihe an die Vorderarmknochenepiphysen; die Ulna ist in Wirklichkeit durch die Zerstörung verkürzt und verunstaltet. Bemerkenswert ist, dass der Autor hier an kongenitale Lues denkt. Wenn einmal ähnliche Bilder von chronischen Gelenkaffektionen in grösserer Zahl veröffentlicht sein werden, könnte sich vielleicht eine Unterscheidung in verschiedene, nur klinisch übereinstimmende Formen ergeben.

Die auf Tafel XX abgebildeten Hände einer 39jährigen an Syringomyelie erkrankten Patientin sind besonders interessant. An Daumen und Ringfinger der rechten Hand (Fig. 1) erkennt man die durch typische analgetische Entzündungsprozesse (Panaritien) hervorgerufenen Veränderungen des Endgliedes: Defekte der Endphalangen und „Trommelschlägelfinger" (also anderer Art, als bei Bronchiektasie, in welchem Falle keine Verluste, vielmehr Vergrösserungen der Nageltuberositäten vorkommen) und tumorartige Auftreibung des Metacarpusköpfchens III. An der linken Hand besteht dagegen hochgradige gleichmässige Atrophie aller Knochen und Knochenabschnitte (Spongiosen und Corticales), „etwas sonderbare, sonst nie vom Verfasser beobachtete Strukturveränderungen". Referent hat solche typische Bilder bei Kindern mit schwerer, florider Rhachitis und bei puerperaler Osteomalacie im floriden Stndium gesehen, möchte aber die trophischen Störungen im vorliegenden Falle hauptsächlich auf die angeblich vor drei Monaten eingetretene und noch nicht verheilte doppelte Vorderarmfraktur zurückführen; auch bei nicht rückenmarkskranken Individuen kommen nach solchen Verletzungen, namentlich wenn Pseudarthrose eintritt, besonders schwere Atrophie von Muskeln und Knochen zur Entwicklung.

Köhlers Atlas erweitert unsere radiodiagnostischen Kenntnisse der Knochenerkrankungen in ausgezeichneter Weise und kann eingehendem Studium bestens empfohlen werden. In Format und Ausstattung ist das Buch unseren „Fortschritten" nachgebildet. Kienböck (Wien).

Weinberger: **Atlas der Radiographie der Brustorgane.** Emil M. Engel. Wien und Leipzig.

Der vorliegende Atlas stellt den Wert der Röntgenuntersuchung für die Diagnose der Erkrankungen der Brustorgane dar. Es beziehen sich 5 Bilder auf normale Verhältnisse des Thorax zwei auf angeborene Lageanomalien eine auf das Gebiet der Fremdkörper und verschiedene weitere auf Erkrankungen der Brustorgane.

Skizzen, sowie ein kurzgefasster Text erklären die einzelnen Tafeln. Der Text legt besonderen Wert auf die Anamnese, den klinischen Befund, die Beschreibung der Röntgenogramme, ferner auf den Obduktionsbefund und die Epikrise. In Betracht gezogen werden Krankheiten der Lunge des Herzens und der grossen Gefässe, ferner des Mediastinums

Der Atlas, welcher mit ausserordentlichem Fleiss zusammengestellt worden ist, verdient unbedingt die Beachtung weiterer Kreise.

Die Reproduktionen sind nur zum Teil gelungen. Zu geringer Wert wurde auf die Befunde der direkten Durchleuchtung gelegt, welche die radiographische Methode gerade bei den Untersuchungen der Brustorgane weit übertrifft. Albers-Schönberg (Hamburg).

Les Actualités Médicales. Verlag J. B. Baillière et fils. Béclère: Les rayons de Roentgen et le Diagnostic des Affections thoraciques. Paris 1901. Régnier: Radiothérapie et Photothérapie. Paris 1902.

Vorstehende kleine Heftchen bilden jedes für sich übersichtliche Abhandlungen über zwei wichtige Kapitel der Röntgenlehre. Sie erscheinen in gleicher Form und Ausstattung wie das früher besprochene Buch von Béclère: Les rayons de Roentgen et le Diagnostic de la Tuberculose Ihr geringer Preis (1.50 Fr.) werden ihnen einen weiten Leserkreis zuführen; dabei verdienen die Darstellungsweise, die die Hauptpunkte hervorhebt und sich durch klare Disposition auszeichnet, und Ausstattung alles Lob. Beide haben etwa 90 Seiten Text und sind durch 10 Illustrationen ausgezeichnet.

Werner (Hamburg).

Sammlung von stereoskopischen Röntgenbildern. Herausgegeben von Hildebrand, Scholz, Wieting. Wiesbaden 1901. Verlag von J. F. Bergmann.

Lieferung 1: Das Arteriensystem des Menschen.

Lieferung 2: Frakturen der unteren Extremität.

Mit ganz besonderer Anerkennung ist das Erscheinen des vorliegenden Atlas zu begrüssen. Schaffen die Verfasser dadurch doch nicht nur ein Lehrmittel allerersten Ranges, sondern zeigen sie damit auch, zu welcher Vollendung das Röntgenverfahren gediehen ist. Die stereoskopischen Photogramme sind ganz vorzüglich. Für das Ansehen der Bilder sind die einfachen amerikanischen Stereoskope mit verschiebbarem Bildhalter, wie sie wohl jetzt in den meisten wissenschaftlichen Instituten vorhanden sind, am zweckmässigsten. Über das im Eppendorfer Krankenhause ausgearbeitete und jetzt dauernd geübte Verfahren zur Herstellung der Stereoskopbilder hat der eine der Herausgeber bereits früher in den Fortschritten berichtet. Die Methode ist leicht ausführbar und liefert klare plastische Bilder. Dass damit ein wesentlicher Fotschritt geschaffen ist und die oft beklagten Lücken, durch das Röntgen-

verfahren nur Schattenbilder zu erlangen, durch das stereoskopische Bild ausgefüllt sind, unterliegt keinem Zweifel. Die vorliegenden Bilder sind aus einem grossen Material ausgesucht; die technisch vollendetsten und tadellosesten sind reproduziert und sie stellen wirkliche Kunstwerke dar, an denen das plastische Sehen der Röntgendetails in vorzüglichster Weise möglich ist

Die Lieferung 1 enthält in 10 Bildern eine Darstellung des gesamten Gefässbaums des Menschen. Die Technik der Herstellung dieser Bilder ist insofern schwierig, als die Injektion der Präparate von den Verfassern erst nach langem Bemühen und Herumprobieren in der vorliegenden Vollkommenheit erzielt wurde. Nach den verschiedensten Versuchen mit den sonst üblichen Methoden (für Korrosionspräparate etc.) und mit neuen Kompositionen von Hydrargyrum, Jodipin etc. erwies sich eine gesättigte Mischung von Terpentin und Quecksilber am geeignetsten. Diese Masse wird leicht flüssig und ist dann so dünn, dass sie ohne Schwierigkeit in die kleinsten Gefässe eindringt. Die Bilder geben ungefähr alle Arterien des Stammes wieder und zeigen den Gefässkanal und seine feinsten Verästelungen in einer Klarheit, dass der Anatomie studierende heutzutage zu beneiden ist um die Bequemlichkeit, mit der er sich die Lage und den Gefässverlauf zur Darstellung bringen kann.

Die Lieferung 2 bringt 10 Tafeln von Frakturen der unteren Extremität und zwar: Rechtsseitige Schenkelhalsfraktur, Schrägfraktur des linken Femur durch Fall auf die Seite, Fraktur des rechten Femur bei einem dreijährigen rhachitischen Mädchen, Torsionsfraktur des linken Unterschenkels, Unterschenkelfraktur, Malleolarfraktur, Luxationsfraktur im linken Fussgelenk, Querfraktur des linken Talus, Fraktur des Metatarsus IV, alte Fraktur des II—V Metatarsus mit Kallusbildung.

Jeder Tafel ist eine kurze Notiz über den klinischen Verlauf des Falles und der Technik der Aufnahme und eine Beschreibung der erkennbaren Details beigegeben.

Die folgenden Lieferungen sollen die Gebiete der Hüftluxationen, der Frakturen der oberen Extremität, der Fremdkörper Missbildungen etc. illustrieren.

Die Ausstattung ist vorzüglich, der Preis (M. 3.50 pro Lieferung) so fabelhaft billig, dass der Atlas hoffentlich die Verbreitung findet, die er verdient. Werner (Hamburg).

H. Kraft: **Die Röntgenuntersuchung der Brustorgane.** Strassburg 1901. Verlag von Schlesier & Schweikhardt.

Ein Ergänzungskapitel zur physikalischen Diagnostik innerer Erkrankungen nennt der Verfasser die kleine, sich durch Kürze, knappe Darstellungs- und treffliche Schreibweise auszeichnende Monographie. Sie stellt den gewiss berechtigten Versuch dar, dem jungen Internisten die Bedeutung der Röntgenuntersuchung für die Diagnose vorzuführen und ihm darüber Belehrung zu verschaffen, bei welchen Krankheiten er aus einer exakten Durchleuchtung Nutzen ziehen wird.

Nach einer einleitenden Besprechung der Eigenarten des Röntgenbildes und den Methoden seiner Betrachtung und Beurteilung schildert Verfasser das Thoraxbild von vorn und hinten, sowie im linken schrägen und rechten queren Durchmesser. Den speciellen Teil leitet das Kapitel über die Thätigkeit des normalen und pathologischen Herzens im Röntgenbilde ein. Das Herz zeigt bekanntlich keine schematische Gleichmässigkeit der Kontraktionen. Kein Herzschlag ist gleich dem andern. Die Herzthätigkeit erfolgt unter einem stets wechselnden Spiel der Herzmuskulatur, das Benedict von einer Schichtarbeit des Herzens sprechen liess. So wird uns auch nur die Ausdauer dieses rastlosen Organes erklärlich. Für die einzelnen Fasern kommen Momente wenigstens relativer Ruhe. Kommt es zu einer dauernden Überanstrengung, so beginnen einzelne Muskelpartien zu streiken, es tritt das Herzflattern auf, das sich im Röntgenbild als ein zuckendes Zusammenziehen einzelner Teile statt des coordinierten gleichmässigen der ganzen Ventrikel erweist Ebenso anschaulich erläutert Verfasser die Folgen der Lageveränderungen des Herzens bei Herzfehlern, den Druck auf das Zwerchfell, das unter Umständen im wahren Sinne des Wortes zum Herzboden wird. — Die folgenden Abschnitte behandeln: den Mediastinalraum und die grossen Gefässe, das Zwerchfell im pathologischen Zustande (Lähmung, Asthma, Hernien, Hochstand, Tiefstand etc.), Fremdkörper in den Luftwegen und der Lunge, Tuberkulose der Lunge, Pneumonien, Erkrankungen des Brustfells, Pneumothorax und anderweitige Erkrankungen der Atmungsorgane. Von diesen Kapiteln erscheint dasjenige über Lungentuberkulose nach den Ergebnissen der neuesten Forschungen ergänzungs- und korrekturbedürftig. Aber auch ohne dieselbe wünschen wir dem Leitfaden eine recht weite Verbreitung, da ihm nicht nur seine Konzinuität und die prächtige Ausstattung (mehrere gute Illustrationen) empfiehlt, sondern auch ein ausführliches Litteraturverzeichnis besonders wertvoll macht. Werner (Hamburg).

Vereine und Kongresse.

31. Versammlung der deutschen Gesellschaft für Chirurgie 2.—5. April 1902.

Gelegentlich der diesjährigen Versammlung wurden folgende das Röntgenfach berührende Vorträge und Demonstrationen gehalten.

1. Vollbrecht: Über eine fahrbare kriegschirurgische Röntgenstation. Näheres erscheint im nächsten Hefte dieser Zeitschrift.

2. Joachimsthal: Über Verletzung, Missbildungen und Entwickelung der Patella.

3. Sudeck: Über Knochenatrophie; erscheint im nächsten Heft dieser Zeitschrift.

4. Albers-Schönberg: Ein neuer Apparat zum Nachweis von Nierensteinen; erscheint im nächsten Hefte dieser Zeitschrift.

5. Perthes: Über den Chinesenfuss.

Mit dem Kongress war in gewohnter Weise eine Ausstellung von interessanten Röntgogrammen, sowie von Apparaten verbunden. Es sollen im vorstehenden nur neue Ausstellungsgegenstände besonders hervorgehoben werden.

Die Allgemeine Elektrizitätsgesellschaft-Berlin stellte unter andern einen neuen Orthodiagraphen aus.

Siemens & Halske-Berlin: Eine kriegschirurgische fahrbare Station. Eine Nierensteinkompressionsblende nach Albers-Schönberg.

Dr. M. Levy-Berlin: Eine Drosselzelle zum Zweck der Anwendung von Wechselstrom im Röntgenbetrieb.

Voltohm-München: Transportabler Apparat neuer Konstruktion.

Max Kohl-Chemnitz: Unterbrecher nach von Huffel (Utrecht.) Prinzip: Schleifkontakt ohne *Hg* in Petroleum. Eine künstliche Hand zum Prüfen der Strahlenqualität. Letztere, welche äusserst geschickt konstruiert ist, dürfte im Interesse der Hände der Röntgenographen warm zu empfehlen sein.

Hirschmann-Berlin: Neues Modell des elektrolytischen Unterbrechers; sh. diese Nummer der Zeitschrift. Ein neuer Orthodiagraph für aufrechte Stellung. Ein neuer *Hg*-Unterbrecher für fahrbare Tische. 2 neue Ventilröhren. Ein neues Messstativ.

Dessauer-Aschaffenburg: Transportabler Apparat in Metznerscher Modifikation.

Reiniger, Gebbert & Schall-Erlangen: Ein neuer Unterbrecher zur Unterdrückung des Schliessungsfunken. Stereoskop-Apparate. sh. diese Nummer der Zeitschrift.

Physiologische Gesellschaft zu Berlin. 22. November 1901.

Crzellitzer: **Die Sichtbarkeit der Röntgenstrahlen,** cf. diese Nummer der Zeitschrift.

Ärztlicher Verein in Hamburg. 29. Oktober 1901.

Fränkel demonstriert einen **Kalbsfötus** mit menschenähnlichem Kopf, der aus Japan stammt und dessen Gesichtszüge einen japanischen Typus erkennen lassen. Die vorgenommene Röntgendurchleuchtung dieses höchst eigenartig aussehenden Monstrums ergiebt, dass es sich um einen Kalbsfötus handelt, dessen Gesicht durch künstliche Umgestaltung, Unterkieferbruch, Nasengerüst aus Draht, Verkleinerung der Ohrmuschel durch Hautschnitte und geschickt verdeckte Nähte menschenähnlich gemacht worden ist. Hahn (Hamburg).

Gesellschaft für innere Medizin in Wien 1901.

19. Dezember: Im Anschluss an die Demonstration zweier Kinder mit Cor bovinum durch Hochsinger bespricht: Kienböck die Röntgenbilder. Im ersten Falle handelt es sich um eine erworbene, im zweiten um eine angeborene und zwar um eine **Isthmusstenose der Aorta.** K. konstatierte eine bedeutende Vergrösserung des Herzschattens und eine gleichmässige Verbreiterung des Schattens der grossen Gefässe nach links. Dieser Schatten ist durch den Ductus Botalli bedingt. Kongenitale Vitien mit Erweiterung der Pulmonalis, zuweilen bei Offenbleiben des Ductus Botalli sind wiederholt mittelst Röntgenstrahlen studiert worden. Die mittlere Wölbung des linken radioskopischen Mittelschattenrandes ist als Schatten der Art. pulmonalis anzusehen. Die Verwischung der Grenze desselben gegen die Aortenwölbung wird durch den Schatten des Ductus Botalli hervorgerufen. Die Lungen des Kindes sind für Röntgenstrahlen nicht sehr durchlässig, wegen der Erweiterung der Gefässstämme (Stauung). Das hypertrophe Herz teilt der Leber mit jeder Kammersystole eine Bewegung nach abwärts mit, eine rhythmische Bewegung, die demnach auch dem Zeitpunkt nach einem sonst ebenfalls radioskopisch erkennbaren positiven Leberpuls nicht entspricht.

5. Dezember: Hofbauer demonstriert einen 34jährigen **Tabiker,** bei dem sich während des Spitalaufenthaltes ohne jede äussere Veranlassung folgende Wirbelsäulenveränderung ausbildete: Beim Aufsitzen bemerkt man einen spitzen Winkel zwischen dem senkrecht stehenden Kreuzbein und der nach rechts skoliotischen und stark lordotischen Lendenwirbelsäule. Beim Vornüberneigen, das in ungewöhnlich weitem Masse möglich ist, bleibt das Kreuzbein in senkrechter Lage, die Wirbelsäule ver-

läuft mehr geradlinig, fast parallel mit den unteren Extremitäten, so dass letztere von Bauch und Brust berührt werden. Als Ursache dieser Veränderung sieht man im Röntgenbild eine Absumption des vorderen und rechten Anteiles des 3. und 4. Lendenwirbelkörpers an den einander zugewendeten Flächen. Dies bewirkte, dass der obere 3. Lendenwirbel nach vorne und rechts abglitt, mit ihm die ganze Wirbelsäule. Dabei ist keine Callusbildung oder Frakturierung an den betroffenen Wirbeln im Röntgenbilde sichtbar. Es handelt sich also um die seltene **Spondylolysthesis**.

K. K. Gesellschaft der Ärzte in Wien. 1901. 8. November.

Prof. E. Lang berichtet im Anschluss an die Demonstration von Lupuskranken, dass in Wien nach dem Vorbilde des Finsenschen Lichtinstituts in Kopenhagen eine **Heilstätte für Lupuskranke** errichtet werden soll, in welcher alle wissenschaftlich bewährten Behandlungsmethoden zum Wohle der Lupösen zur Anwendung kommen sollen. Diese Idee hat in allen Schichten der Gesellschaft die grösste Sympathie gefunden, besonders nachdem der Kaiser selbst einen „vorläufigen" Beitrag von 10000 Kronen gezeichnet hat.

Schiff demonstriert einen Patienten, der wegen eines **recidivierenden Epithelioms** der Haut der Jochbeingegend mit bestem Erfolge mit Röntgenstrahlen (27 Sitzungen) behandelt worden war. Es erfolgte vollständige Heilung. Ebenso verheilte ein Ulcus rodens bei einem Mädchen, das 7 Jahre vergeblich mit allen möglichen Mitteln behandelt worden war, nach 32 Sitzungen vollständig.

Berliner anthropologische Gesellschaft. 29. Juni 1901.

Placzek: **Skelettentwickelung der Idioten.** Fussend auf die in dieser Zeitschrift gemachten Mitteilungen von v. Wyss: Beiträge zur Entwickelung des Skeletts von Kretinen und Kretinoiden (Bd. III, Heft 1, 1899) hat Vortragender das Idiotenmaterial der Rassowschen Erziehungsanstalt durch Röntgenaufnahmen der Hände auf „verzögerte Knochenentwickelung" untersucht und kommt auf Grund einer längeren Untersuchungsreihe zu folgenden Schlüssen: Bei Idiotie mit zurückgebliebenem Längenwachstum besteht keine Hemmung der Knochenanlage, im Gegenteil, eine zeitlich schnellere Entwickelung. Kleine Unregelmässigkeiten in der Kernanlage eines einzelnen Handwurzelknochens, wie sie zweimal erschienen, kommen auch unter normalen Verhältnissen vor. Verglichen mit den Ergebnissen v. Wyss' bei Kretinismus, muss, sofern diese auch weiterhin als allgemein zutreffend sich bestätigen sollten, die ätiologische anders bedingte Idiotie streng vom Kretinismus getrennt werden. Die bei Idiotie schneller als in der Norm sich vollziehende Kernanlage in den Knochen der Hand dürfte wohl für das ganze Skelett zutreffen, gestattet daher, die Lehre von der prämaturen Synostose der Schädelknochen auch heute noch als möglich anzunehmen.

Société anatomique. Paris 1901.

17. Mai. Péraire: **Radiographies de fractures** befürwortet, dass jede Fraktur, sei sie auch noch so einfach, mit R.-Strahlen untersucht werde. Zum Beweise für die Richtigkeit dieses Satzes demonstriert er eine Fraktur des Metacarpus V, die mit sehr schmerzhafter, fehlerhafter Kallusbildung geheilt ist und jetzt einen chirurgischen Eingriff erheischt. Eine zweite ebensolche Fraktur, sofort untersucht, lässt eine äusserst starke Dislokation durch Superposition der Fragmente erkennen. Hier wird durch eine richtige Reposition unter der Kontrolle des R.-Apparates ein völliger Ausgleich der Difformität erzielt werden können.

21. Juni. Derselbe demonstriert einen Fall von **Polydactylie**. Der Kranke hat an jeder Hand und jedem Fuss 6 Finger, und zwar sind nicht nur die Phalangen, wie beim gewöhnlichen Sextidigitismus ausgebildet, sondern jeder einzelne überzählige Finger bezw. Zehe besitzt auch einen eigenen überzähligen Metacarpus- bezw. Metatarsalknochen. Derartige Fälle sind selten.

Société française de dermatol. et de syphiligr. 1901. 7. November.

Hallopeau und Fouquet: **Résultats comparatifs du traitement du lupus par le photothérapie et par le permanganate.** Eine Kranke mit einem ausgedehnten, nicht ulcerierten Gesichtslupus wird seit 15 Monaten in etwa 200 Sitzungen der Lichttherapie unterzogen. Bisher kann man nur von einem mässigen Resultat sprechen. Nur die Hälfte der erkrankten Partien konnten behandelt werden. Auch sind an den anfangs abgeheilten Stellen bereits Recidive zu konstatieren. Bei einer zweiten Patientin, die gleichzeitig an Lupus des Gesichts und der Finger litt, wurde das Gesicht phototherapeutisch in Angriff genommen, während die Finger mit Permanganat behandelt wurden. Der Erfolg war an den Fingern entschieden besser. Die Vortragende empfehlen das Permanganat als ein gutes Oberflächenmittel bei der Lupusbehandlung. Sie leiten die Behandlung jetzt meist damit ein und behandeln nur die in der Tiefe zurückbleibenden Lupusherde mit Licht.

Danlos: **Traitement du lupus érythémateux par le chlorure de radium.** Danlos hat eine Mischung von Chlorradium und Chlorbaryum, pulverisiert, zwischen Celluloidplatten gebracht, benutzt, um Lupus erythematodes zu behandeln. Die Platten werden 24—72 Stunden je nach der Stärke der Reaktion auf den erkrankten Partien fixiert, getragen. Die Reaktion ist ähnlich wie nach Röntgen oder Finsen: Rötung und Schwellung der behandelten Partie, bisweilen Auftreten von Bläschen, sehr selten wirkliche Verbrennungen. Die therapeutischen Erfolge sind unsicher.

Société de Chirurgie. Paris. 1901.

13. November: Loison bespricht die Bedeutung der Radiographie **für die Lungenchirurgie.** Er legt zu diesem Zweck eine Reihe von Bildern vor, die das Empyem vor und nach der Thoracotomie illustrieren und macht besonders darauf aufmerksam, dass die zurückbleibenden Fisteln bezüglich ihrer Ausdehnung vortrefflich zu studieren sind.

27. November: Derselbe demonstriert eine Reihe von Röntgenbildern von **Osteomen** der Ellenbogengegend. Die Ausdehnung, die verschiedenen Formen, die Strukturverhältnisse, die Dichtigkeit und die Lage der Knochengeschwülste zu den normalen Komponenten der Ellenbeuge werden besprochen.

Société méd. des hopit. 1901. 8. November.

P. Marie stellt einen Mann vor, der vor einigen Jahren einen **Revolverschuss in die Schläfe** erhielt, durch den beide Nervi optici zerstört wurden. Der Mann wurde zwecks genauer Lokalisation der Kugel zweimal durchleuchtet. Die Sitzungen dauerten 6, bezw. 5 Stunden (!). Im Anschluss daran entwickelten sich, bezw. bestehen noch ausgedehnte trophische Störungen, unter denen ein totaler Haarausfall auf der einen Kopfhälfte hervorzuheben sind.

XI. Kongress der italienischen Ges. f. innere Medizin. Pisa 1901. 31. Oktober.

Sciallero (Genua) bespricht die Röntgendiagnose der **Mediastinalen** und **Tracheo-bronchialen Lymphdrüsen** und empfiehlt für das Studium derselben die Aufnahmen im schrägen Durchmesser.

Werner (Hamburg).

Journallitteratur.

Münchener Medic. Wochenschrift. 1902. No. 1.

Moritz: **Über orthodiagraphische Untersuchungen am Herzen.** Die Konstruktion des Moritzschen Orthodiagraphen muss als bekannt vorausgesetzt werden. Es genügt nicht mit demselben lediglich die Umrissfigur des Herzens aufzuzeichnen, sondern dieselbe muss auch in ihrer richtigen Lage nach den Orientierungspunkten des Thorax bestimmt werden (Mittellinie, Rippenbogenwinkel, Mammillen, rechten unteren Lungenrand, Spitzenstoss, Rippenskelett, Cyrtometerkurve). Der untere Teil der Herzsilhouette bleibt zum kleinen Teil unsichtbar, kann aber durch Konstruktion erzeugt werden. Alle übrigen Partien sind sichtbar. Man erhält auf den Orthodiagrammen ein Bild von der ganzen Vorderfläche des Herzens. Die Herzgrösse ist durch die Feststellung folgender Masse vollständig bestimmt: 1) Medianabstand rechts, 2) Medianabstand links, 3) grösster Längsdurchmesser, 4) grösster Querdurchmesser, 5) Gesamtoberfläche in Quadratcentimetern. Die Grössenbestimmungen haben Bedeutung für Lebensversicherungsfragen, so auch für militärärztliche und andere ähnliche Zwecke. Der von allen Massen auch in pathologischen Fällen am wenigsten schwankende ist der Medianabstand rechts (4—5 cm). Das Verhältnis des Längs- zum Querdurchmesser verhält sich wie 1 : 1, 3—1, 4. Auch bei Vergrösserungen des Herzens erhält sich dieses Verhältnis meistens. Die Formen der vergrösserten Herzen sind verschieden, ebenso die durch Aneurysmen gebildeten Figuren (blasige, buchtige Aneurysmen). Die normale Herzspitze findet sich in der Regel in dem Raum zwischen Mitte der 5. und oberen Teil der 6. Rippe. Die Umbiegung des Herzrandes zu den grossen Gefässen liegt rechts nahe dem Sternalrand in der Höhe der 3. Rippe bis 3. Intercostalraum, links etwas höher in der Höhe der 3. Rippe bis 2. Intercostalraum. Die Zwerchfellkuppe steht rechts meist zwischen Mitte der 5. Rippe und 5. Intercostalraum, links zwischen 5. Intercostalraum und 6. Rippe. Tiefere Zwerchfellatmungen bedingen erhebliche Höhenverschiebungen des Herzens, Berücksichtigung derselben Atmungsphase ist daher bei Aufnahme der Orthodiagramme erforderlich. Die pulsatorischen Verschiebungen des linken Herzrandes kommen ihrer Geringfügigkeit wegen nicht in Betracht (0,6 cm lineare Verschiebung in einem Falle von Basedow). In der Inspirationsstellung tritt das Herz hinab, in der Exspirationsstellung hinauf (Verschiebung bis zu 7 cm) Bisweilen ändert das Herz beim Hinabtreten seine Grösse und Form. Vergleichsaufnahmen des Herzens müssen daher stets bei derselben Zwerchfellstellung gemacht werden. Auch der Schatten der grossen Gefässe ändert sich bei der In- und Exspiration. Beim Stehen tritt das Herz in der Regel etwas tiefer, desgleichen verändert es seine Lage wie bekannt bei Seitenlage. Veränderungen der Herzgrössen in kurzer Zeit konnte Moritz nicht konstatieren, er untersuchte nach Bädern, nach reichlichem Biergenuss, nach Digitalis, nach erheblichen Körperanstrengungen. Akute Herzdilatationen, die schon nach verhältnissmässig geringeren körperlichen Anstrengungen fast physiologisch eintreten können hält Moritz nach seinen Untersuchungen für ausgeschlossen. Eine der hauptsächlichsten Aufgaben des Orthodiagraphen besteht in der Kontrolle der Herzperkussion. Es finden sich Abweichungen zwischen der relativen Herzdämpfung links und den Grenzen der Herzsilhouette. Man kommt besonders bei etwas nach links vergrösserten Herzen sehr leicht bei starker Perkussion über den linken Herzrand hinaus, besonders auch dann, wenn man die äusserste Stelle des Spitzenstosses als Marke für die linke Herzgrenze benutzt. Der Grund hierfür liegt in den

Krümmungsverhältnissen des Thorax und den durch dieselbe bedingte Änderung der Perkussionsrichtung. Ähnlich liegen die Verhältnisse für den Spitzenstoss. Die Spitzenstossstelle überragt den Herzrand um soviel als die Dicke der Brustwand beträgt. Referent kann aus eigener Erfahrung die vorstehenden Mitteilungen sämtlich bestätigen. Die Untersuchungsmethode mit dem senkrechten Strahl ist unzweifelhaft der grösste Fortschritt, welchen das Röntgenverfahren in den letzten Jahren zu verzeichnen hat und verdient die aufmerksamste Beachtung aller derjenigen, welche sich mit Röntgenuntersuchungen beschäftigen. Wäre diese ausgezeichnete Methode bislang mehr beachtet worden, dann hätten wir nicht vor kurzem in der Hildebrandtschen Arbeit vernommen, dass dem Röntgenverfahren für die Herzuntersuchung keine Bedeutung zukäme. Albers-Schönberg.

Deutsche mediz. Wochenschrift. 1902. No. 49.

No. 47 und 50. Drossbach: Zur modernen **Lichttherapie.** Durch seine Versuche mit Hilfe eines Fluoritspektographen stellte D. den Einfluss der Strahlen verschiedener Wellenlänge auf das Wachstum der Bakterien fest. Unter anderem benutzte er auch das Eisenbogenlicht. Er fand, dass die Kolonien sich auf sämtlichen gleichwie bestrahlten Platten entwickelt hatten, auf den vom Eisenbogenlicht bestrahlten noch stärker als auf den andern und schliesst daraus, dass Lichtwellen, die kürzer sind als die durch das Sonnenlicht gebotenen zur Vernichtung des Bakterienwachstums nicht zu gebrauchen sind. Etwaige Heilwirkungen könnten nach D. demnach nur auf die durch Lichtabsorption bedingte Erwärmung bezogen werden. Diesen Ausführungen hält Müller in No. 50 mit Recht entgegen, dass sowohl Finsen wie andere Nachuntersucher die Heilwirkung nicht mehr allein auf baktericiden Eigenschaften des Lichtes, sondern in erster Linie auf die Fähigkeit, eine eigenartige Entzündung zu erregen, zurückführen. Das hierfür besonders die ultravioletten Strahlen verantwortlich zu machen sind, beweist der grosse Unterschied, der sich bei Verwendung von Glas- und Quarzlinsen zeigt, da erstere fast alle ultravioletten Strahlen absorbieren. Von irgend einer Wärmewirkung könne bei der Anordnung Finsen gar keine Rede sein. Die Versuchsanordnung Drossbachs bemängelt Müller als ungeeignet. Von verschiedenen Forschern ist die baktericide Wirkung der ultravioletten Strahlen einwandsfrei nachgewiesen.

Hahn (Hamburg).

Archiv für mikroskopische Anatomie und Entwickelungsgeschichte. 1901.

Scheier (Berlin): **Über die Ossifikation des Kehlkopfs.** Das Studium der Verknöcherungsvorgänge des Kehlkopfes ist bisher stiefmütterlich behandelt, weil die Methode der Maceration der einzelnen Teile des Kehlkopfskelettes und die nachherige Durchforschung ungemein zeitraubend und ungenau war. Ganz vorzüglich eignet sich dazu das Röntgenverfahren, das uns ganz besonders sichere Übersichtsbilder liefert und das bei richtiger Technik sogar das Studium am Lebenden gestattet. Verfasser hat in der vorliegenden Arbeit die Verknöcherung der Kehlkopfknorpel bei Mensch und Tier an einem ungemein grossen Material studiert und ist dabei zu grundlegenden Resultaten gekommen. Die Ossifikation ist nicht, wie bisher angenommen, eine Alterserscheinung oder ein krankhafter Vorgang, stellt vielmehr einen physiologischen Vorgang vor, welcher um die Zeit, wo die übrigen Skelettteile ihr Wachstum abschliessen, seinen Anfang nimmt. Die Verknöcherung verläuft bei Mann und Weib verschieden. Beiden gemeinsam ist der Beginn: Verknöcherung des Schildknorpels im hinteren Teil der Platte. Beim Manne breitet sich die Verknöcherung vom Cornu inf. an dem unteren Rande entlang nach vorn aus; ausserdem entwickelt sich vom Tubercul. thyr. inf. ein zungenförmiger Knochenzapfen. Bei der Frau hingegen rückt die Verknöcherungszone von hinten in der ganzen Höhe der Platte nach vorn, jedoch ohne ganz den vorderen medialen Teil der Platte zu befallen, der fast immer knorpelig bleibt. Der Knochenzapfen, der von der Mitte des unteren verknöcherten Randes nach oben zieht, ist für das männliche Geschlecht charakteristisch und kann daher zur Bestimmung des Geschlechts verwertet werden. Am Ringknorpel ist eine Differenz nicht festzustellen. Die ersten Knochenkerne findet man in den äusseren Teilen der hinteren Platte der Ringknorpel. Die Cartilago arytaenoidea zeigt die initialen Verknöcherungspunkte an der Basis. Bezüglich weiterer Details muss auf das Original verwiesen werden. Die Annahme verschiedener Autoren, dass gewisse pathologische Zustände Einfluss auf die Verknöcherung des Kehlkopfs haben, konnte Verfasser nicht bestätigen. Von Interesse sind die vergleichend anatomischen Untersuchungen, die an Pferden, Rindern und Hunden vorgenommen wurden. Der zweite Teil der Arbeit ist dem genaueren Knochenaufbau des Kehlkopfes gewidmet. Zu diesem Zweck hat Verfasser die verknöcherten Kehlkopfteile in sehr dünne Fournierschnitte zerlegt und dann radiographiert. Dabei ergaben sich besonders schöne Strukturbilder, die den architektonischen Aufbau auf das genaueste illustrieren. Der Arbeit sind 19 Figuren beigegeben.

Monatsschrift für Ohrenheilkunde. 1901. No. 10.

Scheier: **Über den Kehlkopf des Eunuchen.** Auf der Basis der vorstehenden Untersuchungen hat Sch. auch den Einfluss der Kastration auf den Ossifikationsvorgang des Kehlkopfes studiert und ist dabei zu dem Resultat gekommen, dass die Knorpel des Kehlkopfes beim Eunuchen im höheren Alter durchaus nicht knorpelig bleiben, sondern auch in den Zustand der Ossifikation übertreten. Die Verknöcherung geschieht aber ganz nach dem beim weiblichen Individuum festgestellten Typus: Das Zungen-

bein befindet sich nicht in einem solchen Zustande, wie es gewöhnlich bei Leuten in diesem Alter (43 Jahre) zu finden ist. Der Schildknorpel ist an seinem hinteren Teil ungefähr bis zur Mitte verknöchert. Die Ossifikation des Ringknorpels geht nicht soweit nach vorn. Auch das Cornu sup. der Cartilago thyr. zeigt keine Spur von Ossifikation, ebensowenig wie ein medianer Knochenkern im Angulus vorhanden ist. Die äussere Grösse und Gestalt des Kehlkopfes ist knabenhaft. Dieser Befund genügt also, die Eigentümlichkeit der Kastratenstimme zu erklären. Er beweist auch, welch enorme Bedeutung die Pubertät für diese Entwickelungsverhältnisse des Kehlkopfes besitzt.

Mitteilungen aus den Grenzgebieten der Medizin und Chirurgie. 1902. III Heft. IX. Band.

Anschütz: **Über einige seltene Formen der Knochenatrophie und der Osteomalacie.** Verfasser berichtet über eine Reihe von Raritäten bezüglich des Skelettes und betont die diagnostischen Kriterien der Röntgenbilder in solchen Fällen. Die Abhandlung giebt die ausführlichen Krankheitsgeschichten eines Falles von Knochenverbiegungen und Gelenkversteifungen (Parallelfall zu einer Publikation von Bruck 1897), eines Falles von **Osteopsatyrosis**, von Osteomalacia non puerperalis und von Osteomalacia virilis im jugendlichen Alter. Eingehende epikritische Würdigung dieser Fälle. Illustriert durch fünf prächtige Tafeln.

Wiener Medizinische Presse. 1901. No 19 u. ff.

Kienböck: **Zur Pathologie der Hautveränderungen durch Röntgenbestrahlung bei Mensch und Tier.** Die sehr lesenswerte Arbeit behandelt das praktisch eminent wichtige Kapitel in erschöpfender Weise. Eigene Beobachtungen an Patienten und am eigenen Körper, sowie interessante und zweckmässig angeordnete Tierversuche erlauben dem Verfasser, diesen Gegenstand von neuem ausführlich zu bearbeiten und originelle eigene Ideen aus seinen Erfahrungen abzuleiten. Die durch Röntgenbelichtung entstehende Hautveränderung hat den Charakter der Entzündung und gehört in die Gruppe der durch äussere Einwirkungen erzeugten Dermatitiden, wie z. B. durch mechanische Insulte, Kälte, Licht etc. Das Charakteristische der Röntgendermatitis ist die auffallend lange Inkubation, die fast elektive Wirkung auf die Haarpapillen und die grössere Tiefenwirkung als z. B. bei Insolation, insofern zuweilen selbst die Haut des gegenüberliegenden Körperabschnittes von dem Trauma getroffen wird. Man unterscheidet am besten zwischen akuten und chronischen Veränderungen. Die akuten teilt Verfasser in vier Grade: 1) vollständiges Effluvium der Haare, 2) gewöhnliche Entzündung: Hyperämie, Temperaturerhöhung und Infiltration der ganzen Haut und Jucken, 3) Durchtränkung und Zerklüftung der Haut zu Blasen, Schmerzen, Exfoliation, Excoriation, 4) Dermatitis gangraenosa: Ulcus. Zerstörung der Cutis en masse. Für die Röntgendermatitis ist keineswegs die letztere tiefgreifende, hartnäckige, schwer heilende Geschwürsbildung — wie bisher immer angenommen — charakteristisch, im Gegenteil beobachtete Verfasser eine Reihe schwerer Röntgenverbrennungen, deren Heilungsdauer sich nicht von den gewöhnlichen Hautwunden unterschied. Andererseits sind diese viergradige Verbrennungen keineswegs die Regel und jedenfalls zu vermeiden, da sie nur durch zu bedeutende Überexposition in einer einzigen Sitzung oder bei zu heftiger Behandlung durch lange Zeit entstehen. — Die chronische Dermatitis besteht in einer eigentümlichen Dystrophie der Haut. Auch hier unterscheidet Verfasser mehrere Grade: 1) Atrophie der Haarpapillen, Mangel des Haarwuchses, Alopecie. Diese Veränderung kann eine bleibende sein (also ideales Heilmittel bei Hypertrichosis), 2) Atrophie oder Verdickung der Oberhaut mit Hyperpigmentation „Erythème radiographique des mains" typische Röntgenhaut der Fachleute, 3) Allmähliche Bildung eines Geschwürs, das sich langsam vergrössert und bei dem die Destruktion über das subcutane Gewebe hinausgreifen kann. Dieser Form ist Torpidität und Tiefenprogression eigentümlich. — Den Begriff der individuellen Disposition für Röntgenverbrennung möchte Verfasser am liebsten ganz fallen lassen. Wichtig ist, dass die kumulierende Wirkung des Röntgenlichtes eine Abhärtung, eine Gewöhnung an das Licht nicht gestattet. Der zweite Teil der Arbeit bringt die Beschreibung der experimentellen Studien an Tieren und zwar wurden diese Versuche nicht nur auf Säugetiere beschränkt, sondern auch auf Vögel, Kaltblüter, Amphibien etc. ausgedehnt.

Centralblatt für praktische Augenheilkunde. 1901. Dezember.

Franke (Hamburg): **Zur Kenntnis der metallischen Fremdkörper im Auge.** Die Arbeit, die hauptsächlich von ophthalmologischem Interesse ist, ist eine ausführliche Bearbeitung einer Anzahl von Fällen, die F. im Hamburger ärztlichen Verein vorgestellt hat. Verfasser bekennt sich als einen warmen Vorkämpfer für die Röntgendiagnose der ins Auge gelangten metallischen Fremdkörper und beweist die Vorzüge einer Röntgenuntersuchung an der Hand mehrerer Fälle, die teils Kupfer, teils Eisensplitter betrafen. Beide sind naturgemäss mit gleicher Sicherheit zu erkennen. Ihre Prognose für das Auge und die dadurch notwendigen therapeutischen Eingriffe sind ganz verschieden. In einem der Fälle, dem eine Illustration beigefügt ist, war der (Kupfer) Splitter nur 1 mm hoch, seine Breite war kaum messbar. Trotz dieser geringen Grössenverhältnisse hob sich das Bild des Splitters deutlich ab. — Nach den Erfahrungen des Verfassers hat es nicht nur ein rein wissenschaftliches, sondern auch ein eminent praktisches Interesse, die Einkeilung und eventuelle Resorption eines Fremdkörpers unter gewissen Umständen durch Röntgenaufnahmen zu verfolgen.

Therapie der Gegenwart. 1900. Juni.

Stembo (Wien). **Über die schmerzberuhigende Wirkung der Röntgenstrahlen.** Die schmerzstillende Wirkung der R.-Strahlen ist eine schon bald nach ihrer Anwendung auf medizinischem Gebiet erkannte Thatsache; anfangs emphatisch angepriesen, erwies sich diese Methode bald bei einsichtiger Nachforschung nicht als die gerühmte Panacee und damit kam ein Rückgang in der therapeutischen Verwertung der Röntgenschen Entdeckung. Mit Recht wird daher von neuem wieder auf diese gewiss oftmals mit bestem Erfolge zu verwertende Eigentümlichkeit, dass heftige Schmerzen nach ein- oder mehrmaliger Röntgenierung in auffallender Weise schwinden, aufmerksam gemacht. Die Krankengeschichten, die Verf. als Illustration seiner Empfehlung giebt, scheinen recht beweisend. Fall 1, betrifft einen fünfjährigen Knaben, der Hüftgelenksschmerzen hatte und Gehstörungen bot. Objektiv kein Befund. Nach einer zu diagnostischen Zwecken ausgeführten Bestrahlung schwanden die Schmerzen. Der Knabe war neuropathisch belastet; da es sich um ein ängstliches Kind handelte, so ist doch gewiss eine Suggestivwirkung nicht mit Sicherheit auszuschliessen; vielleicht hätte eine Anwendung des faradischen Pinsels oder eines Funkenapparates das gleiche Resultat gehabt. Beweisender sind Fall 2: 17jähriges Mädchen mit Morbus Basedowii und einer Neuralgia phrenica, die nach einmaliger Bestrahlung schmerzfrei blieb, und Fall 3: 30jähriger, gebildeter Herr mit Schmerzen im linken Oberarm, die nach einer Sitzung verbessert, nach der 2. dauernd beseitigt wurden. Nach diesen Erfahrungen hat St. systematisch eine grössere Anzahl von Fällen gegen die Schmerzen bestrahlt. Unbedingt notwendig ist es, um mit Erfolg Neuralgien zu behandeln, dass man bei leichter Berührung der bestrahlten Hautpartien mit den Fingerspitzen ein leicht prickelndes Gefühl wahrnimmt. Die gesunden Partien sind, besonders im Gesicht, mit Staniolschicht zu schützen. Die Sitzungsdauer schwankt zwischen 3 und 10 Minuten; jeden 2. oder 3. Tag eine Sitzung. Meist genügten 3 Sitzungen; war danach kein Erfolg zu konstatieren, so blieb er gewöhnlich aus. — Von 28 so behandelten Fällen sind 21 geheilt oder wesentlich gebessert, ein recht glänzendes Resultat. Bezüglich der Suggestivwirkung sagt St. selber, dass wir es vielleicht mit einem „Überrumpelungsverfahren" zu thun haben, da das plötzlich beginnende Rauschen des Unterbrechers, das Aufleuchten der Röhre gewisse psychische Einflüsse auf den Kranken ausüben müssen. Dagegen sprechen die Beobachtungen, dass die Anodenstrahlen bei der gleichen Versuchsanordnung wirkungslos waren. Es sind also doch wohl specifische Heilwirkungen, die die Kathodenstrahlen ausüben.

Werner (Hamburg).

Archives d'électricité médicale. XI. Jahrgang. S. 641. 1901.

Contremoulins: **Metroradiographie.** Unter diesem Titel beschreibt Verfasser ein Verfahren zur genauen Ausmessung eines Körperteiles mit Hilfe zweier Röntgenbilder, welche bei unveränderter Lage der Person von zwei verschiedenen Standpunkten der Röhre aus aufgenommen werden. Letztere ist dabei an einem von der Decke des Zimmers herabhängenden Rahmen befestigt und zwar genauer an einer Stange, welche sich in horizontaler Richtung verschieben lässt und welche ausser der Röhre auch noch eine Klemme mit einer Nadel trägt, deren Öhr dadurch, dass diese Stange um eine bestimmte Strecke verschoben wird, genau an die Stelle des Fokus der Röhre gebracht werden kann. Die richtige Stellung dieses Öhrs wird dadurch ermittelt, dass man zunächst eine Metallplatte mit mehreren Löchern, die in grösserem Abstande über dem Operationstische schwebt, auf einer auf letzterem liegenden photographischen Platte mit Hilfe der Röntgenröhre abbildet, dann die fertig entwickelte Platte wieder genau an dieselbe Stelle unter die Metallplatte bringt und nun von dem Öhr aus Fäden durch die Löcher derselben nach den entsprechenden Bildern zieht. Das Öhr ist justiert, sobald alle diese Fäden geradlinig verlaufen. Sodann wird von dem Öhr ein Lot bis zur Pappdecke des Aufnahmetisches herabgelassen, unter welcher sich in einem Schubfache die photographische Kassette auch bei darauf gelagerter Person einschieben und auswechseln lässt, und so kann man also schon vor den Aufnahmen diejenigen Stellen auf jener Pappe bestimmen, über denen später bei den beiden Aufnahmen der Fokus der Röhre liegen soll. Die Fusspunkte dieser Lote werden durch Metallmarken, welche man auf der Pappe befestigt, auf beiden Aufnahmen mit abgebildet. Die Verschiebung des in obiger Weise eingestellten Systems: Röhre und Nadel, die ja für diese bei den Aufnahmen nötig ist, wird vermittelst einer zweiten horizontalen Stange bewirkt, mit welcher durch eine vertikale Querstange die obengenannte, jenes System tragende horizontale Stange verbunden ist. Nach Fertigstellung der beiden Aufnahmen macht man sich dann von den in Betracht kommenden Einzelheiten derselben eine gemeinschaftliche Pause, d. h. man bringt dabei die auf beiden Platten vorhandenen Abbildungen der erwähnten Metallmarken jedesmal unter dieselbe Stelle des Papieres. Sodann durchsticht man auf dieser Pause alle diejenigen zusammengehörigen Bildpunkte, für deren Objektpunkte man die Lage im Raume bestimmen will. Durch diese Löcher zieht man ferner je einen Faden, dessen eines Ende mit einem Knoten versehen wird, worauf die Zeichnung so auf den Aufnahmetisch gelegt wird, dass die ebenfalls darauf angemerkten Bilder der Metallmarken auf diese selbst zu liegen kommen. Schliesslich bringt man an diejenigen Stellen senkrecht über diesen Marken, wo sich der Fokus der Röhre bei den beiden Aufnahmen befand — unter Benutzung des oben beschriebenen Orientierungsöhres — die Öhre zweier, an einer besonderen, dritten Horizontalstange ver-

schiebbaren Nadeln und zieht nun durch diese die entsprechenden Fäden. Von diesen müssen sich dann, wenn alles ordnungsgemäss verlaufen ist, immer je zwei in einem Punkte des Raumes oberhalb der Pause schneiden und diese Schnittpunkte stellen dann die wirkliche Lage der betreffenden Punkte in dem Körperteil dar. Man kann dann also auch die Entfernung irgend zweier solcher Punkte unmittelbar messen. Nach Ansicht des Referenten ist die Methode, wenn auch in mancher Hinsicht vielleicht etwas umständlich, so doch jedenfalls in allen Teilen korrekt. Walter (Hamburg).

Nouv. Icon. de la Salp. 1900. XIII. S. 498.

Dupré und Devaux: **Tabes trophique. Arthropathies. Radiographie.** In einem Falle von tabischer Arthropathie beider Kniegelenke ist es den Verfassern mit Hilfe der Radiographie gelungen nachzuweisen, dass an diesen Veränderungen nicht die knöchernen Teile der das Gelenk bildenden Organe, sondern hauptsächlich die periartikulären Gewebe (Sehnen, Ligamente, Synovialkapsel, eingelagerte Knochenstückchen etc.), beteiligt sind. Es handelte sich um einen 54jährigen Mann, der schon seit 20 Jahren an Tabes, aber erst seit drei Jahren an einer Arthropathie beider Kniegelenke litt.

Nouv. Icon. de la Salpétrière. 1900. Bd. XIII. S. 145.

Gibert-Montpellier: **Les arthropathies tabétiques et la radiographie.** Verfasser hat die Arthropathien von vier Tabikern mit Hilfe der Röntgenstrahlen untersucht und dabei folgendes gefunden: Die Gelenkoberflächen waren entweder ganz verschwunden oder deformiert, während die Knochenpartien in der Nähe der Gelenke eine übermässige Hyperplasie zeigten. In einem Falle fanden sich sogar in dem periartikulären Bindegewebe Osteophytenbildungen, die die Neigung hatten, sich zu einem soliden Tumor zu vereinigen. Es handelte sich also in allen vier Fällen um Osteoarthropathien mit atrophischen und hypertrophischen Erscheinungen.

Archives d'Electricité médicale etc. No. 109. 15. Januar 1902.

Stéphane Leduc: **Emploi du vide de Geissler pour la production des rayons chimiques.** Der negative Pol der Geisslerschen Röhre ist eine bedeutende Quelle von reinen chemischen Lichtstrahlen, von violetten und besonders ultravioletten Strahlen. Alle die bekannten Erscheinungen, die man bereits kennt, insbesondere die Fluorescenz des Glases, sind Äusserungen der chemischen Strahlen. Man kann die Ultrastrahlen durch ihre Fluorescenzerscheinungen, auf photographischem Wege und auch durch ihr elektrolytisches Verhalten nachweisen; die Ultrastrahlen verlaufen gradlinig, haben ähnliche Brechungsverhältnisse wie die sichtbaren Lichtstrahlen, sie sind daher auch durch Linsensystewe sammelbar. Ihrer therapeutischen Verwertung steht daher nichts im Wege. Die Methode hat der alten Finsen-Methode gegenüber den Vorzug, dass die Quelle der chemisch wirksamen Ultrastrahlen kalt bleibt und daher dem Behandlungsobjekt ganz nahe gebracht werden kann. (Die neue Bangsche Lampe und ihre Modifikation sind dem Verfasser noch nicht bekannt gewesen).

Turpain: **Etude comparative des interrupteurs du genre Foucault et du genre Wehnelt.** Bei seinen vergleichenden Untersuchungen hat sich dem Verf. der Wehnelt-Unterbrecher was Dauerhaftigkeit und Billigkeit anlangt, dem Platinfaden-Unterbrecher überlegen erwiesen; beide sind, was Bequemlichkeit der Anwendung und Schnelligkeit anlangt, dem Foucaultschen Unterbrecher voraus. Letzterer hat den Vorzug, sehr regelmässig zu arbeiten und vorzüglich regulierbar zu sein, so dass sich seine Anwendung dann empfiehlt, wenn man eine absolut präcise Zahl von Unterbrechungen per Minute wünscht.

Guilleminot: beschreibt einen, wie es scheint, nicht allzu umständlichen, elegant **konstruierten Apparat**, um an einem im Bette liegenden Kranken R.-Aufnahmen sowohl dorsoventral wie umgekehrt zu machen. Illustriert.

Archives d'électricité médicale. 1901.

No. 102. 15. Juni. Béclère: **Les instruments auxiliaires de l'emploi médical des rayons de Roentgen.** Verfasser beschreibt in der vorliegenden Arbeit die allmählichen Fortschritte der Technik an der Hand der Hilfsapparate, die er in seinem Laboratorium verwendet. Diese teils der Bequemlichkeit des Experimentators, teils der Sicherheit des Patienten, teils der Genauigkeit der Bilder dienenden Instrumente, die fast immer kombiniert zu Verwendungen gelangen, sind folgende: 1. ein verschieblicher Rahmen, in welchem die Röhre sich befindet. 2. ein geschickt drehbar gemachter, in sich durch mehrere aufeinanderliegende Platten verschieblicher Tisch, auf welchen das Untersuchungsobjekt gelagert wird. 3. eine Irisblende. 4. ein Apparat zur Fixierung des „Richtungsstrahles" sog. „indicateur d'incidence". 5. Funkenmesser, bestimmt den elektrischen Widerstand der Röhre zu messen und direkt das Penetrationsvermögen der X-Strahlen zu beurteilen. Die meisten dieser Instrumente, die ja auch in mehr oder weniger ähnlicher Form in Deutschland in Gebrauch sind, sind schon früher referierend besprochen und erläutert worden.

No. 103. 15. Juli. Stenbeck et Bollaan: **Traitement du cancer de la peau.** Die Verfasser publizieren 5 glänzend geheilte Fälle von Cancroiden des Gesichts, die mit Abbildungen wiedergegeben werden. Die Cancroide sitzen an der Nase, Wange, unter dem Augenlid. Die Behandlung dauerte 3 Monate im Durchschnitt. Nach den ersten 8—12 Sitzungen liess sich in jedem Falle eine Besserung konstatieren. Die Narbenbildung ist ideal. Die Verfasser haben auch hochgespannte Wechselströme

therapeutisch versucht, haben auch einzelne Resultate erzielt; die Untersuchungen sind noch nicht abgeschlossen; vorläufig gaben die X-Strahlen die besten Resultate.

No. 104. 15. August. Benoist: **Transparence de la matière pour les rayons X.** Aus früheren Untersuchungen des Verfassers geht hervor, dass die Absorption der X-Strahlen nicht allein von der Masse der Körper abhängt, welche sie durchdringen, sondern auch von der Zusammensetzung derselben und der Qualität der verwendeten Strahlen. Das Hauptresultat der neuen Forschungen auf diesem Gebiet hat nun ergeben: Die specifische Durchlässigkeit einer Materie ist eine besondere und durch ihren chemischen (bezw. anatomischen) Aufbau bedingte Eigenschaft. Diese Eigenschaft wächst mit ihrem Atomgewicht.

No. 105. 15. September. Bergonié: **Plaque bi-métallique, plomp-acier pour radiographie** An Stelle der gewöhnlichen Bleiplatten, die man gebraucht, um bei mehrfachen Aufnahmen desselben Gliedes in verschiedenen Richtungen auf derselben Platte die jeweils nicht beleuchteten Plattenteile zu schützen, schlägt B. vor, eine Komposition von Blei und Stahl in dünner Schicht zu benutzen. Die Bleiplatte ist 2, die Stahlplatte 3 mm dick; damit ist erstens das Volumen dieser Platten ein geringes und zweitens lassen sich die Kranken leicht auf diesen Platten so verschieben, wie es die jeweilige Richtung, in der die Aufnahme erfolgen soll, verlangt

No. 106. 15. Oktober. Bilhaut: **Métatarsalgie** Die Symptome der Metatarsalgie sind: Schmerzen im Vorderfuss, die während oder kurz nach einem Marsch auftreten, in dem Moment nachlassen, wenn der Stiefel ausgezogen ist und die weder mit Entzündungserscheinungen noch mit sichtbaren Skelettveränderungen einhergehen. Bei der Radioskopie findet man entweder eine Halisterese, die den Verdacht auf eine tuberkulöse Knochenentzündung erwecken muss oder eine Exostose als eigentliche Ursache der Metatarsalgie. Die Aufnahme soll in verschiedenen Richtungen geschehen, einmal in dem der Fuss flach auf die Platte gesetzt wird, zweitens im Profil, drittens im Fussgang, womöglich während einer Schmerzattaque nach dem R.-Befunde ist auch die Therapie einzurichten In einfachen Fällen wird Ruhe, Gipsverband oder andere immobilisierenden Verbände genügen, in Fällen wo Knochenerkrankungen nachgewiesen sind, ist operatives Vorgehen ratsam.

Allaire: **Un cas de Polyarthrite chronique dèformante chez une fillette de onze ans.** Ausführliche Casuistik: 11jähr. Mädchen mit typischer knotiger Arthritis deformans. Gute Illustrationen.

Lyon mèdicale. 1901. 1. September.

Chatin et Cade: **Déformations hippocratiques des doigts avec lèsions osseuses dans la néphrite et la cirrhose biliaire.** Die Veränderungen der Fingerglieder sind bei verschiedenen Krankheiten verschieden. Der Trommelschlegelfinger der Tuberkulösen, der Glockenschwengelfinger bei der congenitalen Cyanose und die Deformationen der Phalangen bei der Ostéoarthropathie hypertrophiante Maries stellen die 3 Haupttypen dar. Bei den ersten beiden Krankheiten zeigen die Röntgenuntersuchungen keine Abweichung. In dem von den Verf. beobachteten Falle handelt es sich um Uraemie und Lebercirrhose. Die Veränderungen betrafen nur den Ring- und Mittelfinger und waren durch eine Verbreiterung der Endphalange charakterisiert. Die R.-Untersuchung ergab eine Aufquellung, der Knochen war wie gesträubt und bot den Anblick wie eine in Eisenspähne getauchte Magnetnadel. (?)

Presse médicale. 1901. 13. März.

Broussilovski et Buchstab: **Valeur de la radiographie dans le diagnostic différentiel de quelques arthropathies.** Die Verfasser erläutern unter Zugrundelegung der Radiographien (immer unter gleichen Bedingungen: Lage des Objekts, Distanz der Röhre, Qualität der Platte, Stromstärke, Belichtungsdauer etc.) je 2 Beobachtungen von Arthritis deformans, chronischem Rheumatismus und Gicht. In allen Fällen, die aus einer grösseren Zahl von Fällen ausgesucht waren, handelte es sich um erkrankte Fingergelenke. Die typischen Charaktere, die die Differentialdiagnose ermöglichen, sind folgende: Bei der Gicht zeigt die Radiographie einen grossen hellen Zwischenraum zwischen den einzelnen Knochen und bisweilen begrenzte, bisweilen diffuse helle Flächen in den die Gelenkverbindungen herstellenden Epiphysen. — Ganz verschieden ist das Bild beim chronischen Rheumatismus. Die Spatium intraarticulare erscheint viel dunkler, fehlt bisweilen ganz. Die Epiphysen sind dunkler als gewöhnlich und ihre Konturen sind minder scharf. — Bei der Arthritis deformans endlich ist das intraarticuläre Spatium immer dunkel; ausserdem findet man aber ausgesprochene Skelettdeformationen, Deformierung der Phalangen, Luxationen oder Subluxationen In Mischfällen findet man die Charakteres beider Prozesse.

Revue médicale de l'Est. 1901. 15. März.

Guilloz: **Sur la radiographie des calculs biliaires.** In einem Falle, in welchem die Anwesenheit von Gallensteinen durch Palpation keine Schwierigkeiten bot, der also für die Radiographie gewiss recht günstig lag, versuchte Verf. den radiographischen Nachweis mit einem fast negativ zu nennenden Resultat. Die bei der Operation gewonnenen Steine erwiesen sich als reine Cholesterinsteine, deren Durchlassungsvermögen für R.-Strahlen fast gleich dem der Muskeln und anderen Weichteile ist. An dieser Durchlässigkeit scheitern daher wohl meist die R-Versuche bei Gallensteinen, die nur dann sich durch einen etwas undeutlichen Schatten präsentieren, wenn die Steine aus gallensauren Salzen bestehen.

Idem: **Diagnostic des dextrocardies par la radiographie.** Gelegentlich einer Demonstration eines Falles von D. macht der Autor darauf aufmerksam, dass man durch R.-Aufnahme differentiell diagnostisch entscheiden kann, ob es sich bei Dextrocardien um kongenitale Inversion oder um Verlagerungen durch pathologische Prozesse in der Umgebung des Herzens handelt. Im ersten Falle bleibt die Axe des Organs der normalen Axe symmetrisch, während bei einer Verlagerung die Axe dieselbe bleibt, wie vor der Verschiebung. Im vorgestellten Fall lässt sich durch das R.-Bild erkennen, dass die Dextrocardie durch Narbenzug seitens der Lunge und Pleuraschwarten rechts bedingt ist. Die linke Lunge erscheint erweitert, völlig gesund. In der Spitze der rechten Lunge ist ein tuberkulöser Herd zu konstatieren.

L'indépendance médicale. 1901. 24. April.

Fochier: **Présentation de photographies stéréoscopiques concernent l'engagement du sommet dans les bassins nouvaux et viciés.** Die Bilder stellen Augenblicksbilder dar der Einstellung des kindlichen Schädels in das Becken während der Austreibungsmethode. Sie erlauben das Studium der Beckenverhältnisse und illustrieren die Richtung des kindlichen Kopfes im ersten oder zweiten schrägen Durchmesser.

Rémy et Pengnez: **Extraction d'un corps étranger intracranielle.** Beschreibung eines besonders schwierigen Extraktionsversuches einer Revolverkugel, die sich im Gehirn abgekapselt hatte, und deren Lage nicht mit Bestimmtheit festgestellt werden konnte. Die Verfasser konstruierten eine Greifsonde, die elektrisch gemacht wurde und ein elektrisches Läutewerk in Bewegung setzte, sobald sie in die Nähe der Kugel kam.

Semaine médicale. 1901. 25. März.

Béclère: **Déformation hippocratique des doigts.** Verfasser hat Gelegenheit gehabt einen Kranken mit Trommelschlegelfingern zu durchleuchten, der infolge eines umfangreichen Aneurysmas der Art. subclavia dextra, die Affektion nur an der rechten Hand bot. Vergleicht man die Röntgenaufnahmen beider Hände, so bemerkt man keine Volumsvermehrung der Phalangen auf der erkrankten Seite. Bei Tuberkulösen wurden die Trommelschlegelfinger in einer weiteren, ziemlich grossen Anzahl untersucht, ohne dass dabei irgendwelche Knochenerkrankungen gefunden wurden. Die Anschwellung erfolgt daher bei der in Rede stehenden Affektion lediglich auf Kosten der Weichteile.

Journal Belge de Chirurgie. 1901. November.

Mouchet et Vaillant: **Un ectromélien hémimèle.** Die Verfasser besprechen einen Fall von unvollständiger Entwickelung der Gliedmassen bei einem sonst gesunden 37jährigen Mann. Bei dem zur rechten Zeit geborenen Menschen findet sich, worüber das Röntgenbild vorzüglichen Aufschluss giebt, eine vollkommene Kontinuität zwischen Humerus und Radius. Die Knochen gehen in einem leichten Bogen ineinander über; nur die Ausbildung einer Trochlea und ein Dickerwerden des Humerus auf der Höhe dieses Bogens gemahnen an die anfängliche Trennung dieser beiden Knochen. Die Ulna fehlt. Der etwas verkrüppelte Radius artikuliert mit einem einzigen Carpalknochen, der seinerseits nur mit zwei Metacarpalknochen artikuliert. An dem einen dieser ziemlich voluminösen Metacarpi sitzt ein wohlgebildeter, aber im 2. Gliede in Flexionskontrakten stehender Finger. In ganz losem Zusammenhange damit steht die Entwickelung eines 3. Fingers, der klauenartig gebildet ist.

Brit. med. Journal. 1901. 8. Juni.

Golding-Bird (London): **Röntgenaufnahmen und Frakturen.** Die Frage, ob Röntgenbilder Frakturen zeigen können, wo gar keine sind, ist zu bejahen. Das ist der Fall bei den Epiphysenlinien der Ulna. Es kann eine Kompressionsfraktur des Schenkelhalses vorgetäuscht werden, wenn der Schenkelhals in verkürzter Ansicht reproduziert wird. Das Bild kann einen Bruch der Basis des Olecranon zeigen wenn das Licht sich über, die Platte unterhalb der Ellenbeuge befindet. Die Acromio-Clavicular-Verbindung gleicht im Skiagramm ganz einer Fraktur. — Es ist aber ebenso auch möglich, Frakturen bei R.-Aufnahmen zu übersehen. Der Bruch wird gewöhnlich an der Unregelmässigkeit der Knochenkontur erkannt, die je nach der Aufnahme verdeckt werden kann. Eine Fraktur der unteren Rippen, des vierten bis zwölften Wirbels kann ganz gut wegen der Schattenverhältnisse dieser Gegend übersehen werden; ähnliches gilt für die Hüftknochen. Andererseits können Knochen für noch nicht vereinigt gehalten werden, die es in Wirklichkeit schon längst sind. Auch Distorsionen können durch R.-Bilder vorgetäuscht werden, die gar nicht vorhanden sind. Schliesslich muss auch in Betracht gezogen werden, dass sich manche Patienten nach einer für geheilt erklärten Fraktur durchleuchten lassen, der Arzt daher solche Personen, von denen dies zu vermuten ist, von vornherein aufmerksam machen wird, dass die R.-Photographie kein Masstab für die Heilung ist.

Annals of Surgery. 1901. Dezember.

Beck-(New-York): **On the Differentiation between Inflammatory Processes and Neoplasma of the bones by the Roentgen-Rays.** Verfasser ist wie bekannt ein grosser Freund der Röntgendiagnose, die er seinem enormen Krankenmaterial zu Gute kommen lässt. Dass er es hierbei zu einer besonderen technischen Vollkommenheit gebracht hat und dass er im stande ist, diagnostische Kriterien in schwierigen

Fällen aufzustellen, nimmt nicht wunder. Die vorliegende Arbeit ist wiederum ein Beweis hierfür. Die diagnostisch wichtigen Zeichen, die wir an Knochen und Gelenken im R.-Bilde erkennen können, unterwirft B. einer eingehenden Besprechung und belegt seine Thesen durch eine ebenso reichhaltige wie interessante Casuistik, die noch dazu durch vortreffliche Abbildungen illustriert wird. So erfahren wir die Kriterien der Osteomyelitis, der akuten und chronischen Rheumatismen, der Knochentuberkulose und Syphilis. Eingehend abgehandelt werden ferner die Sarcome, und zwar die periostalen, die myelogenen und die eigentlichen Osteosarcome. Im Anschluss hieran wird die Differentialdiagnose mit den Knochencysten besprochen. Es ist evident, wie wichtig die Entscheidung ist, ob es sich im betreffenden Falle um eine Cystenbildung, die durch einfache Incision zu beseitigen wäre handelt oder um einen beginnenden malignen Tumor, der sofortige Operation (Amputation, so wenig konservativ wie möglich) erheischt. Oft lässt auch in solchen Fällen die R.-Diagnose im Stich und man ist gezwungen sich auf die Ocularinspektion und das Mikroskop nach Freilegung des Krankheitsherdes zu beschränken. Zum Schluss wird noch der Knochenbefund bei Acromegalie, Osteoarthropathie hypertrophiante, Rhachitis, Myxödem und Raynaudscher Krankheit beschrieben. Die Arbeit sei eingehender Beachtung wärmstens empfohlen.

Archives of the Roentgen Ray. 1902. Januar.

Hall-Edwards: **Bullets and their billets; Experiences with the X.-Rays in South Africa.** Der Verfasser giebt eine interessante Übersicht über seine im südafrikanischen Feldzuge gemachten Erfahrungen. Die Röntgenapparate waren transportabel, die Einrichtungen bewährten sich vorzüglich und die erzielten Resultate waren recht gute. Selbst schwierigere Lokalisationsbestimmungen gelangen recht gut und gaben einen erwünschten, oftmals lebensrettenden Fingerzeig für das weitere chirurchische Vorgehen. Binnen Jahresfrist wurden 193 Schussverletzte untersucht und bei 65 die Fremdkörper (Geschoss, Geschossteile, Steine, die beim Platzen eines Shrapnels in die Wunde gerissen wurden etc.) genau lokalisiert. Auf 5 Tafeln werden einzelne typische und interessante Fälle illustriert. Besonders hübsch ist die Reproduktion eines Splitterbuches der Tibia und eines Mausergeschosses neben dem Tuber ischii.

In derselben Nummer ist eine Übersichtsrede des Vorsitzenden der London-Röntgen Society. H. Jackson publiziert. Ausserdem finden sich gute Bilder eines Humerusbruches am anatomischen Halse mit excessiver Kallusbildung, sowie das Bild einer chronischen Osteomyelitis der Tibia, die nicht zur Sequestrierung geführt hat.

American Journal of Dermatology and genito-urinary diseases. 1901. No. 1.

W. Allen Pusey-Chicago: **Röntgenstrahlen zur Behandlung von Hautkrankheiten und zur Enthaarung.** Verf. giebt, ohne für die Leser der Fortschritte etwas Neues zu bringen, eine Übersicht über die therapeutische Verwertbarkeit der X-Strahlen.

Bemerkenswerte therapeutische Erfolge in der Behandlung von **Lupus** erzielten

Buffallo Medical Journal 1901 Januar. Pusey (**Treatement** 1901. No. 1) und Smith.

Puseys Fall betraf einen diffusen Lupus des Gesichts und Halses. Nach 30 Bestrahlungen entstand eine schwere Dermatitis, die auffallend rasch heilte. Danach wurde wiederum $1^1/_2$ Monate lang bestrahlt, wodurch völlige Heilung mit glatten zarten Narben eintrat. Expositionsdauer: 5—15 Minuten. Röhrenabstand 5—15 cm. Stromstärke: $1^1/_2$ Ampère.

Smith behandelte einen 80jährigen Mann, bei dem ein seit 15 Jahren bestehender, allen Behandlungsmethoden unterworfener Lupus eine ausgedehnte Zerstörung der Nase und der Augenlider verursacht hatte. 20 Minuten lange Bestrahlungen bei Röhrenabstand von 2 Zoll, jeden 5. Tag. Heilung nach 12 Sitzungen.

Journal of electro-therapeutics of New York. 1901. Mai.

Chamberlain: **Treatement of cancer.** Verfasser berichtet über 13 Fälle, die er mit X-Strahlen behandelt hat. Die besten Resultate wurden erzielt mit 6 Minuten langen Expositionen, mit harten Röhren, 3—10 Zoll Röhrenabstand, 5 Zoll Funkenlänge. Anfangs täglich, dann zweimal wöchentlich. Behandlungsdauer sehr verschieden. Die Röntgenstrahlen wirken nicht durch Elektrolyse oder Verbrennung, haben vielmehr nach Verfassers Meinung eine specifische Wirkung auf die Gewebe. Man kann Epitheliome zur Vernarbung bringen, solange noch keine regionären Drüsenschwellungen vorhanden sind. Im übrigen lindert man durch Röntgenbehandlung die Schmerzen und beseitigt exorbitante Granulationen.

American Journal of the Medical Sciences. 1901. November.

Carl Beck (New York): **Some new points in regard to Reynaud's disease.** Beck macht an der Hand von zwei einschlägigen Beobachtungen darauf aufmerksam, dass bei der Reynaudschen Krankheit nicht nur die Weichteile von der trophischen Störung betroffen werden, sondern, dass auch die Knochenstruktur erhebliche Veränderungen aufweist. Fall 1: 42jährige Frau. Vor 14 Jahren Schmerzen im linken Zeigefinger mit abwechselnder Blässe und Cyanose, später trockene Gangrän der Fingerspitze. Amputation der Endphalange. Danach 13 Jahre gesund. Dann wieder Beginn mit Blässe und Cyanose. Als B. die Kranke sah, konstatierte er bedeutende Blässe des 3., 4. und 5. linken und des rechten 5. Fingers

etwas geringere Anämie am 2., 3. und 4. Finger rechts. Beide Hände waren kalt, wie bei richtiger Gangrän. Sonst nichts Krankhaftes. Durch Röntgenaufnahme wurde Atrophie der oberen Enden der Endphalangen und Knochenproliferation an den oberen Enden der Mittelphalangen (Grundphalanx des Daumens) konstatiert. Ausserdem bestand eine Verdickung der Epiphysenenden der Metacarpi Die Endphalangen erschienen dreieckig und ähnelten Klauen. Fall 2: 30jähriger Mann. Beginn des Leidens in den Füssen. Radioskopisch nichts nachweisbar. Später Erkrankung der Fingerspitzen mit dem gleichen Röntgenbefund, wie im 1. Falle.

The American X Ray Journal veröffentlicht in seiner Oktobernummer das Programm des Roentgen Rays Society of America.

Der internationale Kongress fand in Buffalo statt, im Amphitheater und der Empfangshalle der Universität, und war mit einer Ausstellung verbunden.

10. September:

Mikran K. Kassabian (Philadelphia): Die diagnostische Bedeutung der Röntgenstrahlen, mit besonderer Berücksichtigung ihrer Anwendung in der gerichtlichen Medizin.

S. H. Monell (New York): Untersuchungsbett und Lokalisationsapparat, genannt „eine Minute", mit Demonstration.

John T. Pitkin (Buffalo): Wie kann man einen Induktionsapparat ohne separierten Unterbrecher in Bewegung setzen?

Joseph C. Clark (Oléan): Die Röntgenstrahlen in der Landpraxis.

E. Fosberg (Cedar Rapids, Ja): Röntgenstrahlen und Actinomycose.

Abendsitzung:

Ansprache des Präsidenten Heber-Roberts (Saint Louis).

Schüller (Berlin): Die Entdeckung des Krebserregers.

Silversmith (Chicago): Elektrotherapie, die beste Behandlung für Lupus vulgaris.

Westburg (Harrison): Untersuchungen über radiographische Schatten der Muskeln und Ligamente.

Bötgger (Ottawa): Bemerkungen über den therapeutischen Wert der X-Strahlen.

Wesley (Sells-Murray): Einige Fälle von X-Strahlenanwendung in gerichtsärztlichen Untersuchungen.

Machado (Lissabon): Einige Probleme, welche die X-Strahlen stellen.

Jedlička (Prag): Skiagraphie der Nierensteine, insbesondere der Cystinsteine.

11. September. Morgens:

Scott (Kansas City): Woher kommen die Irrtümer in der Radiographie?

Starr (Buffalo): Bescheibung eines einfachen elektrolytischen Unterbrechers.

Pfahler (Philadelphia): Behandlung des Hautkrebses mit X-Strahlen.

Pratt (Chicago): X-Strahlen als therapeutischer Faktor mit Demonstration von Illustrationen.

Mourt Bleyer (New York): Einige Fälle von Lichttherapie bei der Tuberkulose.

Austin Roy (New York): Über die Notwendigkeit der Anwendung der X-Strahlen in der Zahnchirurgie.

Nachmittags:

Grubbe (Chicago): Die Röntgenröhre.

Westburg (Harrison): Vervollkommnung der Crookschen Röhre im Jahre 1901.

Fuchs (Chicago): Röntgenlichtmaschinen.

Parberry (Saint Louis): Die Lagerung des Kranken bei der Skiagraphie.

Jicinsky (Cedar Rapids): Türks Gyromele und die X-Strahlen in der Diagnose der Magenkrankheiten.

Ausserdem fanden noch eine grosse Zahl von Demonstrationen von Bildern, Apparaten etc. statt.

Journal of the Amer. med. Assoc. 1901. 11. Mai.

Baldwin berichtet über einen bemerkenswerten Fall: 9jähriger Knabe. Schussverletzung in den rechten Schenkel. Die Einschussöffnung vernarbt. Nach 3 Wochen bemerkt der Knabe, dass er schlechter gehen kann. Nach der Untersuchung scheint die Kugel neben der Patella dicht unter der Haut zu liegen, wird aber bei der Incision nicht gefunden. Bei einer daraufhin vorgenommenen Durchleuchtung wird der Sitz der Kugel dicht unterhalb des Condylus internus femoris konstatiert auf der der 1. Incision gegenüberliegenden Seite. Bei der jetzt vorgenommenen Incision trifft man wieder nicht auf die Kugel. Es wird daher angenommen, dass die Kugel im Gelenk selber sitzt und diese Annahme auch durch ein erneutes Radioskopieren bestätigt. Auch die Beweglichkeit der Kugel bei Bewegungen im Kniegelenk erhärtet diese Annahme. Die 3. Incision wird unter direkter Zuhilfenahme des Fluoroskops ausgeführt; jetzt gelingt die Extraktion. — Es erscheint Ref. höchst sonderbar, dass bei der hochentwickelten Fremdkörper-Diagnose und der Möglichkeit einer genauen Lokalisation derselben der Verfasser nicht schon beim ersten Male die Lage der Kugel so bestimmen konnte, dass alle die bei der letzten Incision eingetretenen Schwierigkeiten: Operation im verdunkelten Raume, Lärm der Maschine und ähnliche der Radioskopie anhaftenden Unannehmlichkeiten zu vermeiden gewesen wären.

Gazette degli ospedali e delle cliniche. 1901. 6. Januar.

Masini: **Corps étranger dans la trochée et dans la branche gauche. Trachéotomie. Radioscopie.** Verf. berichtet über einen Fremdkörper in den Luftwegen bei einem dreijährigen Mädchen, das Erstickungsanfälle hatte. Obwohl der Pflaumenkern auf dem R.-Bilde nur einen schwachen Schatten gab und noch dazu vom Schatten des Herzens und der grossen Gefässe überlagert war, gelang die Lokalisation. Damit war die Ältiologie der längere Zeit rätselhaften Dyspnoe und Cyanose und der Weg zur Heilung gegeben.

Marragliano et C. Caffarena: **La radioscopie des pneumoniques.** Die Beobachtungen betreffen: 1. Pneumonien auf der Höhe der Krankheit. 2. im Stadium der Resolution. Bei der 1. Gruppe liessen sich konstatieren: deutliche Schatten, die den durch Perkussion gewonnenen Dämpfungsbezirken entsprachen; eine mehr als normale Durchleuchtungsfähigkeit der übrigen Lungenabschnitte über bezw. unter den erkrankten Partien, die wohl durch eine stärkere Blutfülle dieser Lappen bedingt sein dürfte; ein übergangsloses Ineinanderfliessen von dunklen und minder transparenten Partien. Ausserdem konnten die Verf. feststellen, dass die dunklen Partien sich durch die Atmung nicht (wie normal) aufhellten; teils ist dies bedingt durch die pneumonische Infiltration als solche, die das Eindringen der Luft verhindert, teils durch die minder ausgiebige Zwerchfellmotilität. Man kann fast sagen, dass der Grad der Aufhellung der dunkleren Partien mit der Zahl der Ronchi, die man darüber hört, korrespondiert. — Auch in der 2. Gruppe besteht ein mehr oder minder deutlicher Zusammenhang zwischen den Perkussions- und Auskultationsergebnissen und dem Röntgenbilde. Doch erschienen im R.-Bilde noch manche Partien sehr dunkel, über denen physikalisch schon deutliche Resolutionserscheinungen nachweisbar sind. Im übrigen erscheinen die Zwerchfellexkursionen hier schon wieder fast normal.

Werner (Hamburg).

Druck von Hesse & Becker in Leipzig.

Aus dem Allgemeinen Krankenhause Hamburg-Eppendorf.

Über die akute (reflektorische) Knochenatrophie nach Entzündungen und Verletzungen an den Extremitäten und ihre klinischen Erscheinungen.

Von

Dr. P. Sudeck,

Leitendem Arzt des chirurgischen Ambulatoriums.

(Hierzu Tafel XV und XVI.)

Die akuten phlegmonösen Entzündungen der Gelenke pflegen nach ihrer Ausheilung eine langdauernde Funktionsstörung zu hinterlassen. Besonders an der Hand mit ihren zahlreichen Sehnen und kleinen Gelenken der Handwurzel und der Finger hat man nach Ablauf des Entzündungsprozesses mit der Mobilisierung der Finger und des Handgelenks oft noch Monate zu thun. In vielen Fällen gelingt die Herstellung der vollkommenen Funktion überhaupt nicht, sondern es bleibt Steifigkeit — meist Beugungsbehinderung — der Finger oder des Handgelenks zurück. Es handelt sich in diesen Fällen keineswegs um phlegmonöse Prozesse in den versteiften Fingern selbst, sondern die Phlegmone ist nur im Handgelenk lokalisiert gewesen und die Finger-Erkrankung ist sekundär.

Dieses genugsam bekannte Bild ist nun nicht nach der gangbaren Auffassung als eine reine Folge einer wochenlang fortgesetzten Immobilisation anzusehen, sondern es sind in den Knochen der Handwurzel und der Finger recht erhebliche Veränderungen röntgographisch nachweisbar. In einer Demonstration mittels des Projektionsapparates auf dem Chirurgen-Kongress von 1900, die sich im Wesentlichen mit Handgelenks-Entzündungen befasste, habe ich gezeigt, dass die Knochensubstanz — hauptsächlich die spongiöse — in diesen Fällen einen hohen Grad von Knochenresorption aufweist.[1])

Ich kann meinen damaligen Ausführungen hinzufügen, dass ich seitdem den Befund nicht nur an zahlreichen Fällen von Handgelenk-Entzündung bestätigen konnte, sondern dass sich die genannten Knochenbefunde auch mit gewisser Regelmässigkeit bei Steifigkeiten nachweisen liessen, die im Anschluss an die langdauernde Weichteilphlegmone ohne Beteiligung der Gelenke, Sehnenscheidenphlegmonen und Vereiterungen der Fingergelenke zurückblieben. Ich habe in solchen Fällen, in denen ausgesprochene Funktionsstörungen vorlagen, nur selten eine deutliche Knochenatrophie vermisst.

Als Ergänzung meiner Ausführungen teile ich noch einen Fall von Knochenatrophie bei Vereiterung eines Interphalangealgelenks mit, der besonders deswegen sehr instruktiv ist, weil die Phlegmone einen durchaus lokalen Charakter behalten hatte:

Fall 1. (Vgl. Fig. 1.) Der 22jährige Tischler Schm. erlitt am 4. IX. 01 eine Hautabschürfung am rechten dritten Finger. Im Anschluss daran stellte sich ein Panaritium mit Vereiterung des 1. Inter-

[1]) Sudeck, Zur Altersatrophie und Inaktivitätsatrophie der Knochen. Fortschritte auf dem Gebiet der Röntgenstrahlen. Bd. III.

Idem. Über die akute entzündliche Knochenatrophie. Archiv für klin. Chir. 62. Bd. Heft 1 und Chirurgenkongress 1900.

phalangealgelenks ein; Incision und am 24. IX. Exarticulation des End- und Mittelgliedes; glatter Verlauf, gute Knochendeckung durch einen Hautlappen. Die Phlegmone war nur auf den 3. Finger beschränkt geblieben. Das Röntgenbild Fig. 1 stammt vom 4. XI., also genau 2 Monate nach der Hautabschürfung. Der Daumen war gut beweglich, die übrigen Finger konnten nicht vollkommen gebeugt werden, blieben vielmehr bei stärkster aktiver Beugung 1—3 cm von der Hohlhand zurück.

Beschreibung des Röntgenbildes:

In sämtlichen Knochen (distalem Unterarmende, Handwurzelknochen und Fingern) sieht man eine sehr hochgradige fleckige Atrophie der spongiösen Substanz, die Structur ist vollkommen verwischt. Man hat ganz und gar den Eindruck, als wenn regellos fleckweise die spongiöse Substanz resorbirt wäre, sodass zahllose kleine Löcher entstehen. In der Corticalis zeigt sich eine ähnliche fleckweise Aufhellung des Knochenschattens.

Man wird diese Verhältnisse sofort erkennen, wenn man die gesunde Hand mit der kranken vergleicht. Am besten vergleicht man zunächst immer nur einen Knochen der kranken Seite mit dem entsprechenden gesunden Knochen. Das Bild zeigt in klassischer Weise die frische Form der acuten Knochenatrophie.

Die Heilung verlief unter Massage und medico-mechanischer Behandlung auffallend rasch. Am 4. XI. konnte Patient eine Faust machen. Nochmalige Röntgenaufnahme zeigte nur noch Spuren der hochgradigen Knochenatrophie, ein Beweis, dass die Knochenatrophie ebenso rasch verschwinden kann, wie sie auftritt.

Meine weiteren Untersuchungen auf diesem Gebiete erstreckten sich vorwiegend auf akut einsetzende Knochenatrophie nach Traumen der Extremitäten. Bereits in meinen genannten ersten Mitteilungen bildete ich hohe Grade von Atrophie nach Calcaneusfraktur, bei Pseudarthrose des Unterschenkels ab, ohne allerdings diese Befunde richtig zu deuten.[1]) Auch konnte ich mitteilen, dass ich bei systematischen Untersuchungen von Unterschenkelfrakturen schon nach sechs bis acht Wochen deutliche fleckweise auftretende Atrophie im Fussskelett nachweisen konnte. Mein Augenmerk wandte ich neuerdings besonders auf die klinischen Erscheinungen, die mit den Knochenveränderungen verbunden sind. Bevor ich jedoch auf diesen Punkt eingehe, werde ich zunächst eine Auswahl von Krankengeschichten vorlegen, die nach meinem Ermessen ein ungefähres Bild der Krankheit geben. Einen Teil der Fälle habe ich erst ganz kürzlich im Ambulatorium selbst beobachtet. Ein anderer Teil der Krankengeschichten stammt aus einer Zeit, wo ich auf diese Veränderungen noch nicht achtete, von den Abteilungen der Herren Dr. Kümmell und Dr. Sick. Ich suchte die Röntgenbilder mit deutlicher Atrophie aus der Sammlung der chirurgischen Abteilung heraus und entnahm die klinische Beschreibung den Krankengeschichten. Dies Material war in der Regel natürlich nicht so ergiebig als das, welches ich bewusst auf den interessierenden Punkt untersuchen konnte.

I. Frakturen.

Fall 2. Ein 44jähriger Arbeiter erlitt am 4. Februar 1899 eine linksseitige typische Radius-Fractur mit Bruch des processus styloideus ulnae; typische Dislocation und entsprechende Behandlung mit Radiusschiene.

Function. Nach Heilung der Fractur in guter Stellung blieb jedoch ein hartnäckiges Oedem der Hand zurück. Die Finger waren versteift. Trotz energischer orthopädischer Behandlung war die Function bei der Entlassung des Patienten am 26. Juni — also $4^1/_2$ Monat nach Eintreten der Fractur — noch sehr schlecht. Das Handgelenk war freilich ziemlich gut beweglich geworden, die Finger konnten noch nicht wieder in die Hohlhand eingeschlagen werden. Die Behandlung bestand abgesehen von der orthopädischen Behandlung in Darreichung von Jodkali. Es war freilich eine Lues weder nachzuweisen noch durch die Anamnese festzustellen. Die Möglichkeit einer bestehenden Lues wurde damals begründet durch die ungewöhnlich hochgradigen und hartnäckigen Functionsstörungen nach einer anscheinend einfachen Radiusfractur, die unerklärlich waren. Es war also nur eine Verlegenheitsdiagnose.

Das Röntgenbild ist aufgenommen 10 Wochen nach der Fraktur. Im distalen Radiusende gleichmässige Aufhellung. In den Handgelenksknochen, ferner in der Basis und dem Capitulum der

[1]) Vergl. Kienböck, Über akute Knochenatrophie bei Entzündungsprozessen an den Extremitäten (fälschlich sog. Inaktivitätsatrophie) und ihre Diagnose nach dem Röntgenbilde. Wiener med. Wochenschr. 1901, Nr. 28 u. folg.

Metacarpi und der Finger unregelmässige Verwischung der Zeichnung und scheckige Aufhellung der Knochenschatten; an der Corticalis der Handknochen ist noch keine wesentliche Veränderung zu konstatieren.

Die Röntgenplatte habe ich Herrn Kienböck zur Verfügung gestellt, um sie als Beispiel der fleckigen Knochenatrophie gelegentlich seines Vortrages auf dem Naturforscherkongress zu zeigen. Sie zirkulierte in der chirurgischen Abtheilung.

Fall 3. Figur 2. Ein 52jähriger Hofbesitzer stürzte Anfang September 01 von einem Heuboden und brach dabei das l. collum scapulae und den l. Unterarm. 3 Wochen fixierender Verband, kommt am 20. XII. 01 wegen Versteifung der Gelenke. Das Schultergelenk ist unbeweglich, das linke Handgelenk verdickt, nur ganz geringe Flexion und Extension möglich, Finger können kaum gebeugt werden. Der ganze l. Unterarm ist ödematös, blauroth, starke Muskelatrophie. Röntgenbild reichlich 3 Monate nach der Verletzung: Fraktur der Radiusepiphyse, vielleicht auch des proc. styloid. ulnae und der Basis des fünften Metacarpus. Hochgradige Durchsichtigkeit der spongiösen Substanz aller Knochen.

Fall 4. (Figur 3.) Ein 38jähriger Arbeiter erlitt am 27. November 1898 durch einen Fall auf den linken Handrücken eine Handgelenkverletzung, die sich im weiteren Verlauf der Behandlung als Fractura ossis navicularis herausstellte. Er ist draussen 4 Wochen mit Gypsverband, dann mit Massage behandelt, wird am 11. April 1899 von der Berufsgenossenschaft ins Eppendorfer Krankenhaus geschickt.

Funktion. Über der Handwurzel radialwärts besteht eine Knochenauftreibung, das Handgelenk kann nur minimal gebeugt werden; Patient kann keine Faust machen, die rohe Kraft des Händedrucks ist fast gleich Null; in den drei ersten Fingern ist die Sensibilität gestört (?), der Umfang des Vorderarmes ist links im Vergleich zum rechten Arm um $1^1/_2$ cm im Umfang reduciert, der Oberarm um etwa 1 cm. Am 2. Juni wurde der Patient nach einer fast 4monatlichen orthopädischen Behandlung entlassen. Er konnte keine Faust machen und infolgedessen keinen Gegenstand einigermassen festhalten. Die ganz auffallend hochgradigen Funktionsstörungen sind also trotz langer Behandlung kaum gebessert.

Das Röntgenbild, Fig. 3, aufgenommen am 18. April 1899 bei aufliegenden Handrücken, zeigte die Frakturierung des os naviculare und eine bedeutende Durchsichtigkeit der distalen Enden der Unterarmknochen, sowie sämtlicher Handknochen. Die spongiösen Teile zeigen eine ausserordentlich grosse Weitmaschigkeit, und die Corticalis der Finger zeigt ebenfalls erhebliche Lücken der Knochensubstanz; sie hat ein eigenartig gestricheltes Aussehen.

Das Röntgenbild (Figur 3) ist aufgenommen, während der Handrücken der Platte auflag, am 18. April 1899. Die Fraktur des os naviculare ist erkenntlich, wenn auch nicht so deutlich, wie auf der gleichzeitig in gewöhnlicher Stellung hergestellten Platte. Einzelne Partien sind verwischt, weil der Patient nicht still hielt.

Die Handwurzelknochen sind aufgehellt. Die spongiöse Substanz der Metacarpi und der Phalangen zeigt weitmaschige, aber „reinliche" (Kienböck) Zeichnung der Struktur. Die Corticalis ist besonders an den Fingern eigenartig gestrichelt. Das bedeutet, dass sie an Dichtigkeit eingebüsst hat.

Man hat hier das typische Bild der chronischen Form der Knochenatrophie vor sich.

Fall 5. Vgl. Fig. 4. Ein 25jähriges Mädchen erlitt am 19. Dezember 1898 durch Ausrutschen auf ebener Erde eine Verstauchung des rechten Fusses mit Bruch des äusseren Knöchels. Übliche Behandlung. Nach Abschwellung der Geschwulst Gipsverband; Massage vom 26. Januar 1899 an und bald darauf orthopädische Behandlung.

Funktion. Die Beschwerden der Patientin waren jedoch sehr hartnäckig, da die Schmerzen bestehen blieben. Da „etwas pes planus" besteht, Plattfusseinlagen. Am 28. März 1899 ist notiert: Geht immer noch recht stümperhaft, hat auch noch häufig Schmerzen im Fussgelenk. Die Atrophie der Wade ist nicht erheblich, Ödem jetzt nur noch gering am Fusse. Am 13. April 1899: Patientin geht immer noch stark hinkend, offenbar liegt Übertreibung der Beschwerden vor. Befund wie früher. Als nicht mehr Gegenstand weiterer Krankenhausbehandlung entlassen.

Das Röntgenbild Fig. 4 ist aufgenommen am 8. März 1899. Man erkennt darin einen gut geheilten Fibulabruch. Das distale Frakturende ist atrophisch; ferner erkennt man in dem vorderen Fortsatz des Talus, im os naviculare, in den ossa cuneiformia und in den Basalteilen der Metacarpalknochen eine fleckige Aufhellung der Knochenschatten. Im grossen und ganzen (als Gesamteindruck) zeigt die Knochenmasse keinen erheblichen Schwund. Diese sehr deutlichen Knochenveränderungen des Fuss-Skeletts, sowie das notierte Ödem und die Wadenatrophie spricht dafür, dass der Verdacht der Über-

treibung wahrscheinlich unbegründet war. In der Reproduktion sind die beschriebenen Veränderungen wenig deutlich zum Ausdruck gekommen, am besten sind sie im os cuneiforme I erkennbar.

Es handelt sich um frische fleckige Knochenatrophie.

Fall 6. Der 48jährige gesunde Schauermann P. fiel am 14. VI. 00 von einem Dampfer in eine Schute, wobei er sich eine Fraktur des linken Calcaneus zuzog. Er wurde im Eppendorfer Krankenhause aufgenommen. Der Heilungsverlauf war zunächst normal, die Fraktur heilte mit Abflachung des Fussgewölbes und Verbreiterung des Calcaneus (traumatischer Plattfuss).

Funktion. Jedoch stellte sich nach Monaten die Funktion nicht wieder her, es bestand Odem und Cyanose des Fusses und starke Schmerzhaftigkeit bei Bewegungen mit völliger Fixation des Fusses. Es wurde eine posttraumatische Tuberkulose angenommen und demgemäss Behandlung mit Bierscher Stauung, Gipsverbänden und Jodoformglycerininjektionen durchgeführt. Der Erfolg war schlecht. 8 Monate nach der Verletzung wurde der Patient im Gipsverband in die ambulante Behandlung entlassen. Ich fand zu dieser Zeit Verbreiterung des Calcaneus, Abflachung des Fussgewölbes, Cyanose des Fusses, völlige Fixation des Fusses bei passiven Bewegungen, Auftreten unmöglich, Wadenatrophie von 3 cm. Im Röntgenbild sieht man völlige Verheilung der Fraktur des Calcaneus ohne starke Callusbildung mit der gewöhnlichen Difformität in mässiger Ausbildung, nämlich Abbiegung des hinteren Fragmentes nach oben, dem Zuge der Achillessehne folgend, sodass der Calcaneus nach unten convex war. Dabei besteht eine hochgradige Atrophie des gesamten Fussskeletts. Die Schatten der Fussgelenksknochen sind kaum tiefer, als die Schatten der Muskeln und Sehnen.

Behandlung: Plattfusseinlagen, heisse Fussbäder, Massage, Bewegungstherapie.

Nach einer langwierigen Behandlung wurde Patient — $13^1/_2$ Monat nach der Verletzung — entlassen noch mit starker Funktionsstörung. Die Beugung und Streckung im Fussgelenk war frei, die Pro- und Supination noch fast ganz unmöglich, Wadenatrophie von 1 cm. Patient geht noch mit einem Stock, ziemlich stark hinkend, hält das Gehen und Stehen nicht lange aus. Die Erwerbsbeschränkung wird noch auf 75 Prozent der Gesamterwerbsfähigkeit geschätzt.

Fall 7. Figur 5. Der 58jährige Arbeiter L. erlitt am 29. XI. 00 eine komplizierte Fraktur des r. Calcaneus durch eine schwere Quetschung seiner rechten Hacke durch das Rad eines Krahns. Vom hinteren Ende des Calcaneus war ein Knochenstück herausgebrochen, jedoch ohne Durchbrechung des Gewölbes; auch die Achillessehne war gequetscht. Am 22. XII. 00 wurde ein Sequester des Calcaneus aus der Wunde herausgezogen. Die Heilung ging sehr schlecht von statten. Am 13. VIII. 01 wurde Patient in die ambulante Behandlung mit noch offener Wunde über der Achillessehne entlassen.

Funktion. Die Wunde über der Achillessehne konnte bis jetzt — fast 11 Monate nach der Verletzung — nicht zur Heilung gebracht werden. Es besteht aber keine Fistel. Das Fussgelenk ist kaum beweglich. Ödem des Fussrückens, Cyanose und Wadenatrophie. Patient geht mit starkem Hinken.

Auf dem Röntgenbild Fig. 5 sieht man unregelmässige Knochenform des Calcaneus oberhalb der Ansatzstelle der Achillessehne. Der Calcaneus hat seine Configuration als Ganzes aber nicht verloren. Das ganze Fussskelett zeigt hochgradige Atrophie und zwar in der Form gleichmässiger Aufhellung aller Knochen (Vergleich des Knochenschattens mit den Weichteilen). Die Struktur ist kaum noch zu erkennen. Hochgradiger Fall der chronischen Form der Knochenatrophie.

Fall 8: Ein 41jähriger Kellner fiel am 16. Januar 1899 auf das rechte Knie und erlitt eine fractura patellae. Aufnahme 18. Januar 1899. Die Bruchflächen der Patella klafften ca. 3 cm an der Vorderseite auseinander, wurden aber nach Ausweis des seitlichen Röntgenbildes an der Kniegelenksseite noch ziemlich dicht zusammengehalten. Sehr starker Bluterguss im Gelenk. Am 31. Januar 1899 operative Entfernung des Blutergusses und Naht der Patella periostal mit Catgut. Die Wunde sowie die Knochenteile heilten ohne Reaktion sehr gut.

Die Funktion blieb aber trotz systematischer orthopädischer Behandlung sehr schlecht, die ganze Kniegelenksgegend war chronisch ödematös. Patient wurde am 13. Juni 1899 gegen Rat entlassen; er konnte das Knie nur wenig beugen und hinkte stark.

Das Röntgenbild, aufgenommen am 11. April 1899, zeigt folgendes: Die Patella ist knöchern verheilt ohne ungewöhnliche Callusbildung. Der Vergleich der Knochenschatten mit dem Weichteilschatten des Bildes, sowie auch der Vergleich mit dem bei der Aufnahme aufgenommenen Bilde zeigt, dass die Ober- und Unterschenkelknochen sowie die Patella eine diffuse Atrophie erfahren haben. Wenn ich auch überzeugt bin, dass man in ähnlichen Fällen besser thut, die Patellanath zu Gunsten einer zeitiger einsetzenden mechanischen Behandlung, Massage u. s. w. aufzugeben, so muss doch das Resultat als ein auffallend schlechtes und nicht ohne weiteres erklärliches angesehen werden.

Fall 9. Ein 39jähriger Arbeiter erlitt am 29. September 1900 durch Überfahrung eine komplizierte Fraktur der linken grossen Zehe. Die Zehe wurde gangränös, entzündet und wurde exartikuliert. Auffallend hartnäckiger Fortbestand der umgebenden Entzündung. Die Exartikulationswunde granulierte nicht, ist fibrinös belegt, der ganze Vorderfuss ist stark entzündlich verdickt.

Funktion. Am 11. März 1901 ist notiert: Da die Schwellung des Fusses und die entzündlichen Erscheinungen nicht abnehmen, wird im Ätherrausch inzidiert und nach einem ev. Sequester gesucht. Es findet sich ein solcher nicht, jedoch wird, um die Heilungsbedingungen günstiger zu gestalten, die proximal stehen gebliebene Hälfte der Grundphalanx der Zehe exartikuliert. Trotzdem heilte die Wunde nicht zu. Erst am 19. Juni 1901 ist sie vernarbt und epithelisiert. Es besteht noch ein leichtes chronisches Ödem in der Gegend des Metastatus I, $1^1/_2$ cm Wadenatrophie, der Gang ist noch leicht hinkend mit vorwiegender Belastung des äusseren Fussrandes; mit 30% Rente entlassen. Am 3. August 1901 stellte sich Patient wieder vor. Die Narbe ist heil geblieben, trägt aber eine klavusähnliche verdickte Hornhaut, aus aufgetürmter Epidermis bestehend. Für die trophischen Störungen der Haut und die schwere Störung der Heilung findet sich kein Anhaltspunkt, keine Veränderung des Nervensystems, keine Lues, kein Diabetes u. s. w.

Röntgenbild: Trotzdem nur eine kleine Platte mit dem erkrankten Zehen vorliegt, sieht man doch eine deutliche diffuse Aufhellung des Metatarsalknochens.

II. Fraktur mit Gelenkschädigung.

Fall 10. Vgl. diese Zeitschrift Bd. III, Abbildung Tafel XXV. Der Fall ist bereits zum Teil in den „Fortschritten auf dem Gebiete der Röntgenstrahlen" Bd. 3 aus anderen Gründen von mir veröffentlicht worden. Es handelt sich um einen 41jährigen Müller, der sich am 26. August 1899 einen rechtsseitigen äusseren Knöchelbruch zuzog. Ein abgesplittertes Fragmentstück hatte sich nach vorn auf die Gelenkfläche des Talus verlagert.

Funktion. Der Patient erlangte die Fähigkeit, auf dem Fuss aufzutreten, nicht wieder; es blieb eine enorm starke Schmerzhaftigkeit der Fussbewegung, der Fuss war ödematös und cyanotisch. Der Fall wurde zunächst als sekundäre Knochentuberkulose aufgefasst, später aber als chronische Fussgelenksentzündung, hervorgerufen durch den auf das Gelenk drückenden Fragmentsplitter. Die dem Patienten vorgeschlagene operative Entfernung des Knochensplitters wurde abgelehnt und der Patient wurde am 2. Juni 1900, also reichlich $^3/_4$ Jahre nach der Verletzung mit einem gänzlich unbrauchbaren Fuss entlassen, und zwar mit dem Vermerk, dass eine andere als die operative Behandlung zwecklos sein würde.

Aus dieser Zeit stammt das stereoskopische Röntgenbild, das in den „Fortschritten auf dem Gebiet der Röntgenstrahlen" Bd. 3 Tafel 25 abgebildet ist. Hier fehlt zwar der Vergleich mit dem gesunden Fuss, jedoch wird dieser Fehler vollkommen ersetzt dadurch, dass die doppelte Aufnahme auf beiden Bildern genau dieselben pathologischen Verhältnisse zeigt. Man sieht auf dem Bilde das Fragment der Fibula der Talusgelenkfläche aufliegen, das distale Tibiaende ist aufgehellt, der Talus zeigt ebenfalls Aufhellung der Knochenschattens, und die Struktur des Talus ist verschwunden. Am Calcaneus sieht man die Struktur angedeutet, sie ist aber in unregelmässiger Weise unterbrochen, stellenweise sieht man sehr deutliche Bälkchenzeichnung, der grössere Teil des Calcaneus ist aber aufgehellt bis zum völligen Verschwinden der Struktur.

Der Patient wurde am 28. November 1900 mit demselben erbärmlichen Zustand des rechten Fusses wieder aufgenommen und war zur Operation bereit. Bei der Operation (von Herrn Dr. Ringel ausgeführt) zeigte sich nun das diagnostizierte Verhältnis des Knochensplitters zum Talus als richtig. Das Fragment wurde entfernt und die Wunde vernäht; sie heilte primär. Trotzdem nun diese Schädigung entfernt worden war, trat doch nur eine sehr geringe Besserung ein, trotz regelmässiger orthopädischer Behandlung. Am 23. März 1901 wurde Patient entlassen. Er klagt noch immer über Stiche und Brennen im rechten Fussgelenk, namentlich beim Auftreten, und geht immer noch mit einer Krücke und einem Stock. Die rechte Wade ist um 5 cm im Umfang reduziert, der Fuss ist cyanotisch. Passiv kann der Fuss bewegt werden, Aktivbewegungen sind sehr gering. Patient kann nicht auf dem rechten Fuss auftreten.

Trotzdem also die Gelenkschädigung beseitigt ist, war der Fuss fast vier Monate nach dieser Operation noch beinahe ganz gebrauchsunfähig. Eine andere Ursache als die sehr hochgradige Knochen-Atrophie des ganzen Fussskeletts lässt sich als Erklärung für die Gebrauchsunfähigkeit des Fusses kaum finden.

III. Distorsion, Kontusion und Quetschung der Gelenke.

Fall 11. Vgl. Fig. 6. Ein 46jähriger Maler fiel im Juli 1901 von Fensterbankhöhe auf beide vorgestreckte Hände, wobei er sich eine Distorsion beider Handgelenke zuzog. Diese schwollen sofort stark an. In der nächsten Zeit litt er an heftigen Schmerzen, besonders im Daumenmetacarpus. Ich sah den Patienten $2^1/_2$ Monate später.

Funktion. Beide Hände waren stark cyanotisch, kalt und auch in der Handfläche sammetartig weich, wie die Hand eines kleinen Kindes (glossyskin). Weiche periartikuläre Schwellung dorsal über den Handgelenken, kein Erguss in den Gelenken. Die Handgelenksbewegungen waren fast frei, die Finger

konnten an beiden Händen nur bis auf 3—4 cm der Hohlhand genähert werden. Der Händedruck ist ausserordentlich schwach. Die Muskulatur der Hände und der Unterarme ist stark atrophisch (eingesunkene spatia interossea). Elektrische Untersuchung (Dr. Nonne): Die Unterarmmuskeln und Nerven reagieren normal. N. medianus und ulnaris am Handgelenk normal. Interossei am Daumen und Kleinfingerballen reagieren links auf den faradischen Strom nicht, galvanisch starke Herabsetzung der Erregbarkeit. Rechts gegen beide Ströme starke Herabsetzung. Nirgends E. A. R.

Röntgenbild. Figur 6. Die Knochen der gut beweglichen Handgelenke zeigen nur geringe Atrophie, dagegen sind sämtliche zehn Finger stark atrophisch in allen Teilen. Die Atrophie zeigt ausgesprochene scheckige Form; man sieht statt der regulären Struktur überall dicht aneinander liegende unregelmässige Lücken. Jetzt, fast sechs Monate nach der Verletzung, ist trotz täglicher Massage, Handbädern, medico-mechanischer Behandlung und Helferichscher Stauung nur eine mässige Besserung der Fingersteifigkeit zu verzeichnen.

Fall 12. Ein 38jähriger Bäcker geriet am 11. Juli 1897 in einer Kakesfabrik mit der linken Hand zwischen zwei Dampfwalzen, die etwas über Fingerdicke auseinanderstanden, so dass die Finger unversehrt blieben und die Handwurzel gequetscht wurde. Starke Schwellung der ganzen Mittelhand. Bei der sofort gemachten Röntgenaufnahme zeigten sich keine Knochenverletzungen und keine sonstigen Veränderungen. Nach Abschwellung der Geschwulst blieben das Handgelenk und die Finger steif. Bereits vom 26. Juli an Massage und Bewegungstherapie. Am 8. September wurde Patient entlassen.

Funktion. Das Handgelenk war nahezu normal beweglich, dagegen sind die Bewegungen in dem Metacarpo-Phalangealgelenk und dem Interphalangealgelenk passiv nahezu, aktiv vollkommen unmöglich, so dass die Hand überhaupt nicht zu gebrauchen ist. Patient wurde in ambulante Behandlung entlassen. Eine spätere Notiz aus der ambulanten Behandlung (leider ohne Datum) giebt an, dass die Fingerspitzen bei stärkster Beugung 2—3 cm von der Handfläche entfernt bleiben.

Ein drittes Röntgenbild ist aufgenommen am 22. September 1897. Es zeigt zwar kräftige Schatten, aber gleichmässig in allen Knochen ganz auffallend weitmaschige Zeichnung der Spongiosa, es macht den Eindruck, als wenn nur noch die stärkeren Knochenbälkchen vorhanden wären. An einigen Stellen sind auch in der Corticalis der Finger Lücken zu sehen.

Fall 13. Figur 7. Ein 22jähriger Matrose verstauchte sich als Marinesoldat vor 2 Jahren den linken Fuss; er wurde 3 Tage in der Hängematte liegend behandelt, that dann wieder Dienst und zwar vorzugsweise Arbeitsdienst, weil er nicht marschieren konnte. Er hat dann später wiederholt zum Teil wegen anderweitiger Erkrankung, zum Teil wegen seines Fusses gelegen, zuletzt 14 Wochen im Lazarett wegen des Fusses, von wo er ins Eppendorfer Krankenhaus kam. Er ist während der ganzen Zeit nie wieder ordentlich dienstfähig gewesen. Während der Bettruhe waren die Schmerzen im Fuss sofort verschwunden, traten aber beim Gebrauch des Fusses sofort wieder auf.

Funktion. Der Patient ist ein gesund aussehender muskelkräftiger junger Mensch, er hinkt jämmerlich auf dem linken Fuss, geht sogar mit einem Stock nur sehr schlecht. Der linke Fuss ist sichtbar in sämtlichen Durchmessern verkleinert. Über dem Mittelfuss besteht $^1/_2$ cm Umfangsdifferenz, die Beugung und Streckung des Fussgelenks ist vermindert, aber innerhalb der möglichen Grenzen frei, die Pro- und Supination des Fusses ist aufgehoben, Belastung des Fusses ruft sofort lebhafte Schmerzen hervor. Beim Stehen ist der ganze Fuss und der ganze Unterschenkel cyanotisch, der linke Fuss fühlt sich erheblich kälter an als der rechte, die linke Wade ist um $3^1/_2$ cm im Umfange reduziert, die elektrische Reaktion der Muskeln ist normal. Es besteht beiderseits Neigung zu Valgusstellung, aber keineswegs ein eigentlicher Plattfuss.

Röntgenbild vom 13. November 01. (Fig. 7.) Die sämtlichen Fussknochen haben links weniger Knochenmasse als rechts, besonders deutlich wird dies an den spongiösen Knochen, aber auch an den Metacarpalknochen ist die Atrophie sehr ausgesprochen. Die Sesambeine der grossen Zehe sind stark aufgehellt, in den Metacarpalköpfchen fehlt links fast vollkommen die Zeichnung, die rechts sehr deutlich ausgesprochen ist. Bei einem zur Kontrolle aufgenommenen 2. Röntgenbild beider Füsse zeigen sich genau dieselben Verhältnisse.

Die Affektion wurde bisher als entzündlicher Plattfuss aufgefasst; es sprechen jedoch viele Momente gegen die Richtigkeit dieser Auffassung. Es besteht keine irgendwie erhebliche Abplattung des Fussgewölbes, ferner wird die recht bedeutende Knochenatrophie und auch die Wadenatrophie in diesem Umfange beim Plattfuss nicht beobachtet. Ausserdem sprechen die trophischen Hautstörungen (Cyanose und Kälte bis zum Knie), die Verkleinerung des Fussskeletts, ferner die grosse Lebhaftigkeit der Schmerzen und der Umstand, dass auch nach langer Bettruhe beim Auftreten sofort wieder die alten Schmerzen vorhanden sind, gegen die Annahme eines entzündlichen Plattfusses.

Fall 14. Figur 8. Kontusion des l. Fussgelenks. Dem 38jährigen gesunden Kohlenarbeiter Schr. fiel am 8. X. 00 ein herabrollendes Kohlenstück von aussen gegen den l. Fuss in der Knöchelgegend. Er verspürte einen Schmerz, arbeitete jedoch sofort weiter und konnte noch 10 Tage

lang seine Arbeit versehen. Dann meldete er sich krank, weil ihm das Gehen schwer wurde. Er wurde zunächst kassenärztlich behandelt, dann am 30. XI. 00 im Eppendorfer Krankenhaus aufgenommen, weil der Zustand sich stets verschlimmerte. Bei der Aufnahme zeigte sich zunächst kein objektives Symptom, sondern nur die functio laesa des Fusses und starke Schmerzen bei Bewegungen und bei Belastung. Durch Röntgenaufnahme war nichts Krankhaftes festzustellen. Patient wurde mit Heftpflasterstreifen und Gipsverbänden behandelt, von denen einer bald wieder entfernt werden musste, weil er nicht ertragen wurde. Nach ca. 2monatlicher Behandlung, also fast 4 Monate nach der Verletzung wurde Patient zu mir in das Ambulatorium entlassen. Während der Behandlung war wiederum eine deutliche Verschlechterung des Zustandes eingetreten. Er kam in einem Gipsverband. Nach der Krankengeschichte zu urteilen, hatte man mit der Beurteilung des Falles Schwierigkeiten gehabt. Bei der Aufnahme war die vorläufige Diagnose auf Calcaneusfraktur gestellt, später war vorübergehend an Neuralgie und an Übertreibung der Beschwerden gedacht und schliesslich ein traumatischer entzündlicher Prozess im Bereich des Talocalcaneusgelenkes als wahrscheinlich angenommen. Von den beiden Ärzten, die den Patienten in der Periode vor der Krankenhausaufnahme behandelt haben, hat sich der eine später gutachtlich geäussert, dass nach seiner Meinung eine Calcaneusrissfraktur vorliege, der andere Kollege erklärte, die Diagnose nicht präzisieren zu können.

Als ich den Patienten zuerst sah, hegte ich den Verdacht eines centralen Käscherdes in einem der Fussgelenksknochen.

Funktion. Nach Abnahme des Gipsverbandes zeigte sich der rechte Fuss ödematös, beim Stehen oder vielmehr beim Herabhängen cyanotisch. Passive Bewegungen konnten nur sehr vorsichtig mit Schmerzen ausgeführt werden, Auftreten war ganz unmöglich, der Umfang der rechten Wade war gegen links um $3^1/_2$ cm verringert. Das Röntgenbild zeigte keinerlei Formveränderung der Knochen und Gelenke, dagegen eine ausgesprochene Atrophie des gesamten Fussskeletts, die an dem seitlich aufgenommenen Bilde auch ohne Vergleich mit dem gesunden Fuss sofort erkennbar war. Der Gipsverband blieb bald fort, statt dessen bekam Patient eine Oberschenkelgipshülse mit Gehschiene nach dem Prinzip der Thomasschiene. Der Fuss und Unterschenkel wurden täglich massiert. Zuerst schwanden das Ödem des Fusses und die Cyanose, die Wadenatrophie besserte sich. Erst nach Monaten konnten Bewegungsübungen zunächst ohne Belastung gemacht werden. Jetzt, rund ein Jahr nach der Verletzung, ist die Wadenatrophie verschwunden. Patient geht mit einem Stocke, stark hinkend, hält das Gehen jedoch nicht lange aus. Das Röntgenbild zeigt noch Atrophie der Knochen. Beugung und Streckung des Fussgelenks ist ziemlich frei, Pro- und Supination ist noch behindert.

Der ganze Verlauf des Falles, leichtes Trauma, das zunächst die Gebrauchsfähigkeit des Beines nur wenig schädigt, dann Verschlimmerung, die in den nächsten Monaten trotz Schonung zunimmt, hat in der That mutatis mutandis grosse Ähnlichkeit mit der Kümmellschen posttraumatischen Kyphose, woran auch Kienböck (l. c.) erinnerte.

Nachtrag. Der Patient ist in dem eben geschilderten Zustand mit 75% Rente entlassen. Er legte Berufung ein, weil infolge des Gebrauchs des Fusses sich häufig Ohnmachtsanfälle zeigten. Patient erklärte sich für vollkommen erwerbsunfähig. Bei einer Untersuchung Anfang Januar 02 musste ich ihm Recht geben. Der Zustand des Beines war unverändert.

Röntgenbild Figur 8. Das Anfang Januar 02 (also 15 Monate nach der leichten Fusskontusion) zum Vergleich doppelseitig aufgenommene Bild giebt die Figur 8 wieder. Die Knochenatrophie ist noch recht deutlich. Sämtliche Mittelfussknochen mit Einschluss des Talus zeigen Durchsichtigkeit und verwaschene Zeichnung. Ebenso die Metacarpalknochen und Phalangen, am deutlichsten an der ersten Zehe (einschliesslich der Sesambeine). Die Köpfchen der übrigen Metacarpalknochen zeigen zwar reinliche Strukturzeichnung, jedoch starke Aufhellung.

Fall 15. Ein 17jähriges Mädchen erlitt Anfang April 1899 eine Distorsion des rechten Kniegelenks; es blieb eine spindelförmige Schwellung und Schmerzhaftigkeit zurück, aus welchem Grunde eine Tuberkulose angenommen wurde. 75 Prozent Unfallrente.

Am 16. Oktober 1899 wurde die Patientin zwecks Röntgenuntersuchung ins Eppendorfer Krankenhaus geschickt.

Funktion. Das rechte Kniegelenk ist von blanker atrophischer Haut überzogen, die Gegend des oberen Processus und die seitliche Kapselgegend ist verdickt, es besteht kein Erguss, Schmerzen an der Innenseite der Kniescheibe, kein Druckschmerz. Die Schmerzen treten nur auf, wenn Patientin über $^1/_4$ Stunde geht. Das Kniegelenk kann nur wenig ausgiebig gebeugt werden; wenn das Mädchen aus dem Bett steigt, hält sie mit den Händen das kranke Bein heraus „und thut so, als ob sie das Bein nicht von der Unterlage heben könnte, wofür ärztlich kein Grund ist“, der Quadriceps ist mässig atrophisch, das rechte Knie ist $1^1/_2$ cm dicker als das linke. Da die Patientin nur zur Röntgenuntersuchung hergeschickt war, wurde sie nach einigen Tagen entlassen. Durch freundliche Mitteilung des behandelnden Arztes Herrn Dr. Guttmann habe ich erfahren, dass das Mädchen wieder arbeitsfähig geworden ist. Aus dem Verlauf geht hervor, dass keine Tuberkulose vorlag.

Das Röntgenbild zeigt als einzigen Befund eine recht deutliche Abnahme der Schattentiefe sämtlicher Knochen des rechten Kniegelenks; die links sehr deutlich hervorgetretene Struktur ist rechts nur andeutungsweise zu erkennen, am auffälligsten ist, dass die Kniescheibe, die auf der linken Seite einen kräftigen Schatten wirft, auf der rechten Seite überhaupt nicht zu entdecken ist.

IV. Weichteilverletzungen.

Fall 16. Ein 47jähriger Arbeiter stiess sich am 30. Oktober 1896 einen Eisensplitter in den Daumenballen der linken Hand. Der Splitter wurde operativ entfernt; es gesellte sich eine Entzündung hinzu, die jedoch keinen grösseren Umfang angenommen zu haben scheint. Es blieben Schmerzen in der Hand zurück. Am 1. Juni 1897 Aufnahme in das Eppendorfer Krankenhaus.

Funktion. Bei aktiver Fingerbeugung blieben die Fingerspitzen 1 cm von der Handfläche entfernt. Der Händedruck war äusserst schwach, sonst negativer Befund. Der Patient wurde als Simulant begutachtet und mit seinen Rentenansprüchen abgewiesen. Er ruhte jedoch nicht und wurde am 25. September 1898 zum zweiten Male aufgenommen; es war ein Ödem des Handrückens hinzugetreten, bei sonst vollkommen gleichem Befunde. Der Zustand wurde nunmehr als Trophoneurose angesehen, und der Patient bekam die ihm gebührende Rente.

Das Röntgenbild, aufgenommen am 10. Juni 1897, ist zwar etwas unscharf, es ist eine zwar nicht hochgradige, aber doch deutliche Knochenatrophie der spongiösen Knochenteile vorhanden.

Fall 17. Ein 20jähriger gesunder junger Mann durchschnitt sich mit einer Glasscherbe beim Flaschenreinigen die Beugesehnen des rechten Zeigefingers in der Hohlhand. Die Sehnen wurden mit Seide genäht. Fs trat primäre, reaktionslose Heilung ein, jedoch mit schlechter Funktion des Zeigefingers. Dieser konnte nur im Grundglied, fast nicht in den beiden Endgliedern gebeugt werden. Die übrigen Finger funktionierten normal.

Schon nach drei Wochen musste Patient aktive Bewegungsübungen machen und wurde bald darauf täglich medico-mechanisch behandelt. Zwei Monate nach dem Trauma wurde folgender Befund, der von Oberarzt Dr. Nonne freundlichst kontrolliert wurde, erhoben.

Die Gelenke aller Finger zeigten keinerlei Steifigkeit. Es bestand grosse Schwäche aller langen Fingerbeuger, der Händedruck war fast gleich Null. Die Interossei zeigten starke Atrophie (eingesunkene Rinnen zwischen den Metakarpalknochen, Atrophie des Kleinfingerballens, des Daumenballens). Der Adductor pollicis und der Kleinfingerballen zeigten Entartungsreaktion, die mittleren Interossei reagierten auf den elektrischen Strom normal, ebenso die Fingerbeugemuskeln des Unterarmes. Es bestand keine objektiv nachweisbare Sensibilitätsstörung und auch keine Parästhesie der Hand. Die Diagnose wurde auf Neuritis des Nervus ulnaris, ausgegangen von der Schnittwunde der Hohlhand, gestellt. Die mangelnde Kraft der vom N. medianus versorgten Fingerbeuger wurde einstweilen als durch psychische Beeinflussung entstanden, gedeutet.

Nach weiteren 14 Tagen, also $2^1/_2$ Monat nach der Verletzung, liess ich eine Röntgenaufnahme gleichzeitig von beiden Händen machen und konstatierte eine ausgesprochene, nicht sehr hochgradige Atrophie der spongiösen Knochenteile an allen Gliedern sämtlicher Finger. Die Entartungsreaktion war bei einer Untersuchung drei Monate nach der Verletzung verschwunden.

Von Inaktivitätsatrophie kann hier allerdings keine Rede sein, da der Patient die Hand nur ganz kurze Zeit geschont hatte, dann aber täglich sowohl bei den medico-mechanischen Übungen, als auch sonst gebrauchte.

Ob es sich hier wirklich nach der gangbaren Ansicht um eine Neuritis ascendens des Nervus ulnaris handelt, muss dahingestellt bleiben. Die grosse Schwäche der Unterarmmuskeln, die mit dem N. ulnaris nichts zu thun haben, das Zusammentreffen der Muskel- und Knochenatrophie und das Fehlen jeglicher Sensibilitätsstörungen legt den Gedanken nahe, dass es sich nicht um eine periphere, sondern um eine reflektorische Atrophie handelt.

Der Fall ist nicht ganz aufgeklärt.

V. Nervenverletzungen.

Fall 18. Ein 31jähriger Plättmeister erlitt am 2. April 1901 durch den Treibriemen eines Schwungrades eine schwere Weichteilverletzung des rechten Vorderarmes. Auf der Volarseite lag die Ulna entblösst, der nervus ulnaris war durchtrennt, ebenso die Sehne des musc. flexor carpi ulnaris, sowie ein Teil des flexor digitorum communis subl. Das Handgelenk war eröffnet. Nath der Nerven und der Muskeln, Unterbindung der art. ulnaris.

Funktion. Es bestand lange Zeit gänzliche Unbrauchbarkeit der Hand, jedoch besserte sich der Zustand wesentlich. Am 6. Dezember wurde Patient entlassen mit den Symptomen der Ulnarislähmung und Ausfall der Flexoren des fünften Fingers, die im Narbengewebe eingebettet waren Die übrigen Finger waren, wenn auch etwas beschränkt, beweglich geworden.

Das Röntgenbild zeigt eine deutliche Atrophie sämtlicher spongiöser Knochenteile der ganzen Hand, die Knochen zeigen aber nicht die fleckige Form der Atrophie, sondern nur eine gleichmässig zartere Zeichnung und grössere Durchsichtigkeit. Die Atrophie ist nicht sehr hochgradig.

Ob man es hier mit den Folgen der Verletzung des nervus ulnaris zu thun hat oder ob die Atrophie durch die ausgedehnte Weichteilverletzung hervorgerufen ist, muss als unentschieden gelten. Wahrscheinlich spielt die Nervenverletzung eine grosse Rolle.

Fall 19. Ein 37jähriger Arbeiter erlitt einen rechtsseitigen Oberschenkelbruch mit kolossaler Callusbildung und Nervenverletzung. Nach vier Monaten bestand vollkommene Peroneuslähmung, Schwäche im Tibialis anticus, gute Wadenfunktion mit beginnender Wadenkontraktur.

Röntgenaufnahme: Das Skelett des rechten Fusses zeigt nach vier Monaten eine gleichmässige (nicht fleckige) Aufhellung sämtlicher Knochen, die jedoch nur sehr geringgradig ist, so dass sie nur mit einiger Mühe zu erkennen ist.

Anhang: **Herpes zoster mit Neuritis.**

Fall 20. Fig. 9. Eine ca. 45jährige Frau hatte, neun Wochen bevor ich sie sah, ein Herpes zoster an der linken Schulter und dem linken Arm, auch in der Handfläche waren Blasen gewesen. Nach Abheilung der Herpesblasen blieb eine Neuritis der linken Hand zurück. Es bestand Parästhesie zunächst an allen Fingern, später nur in den Ulnarisfingern; Entartungsreaktion im Kleinfingerballen und den interossei und im Adductor pollicis. Atrophie im flexor carpi ulnaris ohne Veränderung der galvanischen Erregbarkeit. Die Hand ist cyanotisch und auf dem Handrücken stark ödematös, sie ist ganz unbrauchbar, bei Beugung bleiben die Fingerspitzen 8 cm von der Handfläche entfernt.

Röntgenbild, neun Wochen nach Beginn des Herpes, zeigt scheckige, nicht sehr hochgradige Atrophie in den spongiösen Knochen der Finger bei unveränderter Corticalis.

Mehrere Monate später war die Hand sammetartig weich (atrophische Glanzhaut, Ledderhose), die Finger konnten nur sehr wenig gebeugt werden. Das Röntgenbild aus dieser Zeit zeigt Figur 9.

Man sieht eine ziemlich hochgradige, unregelmässige Aufhellung der Knochensubstanz in sämtlichen spongiösen Knochenteilen der Hand, einschliesslich des distalen Radiusendes. In diesem anhangsweise mitgeteilten Fall handelt es sich also im Gegensatz zu sämtlichen anderen Fällen um eine centrale Störung von degenerativer Muskelatrophie begleitet.

Ein Uberblick über die mitgeteilten Krankengeschichten sowie die Benutzung anderer hier nicht mitgeteilter Beobachtungen lehrt, dass nach Traumen jeglicher Art — genau wie nach langdauernden Entzündungen jeglicher Art (akute Entzündung grosser und kleiner Gelenke, Osteomyelitis, Sehnenscheiden- und einfachen Weichteilphlegmonen) — eine durch Röntgographie nachweisbare Knochenresorption stattfinden kann.

Die Traumen haben teils die Gelenke (Frakturen, Distorsionen, Kontusionen, Quetschungen), teils nur die Knochen (Frakturen) und in seltenen Fällen nur die Weichteile betroffen. In den letzten Fällen spielen gleichzeitige Nervenverletzungen eine Rolle. Die Verletzungen sind zum Teil durchaus nicht schwerer Art. Es ist nicht zu verkennen, dass die Gelenk-Affektionen entschieden mehr zur Erzeugung der akuten Knochenatrophie prädisponieren, als die Knochenbrüche, und weiterhin tritt die Atrophie nach Entzündungen leichter auf, als nach einfachen Traumen. Besonders bei akuten Entzündungen der grossen Gelenke, wenigstens des Handgelenks scheint eine akute Atrophie des ganzen Handskeletts durchaus die Regel zu sein, während sie nach Verletzungen zwar nicht selten zu sein scheint, aber doch bei weitem in der Minderzahl der Fälle beobachtet wird.

Knochenbefund. Der Schwund der Knochensubstanz ist zum Teil sehr hochgradig und tritt in ganz auffallend kurzer Zeit nach dem Trauma auf. Die kürzeste Zeit, nach der ich an der Hand sichere Knochenatrophie beobachtet habe, beträgt vier ein halb Wochen. Nach acht bis zehn Wochen kann sie an der Hand schon recht hochgradig sein. (Vgl. z. B. Fall 1 [Fig. 1], Fall 11 [Fig. 6], Fall 3 [Fig. 2], sowie die Abbildungen meiner genannten früheren Arbeit.) Hierdurch unterscheidet der Prozess sich wesentlich von den bekannten Formen des Knochenschwundes (Altersatrophie, Inaktivitätsatrophie).

Ob man es hier nur mit Lösung der Kalksalze (Halisterese) oder mit einer beschleunigten Resorption der Knochensubstanz zu thun hat, lässt sich auf röntgographischem Wege nicht entscheiden, weshalb ich auf diese Frage hier nicht eingehe.

Die akute Knochenatrophie präsentiert sich im Röntgenbilde in verschiedenen Formen. Im Anfangsstadium (Figuren 1, 4, 6) sieht man eine ungleichmässige fleckweise Aufhellung der Knochenschatten, was ein sofort in die Augen fallendes eigenartig scheckiges Bild giebt. An der Hand findet sich diese scheckige Aufhellung zuerst in der spongiösen Substanz, dem Capitulum und der Basis der Phalangen und Metakarpalknochen und in den Handwurzelknochen. Bei näherer Betrachtung sieht man lochartige Unterbrechungen der sonst so deutlich ausgeprägten Struktur. Auch an den Fusswurzelknochen ist dieses Stadium deutlich zu erkennen.

An den grösseren Spongiosaflächen, z. B. am Kniegelenk, kann man diese Einzelheiten nicht erkennen, man sieht nur im ganzen geringere Schattentiefe. An den Corticales sieht man an der Hand zunächst keine Verschmälerung der seitlichen Begrenzung, jedoch zeigt die in der Aufsicht getroffene Corticalis, die in der Norm einen gleichmässigen tiefen Schatten bildet, ebenfalls oft lochartige Lücken. Dieses Bild tritt in der Regel jedoch etwas später auf, als die Spongiosaveränderung. Dieser Zustand kann rasch, wie er gekommen ist, wieder verschwinden, so dass man unter Umständen schon nach einigen Wochen kaum noch etwas pathologisches erkennt. Mit dieser Restitutio ad integrum verschwinden auch die unten beschriebenen Funktionsstörungen, wenn die Krankheit nicht zu lange Zeit bestanden hat.

Wenn die Atrophie, ohne in Heilung überzugehen, lange Zeit bestanden hat, erscheint auf den Platten die chronische Form. Die Struktur ist wieder erkenntlich, jedoch sind sämtliche Knochenbälkchen viel zarter und dünner, als die normalen (Fig. 3, 5). Die Knochen erscheinen hell, durchsichtig, so dass ein geübtes Auge auch dann ohne Vergleich mit der gesunden Seite das Pathologische des Zustandes sofort erkennt. Die Corticalis der Finger erscheint in diesem Stadium in der Längsrichtung gestrichelt (Fig. 3). Besonders die Handwurzelknochen, oft auch die Fusswurzelknochen sind in diesem Zustand eigenartig konturiert. Man sieht die Konturen deutlich hervortreten, weil das Innere der Knochen nicht die normale Schattentiefe zeigt. Bei ganz schweren Fällen kann die Struktur mehr oder weniger ganz verschwinden (Fig. 5). Die Sesambeine (z. B. an der grossen Zehe) pflegen sich in hohem Masse zu bethätigen. (In dem Falle von Distorsio genus (Fall 14) war der Patellaschatten überhaupt nicht zu entdecken.)

Die scheckige (frische) Form der Knochenatrophie scheint durchaus charakteristisch zu sein für das Anfangsstadium der akut einsetzenden Atrophie. Sie kommt meines Wissens weder bei den langsam entstehenden Inaktivitäts- und Altersatrophien, noch bei den durch Verletzung peripherer Nerven entstandenen Atrophien vor.

Weichteilbefund. Als Befund an den Weichteilen war, abgesehen von der Grundkrankheit, mit Regelmässigkeit erhebliche Muskelatrophie zu konstatieren. Die Muskulatur zeigte in vielen Fällen eine ganz erhebliche quantitative Herabsetzung der elektrischen Erregbarkeit gegen beide Ströme, die zum Teil so bedeutend war, dass die Herabsetzung keineswegs der Abnahme des Muskel-Volumens entsprach. (Vergl. z. B. Fall 11.) Die befallene Muskel zeigte einfache, nicht degenerative Atrophie, keine E. A. R.

Ausserdem waren fast regelmässig vasomotorische Störungen des betroffenen Gliedes zu beobachten, bestehend in Cyanose mit subjektiver und objektiver Kälte der Haut, Ödem an Hand und Fuss. Auch sonstige trophische Störungen, schlechtes Heilen der Wunden, Hornhautbildung, Schuppung der Haut, glänzende atrophische Haut, sammetartige Weichheit der Haut, Hypertrichosis kamen häufig vor.

Am regelmässigsten zeigte sich von diesen Störungen Cyanose und Ödem und Hautatrophie, die übrigen pathologischen Zustände verteilen sich auf die Fälle.

Ätiologie. Bekanntlich tritt nach chronischen Entzündungen, Caries, Resektionen der grossen Gelenke, Osteomyelitis u. s. w. bei wachsenden Individuen mit einiger Regelmässigkeit messbare Verkleinerung der ganzen Extremität auf.[1])

[1]) Dasselbe kann man, wenn auch viel seltener, bei nicht entzündlichen Traumen beobachten, die überdies nicht die Gelenke, sondern nur die Knochen betreffen. So sah ich einen 16jährigen

Dass wir es bei dieser Erscheinung mutatis mutandis mit demselben Prozess zu thun haben, wie bei der akuten Knochenatrophie der Erwachsenen, wie ich sie oben beschrieben habe, kann nicht zweifelhaft sein. Ein wesentlicher Unterschied besteht nur darin, dass bei den akuten Atrophien der Erwachsenen die Atrophie excentrisch ist, also keine Verkleinerung der Knochen bedingt.

Die genannte Verkleinerung ist früher teils als Folge einer Schädigung der Epiphysenlinien, teils als Inaktivitätsatrophie angesehen worden. Nachdem nun Julius Wolff bereits in einer früheren Arbeit[1]) gezeigt hatte, dass im Anschluss an Schussverletzungen oder an Caries der Gelenke oft trophische Störungen der Haut auftreten, führte er in einer zweiten Arbeit[2]) den Nachweis, dass auch die Wachstumsstörungen der Knochen nach primären Gelenkleiden weder durch Epiphysenschädigung noch durch Inaktivität erklärbar wären, sondern im Wesentlichen als eine Trophoneurose anzusehen seien.

Den Einfluss der Epiphysenlinien widerlegt er mit dem Nachweis, dass z. B. bei Coxitis der am weitesten entfernte Beinteil, nämlich der Fuss, am meisten verkleinert erscheint, ferner dass auch bei Erwachsenen unter 30 Jahren Knochenschrumpfungen vorkommen, die mit den Epiphysenlinien nichts zu thun haben könnten. Die Inaktivität konnte Wolff als Ursache der Skelettverkleinerung ebenfalls leicht ausschliessen, da die Verkleinerung nicht langsam, sondern rapide, gleichzeitig mit dem Beginn der Krankheit einsetzte, da sie ferner bestehen bliebe, auch wenn längst keine Funktionsstörung mehr vorhanden wäre. In der Frage, ob die Wachstumshemmung durch Schädigung der peripheren Nerven oder durch einen Reflexvorgang verursacht sei, neigt Wolff der letzteren Annahme zu. Wolff findet mit Recht durch die Annahme einer trophoneurotischen Störung alle bis dahin rätselhaften Erscheinungen erklärt.

Da es nun, wie erwähnt, mir nicht zweifelhaft ist, dass es sich bei der akuten Atrophie Erwachsener um völlig analoge Verhältnisse handelt, könnte ich mich mit der Beweisführung Wolffs begnügen, doch sei es erlaubt, auf einige Punkte näher einzugehen, da die Entscheidung dieser Frage sehr wichtig ist und da nach meiner Erfahrung die Auffassung, dass es sich in solchen Fällen um Inaktivitätsatrophie handele, hartnäckig ziemlich allgemein fortbesteht.

Eine stärkere röntgographisch nachweisbare Atrophie der Knochen, die ganz zweifellos als reine Inaktivitätsatrophie anzusehen ist, bekommt man relativ selten zu Gesicht, am häufigsten wohl bei Amputationsstümpfen. Hier erreicht die Atrophie allerdings einen sehr hohen Grad. Im übrigen wüsste ich kaum, wo zweifellose Inaktivitätsatrophie einen so hohen Grad erreichte, als sie in den oben beschriebenen Fällen zeigt. Jedenfalls tritt sie niemals so rapide auf. In einigen meiner Fälle kann auch schon deshalb von Inaktivität keine Rede sein, weil die betreffenden Glieder gar nicht inaktiv gewesen sind, vielmehr nahm die Krankheit unter medico-mechanischer Behandlung noch zu. Ferner wäre es kaum erklärlich, dass die Inaktivitätsatrophie in so unregelmässiger Form (scheckige Aufhellung) zur Wirkung gelangte, wie es in den obigen Fällen der Fall ist. Auch müsste man erwarten, dass ein so einfaches mechanisches Moment, wie die Inaktivität, sich in allen Fällen gleichmässig geltend machen müsste. Bei meinen Fällen trat aber oft nach verhältnismässig geringem Anlass Atrophie ein, während dergleichen Verletzungen in der Regel keinerlei Knochenveränderungen verursachen.

Maschinistenlehrling, der durch eine Schwungradverletzung einen Bruch des rechten Oberarmes und beider Unterarmknochen erlitt. Beide Frakturen heilten vorzüglich, von der Oberarmfraktur war bei der Entlassung nichts mehr zu entdecken. 2 Monate nach der Verletzung war die rechte Hand ganz auffallend zarter und in allen Richtungen kleiner als die linke. Sie war im Umfange ca. 1 cm gegen links reduziert und sah aus, als ob sie seinem jüngeren Bruder gehörte. Auffallenderweise zeigten die Röntgenbilder keine wesentlichen Veränderungen.

[1]) Langenbecks Archiv. Bd. 20, p. 771. 1877.

[2]) Über trophische Störungen bei primärem Gelenkleiden. Berlin. klin. Wochenschrift. 1883. Nr. 28—30.

Endlich muss auf das Zusammentreffen der Knochenatrophie mit der Muskelatrophie und den trophischen Hautstörungen grosses Gewicht gelegt werden.

Das rapide Auftreten der Atrophie der zugehörigen Streck-Muskulatur nach Verletzungen und Entzündungen der grossen Gelenke (arthrogene Muskelatrophie (hat seit längerer Zeit die Aufmerksamkeit der Autoren erregt.[1])

Meine Untersuchungen ergeben, dass auch die Knochen ein durchaus analoges Verhalten zeigen. Es ist kaum anders denkbar, als dass diesem so auffallenden analogen Verhalten der Knochen und Muskeln die gleiche Ätiologie zu Grunde liegt.

Was die akut einsetzenden Muskelatrophien bei Gelenkerkrankungen anlangt, so kann die trophoneurotische Ursache jetzt nicht mehr bezweifelt werden. Diese von Paget, Vulpian, Charcot und anderen wohl begründete Theorie wurde experimentell bewiesen von Raymond und Deroche. Hoffa konnte die Experimente dieser Autoren bestätigen und demonstrierte die beweisenden Resultate auf dem Chirurgenkongress von 1892. Er unterbrach einseitig den Reflexbogen bei Hunden durch Durchschneidung der hinteren Wurzeln des 3., 4., 5. Lenden- und des 1. Kreuzbeinnerven. Er erzeugte dann durch Höllensteineinspritzung eine doppelseitige eitrige Kniegelenksentzündung. An der Seite, an der der Reflexbogen durchschnitten war, trat keine Muskelatrophie auf, auf der andern Seite dagegen war die Muskelatrophie in ausgesprochener Weise vorhanden. (Reduktion des Volums auf zwei Drittel des Normalen.)

Es scheint damit bewiesen zu sein, dass die akute Muskelatrophie auf reflektorischem Wege hervorgerufen wird, und es erscheint unzweifelhaft, dass das analoge Verhalten der Knochen auf ebendieselbe Weise erklärbar ist. Die gangbare Ansicht, dass man es mit Inaktivitätsatrophie zu thun hat, muss aus diesen und den übrigen erwähnten Gründen aufgegeben werden.

Was endlich die erwähnten vasomotorischen Hautstörungen, die atrophische Glanzhaut, die Hypertrichosis und ähnliche Störungen anlangt, so werden diese allgemein als trophoneurotische Störungen angesehen. Wenngleich diese Hautveränderungen nicht regelmässig und nicht immer in derselben Weise und in demselben Grade mit der Atrophie der Muskeln und der Knochen kombiniert sind, so ist es doch noch wichtig und nach meiner Meinung nicht nur für die Beurteilung der Ätiologie, sondern, wie ich hier gleich einschalten will, auch der Funktionsstörungen von Wichtigkeit, niemals aus dem Auge zu verlieren, dass die genannten Veränderungen der Haut, Mukeln und Knochen einen auf gemeinsamer Basis beruhenden Symptomenkomplex bilden, der als solcher auch beurteilt werden muss. Nebenbei sei bemerkt. dass der chronische atrophierende Gelenkrheumatismus mit seinen Veränderungen an Haut, Muskeln und Knochen in ihrem Anfangsstadium, bevor Deformationen der Gelenke eingetreten sind, grosse Ähnlichkeit mit der uns beschäftigenden Krankheit hat. Auch diese Affektion hat man als trophische Störung zu deuten versucht.

Ich glaube also unseren heutigen Auffassungen von den trophischen Störungen zu entsprechen, wenn ich künftig von einer trophoneurotischen reflektorischen Knochenatrophie spreche, im Gegensatz zu den trophoneurotischen Knochenatrophien centralen Ur-

[1]) Dass die akut einsetzende Muskelatrophie nicht nur nach Entzündungen der Gelenke, sondern auch nach Traumen leichter Art, wie z. B. ein Stoss gegen die Kniescheibe — ohne Knochenbruch und ohne Gelenkerguss — auftreten und hartnäckig jeder Behandlung trotzen kann, ist eine bekannte Thatsache. Vor kurzem begegnete mir ein auffallender Fall, bei dem kein Gelenk direkt beteiligt war. Ein junger sehr muskelstarker Mann hatte einen bohnengrossen Tumor, der halb unter der Aussenseite des ligamentum patellae verborgen war. Bei Streckung des Kniegelenks verschwand der Tumor, bei Beugung wurde er herausgepresst. Der Tumor wurde exstirpirt und stellte sich als ein kavernöses Angiom heraus, das im Fettgewebe unter dem lig. patellae eingebettet war.

In diesem Falle bestand ausser gelinden Schmerzen in der Gegend der Geschwulst eine Quadricepsatrophie, die den Umfang des erkrankten Oberschenkels um 5 cm reduzierte. Auch bei Bursitis praepatellaris kann man gelegentlich starke Quadricepsatrophie beobachten.

sprungs, wie wir sie z. B. bei Peliomyelitis anterior, Syringomyelie, Myelitis und der Tabes kennen und wie ich sie oben Fall 20 (Fig. 9) als Begleiterscheinung eines Herpes zoster mit Neuritis beschrieben habe. Diesen Standpunkt nahm auch Kienböck (l. c.) ein.

Dass es sich in unseren Fällen von Knochenatrophie um reflektorische Nerveneinflüsse, nicht um Schädigung der peripheren Nerven handelt, lässt sich auch sonst wahrscheinlich machen. Es ist zwar experimentell bewiesen (Nasse u. a.), dass die Durchschneidung peripherer Nerven Knochenatrophie hervorruft, doch tritt nach meinen Röntgenuntersuchungen in den Fällen, wo reine periphere Nervenverletzung stattfand, die Atrophie weder so rapide noch so hochgradig ein, auch habe ich in solchen Fällen nur allgemeine Aufhellungen der Knochen, keine scheckige Atrophie gesehen (Fall 9).[1])

Warum die Atrophie in einem Falle auftritt und in einem anderen, anscheinend ganz gleichartigen Falle nicht, entzieht sich einstweilen gänzlich der Beurteilung. Es handelte sich fast stets um sonst ganz gesunde und keineswegs neuropathische Individuen.

Funktionsstörungen. Eine Durchsicht der Krankengeschichten zeigt, dass in den beschriebenen Fällen stets eine Funktionsstörung der Extremität vorlag. An den Händen handelte es sich zunächst um Steifigkeit der Finger, Schmerzhaftigkeit bei Bewegungen und grosse Schwäche beim Händedruck, manchmal auch spontane Schmerzen in den Knochen. Die Muskelschwäche ist hier, wie auch an anderen Körperteilen, oft ganz überraschend gross. Sie steht keineswegs in direktem Verhältnis zu der Abnahme des Muskelvolums. Dasselbe kann man wohl auch inbezug auf die quantitative Herabsetzung der elektrischen direkten Erregbarkeit behaupten, sodass es auch schon aus diesem Grunde naheliegt, an nervöse Einflüsse zu denken. Nach längerer Zeit trat entweder Restitutio ad integrum ein oder es blieb die aktive Bewegungsstörung mit nicht schmerzhaftem federndem Widerstand bei passiver Bewegung zurück. Am Fuss finden wir Fixation der Bewegungen und grosse Schmerzhaftigkeit bei Belastung, die in vielen Fällen das Auftreten ganz unmöglich machte. Ebenso bestand am Kniegelenk Schmerzhaftigkeit mit Fixation bei Bewegungen und bei Belastung. Nach Ablauf des akuten Prozesses bleibt oft ein Schwächegefühl (mit Muskelatrophie) lange zurück.

Dass das Zusammentreffen der Knochenatrophie mit diesen Funktionsstörungen kein zufälliges ist, ist ohne weiteres klar. Nachdem mir das klinische Bild geläufig geworden war, habe ich selten bei der Röntgenuntersuchung Knochenveränderungen vermisst, wenn ich sie vorher vermutet hatte, andererseits ist es sehr bezeichnend, dass ich in den Fällen, wo ich die Platten aus der Sammlung heraussuchte, stets in der Krankengeschichte die Funktionsstörungen verzeichnet fand.

Der betreffende Berichterstatter hatte allerdings in der Regel erklärt, dass an den Knochen keine Veränderung zu finden sei, was nur beweist, dass man zur Erkennung dieser Veränderungen sein Auge eingestellt haben muss, und dass man nicht nur auf die Knochenumrisse, sondern auch auf ihre Schattendichtigkeit und Strukturveränderungen achten muss. Da ferner die Knochenatrophie nicht sekundär ist, sondern gleichzeitig mit der Grundkrankheit beginnt, muss wohl die Funktionsstörung sekundär sein. Es hat ja in der That nichts Auffälliges, dass bei so hochgradiger Veränderung im Knochengewebe die Bewegung und Belastung Schmerzen und Fixation verursacht. Julius Wolff hat schon in seiner Arbeit über Ellenbogengelenkresektion (l. c.) die Beobachtung gemacht, dass die spätere Funktion des Gelenkes viel weniger davon abhängig

[1]) Eine Abbildung, die die frische, scheckige Form der Knochenatrophie in sehr charakteristischer Weise wiedergiebt, findet man bei Köhler, Knochenerkrankungen im Röntgenbild, Wiesbaden 1901, Tafel XX, Fig. 2. Köhler deutet den Prozess als Äusserung der Syringomyelie Da auf der anderen Seite jedoch ähnliche Veränderungen fehlen und da auf der kranken Seite eine Unterarmfraktur besteht, da endlich die Atrophie, wie gesagt, einen exquisit frischen Eindruck macht, scheint es mir sehr zweifelhaft zu sein, ob sie nicht auf die Fraktur zu beziehen ist. Eine andere Abbildung in demselben Werke Tafel IV zeigt eine äusserst hochgradige Knochenatrophie 3—4 Monate nach einem Trauma. Die Veränderungen sind nach relativ kurzer Zeit so hochgradig, dass von einer Inaktivitätsatrophie nicht die Rede sein kann.

wäre, welche Methode der Operation angewandt würde, als von dem Umstande, ob trophische Störungen eintreten oder nicht. Zweifelhaft kann höchstens der Einfluss der Immobilisation an der Hand sein, der in den meisten Fällen mehr oder weniger vorliegt und auch für sich allein wenigstens vorübergehend völlige Steifigkeit der Finger zur Folge haben kann. Jedoch ist einmal die Immobilisationssteifigkeit nicht so hartnäckig, und dann habe ich ganz zweifellose Fälle von Fingersteifigkeit mit Knochenatrophie beobachtet, wo die Immobilisation eine sehr geringe oder keine Rolle spielte, so z. B. bei Osteomyelitis des Oberarms. Immerhin ist es wahrscheinlich, dass die Immobilisation das ihrige zu der Versteifung der Finger beiträgt. Da an den Fingern die Steifigkeit mit besonders grosser Vorliebe nach Entzündungen auftritt, ist anzunehmen, dass hier auch die Propagation des Entzündungsreizes eine Rolle spielt.

Sicher ist jedenfalls die von mir oft gemachte Beobachtung, dass diejenigen Fingersteifigkeiten, bei denen irgend erhebliche Knochenatrophie zu konstatieren war, eine wesentlich schlechtere Prognose quoad functionem hatten, als die Fälle, wo die Atrophie vermisst wurde. Wenn man also den Einfluss der Knochenatrophie auf die Funktion noch nicht völlig übersehen kann, so ist doch als sicher zu betrachten, dass sie an der Fingersteifigkeit einen grossen Teil der Schuld trägt. Freilich darf man, wie schon oben erwähnt wurde, nicht vergessen, dass die trophische Störung in der Regel nicht nur die Knochen, sondern auch die Weichteile der Extremität betrifft.

Therapie. Natürlich kommt es zunächst darauf an, die Grundkrankheit möglichst rasch zur Heilung zu bringen. Dabei ist sowohl bei Verletzungen als bei Entzündung die Immobilisation des direkt betroffenen Gliedes nötig, doch soll man die Immobilisation nicht weiter ausdehnen, als absolut nötig ist, da diese ja ganz zweifellos die Funktionsstörungen unterstützt. Dieser Grundsatz ist keinem Chirurgen neu, aber in der Praxis wird so unendlich viel dagegen gesündigt. Noch während der akuten Erscheinungen ist es notwendig, die nicht direkt betroffenen Glieder zu bewegen, also z. B. bei Entzündungen des Handgelenks wenigstens einmal täglich eine ausgiebige passive Bewegung sämtlicher Finger vorzunehmen, obgleich sie sehr schmerzhaft ist.

Nach Verschwinden der akuten Entzündungserscheinungen bezw. nach Heilung der Verletzungen beginnt möglichst bald die Behandlung mit Massage und orthopädischen Übungen. Es ist entschieden ganz falsch, wie es oft geschieht, diese Therapie solange hinauszuschieben, bis die Operationswunden epithelisiert sind. Die Schädigungen, die eventuell den granulierenden Wunden nach einer Handphlegmone zugefügt werden, sind gering anzuschlagen gegenüber dem Schaden, der durch Verstreichenlassen der kostbaren Zeit entsteht. Heisse Bäder zur Anregung der Cirkulation scheinen mir sehr nützlich zu sein. Die Patienten haben meist schon nach einem heissen Handbad selbst das Gefühl, die steifen Finger vorübergehend besser bewegen zu können.

Ferner möchte ich die venöse Blutstauung, täglich mehrere Male angewandt, empfehlen.

Blecher[1]) hat die Anwendung der Bier'schen Stauung bei Gelenksteifigkeiten nach Traumen und längerer Immobilisation empfohlen. Er ging von der Idee aus, dass durch die Durchtränkung der Gewebe mit nachfolgender Resorption die chronischen Exsudate der steifen Gelenke mit fortgeschwemmt würden. Ich bin zu genau derselben Therapie gelangt aus der Idee heraus, die Knochenbildung in den atrophischen Knochen zu befördern. Während wir also dasselbe thaten, wandte Blecher die Bier'sche und ich die Helferich'sche Stauung an.

In Bezug auf die Behandlung der neurotischen Knochenatrophie an den Füssen und Knieen kann man zweifelhaft sein, inwieweit man die aktive Übungstherapie treiben soll.

Ich habe es als das Beste gefunden, die Aktivbewegungen fleissig ausführen zu lassen, aber jede Belastung, solange sie noch lebhaft schmerzhaft ist, auszuschliessen, da dieser offenbar immer wieder ein neuer Reiz folgt, der die trophische Störung befördert. Ich halte es also

[1]) Über den Einfluss der künstlichen Blutstauung auf Gelenksteifigkeiten nach Traumen und längerer Immobilisation. Deutsche Zeitschr. für Chir. LX p. 250.

für das Beste, die betreffenden Füsse zwar nicht zu immobilisieren, aber die Belastung durch eine Thomasschiene oder einen, nach demselben Prinzip konstruierten Stützapparat auszuschalten. Ich habe bei hartnäckigen Fällen mit dieser Behandlung gute Erfolge gehabt.

Die Prognose ist unter Umständen günstig. Manchmal tritt nach wenigen Wochen geradezu ein plötzlicher Umschwung zur Heilung ein mit gleichzeitigem Verschwinden der Knochenveränderung. Die Regel ist dies aber nicht, sondern eine grosse Zahl von Patienten behält dauernde federnde Steifigkeit der Finger zurück. In chronischen Fällen verschwindet nach meiner Beobachtung die Schmerzhaftigkeit der Finger und auch die Knochenatrophie, während die Gelenksteifigkeit dauernd bestehen bleibt. Wahrscheinlich sind in solchen Fällen die Gelenkkapseln irreparrabel verkürzt.

Die Beschwerden am Fusse sind meist auch sehr hartnäckig und können sich über Jahre in gleicher Stärke hinziehen.

Die Diagnose stützt sich auf den röntgographischen Nachweis der Knochenatrophie. Wenn dieser unmöglich ist, ist das gleichzeitige Auftreten trophischer Hautstörungen, besonders Cyanose, Kälte, Ödem und der Muskelatrophie von der grössten Wichtigkeit. In einigen meiner Fälle war nach längerer Zeit zuerst die Cyanose verschwunden und die Muskelatrophie nur noch gering. Es blieb aber die Schmerzhaftigkeit und die röntgographisch nachweisbare Knochenatrophie bestehen.

Es scheint mir nicht unwichtig, auf die differential-diagnostischen Schwierigkeiten hinzuweisen. Wie die oben angeführten Krankengeschichten genügend beweisen, wird der Zustand häufig verkannt. In vielen Fällen wird dem Patienten Übertreibung, ja sogar Simulation vorgeworfen (Fall 5, 14, 16). Dieses ist erklärlich, weil, wenn die Knochenatrophie übersehen wird, der objektive Befund in keinem Verhältnis zu den lebhaften Beschwerden steht.

Auffallend viele Fälle meiner Beobachtung sind auch teils von mir, teils auf anderen Abteilungen als sekundäre Tuberkulose (Fall 6, 10, 14, 15) und einer als Syphilis (Fall 2) angesehen, weil die trophischen Hautstörungen für Entzündungserscheinungen angesehen wurden. Ich habe die Überzeugung gewonnen, dass auch anderen Beobachtern sehr häufig dieser diagnostische Irrtum passiert. Z. B. citiert Kienböck (l. c.) zwei Fälle dieser Art, wo Tuberkulose nach seiner Ansicht fälschlich vermutet wurde.

Die klinischen Erscheinungen dieser beiden Krankheiten, der traumatischen Tuberkulose und der lokalen traumatischen Trophoneurose sind sich in der That unter Umständen sehr ähnlich, da beiden die chronische Gelenkschwellung ohne Erguss, chronisches Ödem, Cyanose, Hautatrophie, Muskelatrophie, hochgradige Funktionsstörung gemeinsam ist. Bei der Knochentuberkulose beobachtet man bekanntlich regelmässig auch in exquisiter Weise Knochenatrophie der benachbarten spongiösen Knochen. Röntgographisch besteht nach meiner Ansicht oft kein Unterschied. Auch der Verlauf, nämlich die allmähliche Steigerung aller Symptome nach einem oft leichten Trauma ist derselbe. Um sich vor Verwechselungen zu schützen, muss man auf gleichzeitig bestehende Tuberkulose anderer Organe achten. Ferner muss der weitere Verlauf entscheidend sein, da man in der Regel bei der Tuberkulose Auftreten von Eiterungen erwarten muss.

Wenn also auch der weitere Verlauf des Falles in der Regel den diagnostischen Irrtum aufklären wird, so ist es doch klar, wie wichtig die frühzeitige Erkennung des Leidens ist, weil die Tuberkulosebehandlung (Immobilisation, Jodoformglycerininjektion u. s. w.) natürlich für diese Fälle unzweckmässig und schädlich ist.

Ferner liegt es auch sehr nahe, bei neurotischer Knochenatrophie am Fuss an entzündlichen Plattfuss zu denken, wenn die trophischen Hautstörungen als chronisch entzündliche Erscheinungen verkannt werden (Fall 13). Beim entzündlichen Plattfuss ist in der Regel die Muskelatrophie nicht so hochgradig und die Beschwerden pflegen nach Immobilisation wenigstens vorübergehend nachzulassen im Gegensatz zu der neurotischen Knochenatrophie.

Schliesslich muss ich noch die sogenannten Gelenkneurosen berühren, deren Diagnose in vielen Fällen sehr schwierig und meist sehr subjektiv ist. Wir pflegen diese Diagnose zu vermeiden, weil wir die Überzeugung haben, dass sie in vielen Fällen nur besagt, dass man nicht weiss, was in dem betreffenden Gelenk vor sich geht. Dem Krankheitsbild der Gelenkneurose, wie wir es von Brodie, Stromeyer und Esmarch kennen, liegen offenbar verschiedenartige Zustände zu Grunde. Möhring[1]) macht den Versuch, die einzelnen Formen zu zergliedern. Er trennt die Hysterie und die Neuralgie ab und sieht nur die „funktionellen, traumatischen, vasomotorischen Neurosen" als echte Gelenkneurosen an. Am Schlusse seiner Arbeit bringt er Krankengeschichten von nach seiner Meinung zweifellosen Gelenkneurosen. Seine Krankengeschichten haben zum Teil unverkennbare Ähnlichkeit mit einem Teil meiner Fälle, die man ja schliesslich auch traumatische reflektorische Neurosen nennen könnte.

In seinem ersten Fall z. B. handelt es sich um ein 20jähriges Mädchen, das durch einen Fall eine Überstreckung des rechten Fusses erlitt. Es trat Schwellung und Schmerz des Fusses auf, die bestehen blieben. Die Krankengeschichte zog sich durch Jahre hin. Die Symptome bestanden in Schwellung, Cyanose, Kälte, Muskelatrophie und lebhaftem Belastungsschmerz, so dass das Auftreten unmöglich war. Das Röntgenbild zeigte nichts Abnormes. Angesichts der grossen Ähnlichkeit mit einem Teil meiner Fälle ist mir wohl die Vermutung erlaubt, dass in diesem Falle von Gelenkneurose ausser den nachgewiesenen trophischen Haut- und Muskelstörungen auch Knochenveränderungen im Sinne der Atrophie vorgelegen haben mögen, die die lebhaften Belastungsschmerzen erklären würden, denn da es sich nach Möhring weder um Neuralgie noch um Hysterie handelt, fehlt jede sonstige Erklärung für den Schmerz. Da es jedoch misslich ist, die Fälle anderer Beobachter erklären zu wollen, ohne sie gesehen zu haben, so beschränke ich mich darauf, für derartige Fälle die Untersuchung auf Knochenatrophie zu empfehlen, die nach meiner Überzeugung in manchem Falle eine befriedigende Erklärung zu geben im stande wäre, in dem man sich jetzt mit einem Worte begnügen muss.

Was meine eigenen Fälle anlangt, in denen nachgewiesenermassen fälschlich teils Übertreibung, teils Tuberkulose, teils entzündlicher Plattfuss angenommen war, so weise ich noch einmal nachdrücklich auf die Wichtigkeit hin, die diese Untersuchung sowohl für die gutachtliche Beurteilung, als auch für die Therapie hat. Auch wenn man von den Fehldiagnosen absieht, wird es erklärlich, warum unter einem grösseren Material stets eine Anzahl von Patienten, die gewöhnlich scheel angesehen werden, Jahr und Tag trotz orthopädischer Behandlung, Massage u. s. w. ihre Arbeitsfähigkeit nicht wieder erlangen, während anscheinend gleichartige Fälle einen glatten Heilungsverlauf nehmen.

Schlussbemerkung. In meinen Ausführungen glaube ich den Nachweis geliefert zu haben, dass nach Entzündungen und Verletzungen der Extremitäten (mit Bevorzugung der Gelenke) neben der akuten (sogenannten arthrogenen reflektorischen) Muskelatrophie und trophischen Hautstörungen auch eine akute Knochenatrophie auftreten kann, die nach dem Stande unseres heutigen Wissens ebenfalls als reflektorische Trophoneurose aufzufassen ist, dass ferner diese Knochenatrophie sehr bedeutende und hartnäckige Funktionsstörungen hervorrufen kann. Die Funktionsstörungen stehen mit der ursprünglichen Erkrankung nur in indirektem Zusammenhang, so dass unter Umständen die Muskel- und Knochenatrophie den Charakter eines selbstständigen Krankheitsbildes erlangen können. (Z. B. Fall 11, 13, 14.) Ferner ist es klar, dass es nicht nur für die Diagnose und Differenzialdiagnose, sondern auch für die Therapie von Wichtigkeit ist, auf die geschilderten röntgographischen Erscheinungen zu achten und eventuell zu diesem Zwecke, wenn möglich, symmetrische (vergleichbare) Röntgenplatten herzustellen.

[1]) Gelenkneurosen und Gelenkneuralgien, Zeitschr. für orthopäd. Chirurgie IX. B. 13. Heft.

Litteratur.

Wenn man von den zahlreichen Arbeiten über neurotische Knochenatrophie und Gelenkerkrankungen centralen Ursprungs infolge von Rückenmarkserkrankungen (Tabes, Syringomyelie, Poliomyelitis, Verletzungen des Rückenmarks u. s. w.), sowie von den experimentellen Arbeiten über Knochenatrophie nach Verletzungen peripherer Nerven absieht, ist das einschlägige Material nicht gross. Die Arbeiten von Wolff sind oben schon erwähnt. Eine systematische radiographische Bearbeitung des Themas liefert Kienböck in seiner citierten Arbeit. Seine Befunde gleichen fast in allen Einzelheiten den meinigen. Da ich im Interesse der Darstellung die von Kienböck behandelten Punkte nicht eingehend citiert habe, verweise ich hier ausdrücklich auf seine Arbeit. In meiner früheren Arbeit habe ich dem Entzündungsprozess als solchem entschieden eine zu grosse Rolle eingeräumt. Diese Anschauung wird von Kienböck, meiner jetzigen Anschauung durchaus entsprechend, korrigiert.

Über radiographisch nachweisbare akute und chronische „Knochenatrophie" (Sudeck) bei Nerven-Erkrankungen.

Von

Dr. **Nonne**, Hamburg-Eppendorf.

(Hierzu Tafel XVII und XVIII, Fig. 7 und 8.)

Die von Sudeck gefundenen und als „Atrophie" beschriebenen Veränderungen der Knochen führt der Autor auf eine trophische Erkrankung zurück. Die Gründe dafür hat Sudeck in der vorstehenden Arbeit auseinandergesetzt.

Der Begriff der „neurotischen" Knochen-Erkrankung ist in die Neurologie durch Charcot eingeführt worden. Die Richtigkeit der von chirurgischer Seite vertretenen Auffassung, dass die Arthro- und Osteopathien bei Tabikern, bei an Syringomyelie Erkrankten etc. traumatischen Ursprungs seien, muss deshalb als zum mindesten sehr zweifelhaft erscheinen, weil diese Knochen- und Gelenkerkrankungen nicht selten bereits im präataktischen Stadium, sowie bei noch nicht oder nur in geringen Spuren nachweisbarer Störung der Sensibilität auftreten. Ferner weist die Thatsache, dass bei Tabes ganz vorwiegend die unteren Extremitäten, bei Syringomyelie viel häufiger die oberen Extremitäten von Osteo- und Arthropathien befallen werden, auf einen ätiologischen Zusammenhang zwischen Erkrankung von Rückenmark und Skelett hin. Von Chirurgen hat Volkmann selbst, sonst ein Vertreter der „traumatischen" Ätiologie, darauf hingewiesen, dass bei der akuten Poliomyelitis die Knochen-Atrophie der Muskel-Atrophie zuweilen voranginge.

Die Auffassung, dass die auf experimentellem Wege erzeugten Knochenerkrankungen trophischen Herkommens seien, ist bemängelt worden, indem darauf hingewiesen wurde, dass die durch die Nervendurchschneidung bedingte Inaktivität (Lähmung) des Gliedes, dass ferner der Reiz, den das Trauma als solches darstelle, dass endlich die Verletzung der Vasomotoren, welche durch Änderung der Blutzufuhr zu Ernährungsstörungen der Knochen führe, an sich genügend eine Änderung im Knochenbau erklären könnten, ohne dass ein besonderer „trophischer" Einfluss postuliert zu werden brauche. (Fischer, Förster, Kapsommer, Weir Mitchell, Ghillini).

Demgegenüber sei hingewiesen auf das Experiment Schiffs, der bei einseitiger Durchschneidung der motorischen Kiefernerven nur einseitige Knochenatrophie, trotz doppelseitiger Unbeweglichkeit des Kiefers erzeugte; ferner lässt sich die Schnelligkeit, mit der viele Experimentatoren Knochenatrophien auftreten sahen, nicht mit der Annahme einer einfachen Inaktivität vereinigen (Nasse).

Des weiteren tritt die Sudecksche Knochenatrophie durchaus nicht nach jedem „traumatischen Reiz“ ein.

Mit Recht hat Kienböck den von Nalbandoff als „radiographisches Knochen-Resorptions-Symptom“ beschriebenen Fall, in dem es sich um eine Sudecksche Knochenatrophie an den Fingern eines Falles von Syringomyelie handelte, zurückgewiesen, weil an der betreffenden Hand ein eitriges Panaritium bestand und somit die Knochenatrophie, wie uns die in der vorstehenden Arbeit vorgeführten weiteren Beobachtungen Sudecks von neuem lehren, auf diesen entzündlichen Prozess in den Weichteilen zurückgeführt werden musste.

Wenn auch über die neurotischen Knochenerkrankungen eine sehr reichhaltige und weit zurückreichende Litteratur bereits existiert (s. die Zusammenstellung von Schuchardt in „Deutsche Chirurgie“), so fehlen doch noch systematische radiographische Untersuchungen von Skelettteilen bei Rückenmarks- und Gehirn-Erkrankungen, die klinisch auffallende Symptome nicht machten, hierdurch also eine andere Stellung einnehmen als die von Hahn, Gnesda, Schlesinger, Kienböck bei Syringomyelie und von Kienböck und Schlesinger bei Syringomyelie und Tabes dorsalis vorgenommenen röntgographischen Knochenuntersuchungen.

Ich habe, nachdem ich die Sudeckschen Untersuchungen kennen gelernt hatte, eine Reihe von spinalen und cerebralen Erkrankungen untersucht, bei denen das klinische Verhalten der Knochen nicht hinwies auf eine Anomalie ihrer Struktur.

1. In einem Fall von Poliomyelitis anterior acuta (zehnjähriger Knabe), die zu einer atrophischen Paralyse im rechten Peroneus- und Tibialis-Gebiet mit Entartungs-Reaktion und zu einer Parese im linken Peroneus- und Tibialis-Gebiet mit Entartungsreaktion geführt hatte, fand sich bereits vier Wochen nach Einsetzen der Krankheit eine deutliche Struktur-Anomalie, die rechts die Fusswurzel, Mittelfussknochen, Phalangen und den unteren Teil der Tibia, links einzelne Fusswurzelknochen und einzelne Phalangen betraf (s. Fig. 1).

Es müsste in einer grösseren Reihe von Fällen von Poliomyelitis anterior acuta schon bald nach dem Einsetzen der Erkrankung darauf untersucht werden, ob die Sudecksche Knochenatrophie, analog der frühzeitigen „Atrophie en masse“ der Muskeln, ein regelmässiges Früh-Symptom ist.

2. Bei einem jetzt 16jährigen Mädchen, die im vierten Lebensjahr eine akute Poliomyelitis durchgemacht hatte, infolge deren die gesamte rechte obere Extremität total paralytisch geworden war, zeigten die Epiphysen der Phalangen, die Handwurzelknochen und der distale Teil der Vorderarmknochen — weiter wurde nicht untersucht — Aufhellung und Rarefizierung des Knochenstrukturbildes neben einem Zurückbleiben im Gesamt-Wachstum, der bei weitem grösste Teil der Diaphysen jedoch war in der Ausbildung von normalen Röntgenschatten gebender Knochensubstanz nicht gestört worden (s. Fig. 2).

Da die Atrophie der gesamten Muskulatur an Schulter, Ober- und Vorderarm sowie an der Hand eine gleichmässige und höchstgradige war, und da nirgends mehr eine Spur von Motilität vorhanden war, so spricht dieser Fall sehr in dem Sinne, dass das Fehlen motorischer Reize allein nicht die Knochenatrophie (das Wort „Atrophie“ hier auch im Sudeckschen Sinne verstanden) bedingt.

3. In einem Fall von chronisch-progressiver Poliomyelitis anterior chronica, bei dem eine atrophische Lähmung der unteren und oberen Extremitäten seit einem Jahre bestand, fand sich eine höchstgradige Aufhellung der Knochenschatten und Verwaschung des Strukturbildes an Füssen und Händen, deren einzelne Knochen eine scharfe Kontur, wie mit einem spitzen harten Bleistift umrissen, zeigten (s. Fig. 3).

4. Nicht ganz so hochgradig, aber qualitativ gleichwertig war der Befund in einem Falle von alter Tabes dorsalis (ataktische Paraplegia inferior), der eine Kombination mit atrophischen Paralysen in den oberen und unteren Extremitäten zeigte (s. Fig. 4).

5. In einem weiteren Falle handelte es sich um eine auf dem Boden einer alten Lues

thrombotisch vor fünf Jahren entstandene Myelitis transversa im unteren Dorsal- und oberen und mittleren Lendenmark.

Hier hatte neben einer hochgradigen Sensibilitätsstörung für alle Qualitäten eine schlaffe Paraplegia inferior bestanden, die elektrische Erregbarkeit der Nerven und Muskeln der unteren Extremitäten war erloschen gewesen; es fand sich ausgeprägte glossy skin an Ober- und Unterschenkeln, Füssen und Zehen. Die Sektion bestätigte die klinische Diagnose, und die mikroskopische Untersuchung des Rückenmarks zeigte auch eine hochgradige Zerstörung der vorderen und hinteren grauen Substanz. Die radiographische Aufnahme zeigte hier eine höchstgradige „Atrophie", d. h. eine kolossale Aufhellung des gesamten Knochenschattens und eine totale Aufhebung des Strukturbildes der Spongiosa. Dass von einer zu starken Durchleuchtung keine Rede sein konnte, der stark positive Befund also nicht auf Rechnung eines technischen Fehlers gesetzt werden konnte, ging zur Genüge aus der kräftigen Schattenbildung seitens der Weichteile am Fuss hervor (s. Fig. 5).

6. Gegenüber diesen positiven Befunden in Fällen von Rückenmarkserkrankung, und zwar solchen Fällen, in denen die Erkrankung der vorderen grauen Substanz als anatomische Unterlage der motorischen Lähmung betrachtet werden musste, ergab sich ein negativer Befund in einem Fall von „Kompressionsmyelitis" durch Caries im siebenten und achten Halswirbel. In diesem Fall hatte zur Zeit der Aufnahme eine spastische Paraplegia inferior ca. ein Jahr lang bestanden; zu einer Muskelatrophie und zu elektrischen Erregbarkeitsveränderungen war es nicht gekommen.

7. Ebenso habe ich in sechs Fällen von Tabes dorsalis, die verschiedene Grade von Ataxie boten, anfangend mit leichter ataktischer Störung und aufschreitend bis zu seit zwei Jahren bestehender absoluter ataktischer Paraplegie, keine nennenswerte radiographische Anomalie an den Knochen der Füsse gefunden. Auch sonst liessen sich in diesen Fällen trophische Störungen an den tabischen Extremitäten nicht nachweisen.

Hieraus scheint sich mir zu ergeben, dass die Unmöglichkeit des motorischen Gebrauchs der Extremitäten für Rückenmarkserkrankungen nicht die Bedingung für das Zustandekommen der sogenannten „Knochenatrophie" darstellt.

8. Ferner habe ich Fälle von apoplektiform entstandenen Halbseitenlähmungen radiographisch untersucht. In zwei Fällen, in denen das klassische Bild der cerebralen Hemiplegie mit absoluter — spastischer — Lähmung der linken oberen Extremität bestand, war der Befund an den Phalangen und den Handwurzelknochen nur ganz schwach positiv: in diesen Fällen war es nicht zu einer „cerebralen Muskelatrophie" (Quincke, Borgherini, Eisenlohr, Steiner u. a.) gekommen.

9. Demgegenüber zeigte sich in einem anderen Falle bei einem 56jährigen Mann, in welchem bereits sechs Wochen nach der eine Hemiplegie erzeugenden apoplektischen Attacke eine Muskelatrophie an der Hand sich erkennen liess, eine deutliche fleckförmige Knochenatrophie in den Epiphysen und den distalen Partien der Diaphysen der Phalangen sowie in einzelnen Handwurzelknochen (s. Fig. 6).

Einen stärkeren Grad von „Knochenatrophie" fand ich in einem Fall von apoplektischer Halbseitenlähmung sechs Monate nach der Attacke, in dem die — linksseitige — Muskelatrophie an der Handmuskulatur sehr deutlich war. Hier sieht man deutlich nebeneinander die fleckige Form kleiner Inseln von „Atrophie" neben diffuser Aufhellung der gesamten einen Röntgenschatten gebenden Knochensubstanz (s. Fig. 7).

Endlich untersuchte ich auch die Hände eines Falles, in dem es sich um einen 19jährigen Jüngling handelte, welcher im sechsten Lebensjahre von einer Poliencephalitis infantilis acuta befallen war und seither an einer — linksseitigen — spastischen Halbseitenlähmung mit totaler Lähmung der oberen Extremität litt. Die ganze Extremität war im Wachstum in der bekannten Weise etwas zurückgeblieben, auch die Muskulatur dementsprechend weniger ausgebildet als rechterseits, zu einer eigentlichen cerebralen Muskelatrophie war es

aber nicht gekommen. In diesem Fall zeigten sich die Epiphysen und an einzelnen Phalangen auch die distalen und proximalen Partien der Diaphysen leicht atrophisch, die Hauptmasse der Phalangen erschien aber normal. In den Handwurzelknochen und dem noch auf die Platte gekommenen distalen Ende der Ulna war der Befund zweifelhaft (s. Fig. 8).

10. Auffallend ist, wie wenig erkrankt sich die Knochen an Extremitäten zeigen, welche durch periphere Neuritis bedingte Lähmungszustände zeigen. Ich untersuchte einen Fall von alter (ca. ein Jahr bestehender) Druck-Neuritis des Peroneus, in dem eine totale und komplette Peroneuslähmung mit Muskelatrophie und Resten von Ea = R. vorlag. In einem anderen Falle handelte es sich um eine seit zehn Monaten bestehende peripherische Peroneuslähmung bei einem 66 jährigen Arteriosklerotiker; auch hier bestand Muskelatrophie und Ea = R. Das radiographische Knochenstrukturbild war in beiden Fällen im wesentlichen normal. Ebenso war der Befund negativ in einem Fall von alter Polyneuritis alcoholica bei einer 30 jährigen Frau. Die atrophische Lähmung erstreckte sich auf das Peroneus- und Tibialisgebiet, die Strecker und Beuger am Oberschenkel waren nur paretisch; die Kranke war seit einem Jahr bettlägerig. Des weiteren untersuchte ich noch einen Fall von Drucklähmung des rechten nervus radialis bei einem 58 jährigen Tabiker; die elektrische Untersuchung zeigte die schwere Form der Ea = R., das Röntgenbild war normal. Endlich kamen die Hände eines 30 Jahre alten Arztes zur Untersuchung, welcher vor zehn Jahren durch einen Säbelhieb eine totale Durchtrennung des rechten nervus ulnaris am Vorderarm, der nicht wieder hatte vereinigt werden können, davongetragen hatte. Es bestand das bekannte Bild der „Ulnarisatrophie." Die Hand konnte, wie ja so oft in alten Fällen von atrophischer Ulnarislähmung, gut gebraucht werden. Die radiographische Untersuchung ergab keinen nennenswerten Unterschied zwischen den Muskeln der Skelettteile der rechten und der linken Hand.

Für die meisten dieser Fälle peripherischer Lähmung bleibt der Einwand offen, dass eben nur eine teilweise Störung der motorischen Funktion vorlag und somit noch genug motorische Reize an die Extremitäten gelangten, um die Ausbildung der „Knochenatrophie" zu verhindern; für die totale Lähmung der Füsse bei dem Fall von alkoholischer Polyneuritis trifft dieser Einwand nicht zu.

11. Schliesslich war es von Interesse, alte hysterische Extremitätenlähmungen radiographisch zu untersuchen. Es stand mir hierfür je ein Fall von Paraplegia inferior und von Monoplegia sinistra superior zur Verfügung. In beiden Fällen handelte es sich um einen über ein Jahr alten Schulfall hysterischer, kompletter, motorischer und sensibler Lähmung. Die Haut der gelähmten Extremität war livide und kalt, die elektrische Erregbarkeit nur einfach herabgesetzt, soweit es der Vermehrung des Leitungswiderstandes entsprach.

Die Röntgenaufnahme der Unterschenkel-, Fuss- und Zehenknochen in dem einen, der Vorderarm-, Hand- und Fingerknochen in dem anderen Falle zeigte nichts von der Norm Abweichendes.

Dieser normale Knochenbefund in Fällen von Hysterie, bei denen schon so lange alle motorischen und sensiblen Funktionen ausgefallen waren, stellt ein gewichtiges Argument gegen die Auffassung derjenigen dar, die nur in der Inaktivität resp. dem Fortfall der funktionellen motorischen und sensiblen Reize die Ursache der Sudeckschen Knochenatrophie sehen wollen.

Aus den bisherigen Untersuchungen, die zu weiteren Studien auffordern und keineswegs den Anspruch erheben, etwas Abgeschlossenes zu bieten, scheint sich zu ergeben, dass die radiographische Knochenresorption dort gefunden wird, wo die bisherige klinische Untersuchung auch an den Weichteilen trophische Störungen zeigte und die nach unserer heutigen Auffassung durch eine Erkrankung der — spinalen und cerebralen — trophischen Centren bedingt sind.

Hamburg, Februar 1902.

Litteratur.

Fischer: Über trophische Störungen nach Nervenverletzungen an den Extremitäten. Berlin. klin. Wochenschr. 1871, No. 13.

Förster: Über trophische Störungen bei Lähmungen. Deutsche med. Wochenschr. 1880, No. 50.

Ghillini: Untersuchungen über den Einfluss der Nervenverletzung auf das Knochenwachstum. Ztschr. f. orthopäd. Chir. Bd. 5.

Gnesda: Über Spontanfraktur bei Syringomyelie. Mitt. a. d. Grenzgebieten der Medicin u. Chirurgie. II, 1897.

Kapsommer: Das Verhalten der Knochen nach Ischiadeiusdurchschneidung. Arch. f. klin. Chir. Bd. 56. 1898.

Kienböck: Über akute Knochenatrophie bei Entzündungsprozessen an den Extremitäten und ihre Diagnose nach dem Röntgenbilde. Wiener medicin. Wochenschr. 1901, No. 28—35.

Kienböck: Die Untersuchung der trophischen Störungen bei Tabes und Syringomyelie mit Röntgenlicht. Neurolog. Centralblatt 1901, No. 2

Nalbandoff: Zur Symptomatologie der trophischen Störungen bei Syringomyelie. Deutsche Ztschr. für Nervenheilk. Bd. 17. 1900.

Nasse: Über den Einfluss der Nervendurchschneidung auf die Ernährung, insbesondere auf die Form und Zusammensetzung der Knochen. Pflügers Archiv. Bd. 23. 1880.

Schiff: Recherches sur l'influence des nerfs sur la nutrition des os. Comptes rend. hebdom. des séances de l'acad. des sciences. 1854. I, 38. p. 1052.

Schuchardt: Die Krankheiten der Knochen und Gelenke (ausschliesslich der Tuberkulose). Deutsche Chirurgie. Lieferung 28.

Weir Mitchell: Injuries of nerves and their consequences. Philadelphia 1872.

Aus dem Krankenhause Bergmannstrost in Halle a. S. (Prof. Oberst).

Über Rissbrüche des Fersenbeins.

Von

Dr. **Wendt**, Assistenzarzt.

(Hierzu Tafel XVIII, Fig. 1—4.)

Obwohl bereits Malgaigne[1]) auf das häufigere Vorkommen der Frakturen des Fersenbeins aufmerksam machte, ist es doch erst in der neuesten Zeit bekannt geworden, dass dieselben weit zahlreicher sind, als man früher annahm und dass sie oft isoliert ohne Mitverletzung andrer Knochen vorkommen. Besonders hat auch die Anwendung der Röntgenphotographie dazu beigetragen, eine exaktere Diagnose der Verletzungen des Fersenbeins zu ermöglichen.

Nach Gurlt[2]) ist der Prozentsatz der Fersenbeinbrüche 2% aller Frakturen, Schmitt[3]) zählt 14 : 500 und Golebiewski[4]) gar 3,8%. Die Statistik von Lemmen[5]) aus dem Kölner Bürgerhospital stellt 1,83% fest. Von den im Krankenhause Bergmannstrost zu Halle a. S. in den letzten 7 Jahren behandelten 2130 frischen Frakturen betrafen 24 den Calcaneus — also 1,12%. Da es sich hierbei nur um frische Verletzungen handelte — die zahlreichen zur Nachuntersuchung überwiesenen Fälle sind nicht eingerechnet — entsprechen diese Zahlen wohl eher den wirklichen Verhältnissen als die Statistiken von Golebiewski[4]) und Ehret[6]), deren Material sich vorzugsweise aus „Unfallrekonvalescenten“ zusammensetzte.

[1]) Malgaigne, Die Knochenbrüche und Verrenkungen.
[2]) Gurlt.
[3]) Schmitt, Langenbecks Archiv, Bd. 51, Heft 2.
[4]) Golebiewski, Über Calcaneusfrakturen. Arch. f. Unfallheilkunde, Bd. 1.
[5]) Lemmen, Inaug. Diss. 1900.
[6]) Ehret. Über Calcaneusfrakturen. Archiv f. Unfallheilkunde, Bd. 1.

Wenn nun auch die Calcaneusfrakturen verhältnismässig selten sind, so ist doch über dieselben in den letzten Jahren so viel und eingehend veröffentlicht worden, dass wenigstens die eine Form derselben — die Compressionsbrüche — nach allen Richtungen bekannt sein dürften. Nicht so ist es mit den zwar viel früher bekannten, aber offenbar viel seltneren Rissfrakturen dieses Knochens.

Unter den 24 hier behandelten Calcaneusfrakturen waren nur 2, die als Rissbrüche anzusprechen sind.

Ausser einigen älteren Fällen lassen sich in der neueren Litteratur nur etwa 12 Fersenbeinfrakturen zusammenstellen, die entweder nach dem typischen Mechanismus oder Befund oder aus beiden Gründen wahrscheinlich als wahre Rissbrüche anzusehen sind. Eine Bestätigung des Befundes durch das Röntgenphotogramm findet sich aber nur bei wenigen Fällen, nämlich bei Porges[1]), Duffier et Desfosses[2]), Helbing[3]) und Mertens[4]).

Es dürfte daher wohl nicht ohne Interesse sein, die beiden hier beobachteten Fälle kurz zu berichten.

Fall 1. Die 55 Jahre alte Frau C. wollte auf einen Stuhl steigen und setzte zu diesem Zwecke zunächst den linken Fuss auf den Stuhl. Als sie auch den rechten Fuss nachziehen wollte, kippte der Stuhl nach hinten um, so dass sie mit dem rechten Fusse ebenfalls nach hinten stolperte, ohne jedoch zu Falle zu kommen. Sofort fühlte die Patientin an der rechten Ferse lebhaften Schmerz, doch konnte sie noch einige Schritte gehen. Noch an demselben Tage wurde die Frau dem Krankenhause zugeführt.

Der objektive Befund war folgender: Der rechte Fuss wird — bei Rückenlage der Patientin — rechtwinklig zum Unterschenkel gehalten. Die ganze Fersengegend, besonders die direkt hinter beiden Malleolen liegenden Partieen sind geschwollen, die Haut darüber blaurot verfärbt. Vier Querfinger breit über dem unteren Fersenbeinrande sieht man einen kantigen Vorsprung. Man fühlt hier ein mit der Achillessehne zusammenhängendes fingergliedgrosses, nur sehr wenig verschiebliches Knochenstück, über dem die gespannte Haut der Perforation nahe erscheint. Zwischen dem genannten Knochenstück und dem unteren Fersenteil ist eine deutliche Delle zu palpieren. Auch bei maximaler Plantarflexion des Fusses ist es nicht möglich, das zweifellos vom Calcaneus abgetrennte, palpable Knochenstück dem Fersenbein zu nähern.

Die aktive Plantarflexion ist aufgehoben.

Das Röntgenphotogramm (vgl. Fig. 1) zeigt eine Fraktur am hinteren Fersenhöker. Die durchaus entsprechend der von vorn oben nach hinten unten verlaufenden Knochenstruktur des Calcaneus hinziehende Frakturlinie beginnt hinten etwa 3 bis $3^1/_2$ cm über der unteren Fläche des Knochens und ist etwa 4 cm lang. Das dreieckige proximale Fragment berührt — obwohl die Frakturlinie den Knochen völlig durchsetzt — mit seiner vorderen Kante noch das distale Fragment. Die hintere Kante dagegen ist durch den Zug der Achillessehne etwa $5^1/_2$ cm nach oben dislociert.

Die Frakturstelle wurde durch eine etwas seitlich liegende Incision freigelegt (Prof. Oberst), die Fragmente durch Silberdrahtnaht vereinigt und bei rechtwinklig gebeugtem Knie und maximal plantarflektiertem Fusse Gipsverband angelegt (Fig. 2). Die Heilung war etwas verzögert, da eine kleine Nekrose an der Achillessehne auftrat. Nach etwa 8 Wochen wurde die Patientin entlassen. Die Dorsalflexion des Fusses war noch etwas beeinträchtigt und die Wadenmuskulatur schlaff, der Gang noch etwas hinkend.

Der zweite Fall betraf einen 41 Jahre alten Zimmermann. Derselbe fiel aus einer

[1]) Porges, Wien. klin. Wochenschr., 1898 Nr. 8.
[2]) Duffier et Desfosses, Presse médicale 1898. Nr. 31.
[3]) Helbing, St. Zeitg. f. Chirurgie. Bd. 58, p. 489.
[4]) Mertens, Langenb.-Archiv. Bd. 64, Heft 4.

Höhe von 6 Metern auf beide Füsse derartig herab, dass er mit den Zehenspitzen zuerst den Boden berührte und dabei nach vorn umkippend beinahe gleichzeitig auf beide Hände auffiel.

Ausser einigen Hautabschürfungen fand sich die Knöchelgegend und Ferse des linken Fusses ziemlich stark geschwollen. Keine sichtbare Deformität. Intensiver Druckschmerz unter dem äusseren Knöchel und neben und unter dem Achillessehnenansatz.

Das Röntgenbild (Fig. 3) zeigt folgenden bemerkenswerten Befund: Der vordere Teil des Calcaneus ist, mit dem gesunden verglichen, abgeflacht, und zwar beträgt die Differenz fast $^1/_2$ cm. Eine Frakturlinie ist hier nicht zu bemerken, doch ist die Knochenstruktur in einem bogenförmigen Bezirke verwischt.

Von der articulatio talo-calcanea läuft, ca. 0,5 cm von der oberen Fläche des Knochens entfernt, genau in der Richtung der radiären Verstärkungsbälkchen eine $2^1/_2$ cm lange Fissur. Fast parallel zu derselben zieht etwas weiter distal und vor dem Ende der genannten Fissur beginnend eine etwas weiter klaffende ca. 2 cm lange Fissur bis zur hinteren Fläche des Knochens, etwa der Mitte der Achillessehneninsertion. Auch dieser zweite Knochenspalt hält sich genau an die Richtung der Knochenstruktur. Zwischen beiden Fissuren sind eine Reihe aufgefaserter Knochenbälkchen stehen geblieben. Pat. wurde zunächst kurze Zeit mit Gipsverband, dann mit Massage und medico-mechanischen Übungen behandelt.

Bei seiner nach 8 Wochen erfolgten Entlassung war das Fussgelenk fast frei beweglich, der Calcaneus in seinen vorderen Partieen etwas abgeflacht und verbreitert. Ferner bestand noch Schlaffheit der Muskulatur und etwas Neigung zu Ödem. Der Gang war noch etwas schwerfällig — alles Störungen, die auf die am vorderen Teile des Fersenbeins bestehende Kompression zu beziehen sein dürften.

Die Stelle der Calcaneusfissur unter der Achillessehne war schmerzlos und nicht verdickt.

Was den Entstehungsmechanismus der Rissfraktur des Fersenbeins betrifft, so dürfte wohl als Hauptmoment die Kontraktion der Wadenmuskulatur angeschuldigt werden müssen. Helbing nimmt an, dass diese das einzige in Betracht kommende Moment sei. Unsere beiden Fälle scheinen aber doch dafür zu sprechen, dass auch das Gewicht des fallenden Körpers als in der entgegengesetzten Richtung wirkende Komponente nicht unwesentlich bei der Entstehung der genannten Verletzung sein dürfte, was auch bereits Gussenbauer[1]) für einen Teil dieser Frakturen behauptet hat. Helbing hat darauf hingewiesen, dass scharf von diesen Frakturen solche zu trennen sind, bei denen der durch direkte Gewalt abgebrochene Processus posterior calcanei durch den Zug der Achillessehne nach oben dislociert wird.

Unser zweiter Fall erscheint besonders dadurch interessant, dass er gewissermassen die Vorstufe des ersten darstellt. Die Rissfraktur ist vorhanden, aber eine gröbere Deformität noch nicht zustande gekommen.

Eine Erklärung hierfür findet man erstens in der Entstehung der Verletzung und zweitens in der Lage der Frakturlinie.

Der Mann kam zunächst auf die Zehenspitzen zu Fall — hierbei entstand durch den Zug der Wadenmuskulatur und Gegenzug des fallenden Körpergewichts der Riss im Fersenhöker. Fast in demselben Moment aber gab der vordere aufschlagende Teil des Calcaneus, der hier komprimiert wurde, nach und zugleich fiel der Verletzte auf die Hände, so dass ein Weiterwirken der Gewalten aufgehoben wurde und ein völliges Losreissen und so eine stärkere Dislokation der Fragmente nicht zustande kommen konnte. Offenbar sind aber auch noch Fasern der Achillessehneninsertion, die sich noch weiter distal erstreckt, stehen geblieben und haben ein völliges Losreissen des Fragments zusammen mit den stehengebliebenen verbogenen Knochenfasern des elastischen Calcaneus verhindert.

Von den bisher veröffentlichten Röntgenphotogrammen von Rissfrakturen am Fersen-

[1]) Gussenbauer, Prager med. Wochenschr. 1888. Nr. 8.

höker entsprechen die drei Fälle von Porges, Duffier et Desfosses und Helbing so in allen Einzelheiten unserem ersten Falle, dass man die den Knochenbälkchen entsprechend verlaufende Frakturlinie als charakteristisch für die genannten Frakturen ansehen möchte. Auch in unserem zweiten Falle verläuft die Fissur durchaus entsprechend der Architektonik des Knochens.

Das vierte Radiogramm einer Rissfraktur des Fersenhökers, das ich in der Litteratur auffinden konnte, stammt von Mertens. Der Fall, den M. abbildet, zeigt am proc. post. calcanei ein losgelöstes Knochenstück.

Die von der Insertion der Achillessehne schräg nach oben verlaufende Frakturlinie stimmt nicht mit der Richtung der radiären Bälkchen der Calcaneusspongiosa überein. M. glaubt daher, dass der Verlauf der Frakturlinie bei den Rissfrakturen dieses Knochens sich nicht an die Struktur desselben zu halten braucht. (Für diesen Fall ist M. übrigens die Anamnese nicht bekannt, der Entstehungsmechanismus also recht unsicher.)

Ich glaube aber doch, dass der Fall der oben ausgesprochenen Ansicht nicht widerspricht. Wenn man das Radiogramm eines skelettierten Calcaneus vergrössert betrachtet (vgl. Fig. 4), so sieht man dort ausser den radiär verlaufenden Knochenbälkchen etwa parallel zu der Hinterfläche des Fersenbeins eine Reihe Fasern verlaufen, die sich mit den ersteren stumpf und spitzwinklig treffen. Der Scheitel des betr. Winkels liegt unter der Ansatzstelle der Achillessehne. Es ist also wohl denkbar, dass je nachdem im Moment des Unfalles eine stärkere Plantar- oder Dorsalflexion des Fusses bestanden hat, ein Knochenstück in mehr den radiären oder den Randfasern des Calcaneus entsprechender Richtung losgelöst werden kann. Ich möchte daher nach den genannten Radiogrammen als charakteristischen Verlauf der Frakturlinie bei den Rissfrakturen des Fersenbeins den bezeichnen, der dem Verlaufe der Knochenstruktur in der einen oder anderen Richtung entspricht.[1]) Nach den Hebelgesetzen erscheint es am wahrscheinlichsten, dass ein Abriss des Calcaneus am leichtesten bei plantarflektiertem Fusse stattfinden kann; demnach dürfte auch die Rissfraktur in der Richtung der Radiärfasern des Knochens die häufigere sein.

Experimentell konnten Rissfrakturen des Fersenhökers bisher nicht zustandegebracht werden. Auch eine Reihe von uns angestellter Versuche, die noch fortgesetzt werden sollen, haben bis jetzt zu einem positiven Ergebnis über das Aussehen der Fraktur nicht geführt. Es liegt dies hauptsächlich an der Schwierigkeit im Experiment, die natürlichen Verhältnisse nachzuahmen. Wiederholtes Einwirkenlassen einer über 100 Kilogrammmeter betragenden Kraft an der Achillessehne bei (durch Gipsverband) fixiertem Fusse liess den Calcaneus völlig intakt. Durch Hebelwirkung derselben Gewalt riss einmal die Sehne, ein anderes Mal wurde die Sehne an ihrer Insertion zusammen mit den äussersten der Hinterfläche des Fersenbeins parallelen Randfasern abgerissen. Die übrigen Versuche fielen völlig negativ aus.

Nur so viel scheint mir aus den Experimenten bisher hervorzugehen, dass erstens für das Zustandekommen unserer Fraktur sehr grosse Gewalten nötig sind und dass für die meisten Fälle eine reine Zugwirkung wohl nicht ausreicht.

Die Prognose der Rissfrakturen des Calcaneus wird allgemein als günstig bezeichnet.

Bei Fällen mit stärkerer Dislokation — wie in unserem Falle 1 empfiehlt sich die Knochennaht besonders dann, wenn (wie meist) die gespannte Haut zu perforieren oder gangränös zu werden droht. Leichtere Fälle dürften unter Fixation in geeigneter Stellung, ohne Störungen zu hinterlassen, heilen. Selbst eine zurückbleibende Deformität hinterlässt, wie der Fall von Helbing und der von Duffier et Desfosses beweisen, kaum Störungen.

[1]) Wie weit dies für den Fall von Mertens zutrifft, lässt sich leider aus der wenig vollkommenen Reproduktion des Photogramms nicht bestimmen.

Die Litteratur der Frakturen des Calcaneus ist in der Arbeit von Mertens erschöpfend mitgeteilt.

Andererseits ist es wohl auch nicht ausgeschlossen, dass manche Fälle von Achillodynie auf ähnlichen Fissuren wie in unserem zweiten Falle beruhen könnten. Es empfiehlt sich daher in diesen Fällen stets, recht klare Radiogramme anzufertigen.

Eine Kompressionsblende zum Nachweis von Nierensteinen.

Von

Dr. **Albers-Schönberg.**

Eine der Hauptaufgaben der Untersuchungen mit Röntgenstrahlen ist ohne Zweifel der Nachweis von Nierensteinen im lebenden menschlichen Organismus. Trotz der verschiedensten Versuche und trotz der grossen Anzahl hierzu angegebener Methoden leidet dieses Verfahren, wenngleich die Resultate in den letzten Jahren zwar wesentlich verbessert worden sind, doch immer noch an einer gewissen Unvollkommenheit und Unsicherheit.

In früheren Arbeiten habe ich in dieser Zeitschrift wiederholt Gelegenheit gehabt, über die Methode und die Art der Untersuchungen auf Nierensteine zu sprechen. Die Ergebnisse fortgesetzter Experimente veranlassen mich nochmals, an dieser Stelle in der angeregten Frage das Wort zu nehmen. Hierbei muss ich kurz die bereits früher auseinander gesetzten wichtigsten Punkte rekapitulieren.

Die Hauptschwierigkeit, welche sich dem Nachweis der Nierensteine entgegenstellt, beruht einesteils in der Verschiedenheit der chemischen Zusammensetzung der Steine, anderenteils in der Diffusion, welche die Röntgenstrahlung im Körper erleidet. Die Absorptionsfähigkeit für Röntgenstrahlung richtet sich nach dem spezifischen und dem Atomgewicht der einzelnen Steine, so zwar, dass Steine, welche das höhere Atomgewicht und das höhere spezifische Gewicht zeigen, auch einen grösseren Teil der Röntgenstrahlung absorbieren, mithin sich leichter auf der Platte markieren, als Steine von geringerer Dichte und geringerem spezifischen Gewicht.

Im Anfang versuchte man die Steine in der Weise nachzuweisen, dass man den Patienten mit dem Rücken auf eine grosse photographische Platte vom Format 40×50 legte und die Röhre oberhalb des Adomens ungefähr über der Nierengegend einstellte. Man durchstrahlte den Körper annähernd senkrecht und erhielt je nach der Dicke des Patienten ein mehr oder minder gutes Bild, welches die Wirbelsäule, die Lendenwirbel, sowie die unteren Rippen zeigte. Lagen günstige Verhältnisse vor, war vor allen Dingen der Patient nicht zu korpulent, so konnte man beim Vorhandensein grösserer Steine in vielen Fällen deutlich helle Schatten in der Nierengegend sehen, wodurch die Diagnose „Konkremente“ gesichert war. Die Zahl solcher günstigen Fälle war indessen im Verhältnis zu den ungünstigen, bei welchen die Diagnose nicht gestellt werden konnte, ausserordentlich gering; noch nicht fünf Prozent der vorhandenen Steine wurden nachgewiesen. Vor allen Dingen entzogen die Konkremente sich dann der Darstellbarkeit, wenn dieselben klein waren oder der Patient korpulent.

Mit Einführung der Bleiblenden, welche auf anderen Gebieten der Röntgenographie so wertvolle Dienste geleistet haben, besserten sich auch die Resultate der Steinuntersuchungen. Durch sachgemässe Anwendung von Bleiblenden, welche entweder dem Patienten direkt über der Nierengegend auf die Bauchdecke gelegt wurden, oder welche man in einiger Entfernung von der Bauchhaut möglichst genau centrierte, gelang es, eine grössere Anzahl positiver Diagnosen zu stellen. Es beruhte dieses darauf, dass die Blenden die Diffusion der Strahlen im Körper verminderten.

Die Schwierigkeit der genauen Einstellung der Röhre oberhalb dieser Blende wurde durch einen von mir in den Fortschritten angegebenen Blendenapparat beseitigt und hier-

durch die Möglichkeit gegeben, durch Anfertigung mehrerer einzelner Bilder systematisch die ganze Nierengegend abzusuchen. Durch die Blendenanwendung war natürlich bedingt, dass die Bilder eine der Weite der Blende entsprechend verschiedene Grösse hatten. Man musste aus der Summe mehrerer kleiner Einzelaufnahmen sich das Gesamtbild der Nieren konstruieren.

Es ist wohl nicht zu leugnen, dass mit Einführung dieser und ähnlicher Hilfsapparate die Bilder besser und die Zahl der positiven Diagnosen grösser wurde, indessen mit Sicherheit konnte die Diagnose auch jetzt noch nicht in allen Fällen gestellt werden, und zwar waren es besonders diejenigen Patienten, welche eine grössere Körperfülle hatten, bei denen auch dieses Blendenverfahren versagte. Ich liess es mir daher angelegen sein, durch weitere Versuche die Blendenapparate zu verbessern.

Wie schon erwähnt, verhindert hauptsächlich die grosse Diffusion, welche die Strahlen im Körper erleiden, die Sicherheit der Untersuchungsmethode, namentlich diffundieren die Strahlen sogenannter harter Röhren ausserordentlich stark im menschlichen Körper, so dass dadurch die unter dem Körper befindliche photographische Platte verschleiert wird.

Man kann nun auf verschiedene Weise diese Diffusion bekämpfen. Die Anwendung

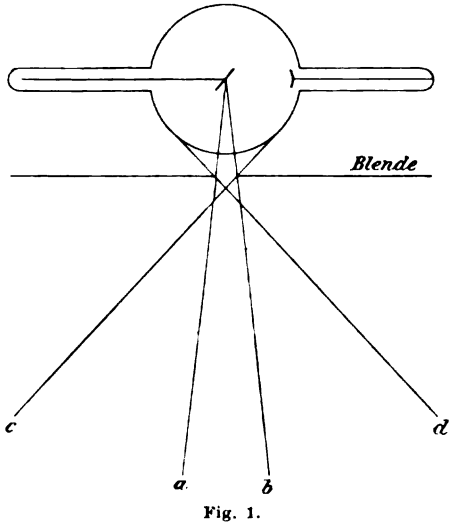

Fig. 1.

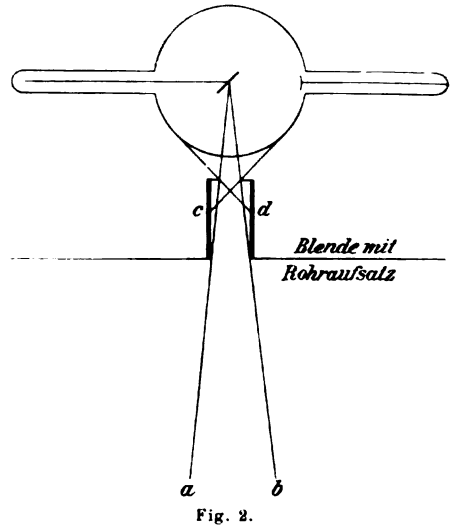

Fig. 2.

ganz weicher Röhren, deren Strahlen am wenigsten diffundieren, würde die einfachste Lösung sein, indessen dringen bekanntlich die weichen Strahlen nicht genügend durch den menschlichen Körper, um noch eine Wirkung auf die photographische Platte ausüben zu können. Aus diesem Grunde schon sind wir darauf angewiesen, härtere Röhren zu nehmen, deren höhere Diffusion wir durch das Zwischenschalten geeigneter Bleiblenden, vermindern.

Nehmen wir beispielsweise eine Platte, deren Diaphragma einen Durchmesser von 5 cm zeigt und centrieren oberhalb, wie Fig. 1 erläutert, eine Röntgenröhre, so sehen wir, dass ausser dem fokalen Strahlenbündel *a*, *b* welches vom Fokus der Röhre ausgehend, die Blende passiert, auch noch die von der Glaswand der Röhre austretenden Strahlen *c*, *d* durch das Diaphragma hindurchtreten. Letztere tragen nun ihrerseits durch die Diffusion im Körper dazu bei, die Platten zu verschleiern, so dass wir selbst bei Anwendung einer Bleiblende immer noch ein gewisses Quantum störender Strahlen haben, welche durch die Blenden nicht zurückgehalten werden können.

Um nun aber diese letzteren nach Möglichkeit zu beseitigen, muss unser Bestreben dahin gehen, möglichst ausschliesslich das fokale Strahlenbündel den Körper passieren zu lassen unter Ausschliessung der von der Röhrenwand kommenden sekundären Strahlung. Diesen

Zweck erreicht man durch Benutzung einer röhrenförmigen, auf der eigentlichen Bleiblende aufgestellten Blende, wie dieses Fig. 2 veranschaulicht. Die Durchmesser der Öffnungen der oberen und der unteren Rohrapertur betragen 3 cm. Wir sehen nun, wie das fokale Strahlenbündel *a, b,* die untere und die obere Röhrenapertur passiert, während die Strahlen *c, d,* welche von der Glaswand der Röhre kommen, zwar die obere Rohrapertur passieren, dann aber im Innern der Röhre stecken bleiben und hiermit unschädlich gemacht werden. Lässt man nun dieses von der Nebenstrahlung der Röhre annähernd freie fokale Bündel, welches aus der unteren Rohrapertur austritt, den menschlichen Körper durchdringen, so ergiebt sich ohne weiteres, dass diese Strahlen auf der photographischen Platte ein wesentlich schärferes Bild zeichnen werden als wenn die Fokusstrahlen durch gleichzeitig eindringende Nebenstrahlung der Röhren vermischt wären. Aber auch in letzterem Falle wird die Diffusion der durch den Körper dringenden Fokusstrahlen noch störend auf die Platten wirken und zwar um so störender, je dicker der zu durchstrahlende Körperteil ist und je weiter die Strahlenquelle von der photographischen Platte entfernt ist.

Die Blendenweite kann nun über ein gewisses Mass hinaus nicht verkleinert werden, da sonst die Bilder schliesslich zu klein ausfallen würden. Es bleibt also nur übrig, auf eine Verkürzung der Distanz zwischen Strahlenquelle und Blende hinzuwirken.

Von diesem Gesichtspunkte ausgehend, habe ich einen neuen Apparat konstruiert, welcher unten näher beschrieben werden soll.

Wenn es, wie bekannt, gelingt, bei vorsichtiger, allmählich in die Tiefe dringender Palpation schliesslich in geeigneten Fällen die Nieren zu fühlen, so muss es auch möglich sein, mit einem stumpfen, nicht zu grossen Gegenstand bei langsamen Druck allmählich fast unmittelbar an die Nierengegend hinanzudringen. Ich benutze hierzu eine röhrenförmig konstruierte Blende, welche durch einen Trieb dem Patienten ganz allmählich in die Nierengegend gedrückt wird. Liegt der zu Untersuchende anf einer photographischen Platte, so gelingt es unschwer, die Entfernung zwischen der unteren Rohrapertur und der Platte um 5 bis 10 cm zu verringern. Bei einer derartig geringen Distanz nun können wir selbstverständlich auch eine weichere und kontrastreichere, mithin weniger zur Diffusion Anlass gebende Röhrenqualität benutzen. Es werden also auch solche Konkremente, welche ein niederes Absorptionsvermögen haben, wie harnsaure Steine, infolge der Weichheit der Röhre darzustellen sein.

Es ist mir wiederholt gelungen, scharfe Bilder des Musculus psoas zu erzielen, mithin Weichteile zur Darstellung zu bringen. In solchen Bildern, welche derartige Weichteildifferenzierungen zeigen, wird sich meines Erachtens ein Konkrement bis etwa Erbsengrösse unter allen Umständen abzeichnen müssen.

Ich habe deshalb als Forderung für ein technisch genügendes Bild der Nierengegend folgende Bedingungen formuliert:

1. Sichtbarkeit der Processus transversi der Wirbelsäule,
2. deutliche Sichtbarkeit der letzten Rippe, womöglich mit Struktur,
3. Differenzierung des Musculus psoas.

Zeigt eine Aufnahme diese Qualität und sind keine für Nierensteine sprechenden Schatten vorhanden, so stehe ich nicht an, nach meinen jetzigen Erfahrungen das Vorhandensein grösserer Konkremente (etwa bis Erbsengrösse) auszuschliessen.

Ich bemerke an dieser Stelle, dass die Beurteilung solcher Nierensteinplatten eine gewisse Übung erfordert. Die Konkrementschatten sind bisweilen so ausserordentlich schwach, dass sie kaum vom Auge wahrgenommen werden können. Man wird solche Platten bei Abblendung alles seitlichen Tageslichtes betrachten müssen, wobei sich empfiehlt die Platte nicht nur vertikal sondern auch horizontal zu halten, da dann bisweilen eventuelle Steinkonturen deutlicher hervortreten. Diese Steinkonturen haben stets etwas Charakteristisches, so dass man sie nicht leicht mit den durch den Darminhalt bedingten Schatten verwechseln kann. Sie haben stets ziemlich scharfe und nicht verwaschene Konturen, während Schatten des Darminhalts ver-

waschene Umrisse zeigen. Man hüte sich vor allem, die Processus transversi der Wirbelsäule für Konkremente auszusprechen, wozu man dann besonders leicht verleitet werden kann, wenn, wie dieses gar nicht so selten vorkommt, die äusseren Spitzen der Fortsätze stark verkalkt sind und daher besonders helle Flecke auf der Platte geben.

Auch über die Verschiedenheit der Lage der Steine muss man orientiert sein. In einer Reihe der Fälle finden wir die Konkrementschatten um die letzte Rippe herumliegend. Auch noch oberhalb der letzten Rippe kommen solche vor. Alsdann erstreckt sich das Gebiet ihres Auftretens entlang der Wirbelsäule herunter bis zur Crista ilei, wobei die Ureteren-Steine mit eingeschlossen sind. Gewöhnlich liegen die Steine ca. drei Querfinger breit von der Wirbelsäule entfernt, bisweilen auch noch mehr nach aussen. Bei der vorstehenden Schilderung der Lage ist selbstverständlich eine senkrechte Einstellung des Diaphragma vorausgesetzt gewesen. Ich stelle das Diaphragmarohr derart ein, dass ich zunächst das Rohr bei Rückenlage des Patienten auf den unteren Rippenbogen, seitlich von der Nabelhorizontalen einstelle. Hierbei lässt sich natürlich keine starke Kompression anwenden, da der Rippenbogen nicht genügend nachgiebig ist und ein Druck hier schmerzhaft empfunden wird. Man hilft sich durch Schrägstellung des Kompressionsrohres, wie Fig. 3 zeigt und geht mit dem Rohre schräg unter dem Rippenbogen in die Tiefe, vergl. Fig. 4.



Diese Einstellung giebt ein Bild, welches die letzte und einen Teil der vorletzten Rippe zeigt und etwa die Hälfte der Wirbelkörper. Nach unten ist die Aufnahme nicht begrenzt. Bei der zweiten Aufnahme stelle ich die Blende dicht unterhalb des unteren Rippenbogens seitlich der Nabelhorizontalen ein. Das sich hierdurch ergebende Bild zeigt die halbe Wirbelsäule und ist nach oben und unten nicht begrenzt, eventuell zeigt sich nach unten bereits ein Stück der Crista ilei. Die dritte Aufnahme wird in gleicher Weise um wenige Centimeter tiefer eingestellt und ergiebt schon ein wesentliches Stück der Beckenschaufel. Bei der letzten, der vierten Aufnahme, wird das Blendenrohr hart am Os pubis vorbei schräg in den Unterleib eingedrückt. Hierbei ergiebt sich ein Bild, welches einen Teil der Linea inominata, ferner die Synchondrosis sacroiliaca, schliesslich einen Teil des Kreuzbeins zeigt. Diese Aufnahme entspricht dem unteren Teil des Ureters.

Wir haben mithin drei bis vier Aufnahmen zu machen, welche die Gegend vom oberen Pol der Niere bis hinunter zur Einmündung des Ureters in die Blase deutlich zur Darstellung bringen.

Bevor ich zur Beschreibung des Apparates und zur Erklärung der nebenstehenden Abbildungen übergehe, muss ich erwähnen, dass diese Methode der Blendenanwendung unter Kompression sich auch vorzüglich eignet, um die Lendenwirbelsäule sowie das Kreuzbein darzustellen. Fig. 4 zeigt die Anwendung der Kompressionsblende zum Zweck der Aufnahme einer Lendenwirbelsäule. Das Rohr ist senkrecht über dem Nabel in den Leib eingedrückt. Das hierbei gewonnene Bild giebt etwa zwei Lendenwirbelkörper, welche auch bei ziemlich korpulenten Personen Struktur zeigen. Bei dünnen Personen sind scharfe Strukturbilder selbstverständig stets zu erhalten. Aufnahmen des Kreuzbeins, welche mit Strukturdetails bei Erwachsenen bisher gar nicht oder nur sehr selten möglich waren, erhält man mit solcher Blende

fast stets. Die unteren Teile des Kreuzbeins und des Steissbeins werden zur Darstellung gebracht, indem man das Rohr schräg gegen die Symphyse richtet und dann unterhalb der Symphyse eindrückt. Schliesslich sei noch erwähnt, dass auch zur detaillierten Aufnahme des Hüftgelenks sowie des Schultergelenkes sich die Blenden gut verwerten lassen. Eine Kompression der Muskulatur oberhalb des Hüftgelenks ist natürlich nicht oder nur in sehr geringem Grade möglich. Ich kann die Blende dann empfehlen, wenn es sich um Präzisionsaufnahmen

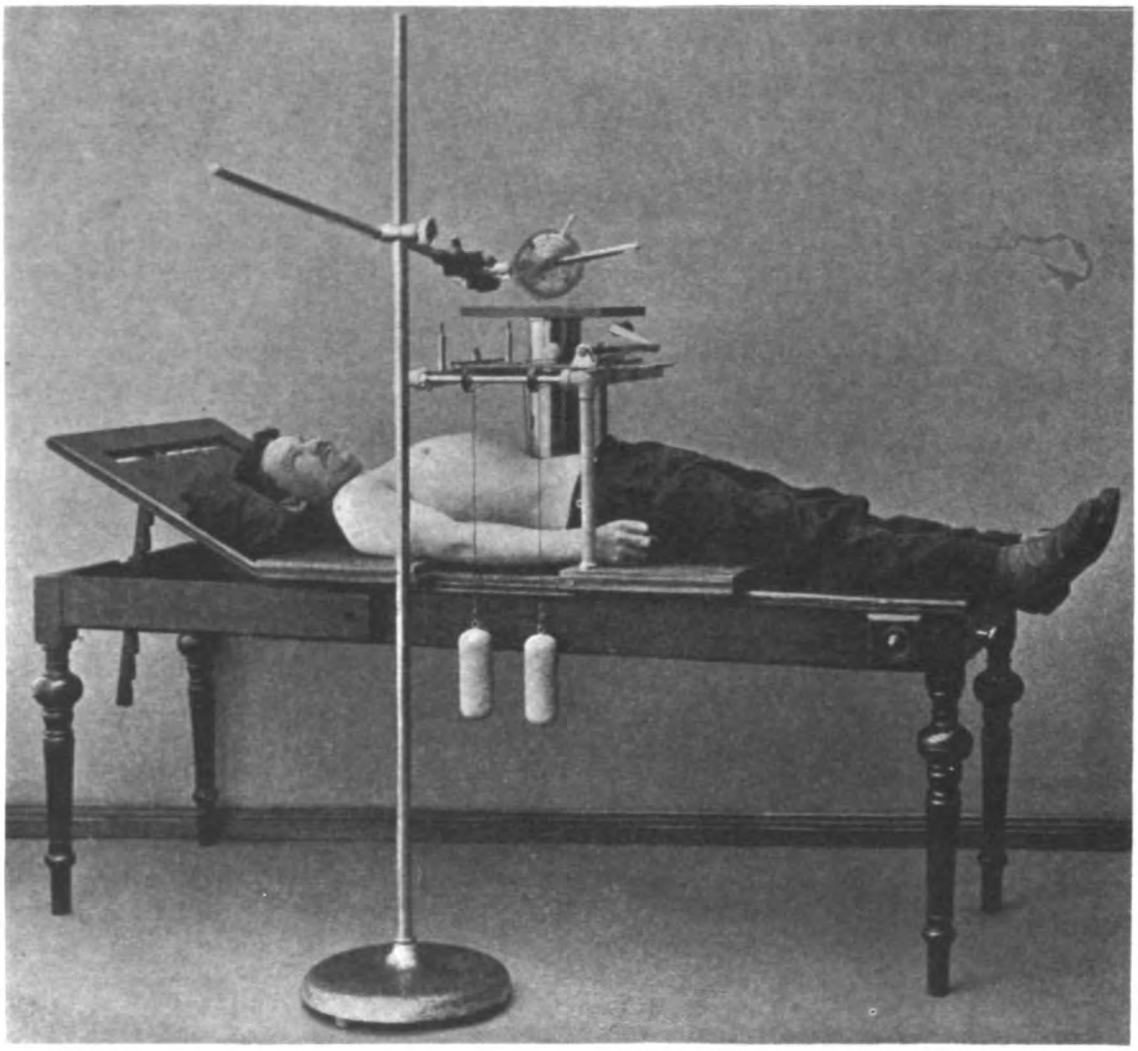

Fig. 4.

einer nicht zu grossen Partie handelt, so z. B. leistete mir die Blende gute Dienste beim Nachweis metallischer Fremdkörper im Auge. Erwähnt mag noch werden, dass auch zum Nachweis der Blasensteine sich dieser Apparat verwerten lassen wird.

Der Apparat besteht, wie Fig. 6 zeigt, aus einer Holzplatte, auf welcher mittels drei senkrechter eiserner Röhren ein viereckiger Metallrahmen gehalten wird. Dieser Metallrahmen kann, wie Fig. 7 zeigt, senkrecht in die Höhe geklappt werden, welche Manipulation man vorzunehmen hat, wenn man den Patienten auf die Holzplatte legen will. Auf dem erwähnten eisernen viereckigen Rahmen befindet sich, wie dieses besonders aus Fig. 7 hervorgeht, ein länglicher, kleiner, viereckiger Eisenrahmen, in welchem der Hauptbestandteil des Apparates das Rohr, befestigt ist. Das Letztere ist so auf dem viereckigen Rahmen angebracht, dass

es in einer Hülse laufend durch einen einfachen Kurbeltrieb bald hoch bald niedrig gedreht werden kann. Zwei Gewichte ermöglichen das selbstständige Emporsteigen des Rohres aus seiner tiefen Einstellung. Der Kurbeltrieb ist mit einer Hemmung versehen, welche die Fixierung des Rohres in jeder beliebigen Höhe gestattet. Um nun eine bequeme Verschiebung des Rohres zu ermöglichen, ist der viereckige Rahmen, welcher das Rohr trägt, verschieblich auf dem grossen viereckigen Rahmen angebracht. Mittels einiger Flügelschrauben

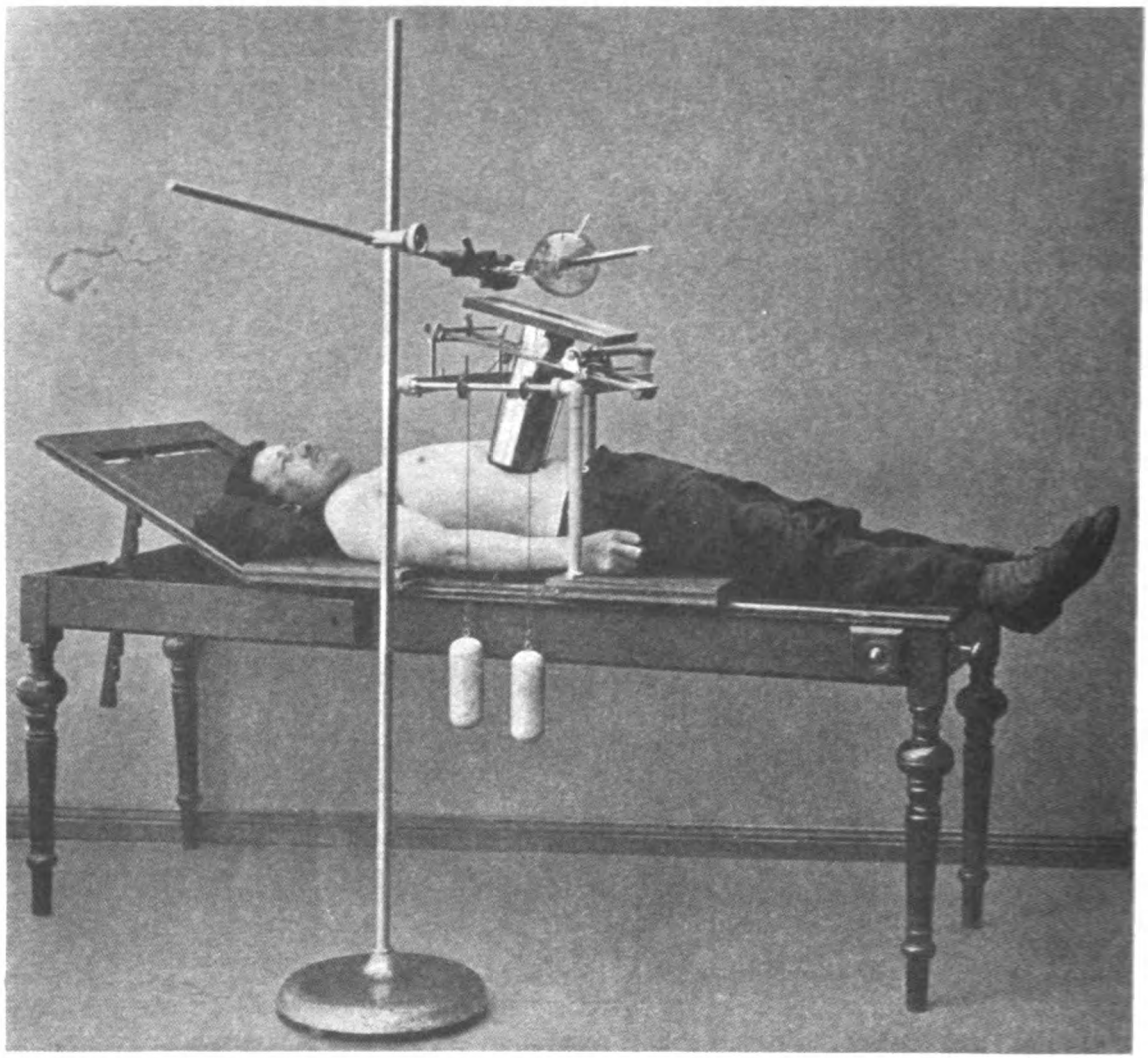

Fig. 5.

kann der kleine Rahmen in jeder Stellung fixiert werden. Um schliesslich auch eine Schrägstellung des Rohrrahmens zu ermöglichen, dienen einige Zusatzteile, die wir in Fig. 3 und 4 sehen. Letztere gestatten eine Schrägstellung des Rohres in zwei verschiedenen Graden, vergl. Fig. 3 und 4. Das Rohr besteht aus Metall und trägt im Innern eine Bleiauskleidung. Sein unterer Rand, welcher dem Patienten in das Abdomen gedrückt werden soll, ist, um Übertreten von elektrischen Entladungen zu vermeiden, aus Hartgummi konstruiert. Oben auf dem Rohr befindet sich eine Platte, welche mit Blei gedeckt ist und einen runden Ausschnitt der unteren Rohrapertur entsprechend trägt. Um nun eine möglichste Ausnutzung lediglich der Fokusstrahlen unter Vermeidung der seitlich von der Röhrenwand ausgehenden Strahlung zu erhalten, trägt das Rohr am oberen Ende ein auf den

Figuren nicht erkennbares Diaphragma von 2,8 cm Durchmesser. Dieses erwähnte Diaphragma ist so gross gewählt, dass bei einem Abstande der Röhre von etwa drei Querfinger Breite über dem Blendenloch der Lichtkreis genau der unteren Rohrapertur entspricht, d. h. mit anderen Worten, dass dieses Diaphragma von 2,8 cm Durchmesser bei einer Plattenentfernung von 31 cm (dieses ist die Länge des Rohres) einen Lichtkreis von der Grösse der unteren Rohrapertur (9 cm Durchmesser) wirft. Die Röntgenröhre wird, wie dieses die Figuren zeigen, genau senkrecht über der oberen Rohrapertur eingestellt.

Es empfiehlt sich, auf der mit Blei gedeckten Holzplatte ein paar kleine Röhrenhalter anzubringen, so dass die Holzplatte und die Röhre unveränderlich zusammenhängen. Es ist auf den nebenstehenden Figuren ein grösseres Röhrenstatif gezeichnet worden. Es ist indessen nicht so praktisch wie die oben erwähnten festen kleinen Röhrenhalter.



Fig. 6.



Fig. 7.

Man stellt nun, wie schon erwähnt, die Röhre centriert über dem oberen Diaphragma ein. Ob dieses exakt geschehen ist, kontrolliert man mittels Leuchtschirm. Zeigt derselbe einen guten Belichtungskreis, so steht die Röhre richtig, ist der Kreis nicht vollkommen oder verschoben, so steht die Röhre falsch. Die Untersuchung geht nun so von statten, dass man, wie Fig. 7 zeigt, den Rahmen in die Höhe klappt, in den Holzausschnitt des unteren Brettes eine Kassette legt, den Patienten mit dem Rücken auf die Kassette lagert und nun (Fig. 5) den unteren Rahmen herunterklappt und verschraubt. Jetzt wird, nachdem das Kompressionsrohr genau über der zu untersuchenden Partie eingestellt ist, das obere Holzbrett, auf welchem die Röhre befestigt ist, auf das Rohr aufgesetzt und mittels langsamer Kurbeldrehung dem Patienten das Rohr in den Leib geschraubt. Man fordert die zu untersuchende Person auf, anzugeben, wann sie Unbehagen resp. Schmerz beim Eindrücken verspürt. Stellt sich irgend eine unangenehme Empfindung ein, so wird nicht weiter in die Tiefe gedrungen. Nach Beendigung des Einschraubens des Rohres wird die Röhre in Funktion gesetzt und je nach dem vorliegenden Falle 1 bis 3 Minuten belichtet. Ich komme bei Nierensteinaufnahmen mit mittelharten Röhren meist mit 2 Minuten Belichtungszeit aus. Nach Vollendung der Aufnahme löst ein Druck

auf den Hemmungsmechanismus die Kraft der Gewichte aus und der ganze Cylinder hebt sich von selbst nach oben, so dass der Patient von dem Drucke sofort befreit wird. Man vergesse nicht, für den Fall, dass ein Röhrenstatif benutzt wird, vorher die Röhre zu entfernen, damit nicht das emporschnellende Blendenrohr die Röhre zertrümmert. Befindet sich dagegen, wie ich dieses empfehlen möchte, die Röhre direkt auf dem Brett montiert, so ist ein solches Zerstören der Röhre nicht zu befürchten.

Schliesslich möchte ich noch hinzufügen, dass man auch den ganzen Mechanismus in anderer Weise benutzen kann, indem man nämlich in die untere Röhrenapertur eine runde photographische Platte einlegt und die Röntgenröhre unter dem Untersuchungstisch montiert. Drückt man nun den Kompressionscylinder dem Patienten in den Leib, so nähert man die photographische Platte dem zu untersuchenden Gegenstand. Es würde dieses eventuell dann Anwendung finden können, wenn es sich um den Nachweis von Steinen in der Gallenblase handelt. In diesem Falle wird, wie Fig. 5 zeigt, das Rohr schräg gestellt und schräg unter dem Rippenbogen eingedrückt. Man wird auf diese Weise unter Umständen die photographische Platte der Gallenblase resp. der Leber noch mehr nähern können, als wenn man den Patienten nur mit dem Leib auf die Platte legt. Versuche hierüber stehen noch aus.

Dieser Kompressionsblendenapparat ist auf meine Veranlassung von Herrn Rodde (Siemens & Halske) in technischer Beziehung auf das Beste ausgestattet worden und kann für die Zwecke der Nierensteinuntersuchung sowie für Aufnahmen der Lendenwirbelsäule des Kreuzbeins und anderer schwieriger Skelettpartien empfohlen werden.

Über die Einrichtung des Plattenarchivs.

Von

Dr. **G. Holzknecht** und Dr. **R. Kienböck** (Wien).

Der so oft hervorgehobene Vorteil, in den Negativen bleibende Dokumente der radiographischen Diagnose zu besitzen, besteht natürlich nur dann, wenn ein geordnetes Archiv die rasche Entnahme der Platten nach allen praktischen und wissenschaftlichen Gesichtspunkten erlaubt. Dass ein diesen Anforderungen genügendes Archivsystem sehr einfach sei, glaubt anfangs jeder und sucht mit einer einfachen Numerierung und der fortlaufenden Aufstellung nach den Formaten das Auslangen zu finden. Bald überzeugt er sich aber vom Gegenteil, und überall hört man heute über den Mangel einer guten Archiveinrichtung klagen. Der Grund der Schwierigkeit liegt vor allem in der Grösse und Zahl der Formate.

Es greifen noch eine Reihe von Fragen ein, die wir hier nur kurz berühren wollen. Das Röntgenverfahren treibt, man kann es täglich klarer sehen, zum specialistischen Betrieb in grossen Anstalten hin. Es giebt mit Ausnahme der Chirurgie kein medicinisches Specialgebiet, das mit so grossem technischen Apparat arbeiten muss, wie die Radiologie, wenn sie die zur Zeit möglichen Resultate erreichen will; es giebt auch keines, das so wie sie — das mag man ihrer Jugend zugute halten — an so vielen Stellen in technisch ganz unzulänglicher Weise betrieben wird; es giebt endlich auch kein medicinisches Specialgebiet, dessen gesamte notwendige Arbeit zu so grossem Teile nicht ärztlich, sondern technisch ist. Wohl mehr als $^4/_5$ sind nicht ärztliche Arbeit, die persönlich zu leisten der beschäftigte Radiologe kaum Zeit finden wird. Man braucht gut geschulte Hilfskräfte, wählt am besten Frauen.

Die Einrichtung nun, wie wir sie in unseren Instituten zu unserer Befriedigung getroffen haben, hat mehrere Vorstadien. Wir haben früher — bei rein klinischer Thätigkeit — uns auf wenige Plattenformate (40/50 cm, 30/40 u. 18/24) beschränkt, da wir weniger zum Sparen genötigt waren, dagegen die ganzen Dienste des Laboratoriums allein zu machen hatten. Je mehr Formate, desto grösser die Mühe des Einreihens. Nun steht es anders, und Stein[1]) regt uns an, auch unsere Einrichtung bekannt zu geben. Stein verwendet 6 Formate, wie wohl die meisten. Es ist aber leicht einzusehen, dass praktisch — sparende Anpassung an die Objektgrösse — viel mehr Formate (etwa $1^1/_2$ Dutzend) notwendig sind: nicht nur die üblichen (aus der Camera-Photographie übernommenen) 40/50, 30/40, 28/34, 24/30, 18/24, 13/18 und die kleineren 9/12, 6/9, 4/6 und 4/4, sondern auch die durch Längsspaltung der ersteren

[1]) Diese Zeitschrift, Bd. V, Heft 3.

erhältlichen 20/50, 15/40, 14/34, 12/30, 9/24, 6,5/18 und 4,5/12, wie sie heute von zwei Fabriken (Schleussner-Frankfurt und Siebert-Wien)[1]) auf unsere Anregung hin (einzeln gepackt) geliefert werden. Viel mehr als die Hälfte der Röntgenaufnahmen sind von Extremitäten herzustellen, denen aber Längsformate entsprechen, will man die „luftschwarzen" Randteile bei Aufnahme grosser Abschnitte sparen. Auch bei Rumpfaufnahmen, wo man nur bestimmte Abschnitte untersuchen will (z. B. Schultern, Wirbelsäule, Sternum, Lungenspitzen, Hüftgelenk, Nieren rechts und links verglichen), sind querunterlegte Längsformate willkommen (s. Figur).

Nicht allzu kleine Formate anempfehlen wir, sondern eher grössere, um nicht nachträglich zu erfahren, dass man bei der Aufnahme nicht alles Kranke auf die Platte gebracht hat, die Formate sollen sich eben dem Objekt anpassen.

Die Führung des Archivs hat sich nun nach drei Bedürfnissen zu richten. Man muss die Platte finden 1. nach dem Namen des Patienten, 2. nach Diagnosen und 3. nach Körperteilen, aus bekannten praktischen und didaktischen Gründen. Häufig wollen wir eine grosse Zahl von Aufnahmen eines und desselben Körperteils durchsehen; die kleinste Knochenleiste, wenn sie an dem Punkte des Druckschmerzes liegt, kann unsere Deutung irreführen, wenn wir nicht wissen, was normal, resp. als blosse Varietät vorkommt. Und selbst nach Jahren prägen sich noch nicht alle Details dem Gedächtnisse ein. Die Frage, ob krankhaft oder nicht, bezieht sich auf die Knochenkonturen, Innenstruktur, Grössenverhältnisse, projektive Formveränderungen, Lungenzeichnung etc., und wird um so häufiger beantwortet, je schneller ein paar Dutzend Radiogramme desselben Körperteils revidiert werden können.

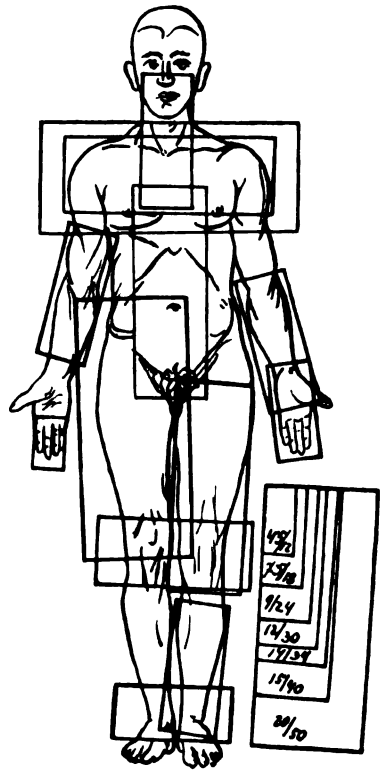

Selbstverständlich sind vor allem die Platten im Archiv nach der Grösse zusammenzustellen, und unter gleichgrossen Platten stellen wir die einer und derselben Körperregion in Untergruppen zusammen. Es fügt sich dabei gut, dass Körperteile in einem gewissen Konnex zur Plattengrösse stehen (auf Platten einer oder weniger Grössen aufgenommen zu werden pflegen). Näheres weiter unten. Zweifel, unter welche Körperteilrubrik eine Platte unterzubringen ist, kommen wohl zuweilen vor, sind aber belanglos, man wähle wie immer.

Wollte man nach Diagnosen ordnen, wie es manche thun, so wäre ein recht unwissenschaftliches Gebahren eine häufige Folge. Pater et diagnosis semper incerti! Nach Tagen oder Monaten ändert man wohl auch die Auffassung. Ferner fällt eine Platte nicht selten unter mehrere Diagnosen, z. B. Fraktur, Luxation und Atrophie des Knochens. Nach einer derselben eingereiht, würde die Platte für die anderen Veränderungen verloren sein. Dagegen können sehr wohl von einer Platte mehrfache Diagnosen in ein Buch eingetragen werden, z. B. unter *F*, *L* und *A*.

Sehr viele Radiologen geben den Platten fortlaufende Nummern; wir thaten es zuerst auch, gaben es aber bald als ganz unnötig auf. Einer Verwechslung der Nummern beugen manche dadurch vor, dass sie bei der Aufnahme die Nummer (aus Metall) auf die Platte photographieren. Es ist praktischer, statt der fortlaufenden Nummern, die doch in keiner näheren Beziehung zum Falle stehen, das Aufnahmedatum durch Metallmarken auf der Platte photographisch festzuhalten. Ein Datumzeiger, wie wir ihn bei der Firma R. Siebert (Wien) haben herstellen lassen, trägt auswechselbare metallene Ziffern, die jeden Morgen (zugleich mit dem Dreh- oder Abreisskalender) für den ganzen Tag eingestellt werden; die Vorrichtung wird vor jeder Aufnahme über den Rand der Platte, der umfasst wird, geschoben. Dies hat übrigens noch einen Vorteil, denn man erfährt so, ob die Platte während der Exposition wirklich mit der Schichtseite nach oben und nicht umgekehrt gelegen sei. Dies kommt durch Versehen beim Packen in der Fabrik oder im Röntgenkabinett beim Unterlegen unter den Patienten vor, kann aber bei Beckenaufnahmen, wo rechts und links nicht ersichtlich ist, falls der Ort der Affektion nicht von früher her bekannt ist, zu verhängnisvoller Fehlbestimmung der erkrankten Seite führen.

Das Wesentliche unserer bewährten Archiveinrichtung sei demnach zusammengefasst.

[1]) Von der letzteren naturgemäss zu halben Preisen, von der ersteren leider fast zum vollen Preis der (!) ungeteilten Platten.

Wir haben:

1. Das Tagebuch (Aufnahmsprotokoll); hier ist in Rubriken einzutragen: Datum, Name des Patienten, Provenienz desselben (Anstalt, Arzt), Anamnese, klinischer Status und Röntgenbefund. Bei letzterem sind in der Schrift die Diagnosen hervorzuheben, unter welchen die Platte in das Diagnosenverzeichnis einzutragen sind.

2. Das alphabetische Namensregister verzeichnet den Zunamen der Patienten, das Datum der Untersuchung, die radiographierte Körperregion (resp. Regionen) mit Plattengrösse und römischer Nummer der Schachtel, in der die Platte aufbewahrt ist.

3. Das alphabetische Diagnosenregister mit denselben Bemerkungen.

4. Der Plattenschrank, von einer dem Betrieb entsprechenden Grösse und Einteilung, wobei die Fächer für die grossen Platten unten, die für die kleineren Aufnahmen höher liegen. In den Fächern stehen die (von der Fabrik mit den Platten übersandten) Pappschachteln, angefüllt mit den entsprechend grossen Negativen.

Auf jeder Schachtel ist die Etikette aufgeklebt, mit Angabe des Körperteils (der Körperregion) und einer fortlaufenden, dem Körperteil und der Schachtelgrösse entsprechenden römischen Ziffer. So haben wir zum Beispiel unter Schachteln 40/50: Becken I, Becken II, Becken III. Thorax I, Thorax II, Thorax III etc., unter 28/34: Becken I, II. Abdomen I—V. Thorax I—VI. Kopf I—III. Schulter I, II. Kinderleichen I. Knie I—IV, unter 18/24 wieder dieselben Körperteile und noch Knie, Ellenbogen, Hand und Fuss, 9/24 Kinderextremitäten etc. Jede Schachtel trägt also eine (fortlaufende) Nummer, der entsprechend die Platten ins Namen- und Diagnosenregister eingetragen und leicht zu finden sind. Im Schranke steht jede Schachtel so, dass sie ihre Aufschrift — wie auf einem Buchrücken — dem Beschauer zukehrt.

Die Platte selbst trägt ebenfalls (auf der besser klebenden Schichtseite) eine Etiquette mit der Anmerkung des Namens und des Körperteils mit römischer Nummer der Schachtel, wodurch man für das Negativ, ohne in einem der Bücher nachzuschlagen, wieder den Ort in der Sammlung findet. (Datum ist bereits photographisch fixiert.)[1])

Das ist der Stand, zu dem sich unsere Plattensammlungen endlich durchgerungen haben. Fast die ganze Archivarbeit kann so dem geschulten Dienstpersonal übertragen werden. Wir glauben nun, so mancher Kollege, namentlich der Anfänger werde die Mitteilung begrüssen; aber auch die andern mögen ihre Sammlungen noch umordnen, wenn sie mit ihrer bisherigen Aufstellung und Registrierung nicht zufrieden sind. Die damit verbundene Revision der Diagnosen ist übrigens recht lehrreich.

Bücherbesprechungen.

Sammlung von stereoskopischen Röntgenbildern. Herausgegeben von Hildebrand, Scholz, Wieting. Wiesbaden 1902. Verlag von J. F. Bergmann.

Lieferung 3: Die kongenitalen Hüftgelenksluxationen.

Lieferung 4: Frakturen der oberen Extremität.

Die Fortsetzung des aus dem Eppendorfer Krankenhause hervorgehenden stereoskopischen Atlas verdient das gleiche Lob, wie die bisher erschienenen Lieferungen. Auch die neuen Lieferungen enthalten je 10 Tafeln mit ausgezeichneten Reproduktionen einer Auswahl klassischer Fälle. Mit plastischer Klarheit treten alle jene anatomischen Varianten und Komplikationen in die Erscheinung, deren Feststellung erst einer genauen Zergliederung auf dem Sektionstische gelang: die Verdrehung und die Coxavarastellung des Schenkelhalses, die Torsion des Schenkels, die Deformierung des Schenkelkopfes, die Abflachung, resp. Tiefe der Pfanne und vor allem der genaue Stand des Schenkelkopfes zum Becken. Aus der genauen Betrachtung eines stereoskopischen Bildes ist man im stande, die Fehler, die die Natur gemacht hat, herauszulesen und das korrigierende Heilverfahren vorher festzustellen. Unter Berücksichtigung der anatomischen Verhältnisse und der Konfiguration des Hüftgelenkes vermag man auch prognostisch zu erkennen, inwieweit das Repositionsverfahren normale Verhältnisse schaffen wird. Drei Tafeln betreffen doppelseitige Verrenkungen, die übrigen die verschiedenen Typen der einseitigen, wobei

[1]) Wir sind von der Aufbewahrung jeder einzelnen Platte in einem Negativcouvert abgekommen. Diese Couverts entsprechen wohl dem Bedürfnisse der Kameraphotographen, sind aber bei Radiologen über Gebühr verbreitet; ihre Festigkeit und ihre Durchsichtigkeit reizen anfangs mehr, als sie später befriedigen. Der Erfahrene geht mit den kostbaren Negativen persönlich nie schlecht um. Die Taschen schützen weniger vor Kratzern und Staub, als vor dem allerdings mit der Zeit abnützenden Studium derselben! Eher wären eingelegte Papierblätter zu ertragen, die man wegwirft, wenn sie zerrissen.

zu beachten ist, dass dann auch meist auf der anscheinend normalen Seite mehr oder minder von der Norm abweichende Pfannenveränderungen vorliegen.

Von den Frakturen der oberen Extremität kommen zur Darstellung: Bruch der Clavicula, des Oberarmkopfes, Splitterbruch des Oberarmes, alte Fraktur des unteren Humerusteiles, Bruch der Trochlea, deform geheilte Unterarm- und Ulnafraktur, Bruch des Unterarmes, Fraktur des Radius und Infraktion der Ulna, Bruch des Processus styloid. ulnae.

Der beigefügte Text bringt wiederum in knapper Darstellung die klinischen Daten des einzelnen Falles und Hinweise auf die diagnostischen Details, die die stereoskopische Röntgenmethode vor anderen klinischen Untersuchungsmethoden auszeichnen. Werner (Hamburg).

Die Röntgenstrahlen im Dienste der Chirurgie von Carl Beck. München 1902. Verlagsbuchhandlung Seitz & Schauer.

Es giebt in der Röntgenlitteratur kaum einen Autor, der fruchtbarer gewesen wäre als unser New-Yorker Landsmann: Prof. der Chirurgie Carl Beck. Ihm verdankt die Röntgendiagnostik ganz ausserordentlich viel; hat er doch in den letzten Jahren fast jedes Gebiet der dem Röntgenverfahren zugänglichen Erkrankungen durchforscht und hat er uns doch auf vielen Gebieten neue Anregungen gegeben, die zum Segen unserer Kranken ausgefallen sind. Mit bewundernswürdigem Enthusiasmus predigt dieser Vorkämpfer der Röntgendiagnostik die Bedeutung dieser Untersuchungsmethode und lenkt den erhellenden Strahl in die dunklen Krankheitsgebiete des menschlichen Körpers. Wenn ein solcher Fachmann, in dessen Instituten jährlich viele Tausende von Aufnahmen gemacht werden, uns aus den besten zu seiner Verfügung stehenden Bildern eine relativ kleine Auswahl der allerbesten Reproduktionen vorführt, so bedarf es kaum eines Wortes der Anerkennung für das Verdienstliche eines solchen Unternehmens. Die vorliegende Arbeit enthält aber viel mehr, als der Titel verspricht. Beck teilt seine Monographie in zwei Abschnitte: Text (138 Seiten) und Tafeln (65 lose Blätter, die klassische Illustrationen zu den textlichen Ausführungen bilden). Die Monographie enthält in komprimierter Form eine Fülle von interessanten Details, Einzelheiten, Hinweisen auf technische Verbesserungen, Beschreibungen von Hilfsinstrumenten, Krankengeschichten und differentiell diagnostische Kriterien. Wer den blendenden Stil des Verfassers kennt, wird mit Vergnügen sein Werk lesen, das sich den besten seiner bekannten glänzenden feuilletonistischen ärztlichen Schriften anreiht. Der allgemeine Teil besteht aus den Kapiteln: Bedeutung der R.-Strahlen, R.-Armamentarium, Technik der R.-Untersuchung. Im speziellen Teil wird der ganze Körper von oben nach unten durchgesprochen. Einzelheiten zu referieren, verbietet der Raum. Es erübrigt sich auch aus dem Grunde, weil die Arbeiten unseres geschätzten Mitarbeiters in diesen Blättern schon häufig eingehende Besprechung und Würdigung gefunden haben. Die Wiedergabe der Abbildungen ist gut; nur dürfte für Unterrichtszwecke, wofür sich die Tafeln besonders gut eignen würden, es vielleicht zu empfehlen sein, etwas stärkere Kartons zu nehmen. Werner (Hamburg).

Vereine und Kongresse.

Berliner med. Gesellschaft. 15. Januar. 1902.

Pels-Leusden: **Zwei Oesophagotomien wegen Fremdkörper.** In beiden Fällen konnte die Diagnose durch das Röntgenbild gestellt werden.

Physiologische Gesellschaft zu Berlin. 22. November. 1901.

Crzellitzer: **Die Sichtbarkeit der Röntgenstrahlen.** C. hat neue Versuche an sich angestellt, um die Sichtbarkeit der X-Strahlen zu erweisen. Für die Wahrnehmung der X-Strahlen war die Art des zu den Röntgenröhren benutzten Glases von erheblichem Einfluss: war es weich, wurde nichts wahrgenommen, war jedoch hartes Glas genommen, so hatte Vortragender deutliche optische Wahrnehmungen.

Ärztl. Verein Hamburg. 12. November 1901.

Hess stellt einen Fall vor von **Osteo-Arthropathie hypertrophiante.** Die Röntgenuntersuchung ergab keine Periost oder Knochenanomalien.

27. November. 1901.

Thost: **Fremdkörper in der Lunge.** In dem einen Falle ergab das Röntgenbild mit dem Schatten der Wirbelsäule zusammenfallend, einen quergestellten Schatten, der auf der Platte als deutlich konturierte Hülse eines Federhalters in aller Schärfe zu erkennen war. Es gelang nicht, den Fremdkörper durch die Operation zu entfernen. Exitus. Der Fremdkörper befand sich in einem Bronchus zweiter Ordnung. Im zweiten Falle, wo der Patient vor elf Jahren einen Hühnerknochen aspiriert hatte, zeigte sich im Röntgenbild neben dem rechten Vorhof ein Schatten, der der Lage des Hauptbronchus für den rechten Unterlappen entspricht.

Hamburg. 18. März. 1902. Deutschländer demonstriert zwei Fälle von **angeborener doppelseitiger Hüftgelenksluxation** mit den dazu gehörigen Röntgenbildern.

Franke demonstriert Fälle aus der **Augenchirurgie**, im ersten Fall handelt es sich um eine Eisensplitterverletzung, im zweiten um ein Myxosarcom der Orbita, durch das der Sehnerv mit seinen Scheiden durchging. Beide Fälle wurden durch Röntgenaufnahmen illustriert. Im letzteren Falle war der knollige Tumor, der im Muskeltrichter der Orbita lag, im Röntgenbild als kugeliger Schatten kenntlich.

Rumpel demonstriert Röntgenbilder von drei Fällen von **Nierensteinen.**

Simmonds demonstriert mit Hilfe von Projektionsbildern eine Reihe von **Missbildungen**, deren näheres Studium durch Röntgenaufnahmen ausserordentlich erleichtert und gefördert wird: a) mehrere Anenkephalen; b) einen Fall multipler Missbildungen; c) einen Epignathus amorphus; d) einen extrauterin entwickelten Fötus von 20 cm Länge. Das Röntgenbild liess das Skelett sehr deutlich erkennen. Die Diagnose derartiger Fälle wäre daher auch vor der Operation mit Hilfe der Röntgenstrahlen möglich.

Medizinische Gesellschaft zu Leipzig. 14. Januar 1902. v. Criegern: Demonstration von **Aneurysmen** der **Brustaorta** und von Röntgenbildern von solchen zur Veranschaulichung der methodischen Untersuchung der Brustaorta mittels Fluorescensschirmes. Der eingehende und interessante Vortrag sollte von jedem Interessenten im Original nachgelesen werden.

Physikalisch-medizinische Gesellschaft in Würzburg.

Hoffa: **Angeborene Skoliosen.** Bei einem Falle (angeborene linkskonvexe Kyphoskoliose der Brustlendenwirbelsäule) zeigt das Röntgenbild ein keilförmiges, zwischen die Körper des ersten und zweiten Lendenwirbels eingeschobenes überzähliges Knochenstück als Ursache der Skoliose. H. betrachtet dasselbe als rudimentären halben Wirbelkörper. Hahn (Hamburg).

K. K. Gesellschaft der Ärzte in Wien. 1902. 21. Februar.

Schiff demonstriert ein durch R.-Bestrahlung **geheiltes Epitheliom des Nasenrückens** bei einer 101 (!) Jahre alten Frau. Harte Röhre. Nach der 14. Sitzung zeigte sich mit Ausschluss jeder Reaktion eine sich nach dem Centrum vorschiebende normale Überhäutung. Ein zweiter Fall von R.-Heilung betrifft einen Lupus exulcerans hypertrophicus auf Nase und Wangen.

Holzknecht macht darauf aufmerksam, dass schon etwa 50 Dauerheilungen von Epitheliom durch Radiotherapie in der Litteratur niedergelegt sind.

K. K. Gesellschaft der Ärzte in Wien. 1902. 14. März.

Neurath demonstriert ein neun Monate altes Mädchen mit **angeborenem Femurdefekt.** Das nach normaler Schwangerschaft leicht geborene Kind liess gleich nach der Geburt die Längendifferenz der Beine erkennen. Das linke Bein ist auf Kosten des Oberschenkels erheblich verkürzt (ca. 8 cm). Das kurze Rudiment des linken Femur zeigt im oberen Anteile eine nach aussen konvexe Knickung; dem Knickungswinkel entsprechend findet sich aussen hinten eine 2 cm lange narbenartige Einziehung, die am Knochen nicht adhärent, jedoch weniger verschieblich ist, als die Haut der Umgebung. Die Weichteile am proximalen Teile des Oberschenkels sind schlaffer, verschieblicher. Aktive und passive Bewegungen des Beines sind vollkommen frei. Bei solchen Bewegungen, sowie beim Abtasten des Knochens ist an der Stelle des beschriebenen Knickungswinkels feines Krepitieren zu fühlen, wie wenn zwei rauhe Knorpel übereinander wetzten. Unterschenkel und Kniegelenk zeigen nichts Auffallendes. Der Fuss zeigt Neigung zur Valgo-equinus-Stellung.

Wesentlich ergänzt wird der klinische Befund durch das Röntgenbild. Der linke Femurknochen erscheint stark verbildet, es scheint die obere Partie der Diaphyse zu fehlen und die normale untere Partie an den abnorm gestalteten, eines Trachanters entbehrenden Schenkelhals unter einem nach innen stumpfen Winkel direkt angefügt zu sein. Die aus dieser Verbildung resultierende Längendifferenz zwischen linkem und rechtem Femur beträgt im Bilde 6 cm. Auffallend ist weiter das Fehlen einer Epiphysenfuge am linken Femurkopfe, derselbe erscheint im Röntgenbilde verknöchert und mit der Diaphyse verwachsen, während am rechten Bein die Epiphysenfuge noch knorpelig erscheint. Am Unterschenkel lässt das Radiogramm die Tibia der linken Seite ganz wenig schmächtiger, die Fibula um ca. 1 cm kürzer erscheinen als rechts, ein Befund, der nach Reiner beim Femurdefekt häufig zu finden ist, und die Plattfussstellung des Fusses erklärt. Der Beckenschatten ergiebt keine sicheren Verschiedenheiten zwischen beiden Seiten.

K. K. Gesellschaft der Ärzte in Wien. 1902.

Schiff: **Über einige neuere physikalische Behandlungsmethoden der Hautkrankheiten.** Vortragender stellt zunächst eine grosse Serie von Patienten beiderlei Geschlechtes vor, bei denen zum Teil zu kurativen, zum Teil zu kosmetischen Zwecken (Epilation bei Hypertrichosis) Röntgenbestrahlung in Anwendung gebracht wurde. Ausser mehreren Fällen von geheilten Epitheliomen sind besonders die glänzenden therapeutischen und kosmetischen Heilerfolge bei schweren Lupusformen, namentlich im Gesichte, bemerkenswert, von denen der eine zu so tiefen Zerstörungen geführt hatte, dass eine plastische Operation als unausführbar erschien. Ferner ist hervorzuheben ein Fall von Favus, der über zwei Jahre

recidivfrei geblieben ist und ein Fall von schwerer Acne follicularis faciei ulcerosa, bei der durch kombinierte Behandlung mit Röntgenstrahlen und statischere Elektricität mittels der unipolaren Elektrode in drei Monaten ein wesentlich befriedigender kosmetischer Effekt erzielt worden ist. Der Vorteil der Röntgen- vor der Finsenbehandlung liegt nach den Ausführungen des Vortr. im geringeren Anschaffungspreis der Einrichtung, in der kürzeren Dauer der Einzelsitzung (10—15 Minuten gegenüber 1—2 Stunden), sowie der Gesamtdauer der Behandlung (zwei Monate gegenüber ebensoviel Jahren) und in der Entbehrlichkeit von Strömen mit hoher Ampèrezahl (80) und eines zahlreichen und geschulten Wartepersonals, welche Nachteile, freilich durch die von Bang konstruierte Lampe beseitigt zu sein scheinen. Vortragender ist nicht geneigt, die physiologischen Effekte den Röntgenstrahlen allein zuzuschreiben — denn er glaubt seine vorzüglichen und namentlich unter Vermeidung jeder heftigeren Reaktion erzielten Heilerfolge dem Umstande zu verdanken, dass er Röhren verwendet, die möglichst wenig Strahlen aussenden — sondern der mitwirkenden Elektricität (hohe Spannung oder statische Wirkung) und dem sich dabei entwickelnden Ozon. Um den Anteil jedes dieser drei Faktoren genau zu bestimmen, ist Vortr. in einer grösseren Versuchsreihe damit beschäftigt, dieselben einzeln einer Prüfung zu unterziehen. Zur Appliaktion der Röntgenstrahlen allein dient ein auf einer Gleitvorrichtung auf und ab beweglicher, innen mit Blei ausgekleideter Kasten zur Aufnahme der Röntgenröhre, mit einer an der Rückwand befindlichen Öffnung zum Austritte der Röntgenstrahlen. Durch diese Vorrichtung wird ein Verlust von Strahlen verhindert, und eine Isolierung der zu bestrahlenden Partie ermöglicht. — Die Behandlung mit dem Gleichstrom oder die Franklinisation geschieht in der Weise, dass man die von einer durch einen Motor in Rotation versetzten Scheibe erhaltene Reibungselektricität in Leidener Flaschen kondensiert und dann den auf einem Isolierschemel stehenden Patienten mit dem inneren oder äusseren Belag der Flasche verbindet, wodurch ein verschiedener physiologischer Effekt erzielt wird. Bei Ableitung von inneren Belag entsteht Hyperämie und Hyperästhesie, dagegen ruft die Berührung des äusseren Belages den sogen. Morton — oder unipolaren Strom hervor, der, namentlich vermittels einer „Schwammelektrode" zur stillen Entladung gebracht, Anämisierung und dadurch Hypästhesie hervorruft; daher tritt Herabsetzung von Überempfindlichkeit und Nachlass des heftigen Juckreizes bei bestimmten Hautkrankheiten auf. Ähnliche Wirkung haben Ströme von hoher Frequenz; bei einem Patienten, dem wegen Eczema ad anum et ad nates das Sitzen seit zwei Jahren unmöglich war, wurde nach wenigen Sitzungen ein vorzügliches Resultat erzielt; besonders bei Gegenwart von Hämorrhoidalknoten ist es vorteilhaft, die Elektrode direkt in das Rectum einzuführen. — Um die namentlich von französischen Autoren gerühmte hohe physiologische Wirkung des Ozon isoliert zu prüfen, hat Vortr. unter Mithilfe von Herrn Dr. v. Zeynek einen Apparat nach folgendem Prinzip konstruieren lassen: In einen luftleeren Raum einströmender Sauerstoff wird durch Induktionsfunken zu Ozon kondensiert und dieser dann durch ein Rohr mit trichterförmiger Öffnung auf die betreffende Hautpartie geleitet; es ist auf diese Weise möglich die Menge des erzeugten und verbrauchten Ozons zu bestimmen und eine genaue Dosierung vorzunehmen. Die Untersuchung ist noch nicht abgeschlossen.

25. April.

Fuchsig demonstriert zwei Röntgenphotographien von **Rissfrakturen des Calcaneus**. Beide Fälle sind Beispiele der seit der Verwendung der R.-Strahlen bekannten typischen Rissfraktur, von der bisher vier Fälle veröffentlicht wurden. Die Frakturen kommen zu stande bei Auffallen auf die Zehenballen aus mässiger Höhe und sind die Folge der Wirkung zweier Kräfte, der am längeren Hebelarme angreifenden, in der auffallenden Körperlast gelegenen, durch die Plantarfascie und reflektorisch kontrakte Fusssohlenmuskulatur auf die Unterfläche des Fersenhöckers übertragenen Kraft und der von der Wadenmuskelkontraktion aufgebrachten Kraft, welche mittels der Achillessehne an der oberen Hälfte der Hinterfläche des Calcaneus, am kürzeren Hebelarme angreift. Das Resultat der Wirkung beider Kräfte ist eine Zerreissung des Calcaneus entsprechend der geringsten Festigkeit des Gefüges, d. h. parallel den von hinten unten nach vorne oben verlaufenden Knochenlamellen.

Clairmont demonstriert eine 20jährige Näherin mit einer **Exostose am rechten Oberarme** entsprechend dem Deltamuskelansatze. Myositis ossificans ist nach dem Röntgenbilde, dass die flach kegelförmige Geschwulst vom Muskel getrennt, vielmehr aufs Innigste mit dem Humerus verwachsen zeigt, sicher auszuschliessen. Werner (Hamburg).

South West London Medical Society, 13. November, beschäftigte sich mit der Behandlung des **Carcinoms** durch Beleuchtung mit X-Strahlen. Es wurden von verschiedenen Seiten günstige Resultate berichtet. Besonders günstig ist die Einwirkung auf etwa vorhandene Schmerzen.

Hahn (Hamburg).

Journallitteratur.

Deutsche med. Wochenschrift. 1901. Nr. 49.

Levy-Dorn: **Über Zwerchfell.** Durch das Röntgenverfahren ist es möglich, sich über den Stand des Zwerchfells zu orientieren. Doch ist darauf zu achten, dass alle Bilder mit untereinander parallelen Strahlen aufgenommen werden, da das Röntgenbild des Zwerchfells von den Strahlen entworfen wird, welche es tangential treffen. Es lassen sich einige Charakteristiken für die Röntgenkurven des Zwerchfells in Ex- und Inspiration gewinnen, wenn man eine Reihe Bilder übersieht. Für die exspiratorische Stellung des Zwerchfelles spricht ein mehr oder weniger horizontaler Verlauf und eine relative Kleinheit der Röntgenkurve, ausserdem ist das Bild wenig kontrastreich. Die Zwerchfellkuppe liegt bei mittlerer Atmung in der rechten Papillarlinie in der Höhe des fünften Interkostalraumes. Starke Inspiration drücken das Diaphragma bis an die siebente Rippe und darunter herab, bei starker Exspiration kann es bis zur vierten Rippe hinaufgehen. Auch auf die Brustwandbewegung ist eingehend zu achten, da auch sie ganz wesentlich auf den Stand des Zwerchfells einwirkt. Zum Schluss giebt LD. die Zeichnung und Beschreibung eines Apparates, mit dem es ihm gelingt, etwaige Fehlerquellen auszuschalten und den Stand des Zwerchfells möglichst genau anzugeben.

Münchener med. Wochenschrift. No. 9.

Bender: **Zur Kenntnis des erworbenen Hochstandes der Scapula.** Kölliker und Gross führen den erworbenen Hochstand der Scapula auf rhachitischen Ursprung zurück. Auch B. kommt in seinem Fall zu demselben Resultat: er stellt eine rhachitische Deformität dar, welche in einer vermehrten Flächenkrümmung der Scapula, hakenförmigen Bildung des inneren oberen Winkels, Vergrösserung des Rabenschnabelfortsatzes und Drehung der Gelenkpfanne nach vorn besteht.

Ebenda. No. 10.

Rieder: **Nochmals die bakterientötende Wirkung der Röntgenstrahlen.** Da die Nachprüfung der bekannten Riederschen Versuche zumeist von den Riederschen abweichende Ergebnisse zeitigte, so hat R. nochmals seine Versuche wiederholt und hält er als Ergebnis derselben seine Behauptung „die Röntgenstrahlen hemmen die Bakterien in ihrer Entwickelung, voll und ganz aufrecht". R. fasst das Ergebnis seiner Versuche in folgendem Satze zusammen: Nicht nach ein oder mehrstündiger Bestrahlung, wie in den früheren Versuchen, sondern schon nach 20—30 Minuten dauernder Einwirkung der Röntgenstrahlen auf Bakterien konnte Wachstumshemmung und Abtötung derselben erzielt werden.

Ebenda.

Riedinger: **Über willkürliche Verrenkung des Oberarms.** R. beschreibt eingehend einen Fall, in dem Patient willkürlich eine Subluxation beider Humeri ausführen kann. Ein Röntgenbild bestätigt diesen Zustand. Hahn (Hamburg).

Zeitschrift für allgemeine Physiologie. Bd. 1: Heft 2. 1902.

Josef und Prorazek: **Versuche über die Einwirkung von Röntgenstrahlen auf einige Organismen, besonders auf deren Plasmathätigkeit.** Sofort nach $^1/_4$ stündiger, den Umständen nach zu urteilen, sehr wenig intensiver Bestrahlung mit Röntgenlicht zeigten Protozoen (Paramaecium caudatum Ehrbg.) eine meist deutliche vorübergehende Verlangsamung des Vakuolenpulses, besonders seiner Systole und eine Verlängerung der Intervalle zwischen denselben, Erscheinungen, welche sonst auch durch Temperaturerniedrigung hervorgebracht werden können (Paramaecium caudatum), ferner Volvox und Daphnien zeigten während der Bestrahlung einen negativen Tropismus (sammeln sich im unbestrahlten Teil der Röhre an). Durch Vitalfärbung konnten Veränderungen geringen Grades nachgewiesen werden, welche der Ermüdungsveränderung, hervorgebracht durch langes Schütteln ähnlich sind. Bei Amphibien konnten keine Veränderungen konstatiert werden, was wohl wieder auf die zu gering verwendeten Strahlungstensitäten hinweist. Es ist zwar bekannt, das die Kaltblütler gegen Röntgenstrahlen widerstandsfähiger sind als die Warmblütler (Kienböck, W. med. Presse 1901, No. 19ff.), allein Reizung des Pigmentorganes, dunkele Färbung im Röntgenlicht (Tarchanoff, bestätigt durch Kienböck, c. l.) treten doch bald auf, während kleine Warmblütler (z. B. Mäuse) durch hohe Dosen noch vor Eintreten der Hautveränderungen zu Grunde gehen (Kienböck). Holzknecht.

Deutsche militärärztliche Zeitung. 1902. April.

O. St. A. Lauff: **Ein Beitrag zu den sogenannten Bennettschen Brüchen des ersten Mittelhandknochens.** L. fügt der aus 15 Fällen bestehenden, in der Litteratur niedergelegten Kasuistik der typischen Bennettschen Fraktur zwei weitere Beobachtungen hinzu. Es handelt sich hierbei um eine Schrägfraktur, welche die volare Hälfte der zentralen Gelenkfläche des Daumenmetakarpus von dem übrigen Metakarpus trennt. Infolgedessen rückt der Metakarpus immer etwas nach hinten, so dass man beim ersten Anblick eine Subluxation des Metakarpus nach dieser Richtung vermutet. Die beigefügte Illustration des einen Falles lässt die subluxierte Stellung des Metakarpus — sein Reiten auf dem Rande der Gelenkfläche — deutlich erkennen. Die Fraktur entsteht durch Fall auf die vorgestreckte Hand.

Die klinischen Symptome: Anschwellung des Daumenballens und Rückens gestatten die Diagnose nicht. Erst die R.-Aufnahme schafft Klarheit.

St. A. Schmiz: **Bruch dreier Mittelfussknochen, Heilung mit starker Verschiebung der Bruchenden, Dienstfähigkeit erhalten.** Was den Fall interessant macht, ist der Umstand, dass ein solch ausgedehnter Bruch der gewöhnlichen Untersuchung entging, und dass das Gehen trotz der Brüche, wenn auch erschwert, möglich war, und dass ferner eine fehlerhafte Anheilung der Bruchenden nicht im geringsten die Gebrauchsfähigkeit des Fusses störte. Der straffe Bandapparat des Fusses verhindert in den meisten Fällen von Metatarsalfraktur das Auftreten von Krepitation (nur einmal in 20 Beobachtungen des Verfassers. Im vorliegenden Falle wird die Gebrauchsfähigkeit des frakturierten Fusses aus dem Intaktsein der drei Belastungspunkte verständlich.

Journal de Chirurgie Belge. Januar — Februar 1902.

Gevaert: **Un cas de coxa vara double rachitique.** Die in Rede stehende Affektion ist lange Zeit übersehen worden; erst durch die Radiographie ist die Diagnose gesichert. Man kennt das Leiden jetzt genau, weiss, dass es nicht allzu selten ist und unterscheidet eine dem kindlichen Alter eigene Form: rachitischen Ursprungs, Coxa adducta (Hofmeister) mit ausschliesslicher Verkürzung und eine in den Pubertätsjahren vorkommende Form (Coxa vara Kochers) mit Verkürzung des Beines, Auswärtsrotation des Fusses und Verminderung der Flexion. — Der mitgeteilte und illustrierte Fall gehört in die erste Kategorie. Die bilaterale Läsion des Schenkelkopfes ist gut zu erkennen.

Zeitschrift für orthopädische Chirurgie. 1902. Bd. X. Heft 1. S. 23.

Pende: **Ein Fall von angeborener Skoliose.** Die spärliche Kasuistik dieser kongenitalen Deformität bereichert Verf. durch Mitteilung einer Beobachtung aus der Hoffaschen Klinik. Mehrere Tage nach der Geburt wurde bei dem Kinde ein Buckel bemerkt, der bei dem inzwischen sechs Jahre alt gewordenen Kinde als ein kyphoskoliotischer Lendengibbus, ohne Beschwerden zu verursachen, besteht. Das Röntgenbild ergiebt die Einschaltung eines überzähligen Knochenstückes in Gestalt eines Keiles zwischen dem 1. und 2. Lendenwirbel: einer vierkantigen Knochenpyramide, deren Basis nach aussen links und deren Spitze nach innen rechts sieht. Die Basis der Pyramide bildet den am weitesten nach links vorspringenden Teil der Wirbelsäule, die Spitze liegt einige Millimeter innerhalb der die Mittelpunkte der beiden angrenzenden Wirbelkörper verbindenden Linie. Das Knochenstück ist von beiden Nachbarwirbeln durch durchscheinende Substanz (Zwischenscheiben) getrennt, dieselbe ist aber gegen den oberen Wirbel zu bedeutend breiter als gegen den unteren. An der linken Seite sind vier Rippen, die vierte bis siebente, von der Wirbelsäule nach aussen auf eine Entfernung von etwa 10 cm Flächenhaft miteinander verwachsen.

Archives of the Roentgen Ray. März 1902.

Walsham: **The diagnosis of thoracic Aneurysm by the Roentgen Rays.** Die Arbeit lässt wiederum den diagnostischen Wert der Radiographie bei Aneurysmen erkennen. Verf. hat eine grosse Zahl von Fällen gesammelt und publiziert sie mit achtzehn ausgezeichneten Photographien. Jeden Fall untersuchte er zuerst mit dem Schirm, machte dann photographische und stereoskopische Aufnahmen und zwar von vorne, von hinten und im schrägen Durchmesser. Genauer beschrieben werden drei Frühdiagnosen, die so gemacht werden konnten, bei Fehlen fast aller klinischer Kriterien.

Montpellier méd. No. 7. Februar 1902.

Abadie: **Corps étranger du tube digestif.** Kleines Mädchen verschluckt eine grosse Stahlnadel mit dickem Knopf. Heftiger Schmerz im Pharynx. Radiographie am nächsten Tage lässt die Nadel im Coecum erkennen, am folgenden Tage Radiographie negativ. Einige Tage später fand sich die Nadel im Stuhlgang. Der gutartige Verlauf ist bemerkenswert, erklärt sich durch die Wanderung der Nadel mit dem Kopfe voran.

New York Medical Journal. 1901. 16. November.

Carl Beck: **On a case of sarcome treated by the Roentgen Rays.** Verf. giebt die ausführliche durch Illustrationen erläuterte Krankengeschichte eines Falles von Melanosarkom des Unterschenkels, das aus einer am Malleolus internus sitzenden Warze sich in rapider Weise entwickelte. Radikales chirurgisches Vorgehen lehnte der 36jährige Patient ab. Der Tumor und die zugehörigen Leistendrüsen wurden exstirpiert, rasch wieder auftretende lokale und regionäre Recidive wurden mehrfach entfernt, ohne dass damit dem Weiterfortschreiten der Melanosarcomatose Einhalten geschehen konnte. Es wurde dann mit einer R.-Bestrahlung zu therapeutischen Zwecken begonnen, anfangs 10, dann 20, 30 zuletzt 45 Minuten lang. Im ganzen fanden sieben Sitzungen statt. Der Erfolg ist ein erstaunlicher. Eine Reihe kleinerer Sarkomknoten verschwanden vollkommen, während einzelne grössere Knoten einschrumpften und entschieden Volumsverminderung zeigten. Neue Knoten entstanden nicht. Der Endeffekt, der sich neun Wochen nach der letzten Bestrahlung konstatieren liess, ist ein ganz vorzüglicher. B. teilt diesen Fall mit aller Reserve mit und wird über den weiteren Verlauf später berichten.

Medical Record. 1902. 18. Januar. New-York.

Carl Beck: **The pathologic and therapeutic Aspects of the Effects of the Roentgen Rays.**

In der vorliegenden kleinen Monographie giebt B. eine äusserst geschickte Darstellung der Roentgenhaut. Wie üblich unterscheidet auch er drei Stadien: a) Hyperämie, Schuppung, Jucken, Effluvium capillorum: regressive Metamorphose, Atrophie sämtlicher epidermoidaler Gebilde; b) Blasenbildung; c) Verbrennung mit Nekrotisierung der Kutis. Das Charakteristische der Roentgen dermatitis ist die Inkubation, deren Dauer in der Regel zwei Wochen beträgt. — Auch bei R.-Bestrahlung treten allgemein Symptome auf, die denen bei Insolation nicht unähnlich sind: Schwindel, Herzklopfen, Kopfschmerz, Erbrechen, Koliken.

Häufig hat B. R.-Verbrennungen nicht erlebt. Er hat etwa 10000 Bestrahlungen seit Februar 1896 vorgenommen und erst in der allerletzten Zeit Dermatitiden beobachtet. Schwüles Wetter scheint ihm ein nicht unwesentliches Moment. Harte Röhren sind wahrscheinlich gefährlicher, als weiche. Vor allem aber scheint es, dass die Haut von Kindern, von heruntergekommenen Individuen und speciell Hautpartien, die im Zustande einer mangelhaften Ernährung sich befinden, für Verbrennung disponiert sind.

Der therapeutischen Verwertung der R.-Strahlen muss aber dennoch das Wort geredet werden, wenn auch ab und zu unglückliche Zufälle beobachtet werden. Denn die Erfolge dieser Methode sind unbestritten und gar oft anderen Behandlungsarten überlegen. Allmählich wird es einer genauen Technik und weiterer Vervollkommnung der Versuchsanordnung gelingen, schädlichen Einflüssen zu entgehen.

Archives d'Electricité médicale. 1902. April No. 112.

Lejeune: **Essai de traitement par les rayons X d'un cas de cancer.** Fall von Carcinom recidiv der Mamma und Achselhöhle, 29 Sitzungen à 12 Minuten, Röhrenabstand 15 cm. Guter Erfolg bezüglich der Schmerzen, der Oedeme und der Konsistenz der Tumoren. Die Kranke ging später an allgemeiner Carcinose zu Grunde.

Marseille méd. 15. Februar. 1902.

Dufour: **Luxation de la cinquième vertèbre cervicale avec fracture de l'apoplupe épineuse et absence de compression de la moelle.** Ein Arbeiter, der auf dem Kopf ein Gewicht von 100 Kilo trägt, macht einen Fehltritt, spürt ein Krachen in der Höhe des Nacken und ebenda intensiven Schmerz und bleibt 5 Minuten lang wie betäubt stehen. Absolut keine nervösen Erscheinungen. Diagnose nur durch Radiographie sicher gestellt. Röntgenbild lässt die Winkelbildung zwischen 5. und 6. Halswirbel und die Absprengung des processus spinosus deutlich erkennen.

Presse méd. 12. Februar. 1902.

Alexandre: **Fracture du calcanéus par arrachement.** A. beschreibt einen Rissbruch des Calcaneus. Während vor der Anwendung der R.-Strahlen angenommen wurde, dass die Bruchlinie senkrecht zur Achse das Calcaneus verliefe, hat man jetzt gelernt, dass sie fast parallel der Achse des Fersenbeins geht.

The American Journal of the Medical Sciences. April. 1902.

Beck: **Corrected Mal-union in fractures of the Radius and Ulna of both forearms.** Casuistische Mitteilung mit drei Röntgenillustrationen. Hochgradige Deformität nach einem Bruch beider Vorderarme. Blutige Freilegung der Frakturenden. Abpräparieren der um den Knochen liegenden Gewebe, Einbohren von Löchern und Naht der Bruchenden durch Draht.

The Medical News. März. 1902.

Beck: **Suturing the head of the humerus to the acromion in old sub coracoid dislocation.** Ähnlicher Fall; Dislokation der Humerus, bedingt durch Callusmassen, die um einzelne Splitterbruchfragmente im und um das Schultergelenk sich gebildet hatten. Röntgenaufnahme Silbernaht des Humeruskopfes mit dem Acromion. Das Verfahren ist der Resektion vorzuziehen.

New-Yorker Medizinische Monatsschrift. 1901. November.

Beck: **Zur Behandlung tuberkulöser Halsdrüsen.** Im Anschluss an einen Fall von Halsdrüsentuberkulose bespricht B. die von ihm seit Jahren mit gutem Erfolge angewandte Behandlungsmethode, die in der Hauptsache in der submuskularen Injektion von Jodoformglycerin bezw. -äther besteht. Der Fall hat insofern röntgologisches Interesse, als das Skiagramm nicht weniger als 32 mehr oder minder grosse verkalkte Lymphdrüsen aufwies, die der Diagnose in situ entgangen waren.

Werner (Hamburg).

Druck von Hesse & Becker in Leipzig.

Aus der Röntgen-Abteilung im Sanatorium Dr. A. Loew in Wien.

Die photochemischen Grundlagen der Röntgographie

mit einem Anhang:

Die veränderliche Gradationsfähigkeit der Platten und ihre Bedeutung für die Röntgenaufnahme.

Von

Dr. **Guido Holzknecht.**

(Schluss.)

IV.

Welche Faktoren der Aufnahme erzeugen die im Abschnitt I erörterten optischen Eigenschaften der Negative?

Nachdem wir im I. Abschnitt die optischen Eigenschaften eines Negatives[1]) und ihre Bedeutung für die Güte desselben erkannt haben, gehen wir daran, unter Zugrundelegung der in Abschnitt III erörterten photochemischen Momente, die wichtigsten technischen Faktoren unserer Röntgenaufnahmen daraufhin zu betrachten, auf welche optischen Eigenschaften der herzustellenden Platte sie Einfluss haben.

1. Lagerung des Objektes.
2. Distanz zwischen Focus und Platte.
3. Grösse des sekundären Stromschlages.
4. Zahl der Stromschläge in der Zeiteinheit i. e. Unterbrechungszahl
5. Expositionszeit.
6. Penetrationskraft des Röntgenlichtes.

Wenn wir dieselben durchgehen (einen siebenten, bisher nicht berücksichtigten Faktor bringt der Anhang), so erkennen wir, dass die Lagerung des Objektes von Einfluss auf die „Schärfe" der Platte ist, weil verschiedene Lagerungen verschiedene Stabilität und Ruhe besitzen, eine ebenso selbstverständliche als ungenügend beachtete Thatsache[2]), deren Analogie in der Kameraphotographie bekannt ist. Punkt 2 bis 5 machen zusammengenommen die „gesamte Expositionsgrösse"[3]) aus, und werden in der Weise systematisch gegenseitig abgestimmt, dass man zuerst die Distanz zwischen Focus und Platte innerhalb gewisser Grenzen den diagnostischen Bedürfnissen gemäss (günstige Projektionsverhältnisse) frei bestimmt, dann die

[1]) Kontrast, Gradation und Schärfe.

[2]) Holzknecht und Kienböck über die Bedeutung der Ruhe (und Röhrenqualität) für die Röntgenaufnahmen. Wiener Klin. Rundschau 1901, No 25, referiert hier Bd. V. S. 267.

[3]) Die photochemische Litteratur nennt das die Lichtmenge (welche auf die Flächeneinheit auffällt): $M = J \times t$. J = Intensität (photographisch mit Normallichtquellen in Einheitsabständen gemessen) setzt sich in unserem Fall aus den Faktoren 2, 3 und 4 zusammen, während t hier wie dort die Zeit der Einwirkung des Lichtes, die Expositionszeit bedeutet.

Bezüglich der durch die Lichtmenge hervorgerufenen photographischen Effekte gilt die allgemeine Regel der Photochemie, dass den gleichen Produkten aus Lichtintensität (J) und Belichtungszeit (t) die gleichen Schwärzungen der Platte entsprechen (das Bunsen-Roscoesche Gesetz; Pogg. Annalen 1862, Bd. 117, S. 529, oder „die photographische Reciprocitätsregel"). Nach dieser Regel können alle die Lichtmenge zusammensetzenden Faktoren gegenseitig für einander eintreten, es kann z. B. die geringere Lichtintensität durch verlängerte Expositonszeit ausgeglichen werden. Dass dieses Gesetz im allgemeinen auch für alle Sorten des Röntgenlichtes gilt, ist wohl ausser Zweifel, ob es aber, wie beim aktinischen gewisse Einschränkungen erleidet, lässt sich mangels einer konstanten Normallichtquelle noch nicht ermitteln.

Grösse des sekundären Stromschlages und die Häufigkeit desselben richtig wählt (jeder Röhre kommt eine „richtige" Belastungsgrösse zu, bei der ihr Widerstand konstant bleibt) und nun zum Schluss nach diesen drei gegebenen Faktoren die Expositionszeit absteckt. Alle vier zusammengenommen bilden die „Expositionsgrösse" und diese erzeugt bis zu einem gewissen Grade die Zunahme der Deckung und Durcharbeitung; bei weiterer Zunahme nimmt die Durcharbeitung wieder ab, indem immer mehr Detail in vollständiges Schwarz untergehen. Diese durch Überexposition erzeugte übermässige Deckung lässt sich jedoch in den weitesten Grenzen durch frühzeitige Unterbrechung der eventuell verzögerten Entwickelung korrigieren (z. B. nach v. Hübl). Mit dem Kontrast hat die Expositionsgrösse nur wenig zu thun, ein Thema, dass hier nicht weiter ausgeführt werden soll.

Der Kontrast wird in überwiegendem Masse durch die angewandte Penetrationskraft der Strahlung (Punkt 6)[1]) bedingt. Diese sorgt, richtig gewählt, dafür, dass die dichtesten Teile des Objektes auf der Platte sehr hell, die dünnsten und leichtesten möglichst dunkel erscheinen und bewirkt, wenn sie falsch gewählt wird (z. B. harte Röhre), dass dann die „Kontraststrecke" zu kurz ausfällt, dass das Bild bloss von einem hellen Grau bis zu einem dunklen Grau reicht, kurz gesagt, konstrastarm ist.

Der richtig gewählte Widerstand der Röhre bewirkt aber auch nur den Kontrast, nur den Spielraum für die Durcharbeitung, diese muss durch die gesamte Expositionsgrösse beigebracht werden. Daher lässt auch die unterexponierte Aufnahme den Widerstand der verwendeten Röhre erkennen.

Die Penetrationskraft kann auch im entgegengesetzten Sinne falsch gewählt sein, nämlich zu niedrig (zu weiche Röhre), und dann wäre nur eine abnorm hohe „gesamte Expositionsgrösse (siehe oben) imstande, die nötige Durcharbeitung in die Platte zu bringen. Bei den gebräuchlichen Expositionsgrössen entstünde eine ungenügende, speziell eine unregelmässige Durcharbeitung: Die Weichteile würden gut graduiert sein, während die Knochen weiss ohne Detail blieben. Wenn ich noch hinzufüge, was neuerdings besonders von Albers-Schönberg sehr treffend hervorgehoben wurde, dass man gut thut, die Röhren lieber etwas weicher zu wählen und dafür etwas länger zu exponieren, so habe ich den in der Litteratur niedergelegten heutigen Stand der Frage, welche Penetrationskraft der Strahlen man für das einzelne Objekt wählen soll, erschöpft. Da alles Grundlegende für die Beantwortung dieser Frage gegeben ist, soll im folgenden eine strikte Formulierung der Antwort versucht werden.

Verwendet man bei Aufnahme des Kniegelenkes eines Erwachsenen eine Röhrenhärte, wie wir sie für eine Kinderhand als beste zu bezeichnen pflegen, also eine sehr weiche Röhre, und exponieren bei kräftigem Licht eine Minute, so bleibt das Bild der Knochen rein weiss, ohne alle Innenstruktur, man sieht nicht einmal die Überschneidung der Konturen der beiden Femurkondylen, wohl aber reiches Weichteildetail.[2])

Versucht man mit der gleichen Röhrehärte eine Bauchaufnahme, so tritt die mangelnde Durcharbeitung noch mehr in den Vordergrund und wir sehen nicht einmal eine Andeutung des Beckenskelettes in der glasklaren Platte.

Hätte man nun die vorerwähnte Knieaufnahme durch fünf Minuten oder noch längere Zeit fortgesetzt, so wäre ein brillantes Kniebild entstanden, dass eine Aufnahme von kurzer

[1]) Im III. Abschnitt wurde erörtert, was Röntgen schon in der ersten Mitteilung klargestellt hat, dass sich die Penetrationskraft der Strahlen mit dem Leitungswiderstand der Röhre ändert. Je höher der Widerstand, desto weniger absorbierbar, desto stärker penetrierend sind die ausgesandten Strahlen und andererseits sinkt mit dem Widerstand die Penetrationskraft der Strahlen, ihre Absorbierbarkeit steigt und kann so hoch werden, dass die Strahlen selbst ein Blatt Papier nicht mehr zu durchdringen vermögen und daher das Innere unserer Röhren nicht mehr verlassen können. Es besteht seit Röntgen der Usus, Röhren mit hohem Widerstand hart, solche mit niedrigem, weich zu nennen.

[2]) Hat man in der Meinung doch noch Details herauszuholen, die Entwickelung forciert, so liegt über dem Knochen wohl auch noch ein stumpfer, milchiger Schleier.

Expositionszeit bei grösserer Röhrenhärte bedeutend an Detailreichtum übertrifft. Dass ist der wichtige Punkt auf den Albers-Schönberg mit Recht so nachdrücklich und oft aufmerksam gemacht hat, dass wir stets bei Wahl einer etwas niedrigeren Härtestufe durch längere Exposition bessere Bilder i. e. Platten von vollkommenerer Durcharbeitung erhalten. Im Prinzip gilt das gleiche auch für die vorhin angedeutete Bauchaufnahme. Wenn man bei jenem niedrigen Vacuum die Expositionsgrösse nur entsprechend erhöhen, und etwa auf eine halbe oder ganze Stunde ausdehnen könnte, so würden nicht nur gute, sondern viel besser durchgearbeitete Bilder entstehen, als wir sie zu sehen gewöhnt sind. Und thatsächlich kann man auf diese Weise Bauchaufnahmen, z. B. bei Leichen, mit einer Röhrenhärte machen, welche uns jetzt etwa für Ellbogenaufnahmen, als die geeignetste erscheint, und sich überzeugen, dass diese Bilder unsere gewöhnlichen an Durcharbeitung bei weitem übertreffen.

Wenn wir also gewisse Röhrenhärten für gewisse Körperteile als die „richtigen" bezeichnen, so begehen wir damit streng genommen einen Fehler und diese praktische Annahme ist nichts weiter als ein Kompromiss mit der Expositionsgrösse, dem die Thatsache zu Grunde liegt, dass die erreichbaren Strahlungsintensitäten eine vorläufig nicht überschreitbare obere Grenze hat. Stünde uns bei jeder Röhrenhärte eine beliebig grosse Strahlungsintensität zur Verfügung, so würden wir im wesentlichen nicht etwa mittels derselben die Expositionszeit verkürzen und für die einzelnen Körperteile die gleiche Röhrenhärte wie heute wählen, sondern wir würden ungefähr die heutigen Expositionszeiten verwenden, dafür aber die Röhre um vieles weicher wählen als heute. Damit würden wir die Bilder wesentlich vervollkommnen.

Und diesen Weg wird auch die zukünftige Entwickelung der Aufnahmstechnik nehmen. Je mehr es gelingen wird, unsere Instrumentarien dahin zu verbessern, dass die Röhren bei grösserer Belastung als heute konstant erhalten werden können, desto niedriger werden wir jeweilig das Vacuum wählen, ohne die Expositionszeit zu verkürzen, und dann wird die Stufe der Technik erreicht sein, bei der die Beckenbilder regelmässig Knochenstruktur zeigen werden, wie heute die Knieaufnahmen. Der Schritt bis dahin ist nicht sehr gross, dieser Zustand kann jeden Tag erreicht werden und ist heute für Leichenaufnahmen schon vorhanden.

Einer weiteren Verbesserung der Bilder wird aber dann bald eine Grenze erstehen in der Vulnerabilität der Haut. Wir werden dann aufhören müssen die Bilder starker Körperteile durch Verwendung eines immer niedrigeren Vacuums bei gleichbleibender Expositionszeit zu verbessern, weil dann die nötigen Gesamtexpositionsgrössen an diejenigen heranreichen werden, welche zur Erzeugung einer Entzündung genügen. Diese Grenze lässt sich schon heute mathematisch bestimmen. Die grösste heute erreichbare und konstant erhaltbare Strahlungsintensität und Menge vermag bei entsprechendem Röhrenwiderstand aus einer Entfernung von 30 cm (Focus-Haut) eine Röntgendermatitis in etwa 40 Minuten Gesamtbestrahlungszeit zu erzeugen.[1]) Da diese Entfernung von der Haut für Bauchaufnahmen noch zweckmässig ist, so kann die Strahlungsintensität, wenn wir als bleibende Expositionszeit zwei Minuten annehmen nicht mehr auf das Zwanzigfache in die Höhe getrieben werden, ohne dass wir von der Verbesserung der Bauchbilder durch Wahl niedrigerer Vacuuen absehen müssen. Wir werden dann mit der heutigen Beckenröhre in einer Sekunde, ein nach heutigen Begriffen sehr gut zu nennendes Röntgenbild des Becken, also eine Verkürzung der Expositionszeit erzielen, und ein wesentlich besseres Bild mit der heutigen Thoraxröhre, z. B. in einer halben Minute; würden wir dagegen mit dem Vacuum, das wir heute für den Fuss wählen, in zwei Minuten das Becken aufnehmen, so wäre zwar ein brillantes Bild, aber ausserdem eine in 14 Tagen nach der Aufnahme eintretende Dermatitis der Bauchhaut die Folge. Kurz: Das Bestreben bei wachsender Strahlungsintensität die Bildgüte durch Herabsetzung des Röhrenvacuums zu heben, findet bei einer Steigerung unseres jetzigen grössten Strahlungsintensität auf das ca. 20fache eine Grenze in der Sorge für

[1]) Früher wurden solche Fälle irriger Weise auf Idiosynkrasie bezogen. Seit Kienböck kennt man diese regelmässig auftretende Thatsache.

die Integrität der Haut.[1]) Allerdings nur für den Bauch und das Becken; erst bei einer weiteren Steigerung für die kleineren Körperteile.

Wir haben also von der Zukunft, die uns höhere Strahlungsenergien bringen wird, wenn wir in der angedeuteten Richtung vorgehen, eine weitere Verbesserung unserer Aufnahmen zu erwarten. Dieser Verbesserung ist in der Vulnerabilität der Haut eine enge Grenze gesetzt, und nur an der Leiche wird die Bildgüte einer weiteren Steigerung stets fähig bleiben. Die heute sehr wichtigen Massnahmen zur Unschädlichmachung der Sekundärstrahlen (Walter, Albers-Schönberg) werden dann bei ausschliesslicher Verwendung der niedrigen Röhrenvacuuen, entfallen. Vorläufig haben wir diese Grenze, ausser bei Wiederholung der Aufnahmen, nicht zu fürchten, da wir uns auf Beckenexpositionszeiten von Viertelstunden am Lebenden nicht einlassen können, und wir wählen daher im allgemeinen jenes niedrigste Röhrenvacuum, welches uns in einer erträglichen Expositionszeit ein Bild von einiger Durcharbeitung liefert. Damit ist die früher aufgeworfene Frage beantwortet.

Welches Analogon zur Wahl der Röhrenhärte (des Penetrationsvermögens der Strahlen) kennt nun die Kameraphotographie? Wir haben bisher leicht feststellen können, dass der Ruhe des radiographischen Objektes auch die Ruhe des Kameraobjektes entspricht, dass die Lichtintensität und die Expositonszeit so wie die Entfernung der Lichtquelle von der Platte hier wie dort die gleiche Rolle spielen, und dass die Frequenz der Lichtschläge (die Unterbrechungszahl) bei einer Lichtquelle, welche intermittierend wirkt, wie die Röntgenröhre, im Gegensatz zur gewöhnlichen Lichtquelle der Kameraaufnahmen eine begreifliche Ausnahme macht und einer Analogie nicht bedarf.[2]) Suchen wir aber unter den technischen Faktoren der Kameraaufnahme, nach einer Analogie zu der Röhrenhärte, so möchte es zunächst scheinen, dass eine solche nicht existiert. Und doch besteht dort ein ganz gleichwertiger Faktor: Der Wahl der Röhrenhärte entspricht in der Kameraphotographie die Lichtverteilung bei der Atelieraufnahme. Das radiographische Objekt sendet selbst kein Licht aus, es muss erst mit Licht überflutet werden, und dann dieses geborgte Licht in einer in seinen physikalischen Eigenschaften begründeten Weise als durchgelassenes Licht von sich geben. Und es hängt von der Röhrenhärte ab, in welcher Abstufung dieses Licht von den einzelnen Teilen abgegeben wird. Auch das gewöhnliche Kameraobjekt giebt nicht selbst erzeugtes Licht, es muss belichtet werden und von der „Verteilung des Lichtes" hängt es eben ab, in welcher Abstufung dasselbe von den Formen, den plastischen Details des Objektes wiedergegeben wird, ob mit tiefen Schlagschatten oder ob mit sanften Übergängen.

Die Lichtverteilung, die richtige Beleuchtung gilt in der Kameraphotographie als wichtigste und schwierigste Massnahme und ist heute noch ein eifrig bearbeitetes Problem der Porträtisten. Ein gleiches Mass von Beachtung verdient die Wahl der Röhrenhärte in der Radiographie.

Der Kameraphotograph arbeitet bisweilen unter Bedingungen, welche ihm die Lichtverteilung aus der Hand nehmen, wie bei Aufnahmen im Freien, Landschafts-, Seeaufnahmen. Die dabei auftretenden oft grossen Schwierigkeiten fanden ihre radiologische Analogie in den Nachteilen, welche wir aus früherer Zeit kennen, als es noch keine regulierbaren Röntgenröhren gab, als die Wahl der Röhrenhärte nicht in unserer Hand lag, und als wir gleichsam Porträtaufnahmen bald in der Sonne, bald in der Zimmerecke machen mussten, wie es die Lichtquelle gerade wollte. Den Kontrast zu verändern, zu „graduieren", ist aber in der gewöhnlichen Photographie nicht die Lichtverteilung allein berufen, es giebt vielmehr unter anderen dort noch einen Faktor, welcher zur Wahl der Röhrenhärte in Analogie tritt, ja optisch mit ihr fast vollständig identisch ist, praktisch aber im Hintergrunde steht. Kopiert man nämlich ein Negativ — und die Röntgenaufnahme gleicht ja am meisten dem Diapositivprozess, wobei der Körper das zu kopierende Negativ darstellt — mit monochromen Lichtsorten von verschiedener Wellenlänge, „so erhält man[3]) mit blauen Strahlen kontrastreichere Bilder als mit roten, vielleicht" aus dem gleichen Grunde, wie bei den Röntgenstrahlen, nämlich, „weil erstere vom Bromsilber vollständiger absorbiert werden."

[1]) Für den, der heute eine Expositionszeit von fünf Minuten als für Beckenaufnahmen erträglich beibehalten will, tritt schon bei einer künftigen Steigerung der Strahlungsintensität auf das achtfache der heutigen dieser Fall ein. Und würde man nicht davor zurückscheuen, mit unserer heutigen Ausrüstung nach Viertelstunden messende Expositionszeiten zu gebrauchen, so stünden wir heute schon an der besagten Grenze der Verbesserungsmöglichkeit. Wenn wir nämlich heute bei 30 cm Focus-Haut-Distanz ein Becken 40 Minuten exponieren und dazu ein so niedriges Röhrenvacuum wählen, dass wir in dieser Zeit eine eben genügende Durcharbeitung erhalten (so wie es für Kinderhände usuell ist), so erhielten wir nicht nur das beste Röntgenbild des Beckens, das am Lebenden jemals möglich sein wird, sondern auch eine Röntgendermatitis der der Röhre zugewandten Bauchhaut. (Ursache einiger beschriebener Unfälle.)

[2]) Kienböck unterscheidet darum Expositionszeit im engeren und weiteren Sinne, mit und ohne Einrechnung der Intermittenzzeiten. (Wr. klin. Wochenschr. 1900, No. 50.)

[3]) Ich verdanke die Kenntnis dieser Thatsache einer privaten Mittheilung von Frh. v. Hübl-Wien.

Anhang.

V. Die veränderliche Gradationsfähigkeit der Platten.

Wir sehen also, dass uns für Deckung und Durcharbeitung der Platte vier Faktoren zur Verfügung stehen und wir wissen, dass wir jeden derselben für den anderen eintreten lassen können, wenn der eine oder der andere aus diesem oder jenem Grunde nicht im vollen Masse herangezogen werden kann.

Wir verlängern z. B. die Expositionszeit, wenn wir erkennen, dass der Röhre eine höhere Belastung (Stromstärke und Unterbrechungszahl) nicht zugemutet werden darf, wenn nicht ihr Vacuum sinken soll, und die Lichtintensität daher gering ist, andererseits erhöhen wir gelegentlich die Belastung, wenn wir an Expositionszeit zu sparen genötigt sind (respiratorische Stillstandsaufnahme[1]), Aufnahmen unruhiger Kinder etc.). Bei der Herstellung des richtigen Masses von Durcharbeitung und Deckung treten die genannten vier Faktoren vikariierend für einander ein.

Dagegen gab es für die Herstellung eines genügend hohen Kontrastes bisher nur einen Faktor, die Veränderlichkeit der Penetrationskraft der Strahlung. Einen zweiten, die veränderliche Gradationsfähigkeit der Emulsion der photographischen Platte in die Technik der Röntgenaufnahme einzuführen, ist die Aufgabe der folgenden Ausführungen.

Es ist eine den Praktikern der Kameraphotographie geläufige Thatsache, dass es verschiedene Plattengattungen giebt, welche sich dadurch unterscheiden, dass sie verschieden hart arbeiten, d. h.: vom selben Objekt erhält man auf der einen ein kontrastarmes, auf der anderen

Fig. 2.
Aufnahme mit dem Scheinerschen Sensitometer.

ein kontrastreiches Bild; oder anders ausgedrückt, einer bestimmten Belichtungsdifferenz entspricht bei einer hart arbeitenden Platte eine grössere Schwärzungsdifferenz, als bei einer weich arbeitenden. Diese Eigenschaft der photographischen Platten heisst Gradationsfähigkeit.

Es ist das Verdienst von E. Strohmayer-Wien[2]), die Geltung dieser Thatsache auch für die Röntgenstrahlen nachgewiesen und dieselbe in der Aufnahmstechnik nutzbringend angewandt zu haben, während der bisherige Usus der ausschliesslichen Verwendung weich arbeitender Gattungen (Schleusser, Lumiere etc) das Wort redet.

Wir lernen diese Thatsache am besten würdigen, wenn wir die sogenannte charakteristische Schwärzungskurve der photographischen Platte studieren, auf die näher einzugehen aus mehrfachen Gründen zweckmässig ist, vor allem aber, weil sie die Beziehungen der Lichtmengen zu der durch sie bedingten Reduktion im Entwickler übersichtlich graphisch darstellt.[3]) Belichten wir einen Plattenstreifen durch ruckweises Aufziehen des Schiebers einer photo-

[1]) Hoffmann, Levy-Dorn, Kienböck und Verfasser c. l.

[2]) Derselbe hat mich zu dieser Mitteilung autorisiert.

[3]) Hurter und Driffield. Die folgende referierende Darstellung bezieht sich nicht auf Röntgenlicht.

graphischen Kasette, so haben wir auf die verschiedenen Teile der Platte stufenweise wachsende Lichtmengen wirken lassen. Und wenn wir zuletzt die Kasette rasch schliessen und die Platte entwickeln, so erhalten wir eine Skala progressiver photographischer Schwärzungen. Da exakte Messungen bei diesem groben Vorgehen nicht ausführbar sind, tritt an dessen Stelle ein exakt arbeitender Apparat, das Scheinersche Sensitometer. Dieses liefert uns Platten mit progressiven photographischen Schwärzungen (siehe Fig. 2), welche gleich den dazu verwendeten Lichtmengen exakt messbar sind. Trägt man nun auf ein Coordinaten-System die verwendeten Lichtmengen[1]) und die erhaltenen photographischen Schwärzungen auf und verbindet die Punkte durch eine Linie, so erhält man die (für die betreffende Platte charakteristische) Schwärzungskurve, welche uns über zahlreiche Fähigkeiten der photographischen Platten sowohl, wie der Entwickler, Verstärker, Abschwächer etc. Auskunft giebt. Fig. 3 enthält willkürlich konstruierte Schwärzungskurven. Als Abscissen sind die Lichtintensitäten, als Ordinaten die Schwärzungen aufgetragen und die Punkte durch eine Linie verbunden. Betrachten wir

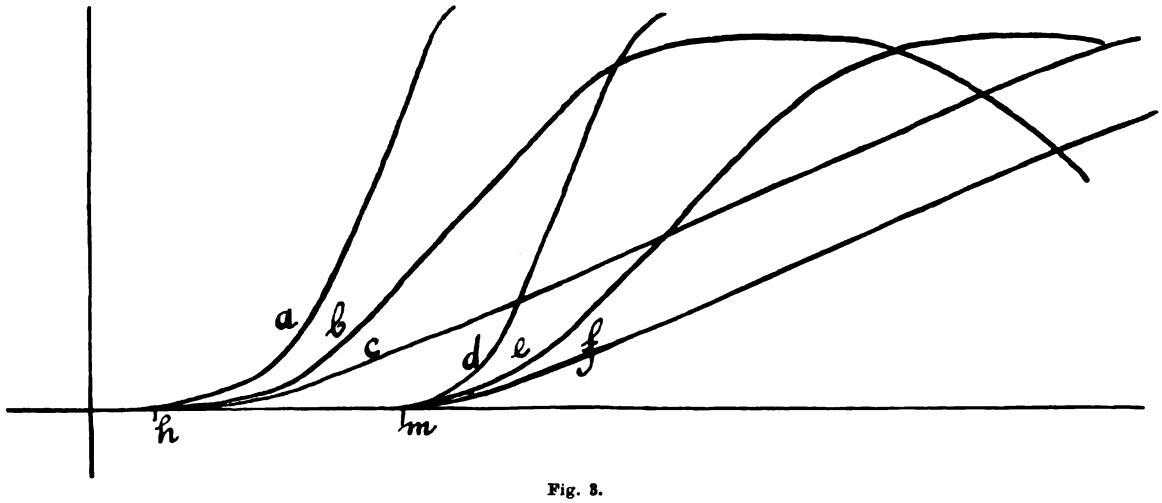

Fig. 3.

Die charakteristischen Schwärzungskurven von sechs Plattengattungen. Bei Belichtungsgrösse *h* erheben sich die Kurven dreier hochempfindlicher Platten aus der Abscisse. *h* ist ihr Schwellenwert. Sie verlaufen nach kurzer Periode der Unterexposition im zweiten geradlinigen Kurventeil (Periode der richtigen Exposition) in verschiedener Neigung zur Abscissenachse. Der Neigungswinkel bestimmt ihre Gradationsfähigkeit. *b* mit einem Neigungswinkel von 45° besitzt die mittlere Gradationsfähigkeit. Ihre Entwickelungskonstante (*tg* 45°) ist gleich 1. *c* zeigt verringerte, *a* gesteigerte Gradationsfähigkeit. Bei *m* erheben sich die Kurven dreier minderempfindlicher Plattengattungen, welche sich bezüglich der Gradationsfähigkeit so wie die drei ersten verhalten. Im Handel herrschen die Typen *b* (Schleussner-R.-Pl., Wiener R.-Pl. A) vor. Der Wiener R.-Pl. B entspricht die Kurve *d*.

nun die ausgezogenen Kurven, so sehen wir, dass durchaus kein einfaches Verhältnis zwischen den Lichtmengen (Abscisse) und den erhaltenen Schwärzungen (Ordinate) besteht. Es lassen sich vielmehr diesbezüglich vier Hauptteile der Kurve unterscheiden. Im ersten Teil tritt trotz zunehmender Lichtintensitäten (Abscisse) eine nur wenig steigende Schwärzung auf. Die Kurve verläuft hier grösstenteils fast horizontal, das Stück repräsentiert die Periode der Unterexposition.[2])

2. Der nahezu geradlinige zweite Abschnitt entspricht der Periode der richtigen Exposition oder korrekten Aufnahmszeit. Die Kurve steigt an, Zuwächsen an Lichtmenge (Abscisse) entsprechen angemessene Zunahmen an Schwärzung (Ordinate).

3. Das nächste Stück der Kurve ist gekrümmt und nähert sich allmählich der hori-

[1]) Eigentlich ihre Logarithmen.

[2]) Eder, System der Sensitometrie, Ph. Corr. 1900. Hurter und Driffield und andere.

zontalen. Es entspricht der Periode der Überexposition. Die weitere Zunahme der Lichtintensität bringt nur mehr geringe Zunahme der Schwärzungen hervor, welche schliesslich vollends zu wachsen aufhören.

4. Hier setzt der letzte Teil der Kurve ein, die Periode der Solarisation: bei weiter zunehmender Belichtungsgrösse nimmt die Schwärzung infolge Eintretens eines neuen, dem früheren fremdartigen Prozesses ab. Hansmann[1]) bezweifelt die Möglichkeit der Solarisation für die Röntgenstrahlen. Aber sie ist leicht nachzuweisen. Bestrahlt man eine Platte aus nächster Nähe mit intensivstem Licht einer mittelweichen Röhre eine halbe Stunde lang, deckt aber nach der ersten Minute die Hälfte der Platte mit Bleiblech ab, so schwärzt sich die kurz belichtete Hälfte im Entwickler tief, während die lange belichtete über einen schmutzig gelben dünnen Schleier nicht hinauskommt.

Für die Beurteilung der Platten kommen fast nur die beiden ersten Teile in Betracht: die Periode der Unter- und die Periode der richtigen Exposition.

Die Stelle, wo die Kurve beginnt, wo sie sich aus der Abscissenachse erhebt, hat besondere Bedeutung. Die dazu nötige Lichtmenge, also die kleinste Lichtmenge, welche im Entwickler eine eben merkliche Schwärzung hervorzurufen vermag, heisst „Schwellenwert" einer photographischen Platte und charakterisiert in gewissen Grenzen in praktisch hinlänglicher Weise die Lichtempfindlichkeit derselben.[2])

In Figur 3 beginnen bei der geringen Lichtmenge h drei im übrigen verschieden verlaufende Kurven (a, b, c) hochempfindlicher Platten, während eine grössere Lichtmenge (m) nötig ist, um bei den drei minderempfindlichen Gattungen (d, e, f) die erste merkliche Schwärzung zu erzeugen.[3])

Der „Schleier", das Auftreten der Schwärzung im Entwickler auch an den unbelichteten Stellen, findet ebenfalls in der Schwärzungskurve seinen Ausdruck. Sie fusst in diesem Fall nicht auf der Abscisse, sondern verschieden hoch über ihr, je nach der Stärke des Schleiers. Man sieht in Fig. 4, dass die Kurve a einer stark schleiernden Platte auch im Beginn schon hoch über der Abscisse steht. Subtrahiert man diese Schwärzung von der ganzen Kurve, so erhält man die Kurve b der gleichen Platte abzüglich des Schleiers und sieht leicht, dass dadurch auch eine Verlaufsänderung im zweiten Kurventeil eingetreten ist, auf deren Bedeutung später eingegangen werden soll.

Wir erkennen nach dem Studium der Fig. 4, a und b weiters, dass der Hydrochinon-Sodaentwickler wie viele andere auf der gleichen Platte einen Entwickelungsschleier erzeugt, wo der Oxalat-Entwickler, der schleierfreieste von allen, völlig klar arbeitet.

Wir haben also gesehen, dass uns der erste Kurventeil über die „Sensibilität" der Platten und ihre Neigung zur Schleierbildung unterrichtet.

Der zweite Teil der charakteristischen Kurve bildet eine fast gerade Linie, deren einzige Funktion ihr Neigungswinkel zur Abscissenachse ist. Sie kann daher auch nur eine einzige Eigenschaft der photographischen Platte ausdrücken, und diese ist die Gradationsfähigkeit derselben. Was Gradation des Negativs ist, haben wir Heft IV kennen gelernt. Die Gradationsfähigkeit der Platte bezeichnet die Eigenschaft, vermöge welcher sie die Schwärzungen in einem bestimmten, den zunehmenden Lichtintensitäten entsprechendem Verhältnisse wachsen lässt. Nehmen die Schwärzungen relativ nicht rascher und nicht langsamer zu, als

[1]) Hft. 4, Bd. V. d. Ztschr. tritt auch P. H. Eykman dieser Hansmannschen Angabe entgegen. (Anm. b. d. Corr.)

[2]) Früher basierte die „Sensitometrie" bloss auf der Ermittelung dieses Schwellenwertes, heute zieht sie an der Hand besserer Beobachtungsmittel eine Reihe weiterer Eigenschaften der Platten, vor allem die ganze „charakteristische Schwärzungskurve", in den Bereich der Untersuchung. (Eder.)

[3]) Aus der Technik der Sensibilisierung soll hier erwähnt werden, dass die Empfindlichkeit von der chemischen Zusammensetzung der Emulsion (reichlicher Jod und Chlorgehalt setzt die Empfindlichkeit herab; Chlorbromplatte) abhängt, ferner von dem Grad, bis zu welchem die Reifung des Bromsilbers (geschieht durch den Digerationsprozess) vorgeschritten ist, und von einer Anzahl weiteren Faktoren.

die Lichtintensitäten, so zeigt der in Rede stehende Kurventeil eine Neigung von 45° zur Abscissenachse[1]), und wir haben eine Platte von richtiger Gradationsfähigkeit vor uns (Fig. 3, b und e). Wachsen die Schwärzungen rascher als die Lichtintensitäten, so steigt die Kurve steil an, der Neigungswinkel zur Abscisse wird gross und wir sagen, die Platte „arbeitet hart" oder sprechen von gesteigerter Gradationsfähigkeit (Fig. 3, a und d). Geschieht die Zunahme der Schwärzungen jedoch langsamer als die der Lichtintensitäten, so zeigt die Kurve einen Neigungswinkel, der kleiner ist als 45° und wir nennen die Platte weich arbeitend (Fig. 3, c und f). Einer bestimmten Belichtungsdifferenz entspricht also bei einer hart arbeitenden Platte eine grössere Schwärzungsdifferenz als bei einer weich arbeitenden.

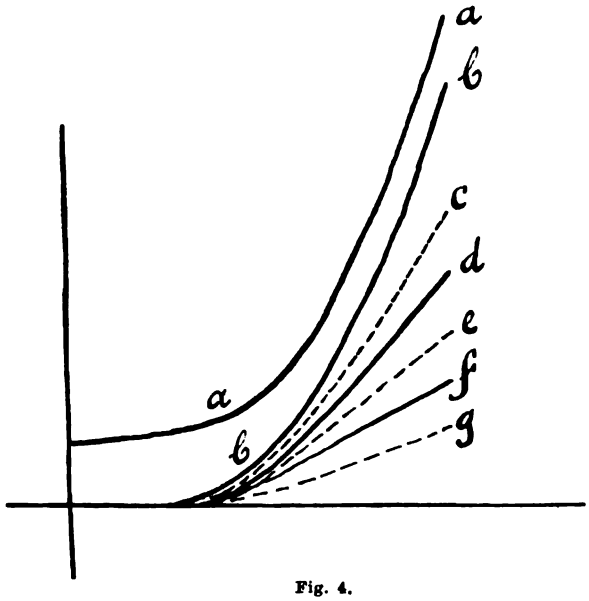

Fig. 4.

Fig. 4 zeigt zunächst die Schwärzungskurve einer „schleiernden" Plattensorte. Kurve *a*: Die Entwickelung hat auch im Nullpunkt der Abscissenachse, also ohne jede Belichtung, eine erhebliche Schwärzung (Schleier) erzeugt, die Kurve beginnt daher über der Abscissenachse. Subtrahiert man die vom Schleier herrührende Schwärzung *S* von der ganzen Kurve, so erhält man durch Konstruktion die Kurve *b*. Man sieht daraus, dass die Schleierigkeit der Platte ihre Gradationsfähigkeit verringert, ohne Schleier würde die Platte härter arbeiten, nämlich so wie *b*. Ferner illustriert die Figur den Einfluss verschiedener Entwickler, ihrer Temperatur, ihres Bromkalizusatzes und der Entwickelungsdauer.

a:	Hydrochinon-Soda,	25° C.,	ohne Br.-K.	10 Min.
b:	Eisenoxalat	25° C.,	ohne „	10 Min.
c:	„	15° C.,	ohne „	10 Min.
d:	„	15° C.,	mit „	10 Min.
e:	„	15° C.,	mit „	5 Min.
f:	„	0° C.,	ohne „	5 Min.
g:	„	0° C.,	mit „	5 Min.

Die Gradationsfähigkeit der Platten wird durch eine Reihe von Fabrikationsverschiedenheiten beeinflusst. Je gelatinereicher die Emulsion, desto weicher die Bilder, je silberreicher, desto härter; dickgegossene Platten arbeiten härter als solche mit dünner Schicht, die Modifikation des Bromsilbers, der Zusatz von Jod- und Chlorsilber beeinflussen die Gradationsfähigkeit. Der Reife-Zustand der Emulsion endlich, der mit fortschreitender Digeration zunimmt, ist von hervorragender Bedeutung für die Gradationsfähigkeit der Platte, indem die ungereifte Emulsion härter, die gereifte weicher arbeitet.[2])

Fig. 4 zeigt weiter, durch welche Faktoren und in welchem Sinne die verschiedenen Momente der Hervorrufung des Bildes Fig. 5, wie die Verstärker und Abschwächer auf die Gradation der Platte Einfluss nehmen.

Der Vergleich der Kurven *b* und *c*, Fig. 4, zeigt den Einfluss der Temperatur des Entwicklers; *c* und *d* sowie *f* und *g* zeigen den Einfluss des Bromkalizusatzes, *d* und *e* den der Entwickelungszeit auf die Gradation des Negativs. Sie wird desto mehr gesteigert, je höher die Temperatur des Entwicklers ist, je mehr Br.-K. zugesetzt wird und je länger man entwickelt (innerhalb der Grenze des Entwickelungsschleiers). Dazu muss aber bemerkt werden, dass durchaus nicht alle Entwickler auf

[1]) Die Tangente derselben, hier gleich 1, nennen Hurter und Driffield die Entwickelungskonstante.

[2]) Wie wir Seite 323, Anm. 3 gesehen haben, ist der Reifezustand der Emulsion auch mit ihrer Empfindlichkeit eng verknüpft. Je gereifter sie ist, desto empfindlicher ist sie auch. Daraus erklärt sich die irrtümlich, resp. nur in gewissen Grenzen berechtigte Meinung, dass hochempfindliche Platten immer weich, kontrastarme, minderempfindliche immer hart arbeiten. Es können aber die nicht durchwegs gemeinsamen Momente, welche auf Empfindlichkeit und Gradationsfähigkeit Einfluss haben, so gewählt sein, dass von zwei Platten die eine etwas empfindlicher ist, aber trotzdem etwas härter arbeitet als die andere. Im allgemeinen aber besteht das bezeichnete Verhältnis zu recht, umsomehr, als die geringe Empfindlich-

Differenzen ihrer Temperatur und auf Bromkalizusatz gleich reagieren (Eder), was sich ebenfalls aus Schwärzungskurven evident ergiebt und zum Teil auch in der Praxis erkannt werden kann. Der Oxalat- und Glycin-Fntwickler büssen zum Beispiel bei 0° fast ihre ganze Energie ein, während sie bei 25° noch immer schleierlos mit höchster Energie arbeiten (Sommerentwickler). Der Bromkalizusatz hat auf den Metol-, Hydrochinon-, Eikonogen-Entwickler fast keinen Einfluss, während er beim Eisenoxalat-, Glycin-, Pyrogallol-, Brenzkatechin-Entwickler gute Wirkung thut.

Das Wichtigste, was wir aus dem Studium der charakteristischen Schwärzungskurve gelernt haben, ist die Bedeutung der Gradationsfähigkeit der Emulsion.

Welche Verwendung findet nun in der gewöhnlichen Photographie die veränderliche Gradationsfähigkeit der Emulsion? Für Momentaufnahmen sind weich arbeitende Platten in

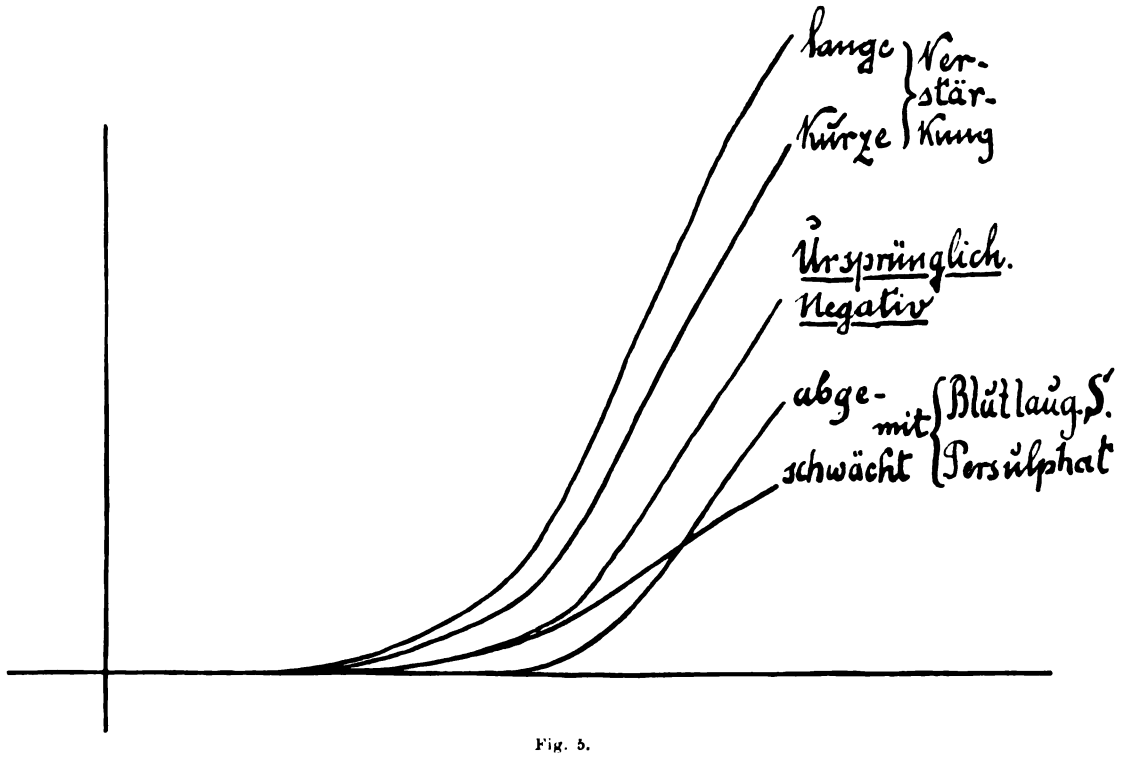

Fig. 5.

Fig. 5 zeigt die Schwärzungskurve (ursprüngliches Negativ) einer Platte ähnlich der in Fig. 3, b abgebildeten, nur von etwas gesteigerter Gradationsfähigkeit. Die beiden oberen Kurven stellen einen Streifen desselben Negativs dar, der kürzere und längere Zeit verstärkt wurde. Die unteren zwei Streifen des gleichen Negativs, welche mit zwei verschiedenen Abschwächern behandelt worden sind. Während die Verstärkung stets eine Vermehrung der Gradation hervorruft und so die Negative härter macht, nicht bloss sie deckt, verhalten sich die Abschwächer verschieden. Die einen wie Blutlaugensalz schwächen die Deckung ab, ohne die Gradation wesentlich zu beeinflussen und eignen sich daher für Negative, welche zu stark gedeckt sind, aber richtige Gradation besitzen. Die anderen wie der Persulphatabschwächer vermindern nicht bloss die Deckung, sondern sie verringern in hohem Masse die Gradation. Sie eignen sich daher für Negative, welche zu stark gedeckt und zu hart sind. (Die Kurven nach Eder, System der Sensitometrie, Phot. Corresp. 1900.)

Schwang, weil die kurzen Expositionszeiten zur Verwendung hochempfindlicher Emulsionen zwingen und mit der hohen Empfindlichkeit eine verringerte Gradationsfähigkeit verbunden zu sein pflegt. Sollen aber auf photographischem Wege hohe Kontraste z B. schwarze Ornamente oder Buchstaben auf weissem Grund reproduziert werden, so müht sich der Techniker nicht damit ab,

keit an sich ebenfalls in gewissem Masse kontraststeigernd wirkt. Die minderempfindliche Platte erhöht die Kontraste nämlich dadurch, dass ihr niedriger Schwellenwert die schwächsten Lichteindrücke schlecht angreifen lässt, also zurückhält, die Lichter daher klar bleiben, und dass infolgedessen bei der Hervorrufung des Bildes die tiefen Schatten gegenüber den zurückgehaltenen Lichtern einen Vorsprung gewinnen.

auf weich arbeitenden Platten durch die bekannten Mittel (Abschwächung der Lichtintensität und entsprechende Verlängerung der Exposition event. verbunden mit relativer Unterexposition) den erstrebten enormen Kontrast zu erzielen, sondern er verwendet „Diapositivplatten" oder „Reproduktionsplatten", deren Gradationsfähigkeit eine gesteigerte ist, umsomehr, als er die Minderempfindlichkeit nicht zu fürchten braucht, weil er in der Expositionszeit nicht beschränkt ist.

Wir können das Gesagte direkt auf die Radiographie übertragen. Bei den geringen Lichtintensitäten, wie sie aus dicken Körperteilen in die Platte dringen, müssen wir, um einigermassen erträgliche Expositionszeiten zu erzielen, hochempfindliche Emulsionen anwenden. Dass wir dabei auf den höchsten Kontrast der einzelnen Teile verzichten müssen, ist begreiflich und bekannt. Wo wir aber, wie bei dünnen Objekten, um die Expositionskürze nicht mehr Sorge tragen, dürfen wir uns nicht durch weich arbeitende Platten um den erreichbaren Kontrast bringen lassen.

Legt man auf eine Chlorbromplatte einen Schleussner-Momentfilm und macht so auf beiden zugleich eine Fingeraufnahme mit mittelweicher Röhre, also mit einer Röhre, welche nach unseren auf die weich arbeitenden Platten zugeschnittenen Begriffen für den Finger zu hart ist, so erhält man zwei grundverschiedene Bilder. Die weicharbeitende Schicht des Film zeigt ein kontrastarmes Bild, dessen Grund (Luft) nicht vollständig geschwärzt ist, und dessen hellste Lichter nicht glasklar, sondern gedeckt sind, während das brillante Bild der hart arbeitenden Chlorbromplatte glasklare Lichter und einen Grund zeigt, der selbst für Bogenlicht kaum andeutungsweise permeabel ist.

Es ist natürlich auch, wie dies bisher geübt wurde, dem Erfahrenen möglich, auf weich arbeitender Emulsion ein brillantes Bild dünner Teile zu erzeugen. Wir besitzen ja, wie oben ausgeführt wurde, bereits ein Mittel zur Kontrastanpassung, nämlich die veränderliche Absorptionsfähigkeit der Strahlen (Härtestufen der Röhren), allein es ist ein zweifelloser, praktisch leicht zu erprobender Vorteil, hier den Bemühungen um den Röhrenbetrieb mit der Gradationsfähigkeit der Platten entgegenzukommen.

Zu warnen ist jedenfalls vor einer Vernachlässigung der richtigen Wahl der Röhrenhärte. Sie ist für den Kontrast der Platte zweifellos der wichtigere Faktor. Die Härte der Röhre und die Gradationsfähigkeit der Platte müssen gegenseitig aufeinander abgestimmt werden[1]); sie können ebensowenig einzeln festgesetzt werden, wie Lichtstärke und Expositionszeit, oder wie irgend welche der anderen Faktoren der Aufnahme.

Es empfiehlt sich im allgemeinen, wenigstens zwei Stufen der Sensibilität der Platten[2]) zu verwenden, weicharbeitende für die dicken Teile, etwa bis zur Schulter, und hartarbeitende für die dünneren. Je geübter der Einzelne, und je mehr sein Instrumentarium geeignet ist, niedrige Röhrenvakuen bei hoher Belastung konstant zu erhalten[3]), in desto ausgedehnterem Masse wird er weich arbeitende Emulsionen verwenden, aber der Geübteste wird die Emulsionen von gesteigerter Gradationsfähigkeit niemals mehr entbehren wollen, wenn er ihre Vorteile bei dünnen Objekten, Händen, Kinderextremitäten, Knochenschnitten etc. kennen gelernt hat. Für besondere nach beiden Richtungen hinzielende Zwecke verwendete ich noch zwei weitere Stufen, eine sehr weich arbeitende und eine ganz hart arbeitende (Chlorbrom)-Platte, welch letztere von Weichteilstruktur, dünnen Knochensägeschnitten etc. Bilder von ungeahnter Brillanz liefert.

[1]) Bei gleichem Objekt etwas härter bei härter arbeitender, etwas weicher bei weicher arbeitender Emulsion.

[2]) Schleussnerplatten als weicharbeitende für die grossen und mittleren Körperteile, Wiener R.-Platten B als hartarbeitende für die kleinen. Die Firma R. Siebert, Wien, bringt über meine Veranlassung Wr. Röntgenplatten A (weicharbeitend) und Wr. Röntgenplatten B eine passende Stufe härter arbeitender (siehe Text zu Fig. 3, S. 322) in den Handel. A leidet mitunter an Ungleichmässigkeit der Schichtdicke, Schleussner weniger.

[3]) Siehe die Walterschen veränderlichen Schaltungen Bd. V, Heft 1 dieser Zeitschrift.

Aus dem thurgauischen Kantonsspital zu Münsterlingen (Dirigierender Arzt: Dr. Conrad Brunner).

Studie über Osteomalacie mit besonderer Berücksichtigung der Ätiologie, der Therapie und der diagnostischen Verwertung der Röntgenphotographie an der Hand eines Falles aus dem Kantonsspital zu Münsterlingen.

Von

Dr. **Joh. Lauper.**

(Hierzu Tafel XII.)

V. Symptomatologie und Verlauf.

Bis vor einem Jahrzehnt hatten die Vorgänge und Veränderungen am knöchernen Becken das Hauptinteresse im Symptomenbild der Osteomalacie in Anspruch genommen, andere Erscheinungen, die ebenso charakteristisch sind und den erkennbaren Knochendiformitäten oft längere Zeit vorauseilen, hatte man richtig zu würdigen noch nicht verstanden. Die Skelettverbildungen kommen durch die Wirkung der Rumpflast, zum Teil auch durch die Zugwirkungen der Muskeln zu stande, nachdem durch den osteomalac. Prozess die Knochen ihrer Festigkeit beraubt und biegsam geworden sind. Am Becken sind es typische Formveränderungen, die demselben den Zunamen osteomalacisches verliehen haben; dieselben werden in der Hauptsache veranlasst durch die an den Spitzen eines gleichschenkligen Dreieckes angreifende Körperschwere; die Fennerköpfe treiben die Pfannengegend beiderseits ins Cav. des kleinen Beckens vor; hieraus resultiert das schnabelförmige Vorspringen der Symphyse, der geradlinige Verlauf der Lineae innominatae, sowie die Verminderung des Querdurchmessers des Beckenausganges, indem die beiden Tubera sich einander nähern; das Promontorium rückt unter dem Drucke der Wirbelsäule tiefer und drängt sich ins Beckeninnere vor; dabei werden durch Bänderzug die angrenzenden Teile der Crista ilei nach einwärts umgekrümmt. Das Vorspringen der Symphyse und das Vordringen des Promontoriums verschaffen dem Beckeneingang Kartenherzform. Durch das Sitzen wird Kreuzbeinende und Steissbein nach vorn und oben getrieben. Alle diese Befunde sind auch am Becken unserer Pat. ausgeprägt; auf andere weniger auffällige Missgestaltungen an demselben will ich mich nicht einlassen, da dieselben in vivo nicht festzustellen und für die Diagnose somit nicht verwertbar sind. Die ersten Klagen Osteomalacischer beziehen sich in der Regel auf Schmerzen rheumatoider Art mit wechselnder Lokalisation; die einen verlegen dieselben hauptsächlich in die Gegend des Kreuzes oder in die Oberschenkel, andere auf Rippen, Wirbelsäule und Brustbein, noch andere auf Gelenke. Mit der Progredienz der Krankheit, sowohl mit der ununterbrochenen als den mit Schwangerschaften verbundenen Exacerbationen pflegen diese Beschwerden sowohl an Ausdehnung als an Intensität zuzunehmen. Die Schmerzen der Oberschenkel verbinden sich rasch mit Einschränkung der Gehfähigkeit; der Gang wird watschelnd, breitspurig; es ist der sogenannte Entengang. Das Treppensteigen und das Aufstehen aus sitzender Stellung wird den Kranken mehr und mehr unmöglich; sie werden ans Zimmer, schliesslich ans Bett gebunden und führen ein schmerzenreiches Dasein. Wo Druckempfindlichkeit einzelner Knochen, meist des Stammes, doch wie bei unserer Osteomalacie auch der Extremitäten, nicht den Beginn des Leidens anzeigt, gesellt dieselbe sich in der Regel recht bald den andern Symptomen bei. Mit der Steigerung aller dieser Beschwerden übt die Rumpflast auf das allmählich seines Kalkes beraubt werdende, erweichte Knochengerüst ihren verunstaltenden Einfluss aus; es treten Verkrümmungen der Wirbelsäule, Verbildungen am Becken, Thorax und in selteneren Fällen auch an den Extremitäten auf; oft knickt das normale Gewölbe des Fusses unter der Körperschwere zusammen, es entsteht ein Plattfuss und am Unterkiefer erklärt Atrophie des Alveolarfortsatzes den nicht selten beobachteten Zahnausfall. Die Kranken merken selber, dass sie kleiner oder missgestaltet geworden sind.

Weil die Erscheinungen motorischer Insufficienz bei der Mehrzahl der Kranken einen bestimmten Typus innehalten, sehr oft die Anfangssymptome bilden und im Verein mit gesteigerter Druckempfindlichkeit mehrerer Knochen am Stamme die Erkennung der Krankheit gestatten, daher auch an sich den Gedanken an Osteomalacie nahe legen und zur Forschung nach anderen typischen Symptomen veranlassen sollen, so verdienen sie eine besondere Berücksichtigung. Als Ursache des watschelnden Ganges hatte schon Lehmann im Jahre 1880 richtig eine Insufficienz jener Muskeln angegeben, welche die Beine beim Gehen heben; er fasste sie als eine Lähmung auf, bedingt durch Druck des schwangeren Uterus auf den Plexus sacralis und hielt, wenn sich zu dieser Erscheinung, die, wie wir jetzt wissen, bereits ein Symptom der Osteomalacie ist, diese letztere hinzugesellte, die Prognose für zweifelhaft. Renz wies das konstante Vorkommen dieser Muskelschwäche, welche eine Ileopsoasinsufficienz ist, bei einer Reihe von 22 Osteomalacischen nach und Köppen (18) hat auf Grund seiner Untersuchungen den Vorschlag gemacht, diese Erscheinung als Frühsymptom zu verwerten; er hatte dieselbe bei seinen Patienten nie vermisst, bei einigen aber vorgefunden, ehe Knochenverkrümmungen nachgewiesen werden konnten.

Diesem Initialsymptom wurde von Latzko (21) ein anderes ebenso konstant vorkommendes Muskelphänomen angereiht, die Adduktorenkontraktur; dieselbe bedingt je nach dem Grade ihrer Ausbildung eine verschieden starke Abduktionsbehinderung. Wie bei Gelenksentzündungen, Frakturen etc. der kranke Körperteil durch aktive Kontraktur der ihn umgebenden Muskeln fixiert wird, so kontrahieren sich nach Latzko die an den meist affizierten Beckenknochen entspringenden Muskeln dauernd, um eine Zerrung durch übermässige Abduktion zu verhindern. Diese Abduktionsbehinderung war schon früher Breisky nicht entgangen; er sagt: Vorzüglich auffällig ist die Schwierigkeit, die Beine zu abduzieren, vielleicht wegen der mit der Abduktionsbewegung gesetzten passiven Ausdehnung und Spannung an der Insertion der von den erkrankten und zur Schnabelbildung verwendeten Beckenteilen entspringenden Adduktoren zur Zeit einer Exacerbation der Krankheit. Nach einer solchen auf ein Wochenbett folgenden Remission lässt die Schmerzhaftigkeit wieder nach, die Kranken können die Beine wieder besser abduzieren, obschon die Beckendeformität einen weiteren Fortschritt gemacht hat. Während also dieser Forscher wie Latzko die Ursache der Abduktionsbehinderung in die Weichteile verlegen, wollen Kehrer (17) und v. Braun Knochenveränderungen dafür verantwortlich machen und führen zur Bestätigung ihrer Ansicht an, dass nach geheilter Osteomalacie die Behinderung des Ganges und die oft von den Frauen beklagte Impotentia coenudi fortbestehen und dass bei einer Anzahl solcher das Anstemmen der Trochanteren an den Darmbeinplatten als Grund der gehemmten Abduktion habe nachgewiesen werden können. Bei sehr hochgradigen Knochenverbildungen mag gewiss ein Teil der Behinderung auf knöcherner Hemmung beruhen; allein in der Mehrzahl der Fälle muss eine Funktionsstörung der Weichteile die Ursache sein; so war in unserem Falle bei max. Flexionsfähigkeit die Abduktion nur in minimalem Grade möglich, ohne dass in der Beckendeformität ein genügender Grund gegeben war; unverständlich wären aber auch jene Fälle, bei denen ohne oder wenigstens ohne wesentliche Beckenveränderungen ausgesprochene Abduktionsbehinderung und Ileopsoasinsufficienz bestand, ferner die Osteomalacieen, bei denen die Heilung zugleich wesentliche Besserung des Ganges und Verminderung der Abduktionsbehinderung brachten, was Breisky, Latzko u. a. betonen; endlich beobachtete letzterer einen Fall, wo Kontrakturen von Schultermuskeln das passive Heben des Armes nur bis zur Horizontalen erlaubten. Nach jahrelangem Bestehen der beiden Funktionsbehinderungen wird indessen schliessliche Heilung des osteomal. Prozesses nicht auch mit Sicherheit jene Störungen aufheben, da, wie Latzko betont Kapselschrumpfung und sich ausbildende nutritive, wirkliche Verkürzung der kontrahierten Muskeln ein fortdauerndes Hemmnis abgeben können; auch wird die volle frühere Muskelkraft nicht wiederkehren. Die Insufficienz des Ileopsoas auf eine Annäherung von Ursprungs- und Insertionsstelle dieses Muskels zurückzuführen, wie Vierordt, geht schon deshalb nicht, weil dieselbe häufig vorhanden ist, bevor die

Knochenerweichung so weit fortgeschritten ist, dass sie Verschiebungen oder Verkrümmungen am Skelett erlaubt. Hennig glaubt, die Muskelsymptome rühren teils vom Gefühl der Unsicherheit, teils von der entzogenen Stütze, teils von Hyperämie oder gestörter Ernährung, teils von centralen Erkrankungen her und Litzmann sagt: Bald war es hauptsächlich der Schmerz, welcher die Bewegungen hinderte oder unmöglich machte; in anderen Fällen scheinen die Teile, selbst ehe sie durch den Verlust an Festigkeit ihre mechanische Brauchbarkeit eingebüsst hatten, wirklich mehr oder weniger gelähmt zu sein. Die Parese dachte sich dieser Autor möglich, durch eine Kompression des Rückenmarkes oder, wie später noch Rissmann (32) der motorischen Nervenwurzeln durch die erkrankten Wirbel. Um eine Kompressionsmyclitis kann es sich natürlich nicht handeln und auch die Annahme einer Kompressionsneuritis hat wenig Wahrscheinlichkeit, weil im osteomal. Prozesse die Proliferationsvorgänge am Knochen jedenfalls nur minimale sind, so dass eine nur einigermassen erhebliche Verengerung der For. intervertebralia und dazu noch zu Beginn der Krankheit nicht denkbar ist. Nach meiner Auffassung ist die Bewegungsinsufficienz myogener Natur, doch gebe ich zu, dass, nachdem Ursprungs- und Insertionsstelle der Muskeln am Periost überempfindlich geworden sind, der Schmerz und das Gefühl der Unsicherheit ein ganz wesentliches Moment zur Steigerung jener Erscheinung abgeben.

Die Auffassung Latzkos, dass eine Kontraktur der Adduktoren die Ursache der Abduktionsbehinderung sei, lässt Rissmann (l. c.) nicht zu Recht bestehen, da er bei Ruhelage der Kranken einen Kontraktionszustand dieser Muskeln nie feststellen konnte; auffällig war ihm bei unter grosser Anstrengung gemachten Abduktionsversuchen nur eine sonderbare Härte der inneren Muskeln; er fasst den Abduktionsdefekt auf als bedingt durch einen Schwächezustand der Abduktoren, den er und L. Bruns in seinen Fällen bei anscheinend normaler oder nur wenig verminderter Kraft der Adduktoren nachgewiesen hatten. Zur Erklärung des durch aktive Abduktion erzeugten Muskeltonus in den Adduktoren sagt er: Die Antogonisten werden stets reflektorisch bei aktiven Bewegungen angespannt und es wäre denkbar, dass bei den neuritischen Prozessen, die sicher in den Nerven der Abduktoren spielen, der Impuls für die Antagonisten besonders stark ausfällt. Für das Unvermögen sich behende aus sitzender Stellung zu erheben hat L. Bruns eine Insufficienz des Glut. max. verantwortlich gemacht und so werden auch die Rotationsdefekte und andere zuweilen beobachtete Motilitätsstörungen auf Muskelschwäche zu beziehen sein.

Schon für diese Muskelinsufficienzen sind oft genug spinale Prozesse als Ursache betrachtet worden und nun giebt es noch eine Reihe von Symptomen, die, nicht mehr so konstant beobachtet, den Gedanken an medullären oder wenigstens neuritischen Ursprung noch leichter aufkommen lassen. So wird von Latzko, Köppen und Stieda (39) als häufiges Vorkommnis Steigerung der Reflexe, besonders des Patellarreflexes angegeben; andere, darunter Rissmann haben diese Beobachtung nicht machen können; noch weniger regelmässig sind Kontrakturen im Levator ani und in der Muskulatur des Schultergürtels. Gesteigerten Muskeltonus, der unter anderem den oft beobachteten starren Gesichtsausdruck bedingen soll, Muskelspasmen erwähnen Stieda (l. c.) und andere; Tremor und Sensibilitätsstörung dieser und Köppen, letzterer dazu noch das Vorkommen des Rombergschen Symptoms und Druckempfindlichkeit von Nervenstämmen in ihrem Verlauf und an ihren Austrittsstellen; sogar Intentionszittern wurde nicht vermisst (v. Velits, Ref. C. Bl. f. Gyn. 1894, No. 8). Köppen und Rissmann fassen diese Erscheinungen unter dem Namen Nervenreizsymptome zusammen und sehen als nicht unwahrscheinlichen Grund für ihre Entstehung die schon genannte Kompressionsneuritis an; Renz nimmt für einige Fälle eine Querläsion der Medulla durch eine exsudative Peripachymeningitis an. Für die Mehrzahl dieser Erscheinungen erblicke ich, wie v. Winkel sen. und vielleicht noch andere mehr, in den durch den osteomalacischen Prozess im Muskel wie im Knochen primär gesetzten Reizzuständen genügende veranlassende Momente; eine Neuritis kann ich deshalb nicht annehmen, weil nach dem oft jahrelangen Bestande eine wesentliche

Besserung jener Muskelfunktionen mir unverständlich wäre, indem durch interstitielle Bindegewebswucherung die Nervenelemente so zerstört sein dürften, dass eine Regeneration derselben nicht mehr wahrscheinlich ist; dennoch glaube ich, dass in mässigem Grade gesteigerte Reizbarkeit der Nerven vorkommen kann als Folge der allgemeinen Schwäche und perineuritischer Zustände. Für die Existenz der letzteren bei Osteomalacie spricht die von Köppen festgestellte gesteigerte indirekte elektrische Erregbarkeit der insufficienten Muskeln bei herabgesetzter direkter Erregung.

Als seltenere Befunde werden in der Litteratur noch angegeben Arthritiden, die in schweren Fällen hämorrhagisch sich erwiesen; dieselben sind nach Latzko, wo nicht eine besondere Ursache eruierbar ist; osteomalacischer Herkunft, da sie bei Phosphorbehandlung gleich den anderen Symptomen einer Besserung und Heilung fähig sind.

Die Osteomalacie pflegt in der grossen Mehrzahl der Fälle in einer Schwangerschaft, durchschnittlich der dritten bis vierten, ihre Entstehung zu nehmen; bis an ihr Ende und im Verlauf künftiger Graviditäten mehren sich die Symptome und ihre Intensität; im Wochenbett oder in der Folgezeit treten Remissionen ein, doch werden dieselben mit der Zahl der Schwangerschaften immer weniger vollständig und die Skelettverbildungen entsprechend hochgradiger. Sogar zur Zeit der Menses geben viele Osteomalacische Steigerung der subjektiven Beschwerden an. Die ohne Beziehung zu Schwangerschaft und Laktation auftretende Osteomalacie ist die schwerere Form, sie verläuft rascher, zeigt einen fast ununterbrochen progredienten Charakter, wie dies auch in unserem Falle zu beobachten war. Wenn ihrem Verlaufe nicht Einhalt geboten werden kann, so führt sie in durchschnittlich kürzerer Zeit als die puerperale Form zum Tode, wofür uns Siegerts infantile Fälle eine Bestätigung bieten. Die Ursache für letzteren bilden neben schweren Geburten in der Regel Folgezustände der Osteomalacie, Lungenaffektionen mit Tuberkulose in erstem Range wegen behinderter Ventilation und Zirkulationsstörungen wegen Raumbeengung im Thorax. In einer Anzahl der Fälle hat man auch Spontanheilungen gesehen, die sich meist an Remissionen nach einer Schwangerschaft anschlossen; immerhin aber war das Los dieser Unglücklichen bis vor zwei Jahrzehnten ein trauriges, da gegen achtzig Prozent derselben nach langem qualvollem Leiden in elendem Zustande der Krankheit erlagen, indem die frühere Therapie sich ohnmächtig erwiesen hatte; erst Fehlings operative Behandlung, der sich bald auch eine erspriessliche interne Therapie beigesellte, brachte eine glückliche Wendung. Vor allem aber ist nun nötig, dass die Krankheit erkannt und wenn immer möglich in ihren Anfangsstadien erkannt werde, damit nicht ein Teil dieser Kranken unter den Namen chronische Myelitis, chronische Arthritis etc. als unheilbar aufgegeben wird.

VI.

Diagnose.

Sie gründet sich in erster Linie auf die für Osteomalacie typisch gefundenen Symptome: Druckschmerz verschiedener Knochen am Stamm, Insufficienz verschiedener Muskelgruppen, welche sich vornehmlich als Flexions- und Abduktionsbehinderung der Schenkel im Hüftgelenk repräsentiert; in späteren Stadien werden Knochenverbildungen am Skelett des Stammes, besonders am Becken, der Wirbelsäule und den Rippen, seltener an den Extremitäten zu Hilfe kommen; nie soll versäumt werden, einen möglichst genauen Befund des Beckeninnern aufzunehmen und bei negativem Ergebnis die Untersuchung nach einem bestimmten Zeitraum zu wiederholen, insbesondere wenn sich die Diagnose der Krankheit noch nicht zweifelsfrei durch andere Symptome geklärt hat. Besondere Bedeutung legt Latzko (22) bei der inneren Untersuchung dem geradlinigen Verlauf der Linea innominata, der Drehung der inneren Kante der absteigenden Schambeinäste nach vorn und der Verkürzung des queren Durchmessers des Beckenausganges bei, da diese Befunde auch bei geringen Graden osteomalacischer Beckenveränderung und einiger Übung sich mit annähernder Sicherheit erkennen lassen. Volle Berücksichtigung verdienen

aber auch die minderwertigen Symptome; hat doch schon Schröder (32) gesagt: Im Beginn des Leidens, wenn die charakteristischen Veränderungen des Beckens noch fehlen oder wenig ausgesprochen sind, muss man in Gegenden, in denen Osteomalacie endemisch vorkommt, bei allen schwangeren Frauen oder Puerperae, die über heftige rheumatische Schmerzen in der unteren Rumpfhälfte klagen, an Osteomalacie denken. Ausser diesen Schmerzen und der viel geklagten Müdigkeit sind es der Beginn des Leidens in einer Schwangerschaft oder während einer Laktationsperiode, eventuell Steigerung der subjektiven Beschwerden zur Zeit der Menses und der Nachweis gesteigerter Reflexe bei Fehlen sensibler Störungen, die schätzbare Anhaltspunkte für die Diagnose bieten. In gleichem Sinne wird sich Verlauf schwerer Geburten bei früher normalen Entbindungen verwerten lassen.

Sollte die generative Thätigkeit an sich die Ursache für Osteomalacie abzugeben vermögen, so hat Fehling gewiss mit Recht Übergangsformen von „physiologischer" in pathologische Osteomalacie angenommen und erblickt als solche diejenigen Fälle, welche ohne Beckendifformitäten bei hochgradiger Druckempfindlichkeit zur Zeit einer Schwangerschaft über unbestimmte, nicht genau lokalisierte Schmerzen im Leib und Becken klagen. Gegen diese Auffassung wendet Latzko ein, dass typische Osteomalacie, verbunden mit hochgradigen Gehstörungen und Schmerzen, ohne die geringste wahrnehmbare Skelett- und besonders Beckendeformität nicht selten beobachtet werde, dass selbst ganz leichte Formen aber ein so scharf umschriebenes Krankheitsbild geben, dass die Annahme einer „physiol. Osteomalacie" für solche Fälle ganz unstichhaltig sei und dass die mit jeder Schwangerschaft verbundene physiologische Osteomalacie Hanaus eben keine Schmerzen und keine Gehstörungen mache.

Aus alledem geht hervor, dass die Diagnose in den Anfangsstadien der Krankheit schwierig sein kann und nun sind es noch eine Reihe anderer chronischer Leiden, unter deren Namen die Osteomalacie häufig geführt wurde und vereinzelt immer noch geführt werden wird, da sie durch die Gehstörungen, die Muskelinsufficienz, Kontrakturen und Reflexsteigerungen immer noch den Gedanken an spinale Prozesse nahe legen kann und andererseits zufolge der verbreiteten rheumatoiden Schmerzen und gelegentlichen Gelenkaffektionen an chronische Arthritiden erinnern wird. Bei diesen differenzialdiagnostischen Ausführungen halte ich mich in den Hauptzügen an die gründlichen Mitteilungen Latzkos (22). Nicht die Übereinstimmung der Krankheitsbilder, sondern die alte Gewohnheit, nicht deutlich definierbare, als spinal imponierende Prozesse unter den bequemen Begriff Myelitis einzureihen, sagt dieser Autor, bildet häufig die Veranlassung zu der Fehldiagnose chronische Myelitis. Das Fehlen von Blasen- und Mastdarmstörungen, von Sensibilitätsstörungen, die spastischen Lähmungen und die eventuell eruierbare Ursache werden Klarheit verschaffen, insbesondere bei Beobachtung der für Osteomalacie typischen Momente. Nur die bei Tabes zuweilen beobachteten multiplen Frakturen und ihre mit Deformierung in Heilung übergegangenen Resultate, sowie die bei Syringomyelie mitunter entstehende bedeutende Kyphoscoliose könnten ohne genügende Würdigung der für diese Krankheiten charakteristischen Erscheinungen Veranlassung zur Verwechslung mit Osteomalacie geben.

Viel schwieriger und ohne längere Beobachtung zuweilen unmöglich dürfte es sein, Hysterie und Osteomalacie auseinanderzuhalten, da erstere zufällig oder auch unter dem Einflusse des Nachahmungstriebes das Bild der Knochenerweichung darbieten kann; wir können eine Parese der unteren Extremitäten finden, schmerzhafte Druckpunkte an der Wirbelsäule, an den Rippen, am Brustbein, am Becken, ja sogar auch Abduktionsbehinderung; das Fehlen von Sensibilitätsstörungen, Gesichtsfeldeinschränkungen, Ovarie etc. werden den Ausschlag geben.

Bei multipler Neuritis der unteren Extremitäten kann, wie Köppen (l. c.) sagt, die Unterscheidung, ob neben gesteigerter Druckempfindlichkeit der Nervenstämme auch eine solche der Knochen besteht, schwierig sein; doch sprechen Verminderung der Reflexe, Sensibilitätsstörung und Entartungsreaktion gegen Osteomalacie.

Viel Erfahrung und strenge Beobachtung erfordert auch die Abgrenzung der Osteomalacie von einigen Knochenerkrankungen. Die multiple Knochencarcinose bei occultem primären Sitz, wie ich sie selber in einem Falle in Münsterlingen gesehen habe, kann es längere Zeit unmöglich machen, Osteomalacie mit Bestimmtheit auszuschliessen; es zeigen sich intensive Knochenschmerzen, Bewegungsstörungen und nach Latzko können sich analoge Skelett-, speziell Beckenveränderungen ausbilden wie bei der typischen Knochenerweichung; später kommt es zu umschriebenen Auftreibungen der Knochen und multiplen Spontanfrakturen. Erstere und die bei Metastasen in die Wirbel sich ausbildende anguläre Kyphose, eventuelle Kompressionserscheinungen von seiten der Medulla, sowie der rasche Verlauf machen eine metastasierende Neubildung wahrscheinlich. Latzko glaubt, dass ein Teil der rasch tödlich verlaufenen Osteomalacien hierher gerechnet werden dürfte.

Das multiple Myelom ist selten, führt aber auch zu Skelettdeformitäten, die sich indessen auf den Stamm beschränken; die Schmerzen pflegen nicht so heftig zu sein und in den bisher beobachteten Fällen blieb die motorische Kraft der unteren Extremitäten erhalten. Kahler hat auf das häufige Vorkommen einer Albumose bei Myelom hingewiesen und geglaubt, dieses Merkmal differenzialdiagnostisch gegen Osteomalacie verwerten zu können; doch ist seither derselbe Körper auch im Harne einer senilen Osteomalacie gefunden worden; es hat daher dieser Befund wesentlich an diagnostischem Wert eingebüsst. Immerhin, glaubt Latzko, könne man Osteomalacie ausschliessen, wenn Ileopsoasinsufficienz fehle, die im Verhältnis zur Osteomalacie rasch auftretenden Deformitäten sich auf den Stamm beschränken und im Harne jene Albumose nachweisbar sei.

Die senile Osteotorose ist gekennzeichnet durch ausgesprochene Rigidität und grosse Brüchigkeit der Knochen, ihre einzige Deformität ist der Greisenbuckel; die subjektiven Beschwerden dürften gering sein.

Im rhachitischen Lebensalter ist Osteomalacie seltener; Epiphysenauftreibung, Schädeldeformität, Rosenkranz, Verbiegung und auffallende Kürze der Vorderarme und Unterschenkel, sowie geringere Schmerzhaftigkeit sind der Rhachitis eigen, Skelettveränderungen besonders am Becken, starke Druckempfindlichkeit der Knochen, ausgesprochene Muskelinsufficienz und Fortbestehen des Leidens nach vollendetem Knochenwachstum für Osteomalacie charakteristisch.

Tuberkulose als isolierte Becken- und Wirbelcaries wird kaum lange diagnostische Zweifel bestehen lassen; die örtliche Beschränkung der Beschwerden an sich und oft auf eine Körperhälfte, kalte Abscesse und eventuelle anguläre Kyphose, klären die Diagnose.

Wesentlich grössere Schwierigkeiten kann die unter dem Namen Coxa vara geführte Schenkelhalsverbiegung bereiten, deren Folgesymptome Gehstörung und Abduktionsbehinderung, mitunter auch Druckempfindlichkeit der Hüfte sind. Da aber hier der Abduktionsmangel durch knöcherne Hemmung bedingt ist, bei Osteomalacie myogener Natur ist, so wird Narkose nur bei letzterer das Hindernis beseitigen; es wäre also damit die Diagnose entschieden. Nun kann es aber, wie leicht verständlich, auch bei Osteomalacie unter der Wirkung der Körperlast auf die ihrer normalen Festigkeit beraubten Colla fem. zu ähnlichen Verkrümmungen derselben kommen, so dass weder Narkose, noch Hochstand der Trochanteren ausschlaggebend ist; es müssen daher noch andere für Osteomalacie typische Erscheinungen zu Hilfe genommen werden, namentlich Beckenveränderungen und Druckschmerz verschiedener Knochen.

Endlich ist es noch eine Gruppe von Gelenkerkrankungen, chronische und deformierende Arthritis, welche die Osteomalacie recht häufig unter ihrem Begriffe vereinigte. Es kann unter Umständen in der That schwer sein, die richtige Entscheidung zu treffen und wir müssen uns auch hier wieder der Narkose bedienen, um in vereinzelten Fällen nicht einen diagnostischen Fehltritt zu thun. Beschränkt sich der Prozess unter den grossen Gelenken auf die Hüftartikulationen, so lässt sich neben Funktionseinschränkung in denselben nach Latzko auch stets erhebliche motorische Schwäche der unteren Extremitäten nachweisen und der Gang kann demjenigen Osteomalacischer zum Verwechseln ähnlich werden; tritt erst

noch eine gleichwertige Erkrankung der Wirbelgelenke dazu mit Druckschmerz und eventueller Ausbildung einer bogenförmigen Kyphose, so ist das Bild einer Pseudoosteomalacie vollendet. Anamnestische Anhaltspunkte und das in Narkose bei forcierten Bewegungungen konstatierbare Knarren können aber doch zum richtigen Ziele verhelfen. Sind von vorn herein mehrere Gelenke erkrankt, typische Symptome für Osteomalacie aber nicht vorhanden, so werden wir, obgleich multiple Gelenkaffektionen bei letzterer möglich sind, an vulg. chron. Arthritis festhalten. Über diagnostische Verwertung der Röntgenstrahlen vide pag. 340 u. ff.

VII.

Therapie.

Von einer zuverlässigen, erfolgreichen Therapie konnte man bis zur Einführung der operativen und der Phosphorbehandlung durchaus nicht reden; ohnmächtig stand man dem Prozesse nur zu oft gegenüber und musste die Kranken den Weg ihres Schicksals gehen lassen. Vereinzelt berichtete günstige Resultate, die nach diesem oder jenem Verfahren erzielt wurden, müssen mit Vorsicht hingenommen werden, da wir wissen, dass nicht ganz selten Spontanheilungen vorkommen, sogar in vorgeschrittenen Stadien. Am meisten Vertrauen hat der Leberthran verdient, unter dessen Verabreichung einige Autoren eine Reihe von Besserungen und Heilungen erzielt hatten; v. Winkel sen. rühmte ihn besonders mit einem Zusatz von Vin. colchici.

Einen recht günstigen Einfluss vermögen nach fast einstimmigem Urteil Soolbäder auf die Beschwerden der Krankheit auszuüben. Pelczar sah Besserungen bei Gebrauch von Salzbädern im Verein mit einer Trinkkur von Kalkwasser; Weisz sogar Heilungen bei Anwendung von Schwefelschlammbädern und interner Verwendung von Schwefelwasser. Den Wert der Bäderbehandlung erblickt Löhlein in der durch den Hautreiz herbeigeführten Depletion der inneren Organe und des Periostes, infolge derer die auf Periostitis beruhenden Schmerzen günstig beeinflusst würden. Zahlreich hat Fehling Sool- und Thermalbäder angewendet, ohne dass irgend ein nennenswerter Erfolg darnach eingetreten wäre; er sagt aber später, dass dieselben Aussicht auf Erleichterung der Beschwerden geben. Von den internen Mitteln erfreut sich bei diesem Forscher das aus Calc. phosphoric., Calc. carbonic. und Ferr. carbonic. zu gleichen Teilen zusammengesetzte Pulvis Hassii und der Phosphor mit Ol. jecor. Aselli des grössten Zutrauens, indem dieselben die Krankheit jahrelang aufzuhalten vermögen. Die günstige Wirkung des ersteren beruht wahrscheinlich, wie auch Latzko annimmt, auf seinem Gehalt an Phosphorsäure, die nach Wegners (l. c.) Versuchen in der 800—1000fachen Dosis dieselbe Wirkung hat wie der Phosphor in Substanz; er hält aber das Medikament für sehr unzuverlässig. Da Fehling die Hyperämie der Adnexa bei Osteomalacie nicht als indifferenten Befund deutete, versuchte er bei einer Kranken Ergotin in grösseren Dosen; dieselbe wurde jedoch später kastriert, so dass anzunehmen ist, dass das Mittel sich wirkungslos zeigte.

Bei einer über ein halbes Lebensalter sich erstreckenden Osteomalacie mit schliesslich sehr hochgradigen Symptomen berichtet Allison (C. Bl. der ges. Med. 1897) von ausgezeichnetem Erfolg durch Verabreichung von Knochenmark; es wurde als Glycerinextrakt während $^1/_2$ Jahres zu dreimal täglich $^1/_2$—$1^1/_2$ Drachme gegeben. Bevor sich ein Urteil über die Zuverlässigkeit dieses Präparates fällen lässt, müssen weitere Versuche vorliegen; eine grosse Zukunft kann ich diesem Mittel nicht in Aussicht stellen, da dasselbe dem Körper weder mangelnde Substanzen zuführen wird, noch solche, die direkt auf die osteomalac. Noxe einen günstigen Einfluss haben dürften.

Mit andern organischen Präparaten, Thyraden und Oophorin, hat Senator (36) Versuche angestellt und während ihrer Wirkung die Stoffwechselprodukte in Harn und Kot quantitativ bestimmt. Der Zustand seiner Patientin besserte sich während beider Perioden trotz Abnahme des Körpergewichtes und Steigerung der Stickstoffausfuhr und was um so auffälliger

ist, trotz der Vermehrung der Gesamtkalkausfuhr in der Oophorinperiode; diese betrug in der Vorperiode 1,539 gr, wovon auf den Harn 0,154 entfallen, in der Thyradenperiode 1,463 mit einem Harnanteil von 0,192 und in der Oophorinperiode 2,194, wovon dem Harn 0,271 zukommen. Die Phosphorsäureausscheidung zeigte sich gleichfalls gesteigert, ihr Höhepunkt aber fiel auf die Thyradenperiode. Diese Ergebnisse sind nicht dazu angethan, Aufschluss zu bringen, sondern weit mehr, Verwirrung zu schaffen. Die Besserung schreibt übrigens Senator auch nicht dem Präparat, sondern dem Spitalaufenthalt zu. Ähnliche Erfahrungen wie Senator machten auch Latzko und Schnitzler (23) mit der Organotherapie bei fünf Osteomalacischen. Es wurde Ovarialsubstanz geschlechtsreifer Kühe und Schweine in relativ grossen Dosen (bis 1000 Pastillen à 0,2 Trockensubstanz) verabreicht, ohne dass weder in günstiger noch in gegenteiliger Richtung ein Einfluss zu beobachten gewesen wäre; progrediente wie stationäre Formen blieben unbeeinflusst. Nur ein Fall zeigte während des Aufenthaltes auf der Klinik und zur Zeit der zu Hause beobachteten Schonung Besserung; nachher aber trat trotz fortgesetzter gleichmässiger Behandlung wieder Verschlimmerung ein und erst Phosphor vermochte den fortschreitenden Prozess zum Stillstand zu bringen.

Bernstein (2), der später an einem poliklinisch behandelten Falle das Oophorin auf seine Wirkung prüfte, sah gar keinen Einfluss desselben auf die Krankheit bei einem sich auf sechs Wochen erstreckenden Gesamtverbrauch von 120 Tabletten; bei nachheriger Verabreichung von Phosphor mit Leberthran dagegen trat in kurzer Zeit bei kleiner Tagesdosis Besserung ein.

Diejenige Methode, welche zuerst eine glückliche Wendung in der Bekämpfung des Leidens gebracht hat, ist unstreitig die von Fehling (6 und 7) zum Heilverfahren erhobene Kastration und Porrooperation; sie hat den früheren Mortalitätsquotienten von $^{80}/_{100}$ zu ungefähr demselben Heilungsquotienten gemacht, wie dies Truzzi an 63 Fällen von Osteomalacie nachgewiesen hat, bei denen der Bestand der Heilung über ein Jahr nach der Kastration beobachtet war. Mit dem Aufkommen der blutigen Behandlung erschien es angezeigt, dass der Begriff Heilung weiter gefasst werde, weil die oft nach der Operation unverständlich rasch konstatierten Besserungen Zweifel an fortdauerndem Bestande entstehen liessen; es wurde daher das Postulat aufgestellt, dass ein Dauererfolg von mindestens einem Jahr müsse beobachtet worden sein, ehe die Annahme einer definitiven Heilung berechtigt sei. Latzko kann sich mit dieser Forderung nicht befreunden und mit ihm auch ich nicht, da während des verlangten Zeitraumes dieselben veranlassenden Momente wie ursprünglich oder auch eventuell nach Jahren ein Recidiv erzeugen können; diese Möglichkeit ist natürlich nach meiner ätiologischen Auffassung der Osteomalacie bei der Phosphortherapie viel leichter gegeben als bei der operativen Behandlung, bei der uns Recidive in der That rätselhaft erscheinen müssen und uns die Vermutung aufdrängen, dass, wo die Adnexentfernung eine vollständige war, andere drüsige Elemente vicariierend die den Ovarien supponierte Thätigkeit übernehmen. Jene verblüffenden, mystischen Primärwirkungen, wie sie von verschiedener Seite schon wenige Stunden nach der Operation konstatiert wurden, sehe ich nicht als das Ergebnis eines restituierenden Faktors der eingeschlagenen Therapie an, sondern ich glaube, dass unter dem psychischen Eindrucke der Operation und des Wundschmerzes, sowie durch den Einfluss des Narkosendusels die subjektiven osteomalacischen Beschwerden zum grossen Teile in den Hintergrund des Empfindens gedrängt werden. Sobald aber eine Therapie die durch den osteomalacischen Prozess an sich bedingten histologischen und subjektiven Veränderungen in angemessener Zeit repariert hat, ohne andere die Fortdauer des Lebens gefährdende Zustände geschaffen und ohne die Erwerbsfähigkeit nach einer anderen Richtung erheblich eingeschränkt zu haben, so hat sie die Erwartungen, die wir billigerweise an ein antiosteomalacisches Verfahren stellen dürfen, erfüllt und die Heilung ist als eine vollendete zu taxieren. Die Ausgleichung der Knochenverbildungen und die Aufhebung der durch eine Verlagerung des Schwerpunktes bedingten Gehstörung von ihr zu verlangen, hiesse Unerreichbares von ihr fordern. Den Gedanken aber, dass durch Kombination der spez. Osteomalacie-Therapie mit passend angebrachten Zugverbänden sich auch diese letzteren Übel-

stände mildern liessen, sofern jene vertragen würden, fand ich durch Seeligmann (35) mit gutem Erfolg schon zur That umgewandelt, indem es ihm dadurch gelang, nicht allein die Körperlänge erheblich zu vermehren, sondern auch die Beckenverbildungen teilweise rückgängig zu machen. Fehling sagt: Zu dem Begriff der völligen Heilung rechne ich wie v. Winkel, dass vollständige Geh- nnd Erwerbsfähigkeit ohne Schmerzen im Becken, den Beinen etc. vorhanden sind, dass stärkere Druckempfindlichkeit der Knochen bei der inneren Untersuchung fehlt und dass das Becken nicht federt. Er verlangt also entschieden zu viel; denn Geh- und Erwerbsfähigkeit hängen zum Teil ab von den Knochenverbildungen, welche rückgängig zu machen nicht in der Macht der engeren Osteomalacie-Therapie liegt.

Kaum hatte die operative Behandlung sich recht eingebürgert, so erstand ihr auf internem Gebiete eine Rivalin, die jener in Hinsicht auf schliesslichen Erfolg annähernd ebenbürtig sein wird; es ist die Phosphortherapie. Dieselbe wurde auf Grund von Wegners (l. c.) Versuchen, der die Möglichkeit inaugurierte, dass der Phosphor ein Heilmittel der Osteomalacie sein könnte, zuerst von Mosengiel im Jahre 1874 mit Erfolg bei einem Falle durchgeführt. Immer aber war die Zahl der mit diesem Medic. geheilten Osteomalacischen noch sehr klein, als Sternberg im Jahre 1892 an der Hand von drei mit Phosphor behandelten Fällen den Nachweis erbrachte, dass durch denselben bei richtiger Dosierung und konsequenter Verabreichung „definitive, direkte" Heilung erzielt werden könne. Es bedurfte aber einer nachhaltigen Verteidigung dieser These, um der Phosphortherapie neben der operativen Behandlung eine Zukunft zu schaffen; beides hat Latzko mit unermüdlichem, man darf wohl sagen, mitunter übereiltem Eifer verwirklicht. Schon im Jahre 1895 konnte er über 28 eigene, zum mindesten ein Jahr lang beobachtete Fälle berichten; abgesehen von einem Falle, der infolge fehlerhafter Verabreichung des Mittels an Phosphorvergiftung zu Grunde ging und einem Falle, der sich der weiteren Beobachtung entzog, ergab sich ein Heilungsquotient von 57,6% und Besserung in 38,4% der Fälle neben einem Misserfolg. Nach zwei weiteren Beobachtungsjahren hatte sich das Ergebnis bei demselben Materiale wesentlich gebessert; 23 noch in Betracht gezogene Fälle ergaben 78% Heilungen und 3% Besserungen. Warum aber Fall 19 und 23 bei der Berechnung nicht in Betracht gezogen wurden, erscheint mir nicht genügend begründet mit dem Hinweis, dass ersterer in ein Irrenhaus translociert, letzterer inzwischen von anderer Seite kastriert worden sei. Ferner ist zu beachten, dass sich unter den Geheilten nach Latzkos eigenem Urteil elf leichte Formen befinden, die einer Heilung im allgemeinen leichter fähig sind; ich will aber gleich hier bemerken, dass nach Latzko, Littauer und anderen zuweilen schwere Osteomalacieen sich der Phosphorbehandlung dankbarer erweisen als leichte; gleiche Erfahrungen machte auch Fehling mit der Kastration. Aus diesem Grunde hält ersterer die Auffassung einiger Autoren, dass die Phosphortherapie nur bei leichten und mittelschweren Fällen eine berechtigte Verwendung finde, die operative Behandlung aber bei schweren Fällen von vornherein strikte indicirt sei, entschieden für verfehlt. Fehlings bis zum Jahre 1895 veröffentlichte, in der Mehrzahl an schwerkranken Osteomalacischen ausgeführte Kastrationen weisen bei einem Material von 13 Patienten, an denen Bestand des Resultates über ein Jahr lang beobachtet war, Heilungen zu $^{84}/_{100}$ und Besserungen zu $^{7}/_{100}$ auf. Einen Fall, der an Peritonitis und Ileus kurz nach der Operation zu Grunde ging, glaubte ich aus der Berechnung ausschliessen zu dürfen, da es nicht wahrscheinlich ist, dass für gewöhnlich auf 14 einfache Kastrationen, insbesondere wenn dieselben in den Frühstadien der Osteomalacie bei noch gutem Kräftezustand der Kranken ausgeführt würden, ein Fall mit letalem Ausgang treffen wird. Es ist dieses Material, ebenso wie dasjenige, welches Latzko verwendete, zur Feststellung des Heilungsquotienten zu klein, aber es hat den Vorteil, dass die Erfolge nach ein und demselben Massstabe taxiert wurden. Diejenigen Osteomalacischen, bei denen am Ende der Schwangerschaft wegen Beckenenge die Sectio caes. nach Porro oder der konservative Kaiserschnitt mit Kastration aufgeführt wurde, können nicht ohne weiteres für die Berechnung des Heilerfolges verwertet werden; denn dieser Eingriff, der in erster Linie indiciert ist durch

das Geburtshindernis, steht in keinem Verhältnis zur einfachen Kastration, die an sich als Heilverfahren gegen die Knochenerweichung genügt. Es müssten daher die an Peritonitis post. operat. sterbenden Fälle eliminiert werden; so trafen nach einer Zusammenstellung von Dr. Emilie Frey (10) auf 27 osteomalacische Frauen, die am Ende der Schwangerschaft zum weitaus grösseren Teil nach Porro, zum kleineren nach dem konservativen Kaiserschnitte mit Kastration entbunden wurden, nicht weniger als vier Todesfälle an Ileus und Peritonitis. Von den 23 noch in Betracht kommenden Fällen war der Einfluss der Operation auf den osteomalacischen Prozess ein sehr günstiger. Ein endgültiges Urteil erlauben zwar einige derselben nicht, da die Beobachtungsdauer noch zu kurz war; in dieser Aufzählung figuriert auch der Fall von Beaucamp (1), der eine bis auf ca. ein Jahr andauernde Heilung hinter sich hatte, später aber recidivierte. Löhlein (26) berichtet über acht Kastrationen mit zwei guten, fünf befriedigenden Dauererfolgen, einen Exitus sieben Tage post. operat. und zwei Heilungen nach Porro; v. d. Busche-Haddenhausen über sechs operativ behandelte Fälle mit fünf Heilungen und einen Exitus; Polgar über sieben Kastrationen mit guten Erfolgen; Schottländer über drei gute Erfolge, worunter ein Fall von Sect. caes. mit Kastration figuriert.

Heilungen, durch Kastrationen erzielt, melden in vereinzelten Fällen Seeligmann, Donat, Eckstein (5), Flatau, W. Thorn (41), Preindlsberger, Bernhart u. a. Weil erlebte in seinem Falle nach einjährigem Bestande guten Erfolges ein leichtes Recidiv; nur vorübergehenden Erfolg hatte Jolly (16) mit der Kastration bei einer Osteomalacie erzielt, die sich indessen auch gegen Phosphor, Oophorin und Thyraden renitent erwies und zu Grunde ging. Schnell (38) teilt das Schicksal der Würzburger Osteomalacien vom Jahre 1889—1898 mit; unter 15 operativ behandelten Fällen erschien siebenmal Dauererfolg gesichtert, sechsmal wahrscheinlich und in zwei Fällen trat nach Sect. caes. nach Porro Exitus an Sepsis ein; 16 Fälle wurden mit guten Erfolgen mit Phosphorleberthran und Soolbädern behandelt. Auch noch andere Beobachter haben mit Phosphor gute Erfolge erzielt, so hat Littauer zwei Heilungen zu verzeichnen, Kral eine Heilung, Weismayer und Fischer je einen guten Erfolg und Eckstein zwei Heilungen. Fehling dagegen hat wiederholt Phosphor in Emulsion angewendet ohne irgendwelchen Erfolg; desgleichen sahen Thorn, Berger, Preindlsberger, v. d. Busche und Polgar von ihrer Phosphorbehandlung keinen günstigen Einfluss auf die Osteomalacie. Diese Misserfolge mit Phosphor beruhen wenigstens zum Teil gewiss auf Verabreichung des Medikamentes in zu kleinen Dosen, wie Latzko immer und immer wieder betont und auf Mangel an Beharrlichkeit in der Ausdauer. Die zweckmässigste Verordnungsweise ist nach diesem Autor: Phosphori 0,06 steigernd auf 0,08 bis 0,1 zu Ol. jecoris Aselli 100,0, tägl. 4,0. Patienten, die gegen den Leberthran einen Aberwillen haben, kann statt dessen das teuere Ol. amygdalar. gegeben werden oder Phosphor in Pillenform. Nie aber sollen gleich zu Beginn der Therapie, bevor sich der Organismus mehr oder weniger an das Gift gewöhnt hat, die grossen Dosen gegeben werden. Viel schwieriger ist nun aber das andere Postulat zu erfüllen, da schwere Osteomalacien eine ein- bis mehrjährige unausgesetzte Medikation notwendig machen können, wie leicht schon an der Thatsache ersichtlich ist, dass Latzko bei seinen über ein Jahr lang beobachteten Fällen erst einen Heilungsquotienten von $^{57}/_{100}$ aufzuweisen hatte, der sich an demselben Material im Verlauf von zwei weiteren Jahren auf $^{78}/_{100}$ erhob. Dies ist der grösste Übelstand der Phosphortherapie und er wird auch in Zukunft noch für manchen Misserfolg müssen beschuldigt werden; zudem ist er geeignet, einen weiteren nach sich zu ziehen, ich meine, eine chronische Phosphorvergiftung; denn ganz ohne Nachteil auf den ganzen Gefässapparat und die grossen Drüsen dürfte meines Erachtens eine so lange fortgesetzte Medikation mit einem derartig aktiven Mittel nicht sein. Indessen aber erachte ich es wie Latzko nicht als richtig, auf Grund einiger Misserfolge, für die in erster Linie eine ganz ungenügende, ohne Konsequenz durchgeführte Medikation verantwortlich zu machen ist, wie dies in einigen Fällen v. d. Busche-Haddenhausens, Thorns und Polgars Thatsache zu sein scheint, über die Zuverlässigkeit der Phosphortherapie den Stab zu

brechen; andererseits halte ich es ebensowenig für einen Akt der Billigkeit, das Indikationsgebiet der Kastration, die doch der internen Behandlung, insbesondere in Rücksicht auf den zeitlichen Erfolg überlegen ist, so zu beschneiden wie Latzko; hat er doch selber elf Osteomalacische operativ behandelt und dabei von keinem Misserfolg berichtet. Dass er nie wegen Versagens der Phosphortherapie, sondern aus anderen Gründen, absoluter Beckenenge, bei Gelegenheit von Myotomien etc., das operative Heilverfahren eingeschlagen habe, thut der Leistungsfähigkeit dieses letzteren keinen Eintrag. Dagegen berechtigt diese Behauptung füglich zur Frage, wie lange man auf der Fortsetzung der internen Therapie beharren solle, wenn keine nennenswerte Besserung zu beobachten ist. Unmöglich kann es ein Zeitraum von drei Jahren sein, was auch Latzko im allgemeinen nicht verlangen wird; aber dennoch hielt er nach obiger Versicherung in seinem Falle sechs, der im ersten Jahre zwar Besserung aufwies, in den beiden folgenden wesentliche Verschlimmerung, die Indikation zur Kastration noch nicht gegeben. Es muss dies etwas befremden, wenn wir sein eigenes Urteil über die Kastration vernehmen; er sagt: Als diejenige Therapie, welche uns zuerst in den Stand setzte, die Osteomalacie fast in jedem Stadium mit grösster Wahrscheinlichkeit des Erfolges zu bekämpfen, muss zweifellos die Kastration bezeichnet werden und an einer anderen Stelle: Mehr als 100 Fälle von Oophoreotomie bei Osteomalacie sind in der Litteratur niedergelegt und bilden eine glänzende Rechtfertigung des kühnen Gedankenganges, den Fehling bei seinen ersten Versuchen leitete. Freuen wir uns doch, dass wir zwei Verfahren kennen, die mit viel Wahrscheinlichkeit den verderbenden Prozess zu heilen vermögen und lassen wir jedes ungeschmälert in seine Rechte treten, sobald es die Notwendigkeit fordert. Dass schliesslich auch Misserfolge bei einwandsfreier interner Behandlung vorkommen, beweist der Fall von Fewson (8), der $2^1/_2$ Jahre ununterbrochen mit der geforderten Quantität Phosphorleberthran behandelt wurde, ohne dass diese Therapie im stande gewesen wäre, den langsam progredienten Verlauf der Krankheit einzudämmen; eines nur hatte sie erreicht, die Beseitigung der subjektiven Beschwerden; die schliesslich vorgenommene Kastration dagegen brachte definitive Heilung, deren Bestand über ein Jahr hinaus konstatiert ward. Auch dürfte eine andere Ansicht Latzkos, dass die Osteomalacie an sich nie das Leben bedrohe und daher eine absolute Indikation zur Kastration nie bestehe, kaum den Thatsachen entsprechen; unsere Kranke fand sich längere Zeit in einem derartigen allgemeinen Schwächezustand, der doch ein Symptom des Prozesses ist, dass ernstliche Zweifel an ihrer Erhaltung aufkommen mussten; es genügt aber auch, dass Folgezustände in wenigen Jahren den Exitus herbeiführen können, um bei unaufhaltsamer Progredienz die Kastration als berechtigt anzusehen, wenn eine energisch eingeleitete Phosphorkur nach wenigen Monaten nicht Stillstand zu bringen vermag, oder wenn bei rasch hintereinander folgenden Geburten Phosphorgebrauch die Zunahme der Knochenverbildungen nicht hindert, also vor Verkrüppelung nicht schützt; bei aufrechter Statur kann eine Kastrierte immer noch ein menschenwürdiges Dasein fristen.

Bei 28 osteomalacischen Frauen mit absolut und relativ verengtem Becken, die zur Zeit der Einleitung der Phosphortherapie nicht gravid waren, hatten Latzko bis gegen das letzte Drittteil des Jahres 1896 nur zwei Veranlassung zum Kaiserschnitt gegeben; aus diesem Grunde und weil die Mortalität bei Sectio caesarea heutzutage nicht mehr eine abschreckend grosse ist, vertrete ich mit dem citierten Autor entgegen Sternberg, Tauffer und v. Winkel den Standpunkt, dass Beckenenge absoluten oder relativen Grades keine Indikation zur Kastration abgiebt; indessen wird es nicht als grosses Vergehen taxiert werden können, wenn einmal bei einer Osteomalacischen, die sich gegen Phosphor renitent zeigt, bereits mehrere Kinder hat, nach weiteren nicht mehr begehrt, ohne allzulanges Abwarten die Excision der Ovarien vorgenommen wird. Wir sehen also, eine strikte, allgemeingültige Abgrenzung der Gebiete für interne Therapie und Kastration wird sich nie durchführen lassen. Als Grundsatz möchte ich aber festsetzen, dass in allen Fällen in erster Linie eine energische Phosphorbehandlung, eventuell kombiniert mit Soolbädern, eingeleitet und im Minimum

vier bis sechs Monate beharrlich fortgesetzt werde; wurde eine progrediente Osteomalacie innerhalb dieser Zeit stationär, wobei sich die Beurteilung an den Knochenprozess, nicht an subjektives Befinden zu halten hat, so wird es sich lohnen, in der eingeschlagenen Behandlung weiterzugehen, behält dieselbe aber ihre Progredienz unverändert bei, oder blieb eine stationäre Form vollständig unbeeinflusst, so wird im ersteren Falle schon an der unteren Grenze des genannten Termins, im letzteren wenigstens an der oberen die Kastration in ihr Recht treten dürfen. Nebenbei ist aber immer auch individuellen Verhältnissen und Wünschen etwelche Rücksicht zu tragen, so dass z. B. bei einer Frau mit stätionärer Osteomalacie, die interne Therapie über $^1/_2$ Jahr hinaus ohne Bedenken fortgesetzt werden kann, wenn Garantie für eine konsequente Durchführung gegeben ist. Es muss also der Phosphorbehandlung, wenn sie sich wirkungslos erweist, ein Endziel gesetzt werden und dies hat Latzko bei seiner Indikationsstellung unterlassen. Diejenigen Fälle, die nach diesen Bestimmungen noch zur operativen Behandlung kämen, müssten billigerweise als hartnäckige Formen bezeichnet werden, so dass ein zukünftiger statistischer Vergleich unmöglich als der Ausdruck der Leistungsfähigkeit der beiden Heilverfahren betrachtet werden dürfte. Basierend auf meiner Auffassung von der Wirkungsweise des Phosphors und der Kastration möchte ich aber nicht einfach die interne Behandlung durch die operative ersetzt wissen, sondern mein Postulat ist, dass die erstere zur Unterstützung der letzteren in allen Fällen weitergeführt werde, weil ich in dieser Vereinigung das Maximum der zur Zeit erreichbaren Heilkraft erblicke. Wo hygienische Übelstände sich als hemmender Faktor erweisen, soll nach Möglichkeit Besserung geschaffen werden und vor allem sind konzeptionsfähige Frauen zu Beginn der Behandlung auf die Gefahren aufmerksam zu machen, welche Schwangerschaften für die Krankheit im Gefolge haben.

Während beim zweiten Spitalaufenthalt die interne Behandlung auf den osteomalacischen Prozess bei unserer Patientin wahrscheinlich einen günstigen Einfluss ausgeübt hatte, vermochte sogar das kombinierte Verfahren, nachdem die Krankheit einen die Lebensfähigkeit bedrohenden Höhepunkt erreicht hatte, nicht den gehofften Erfolg zu bringen, ja es war kaum ein Einfluss desselben auf den Prozess erkennbar, so dass ich den gegenwärtigen Zustand der Patientin mehr als das Ergebnis sorgfältigster Pflege im Spitale, also in gewissem Sinne als Spontanheilung betrachte.

Es erübrigt mir noch, ein therapeutisches Verfahren zu erwähnen, das indessen der Vergessenheit anheim gegeben werden dürfte, der Chloroform- und Chloraltherapie. Basierend auf der Thatsache, dass Chloroform die Entwicklung der nitrifizierenden Mikroben hemmt, wollte Petrone die Heilerfolge der Kastration lediglich der Chloroformnarkose vindizieren und glaubte, nachdem er den Zustand einer 50jährigen angeblich Osteomalacischen mit Chloralhydrat gebessert hatte, dieses Mittel übe denselben verderblichen Einfluss auf die von ihm supponierten Erreger der Krankheit. Die Stütze dieser Ansicht war schon damit geknickt, dass Kastrationen in Äthernarkosen oder mit anderen Anästheticis dieselben Erfolge hatten, wie diejenigen, welche in Chloroformnarkose ausgeführt wurden; ausserdem haben Fehling, Fewson, Macedonio langandauernde Chloroformnarkosen, teils zum Zwecke klinischer Vorstellung Osteomalacischer, teils direkt zu Kontrollversuchen angewendet, ohne irgendwelchen Einfluss auf das Leiden konstatieren zu können; auch Latzko, der eine Anzahl Versuche damit anstellte, sah nur in einem Falle eine an das Verfahren sich anschliessende erspriessliche Besserung, sagt aber dennoch, er würde vor Ausführung der Kastration noch die Wirkung einer längeren Chloroformnarkose abwarten. Beaucamp berichtet über einen Fall aus der Kölner Hebammenlehranstalt, bei dem 72,0 Chloralum hydrat., die während einer Gravidität innerhalb 36 Tage verabreicht wurden, eine günstige Wirkung auf das Leiden ausübten; ich glaube, man müsse sich nicht wundern, wenn bei dieser Dosis die Schmerzempfindung abgestumpft werde und daher etwelche Besserung des Ganges sich bemerkbar mache; in seinem osteomalacischen Recidiv fand er das Mittel ebenso wirkungslos wie Fehling in einem Versuchsfalle.

Von anorganischen Phosphorverbindungen übt nach Wegner Phosphorum purum den weitaus grössten formativen Reiz zur Umbildung und Sklerosierung der Knochen aus; die Folgezeit hatte ihm dann auch die Souveränität unter den inneren antiosteomalacischen Mitteln zugesichert. Auf Grund von Studien über die Resorbierbarkeit und Assimilierbarkeit organischer Phosphorverbindungen, vorgenommen von Popoff und Gumlich, macht Kossel (20) den Vorschlag, bei Osteomalacie und Rhachitis therapeutische Versuche mit organischen Verbindungen der Phosphorsäure, wie sie im Körper vorkommen, anzustellen.

Nachtragend mache ich noch aufmerksam auf ein von R. Schmidt (Ref. Corresp. Blatt f. schweiz. Ärzte 1901, Nr. 17) auf der Neusserschen Klinik eingeschlagenes Verfahren; er suchte die intra- und periostale Blutüberfüllung durch Erzeugung einer allgemeinen Oberflächenhyperämie mittels Heissluftbäder zu bekämpfen; diese erwiesen sich ihm zweckmässiger als balneotherapeut. Verfahren — deren Wirkung Löhlein bekanntlich gleich auffasst — weil sie zur Applikation keine Ortsveränderung der Kranken erfordern. Mit diesen Bädern, täglich abends 1—1½ Stunden angewendet, mittels Phénix à air chaud, hatte Schmidt bei zwei Osteomalacischen in relativ kurzer Zeit gute Resultate erzielt.

Wird in den ersten Schwangerschaftsmonaten eine Osteomalacie akut progredient, verursacht sie heftige subjektive Beschwerden und vermag die Phosphortherapie den Prozess nicht zum Stillstand zu bringen oder in seinem Fortgang wenigstens wesentlich einzuschränken, so ist unter Beibehaltung der internen Behandlung der künstliche Abort einzuleiten; doch dürfte dieses Vorgehen äusserst selten erforderlich werden, weil die Krankheit in der Mehrzahl erst in der zweiten Hälfte der Gravidität ernstere Symptome macht und diese durch Phosphor in der Regel so eingedämmt werden können, dass die Zeit zur Einleitung der künstlichen Frühgeburt oder bei absoluter Beckenenge zur Ausführung der Sect. caes. mit Kastration abgewartet werden darf; bei relativ verengtem Becken ist dann, sei die Osteomalacie florid oder stationär, die künstliche Frühgeburt die einzig indizierte operative Therapie. Für diejenigen Becken, die an der oberen Grenze der absoluten oder der relativen Verengerung stehen, muss das therapeutische Handeln auf die von Löhlein konstatierte Thatsache Rücksicht nehmen, dass osteomalacische Becken mitunter eine sehr erhebliche Dehnbarkeit besitzen; ist diese nachgewiesen, wozu in der Regel Narkose erforderlich sein wird, so kann zur Zeit des Frühgeburttermines eine Entbindung per vias naturales noch stattfinden bei einem Becken, das zufolge der festgestellten Masse eine solche nicht mehr erlauben würde; desgleichen kann bei einem derartig federnden, relativ verengten Becken am normalen Schwangerschaftsende eine Geburt durch den Beckenkanal noch erfolgen. Löhlein empfieht bei solchen Frauen Wendung auf einen Fuss und Extraktion und ich halte dieses Verfahren für schonender als die Entbindung durch den Forceps, den man doch meist wird gezwungen sein noch bei hochstehendem Kopfe anzulegen. Weil der Porrokaiserschnitt nicht allein eine entbindende, sondern auch eine die Osteomalacie heilende Operation ist, kann Perforation eines lebenden Kindes bei absoluter Beckenenge nur noch in Frage kommen, wenn die Kreisende die Einwilligung zu dem ersteren Verfahren nicht giebt.

Bei der Entbindung per Laparatomie geben die meisten Autoren dem Porro mit Kastration vor dem konservativen Kaiserschnitt mit Excision der Ovarien den Vorzug, weil erstere Operation leichter auszuführen sei und letztere nur bei ganz genauer Uterusnaht vor Nachblutungen schütze. Bestehen schon Symptome, die auf eine puerperale Infektion schliessen lassen, so ist allein der Porrokaiserschnitt gestattet, sowie die extraperitoneale Versorgung des Stumpfes, in anderen Porrofällen kann letzterer nach Chrobak retroperitoneal versorgt werden.

Sollte nach künstlichem Abortus bei florider Osteomalacie rasch wieder eintretende Konzeption die interne Behandlung neuerdings aufs Spiel setzen, so würde bei noch genügender Beckenweite die vaginale Totalexcision an Stelle der Porrooperation treten.

Wollen wir die zwei Fälle von Kleinwächter (18), in denen Heilung nach Sect. caes. ohne Kastration eintrat, sowie den Fall Truzzis, den Kastration nicht zu bessern vermochte,

dagegen die 14 Monate später ausgeführte Totalexstirpation per vaginam einen guten Erfolg brachte, nicht einfach als Spontanheilungen betrachten, so sind sie dazu angethan, das Rätsel der Osteomalacie noch rätselhafter werden zu lassen.

VIII.

Röntgenphotogramme und diagnostische Verwertung derselben.

Die erste bereits erwähnte Aufnahme wurde im Mai 1897 durch Dr. Ammann in Kreuzlingen gemacht, dessen perfekte Sachkenntnis in der Röntgentechnik und in der Ausführung der Röntgenbilder auch in weiteren Kreisen bekannt sein dürfte. Dieselbe liefert uns eine Garantie dafür, dass das, was geboten wird, den thatsächlichen Befunden reproduzierter Objekte in dem höchsten Möglichkeitsgrade entspricht.

Zur Aufnahme gelangte die linke Hand und der grössere Teil des linken Vorderarmes. Das Bild weist sehr scharf die Konturen der Weichteile auf, zeigt die sonderbare radiovolare Abbiegung des distalen Teiles des Vorderarmes. Das Auffälligste aber ist, dass vom unteren Epiphysenteil des Radius keine Spur, vom Diaphysenteil, der hinter der Ulna gelegen ist, sowie vom Capitulum Ulnae nur eine schwache Andeutung mit ganz verschwommenen, unsicheren Konturen zu sehen ist. Einen merkwürdigen Kontrast hierzu bildet die auf dem Photogramme sich ziemlich scharf abhebende Diaphyse der Ulna; ihre Grenzen ermangeln zwar auch der vollkommenen Schärfe, sie sind ein wenig unregelmässig; die Corticalis erscheint verschmälert und diesem Defekt entsprechend die heller sich darstellende, unregelmässig begrenzte Zone des Markraumes verbreitert. Die Carpalknochen sind zum grössten Teil gar nicht erkennbar; einzig das Multangul. maj. kann man in seinen blassen, unsicheren Konturen unterscheiden. Die Metacarpalknochen und die Phalangen sind wieder deutlicher, doch sehr blass, ohne scharfe lineäre Abgrenzung; eine Architektur ist nicht erkennbar, eine Corticalis von einer centralen Spongiosazone nicht unterscheidbar.

Die Unvollkommenheit dieses Knochenphotogrammes resultiert durchaus nicht aus einer Unvollkommenheit der Technik und der Ausführung; denn zu gleicher Zeit ausgeführte Kontrollaufnahmen gesunder Knochen ergaben Bilder in der wünschbaren Schärfe, nicht schlechter als die Aufnahmen drei Jahre später.

Die Beckenknochen nach Röntgen photographisch zu fixieren, war damals noch vergebene Mühe; auch im Jahre 1899 waren diese Versuche erfolglos geblieben.

Die im November 1900 im Spital Münsterlingen aufgenommenen Photogramme repräsentieren uns mit Ausnahme der Kopfknochen, der oberen Halswirbel und beider Ellbogengelenke das ganze Skelett. Man möge dieselben (Tafel XII, 2—6) mit der folgenden Beschreibung vergleichen. Photogr. 2 zeigt die Knochen der Hand, sowie die distale Hälfte von Ulna und Radius der rechten oberen Extremität. Die starke, am Radius fast rechtwinkelige radiovolare Abbiegung des distalen Teiles der Vorderarmknochen markiert sich deutlich; der Carpus kommt dadurch in ganz abnorme Stellung, er bildet nicht mehr die axiläre Fortsetzung des Vorderarmes, sondern stellt mit den Epiphysenenden von Radius und Ulna gleichsam den ersten Schenkel einer bajonettartigen Knickung dar, zu welcher die Metacarpalia den zweiten Schenkel formieren. Die Carpalia sind dadurch in eine für die Aufnahme ungünstige gegenseitige Stellung gekommen, die es hinderte, dass alle ihre Grenzen sich darstellen liessen. An allen anderen Knochen dagegen sind die Konturen sehr scharf, lineär zur Geltung gekommen. An Phalangen und Metacarpalien hebt sich eine schmale Tela ossea distinct ab von der centralen Spongiosa. An der Ulna ist die scharf gezeichnete Corticalis in ansehnlicher Dicke vorhanden, die hellere Markzone ist entsprechend schmäler und bietet eine regelmässige Abgrenzung an der Peripherie. Dasselbe Verhalten zeigt der Radius. Endlich sind die meisten Epiphysenlinien, sowie an den Basen und Capitula der Phalangen und Metacarpalien, zum Teil auch an den Carpalien und Epiphysenteilen von Radius und Ulna die Architektur der Spongiosa charakterisch zur Zeichnung gekommen.

Photogr. 3 führt uns das knöcherne Gerüst des Thorax, den Schultergürtel und die Humeri vor. Die einzelnen Teile sind bei der ansehnlichen Grösse des Bildes nicht so markant wiedergegeben; einmal weil die X-Strahlen durch die massigen Weichteile, welche sie passieren müssen, bevor sie den Knochen treffen, erheblich abgeschwächt werden, zweitens weil verschiedene Knochen übereinander gelagert sind, so Sternum und Wirbelsäule, Scapula und Rippen; drittens weil die äusseren Strahlen des Lichtkegels nicht dieselbe Intensität besitzen wie die centralen, während sie bis zum Aufnahmeobjekte noch dazu den grösseren Weg zurückzulegen haben.

Im Ganzen aber glaube ich, dürfe man behaupten, lässt das Bild an Akuität der Darstellung der Knochen verglichen mit andern derartigen Aufnahmen an gesunden Skeletten keinen Defekt erkennen, abgesehen von den Humeri. An diesen erscheint die Corticalis sehr wahrscheinlich zu schmal und in entsprechendem Masse der Markraum zu breit; ferner ist an ihnen auffällig eine unverhältnismässig plötzliche und starke Volumzunahme in der Höhe der Deltoidesinsertion und die auch manuell festgestellte dorsolaterale Ausbiegung bis Knickung in der Höhe des Collum chirurgicum; endlich mögen die Oberarmknochen sich zu diaphan erwiesen haben.

Die rechte Clavicula zeigt im mittleren Drittel eine bogenförmige Verbildung und acromialwärts davon eine Knickung, vielleicht herrührend von einer Infraktion. An der Wirbelsäule sind hochgradige skoliotische Verbildungen, eine rechtsseitige im oberen eine linksseitige im untern Dorsalteil ablesbar. Die einzelnen Wirbel ergaben intensive Schattenbilder; an der untern Dorsalwirbelsäule sind die Zwischenwirbelscheiben als hellere Zonen markiert. Die Konturen von Rippen und Skapulae sind zum Teil verschwommen.

Photogr. 6 bringt als Fortsetzung des vorigen die Lendenwirbelsäule, die Beckenknochen und die oberen zwei Drittteile der Oberschenkel zur Anschauung. Wegen der Grösse des Bildes und der Knochenmasse des Beckens, das radiographisch zu fixieren bisher niemals gelungen war, wird auch für dieses Photogramm die oben angeführte Argumentation müssen berücksichtigt werden. Die Lumbalwirbelsäule zeigt eine rechtsseitige kompensatorische Scoliose, im übrigen zeigt ihr Radiogramm von denjenigen der Brustwirbel nichts Abweichendes. Die Konturen des Sacrums sind undeutlich, in seinem untern Teile ganz verschwommen; es scheint dieser letztere auch jäh nach vorn abgebogen zu sein. Besser heben sich die Konturen der Cristae ileor., besonders der Crista ilei sinistr. ab; auf der linken Darmbeinschaufel zeichnet sich auch die Linea glut. sup. ab. Sehr scharf ist die Umgrenzung der Incisura ischiad. major beiderseits, die nach abwärts ohne erkennbare Wiedergabe der Spinae ischiad. in die ebenfalls scharfen Konturen der einander sehr nahe gerückten Tubera ischiad. übergeht; nicht weniger distinkt sind die Umrisse des Os pubis gezeichnet; sein auf- und absteigender Ast schliessen mit deutlichen Grenzen das For. obdurator. ein. Der Angulus pubicus erscheint eng. Während das Os pubis noch ein sehr lichtes Schattenbild entwarf, ist dasjenige der Sitzbeine und zum Teil auch der Darmbeine intensiv.

Vom rechten Schenkelhals könnte man glauben, dass er eine abnorme Stellung zum Femurschaft einnehme, indem der von beiden gebildete Winkel verkleinert erscheint (Coxum varum); der Umriss des Kopfes ist verschwommen, links gar nicht erkennbar. Die Schäfte entwarfen ein lichtes Schattenbild mit prägnanten Konturen, weisen aber eine nur schmale Corticalis auf. Die Mitte der rechten Diaphyse erscheint verdickt.

Radiogr. 4 stellt die distale Hälfte der Oberschenkel, die Kniee und die Unterschenkel dar. Wegen der Unmöglichkeit, die Unterschenkel auch nur annährend vollkommen zu extendieren und dadurch die Gelenkgegend mit der Platte in Kontakt zu bringen, geschah die Aufnahme nicht in Rückenlage, sondern in der linken Diagonallage. Das Auffälligste, was das Bild bietet, ist die oben schon beschriebene Verbildung des untern Endes der Femurknochen und des obern Teiles der Tibiae; dieselbe gelangt besonders gut am linken Knie zum Ausdruck. Mit der rechten Extremität hat während der Aufnahme eine Verschiebung stattgefunden, wie aus den Doppelkonturen des Femur zu schliessen ist, welche

auch an den Weichteilen der Innenseite des Oberschenkels und der Aussenseite des Kniees markiert sind. Am Unterschenkel war die Verschiebung eine axiläre und konnte daher nur an dessen Enden, von denen das Bild nur das proximale in unzuverlässigen Konturen bietet, photographisch fixiert werden. Das distale Femurende dieser Extremität erscheint in spitzem Winkel medialwärts und wohl auch ein wenig nach hinten abgeknickt unter gleichzeitiger Torsion des innern Condylus nach vorn, des äussern nach hinten, so dass ihre Verbindungslinie beinahe in die Sagittalebene fällt. Der laterale Teil der Gelenkfläche der Tibia ist nun wahrscheinlich noch in Berührung mit dem ursprünglich vorderen Glenoidalteil der Femurcondylen, während die übrigen Partieen beider Gelenkflächen auser Kontakt gekommen sind. Der Tibiakopf liegt demnach mit dem äussern Rande den in sagittale Stellung gerückten Femurcondylen medial an.

Die Konturen sämtlicher Knochen, ausgenommen der rechte Femur, sind sehr scharf; ihre Carticalis durchwegs schwach, die Markzone breit. Am linken Femurepiphysenende, Tibiakopfe, Talus und Calcaneus ist die Struktur der Spongiosa mit grosser Naturtreue wiedergegeben.

Radiogr. 5 zeigt in scharfen Umrissen und dunklen Schattenbilder sämtliche Fussknochen und das distale Ende der Unterschenkelknochen; gut ist auch hier die Architektur der Tarsalia und des Tibiaendes wiedergegeben. Verbildungen an den Gelenken und Knochen sind keine vorhanden. Beachtenswert ist noch die ausgiebige Plantarflexionsstellung im Talokruralgelenk.

Nachdem durch diese Röntgen-Photogramme der derzeitige Zustand des Knochengerüstes der Patientin unserem Auge zugänglich gemacht worden ist, nachdem wir seine Verbildungen kennen gelernt haben, erübrigt mir noch einiges über die Schattierungen der Bilder zu erörtern, vor allem aber einen Vergleich zu ziehen zwischen den Ergebnissen der Röntgenaufnahme im Jahre 1897 und denjenigen im November 1900. Während der Betrachtung der Bilder habe ich darauf hingewiesen, dass einzelne Röhrenknochen eine sehr schmale Corticalzone darbieten, so die Humeri und die langen Knochen der untern Extremität; es fällt dies noch mehr auf, wenn wir diese Bilder vergleichen mit denjenigen der Vorderarmknochen; hier haben wir eine im Verhältnis zum Durchmesser der Knochen viel breitere Kompaktazone und einen entsprechend verschmälerten Markraum. Diese Thatsache wird sich wohl so erklären, dass an jenen ersten durch den osteomalacischen Prozess der Abbau an Kompakta vom Markraum aus weiter vorgeschritten war als an den letzteren und dieser Defekt durch Anbau noch nicht vollkommen regeneriert worden ist. Die Intensität der Schattenbilder hängt wahrscheinlich von verschiedenen Faktoren ab; in erster Linie freilich von der Dichtigkeit der Knochen und der Lichtintensität; dann aber auch von der Lage jener zur Platte und zur Lichtquelle; je näher der Knochen der Platte liegt und je direkter die Lichtstrahlen auf ihn fallen, desto schärfer werden die Konturen und um so lichter werden die Schattenbilder ausfallen. Auf diese Weise erst werden die grossen Differenzen in den Schattennüancen der einzelnen Teile, zum Beispiel bei Becken- und Thoraxaufnahmen verständlich, sowie die Differenzen der Nüancen bei zweimaliger Aufnahme desselben Knochens in zur Platte und Lichtquelle veränderter Stellung. Diesen letzteren Fall haben wir vor uns auf Radiogr. 4 u. 6 an den Femurknochen.

Dass ein Röhrenknochen, der als Hohlcylinder in der ganzen Peripherie denselben Corticalismantel darbietet, seine Kompakta nur an den seitlichen Segmenten radiographisch fixieren lässt, beruht im wesentlichsten auf Durchmesserdifferzen derselben in den Strahlrichtungen. Es ist dies eine ganz ähnliche Erscheinung, wie wir sie beobachten bei der Betrachtung der Arterien der Chorioidea mit dem Augenspiegel; es grenzen sich auch hier die Seitenwandpartieen des Gefässes scharf vom medianen Segment ab. Goebel (11) hat hierfür eine Erklärung gegeben, die mir indessen sehr gesucht und wenig plausibel erscheint. Er hatte einen Humerus und einen Vorderarm einer Osteomalacischen radiographisch aufzunehmen

versucht; der erstere gab keine Schattenbilder, die Vorderarmknochen zwar deutliche Konturen, aber sehr lichten Schatten im Vergleich zu gesunden Knochen; ausserdem war die Mitte der Knochen, ihre Axe ganz hell. Nun sagt er: „Ich erklärte mir dieses Phänomen so, dass der kalkarme Knochen so wenig Schatten giebt, dass er als Lamelle gedacht diaphan wäre wie der Humerus; als Röhre nun projiziert, muss die Mitte dünner erscheinen als die Knochen-(seiten)partieen; so kommt es, dass die Konturen sich eben noch als Schatten präsentieren, während die Axe eine helle Zone darstellt."

„Angenommen den Querschnitt des Knochens passieren drei Lichtstrahlen 1, 2, 3. Strahl 2 passiert denselben an zwei Stellen, die sehr weit voneinander enfernt sind; dazwischen liegt die leere Markhöhle, in der Umgebung das Muskellager, welches in vorliegendem Falle in seinem specifischen Gewichte wenig vom Knochen differiert. Die Strahlen 1 und 3 dagegen treffen den Knochen an zwei naheliegenden Stellen, welche zwischen sich keinen Hohlraum bergen. Selbstredend sind diese Verhältnisse günstiger als bei Strahl 2 und genügen gerade noch, um einen Schatten zu geben. Der Kontrast wird noch erhöht dadurch, dass auf der Einheitsperipherie mehr Nachbarstrahlen von 1 und 3 entstehen als von Strahl 2. Die Wirkung der erstern addiert sich, während die mittlern Nachbarstrahlen von Strahl 2 wie dieser zu keiner Wirkung kommen."

Es giebt meines Erachtens eine viel einfachere Begründung der in Frage stehenden Thatsache. Der doppelte Durchmesser des Corticalmantels ist eben viel kleiner als die Tangente, welche, gezogen an die Peripherie der Markhöhle, diejenige des Mantels in zwei Punkten schneidet und den grössten Weg darstellt, den ein Lichtstrahl bei transversalem Durchgang innerhalb der Kompakta zurücklegen kann. Das Verhältnis dieser beiden Grössen zu einander ändert sich immer mehr zu Gunsten der Tangente je grösser die Markhöhle wird und umgekehrt zu Gunsten des doppelten Durchmessers des Mantels je kleiner dieselbe wird, so dass, wenn der Markraum verschwindet = 0 wird, „Tangente" und doppelter Durchmesser gleiche Grössen sind. Wenn nun auch die äussern Konturen, die seitlichsten Partieen, mit kleinem „Durchmesser" scharf ausfallen, so wird dies darin seine Erklärung finden, dass hier die Lichtstrahlen unter immer grösserem Winkel einfallen, und infolge dessen teilweise gebrochen werden. Die Mantelplatten der Markzone sind zufolge ihrer geringern Dickendimension noch mehr oder weniger diaphan und geben ein helleres Schattenbild, die Seitensegmente dagegen sind für die Röntgenstrahlen annähernd vollkommen undurchdringlich und daher ihr intensiveres Schattenbild.

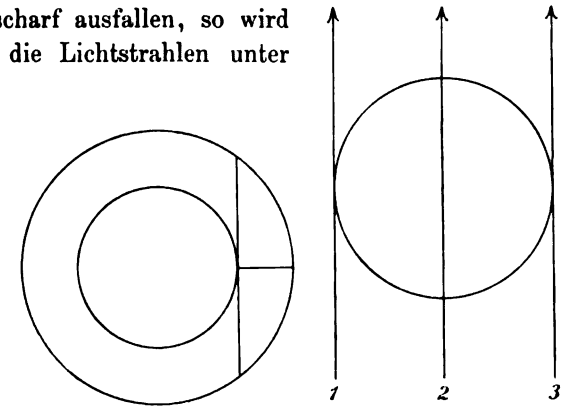

Bei den zwei Photogrammen der Hand und des Vorderarmes aus dem Jahre 1897 und vom November 1900 kommt keine der oben angeführten Beeinflussungen der Schattenintensität in Betracht; denn bei der geringen Dimension dieses Gliedteiles und der Einfachheit seiner Form waren genaue Adaption an die Platte und direkte Beleuchtung beide Male leicht erreichbar. Trotzdem hat sich aber ein manifester Unterschied ergeben, der bei einem Vergleich der beiden Photogramme sofort in die Augen springt. Betrachten wir die Vorderarmknochen des Radiogr. 1 (1897), so fällt uns gleich auf, dass der Radius in seinem distalen Teile gar nicht zum Ausdruck gekommen ist und erst gegen den Übergang in das mittlere Drittteil beginnt, in unsicheren, verschwommenen Schattierungen bemerkbar zu werden, indem er neben der in scharfen Umrissen gezeichneten Ulna durchschimmerte; in abnormes Verhalten bietet aber auch die letztere; die Corticalis ist zu schmal und zeigt eine buchtige Abgrenzung gegen den Markraum, der entsprechend erweitert ist. In Radiogr. 2 treten diese beiden Knochen in vollkommenster Schärfe mit linearen Konturen zu Tage, zeigen eine breite Cortical- und

eine entsprechend verschmälerte Markzone mit regelmässiger Grenze an der Kompakta. Die Schattenbilder dieser letztern sind intensiv dunkel. Auch die Carpalia sind, soweit es ihre abnorme gegenseitige Lagerung gestattet, in wünschbarer Deutlichkeit wiedergegeben, während sie im Jahre 1897 gar nicht zum Ausdruck kamen, ausgenommen das schwach angedeutete Multang. maj. Die Metacarpalia und Phalangen vom Jahre 1900 zeigen wieder sehr scharfe Konturen, lassen alle schmale Corticalzonen erkennen und geben in ihren Basen und Kapitula eine getreue Zeichnung der Architektur der Spongiosa; das Gleiche gilt von einigen Carpalien, Im Bilde vom Jahre 1897 sehen wir nur blasse, wenig scharfe Konturen der Corticalis, keine Wiedergabe des architektonischen Baues der Spongiosa.

Wenn nun, wie schon betont, diese Unterschiede nicht in einer mangelhaften Technik und Ausführung des Jahres 1897 begründet sind, so werden wir annehmen dürfen, dass bis zum November 1900 an den Objekten eine Veränderung sich vollzogen habe, welche die Abweichungen der Knochenphotogramme verständlich macht. Diese nämliche Veränderung, die natürlich im ganzen Knochengerüst, ein gradueller Unterschied zugegeben, vor sich ging, hatte dann weiter zur Folge, dass es im Jahre 1900 zum ersten Male gelungen war, das Becken radiographisch zu fixieren. Nun wissen wir, dass der osteomalacische Prozess den Knochen mehr und mehr seiner Kalksalze beraubt, letzterer in entsprechendem Grade seine Festigkeit einbüsst und schliesslich biegsam wie Wachs werden kann. Es wundert deshalb auch durchaus nicht, dass die Knochen, sobald die Erweichung einen höhern Grad erreicht hat, unter der Mannigfaltigkeit und Verschiedenheit der Belastung, Muskelzug etc. die sonderbarsten Verbildungen eingehen. Giebt nun ein gesunder Knochen ein scharfes Radiogramm, geben Knochen nach abgelaufener Osteomalacie scharfe Radiogramme und vermissen wir diese Eigentümlichkeit am osteomalacisch erweichten, kalkberaubten Knochen, so wird eben der Grad des Kalkgehaltes für die Erzeugung eines Schattenbildes den wesentlichen Faktor abgeben. Graduell der Entführung der Kalksalze aus dem Knochen, wird der letztere für die X-Strahlen diaphaner und die Möglichkeit ihn zu fixieren geringer; doch hört letztere schon auf, bevor der Knochen gänzlich entkalkt ist; wir sehen ja, dass an spongiösen Knochenteilen die feinen zum X-Strahl perpendikulär liegenden Lamellen von jenem durchdrungen werden, wodurch die zellige Architektur der Spongiosa zum Ausdruck kommt, indem nur die in der Einfallebene des Strahles liegenden Knochenplättchen noch ein undurchdringbares Hindernis jenem entgegenzustellen vermögen.

Können wir aus der Feststellung dieser Thatsachen aber auch einen diagnostischen oder therapeutischen Vorteil zu Gunsten der Kranken ziehen? Goebel (l. c.) beantwortete diese Frage in bejahendem Sinne. Bei einer Patientin, die wiederholt über rheumatoide Schmerzen klagt, empfiehlt er wiederholte Durchleuchtung, damit nicht der Eintritt einer Fraktur der Diagnose zuvorkomme; sollte ein Schattenbild der schmerzhaften Knochenpartie ganz fehlen oder merklich herabgesetzt sein, so hält er die Indikation zur Anlegung eines prophylaktischen Verbandes für gegeben. Goebel denkt hier lediglich an osteomalacische Erkrankung der Extremitätenknochen. Auch bei Kranken mit andern auf Osteomalacie verdächtigen Symptomen dürfte nach ihm die Radiographie wertvollen objektiven Aufschluss geben. Eine Verwechslung mit Rhachitis hält derselbe für ausgeschlossen, da das Photogramm osteomalacischer Knochen für diese Krankheit zu charakteristisch sei. Nicht so optimistisch äussert sich Latzko (22) über die Verwertung der X-Strahlen zum Zwecke einer frühzeitigen Sicherung der Diagnose bei Knochenerweichung. Nach seinen zahlreichen Untersuchungen geben die osteomalacischen Knochen überzeugende Bilder erst bei fortgeschrittenerem Leiden, wo bereits erweiterte Markräume, Verschmälerung und vermehrte Durchlässigkeit der Corticalis bestehen, also erst in Stadien, wo die Diagnose schon längst durch andere Symptome gesichert erscheint. Einige differenzialdiagnostisch schwierige Fälle nimmt auch er indessen von dieser Regel aus und glaubt, dass bei einer Unterscheidung der Osteomalacie von Carcinomatose, Myelom, Lymphadenia ossium, Ostitis deformans, vielleicht auch von Arthritis deformans die Radiographie Vorteile

bringen könne, weil jene Prozesse deutliche Bilder der durch sie veranlassten Veränderungen im Knochen oder an den Gelenken geben dürften.

Da Latzko eine Frühdiagnose aus bisher wenig berücksichtigten und doch nach ihm sowie nach Rissmann (32) und (Koeppen (19) fast ausnahmslos vorhandenen Anfangssymptomen abzuleiten für möglich hält, so wird seine Stellungnahme zu dieser Frage verständlich. Aber wie verhielt es sich mit jenen Initialerscheinungen bei unserer Patientin? Die gravierendste, die Ileopsoasparese, hat bei derselben noch beim dritten Eintritte vollkommen gefehlt; die Kranke konnte den Oberschenkel maximal flektieren.

Die Adduktionsstellung wurde konstatiert, doch erst bei der Aufnahme im September 1894, während ihrer beim zweiten Spitalaufenthalt 1890/92 nirgends Erwähnung gethan ist und doch wurde schon damals Knochenerweichung mit Wahrscheinlichkeit diagnostiziert auf Grund der Verbildungen an den Knochen, des Druck- und Spontanschmerzes an einzelnen Punkten derselben etc. Ihre Richtigkeit wurde bestätigt durch die bei der zweiten Osteotomie festgestellte Thatsache, dass die Corticalis der Tibia sehr dünn und eindrückbar war, der Knochen nach Durchtrennung derselben auf der Vorderfläche ohne Widerstand gebrochen werden konnte, sowie durch den späteren Verlauf der Krankheit. Im Jahre 1897 hatte sich der Zustand der Patientin schon wesentlich gebessert, natürlich nicht nach dem Befunde der Knochenverbildungen bemessen; denn eine Korrektur dieser wird das heilende Agens niemals schaffen. Dürfen wir nun auch den sich zu jener Zeit darbietenden histologischen Befund des Knochengewebes, das sich durch Kalkaufnahme wieder teilweise wird regeneriert haben, noch nicht als klinischen Anfang der Krankheit betrachten, so weist doch das damalige Photogramm im Vergleich mit den spätern oder solcher gesunder Knochen so gewaltige Differenzen auf, dass ich mich zu dem Schlusse berechtigt halte, es würde ein Radiogramm selbst aus einem bedeutend frühern Stadium der Krankheit schon so viel Charakteristisches bieten, dass bei Fehlen der Ileopsoasparese, der Adduktorenkontraktur und der Knochenverbildungen, nicht aber des Knochenschmerzes die Diagnose Osteomalacie mit fast untrüglicher Sicherheit zu stellen wäre. In jenen Fällen, wo die neuromuskulären Symptome sehr spät oder überhaupt nicht sich zum Krankheitsbilde gesellen, dürfte das Skiagramm sogar unentbehrliches Hilfsmittel zur Aufstellung einer Frühdiagnose werden. Unsere Aufnahmeversuche des Beckens scheinen mir nämlich zu beweisen, dass die Entführung schon einer geringen Menge Kalkes aus dem Knochen genügt, den Röntgenstrahlen den Durchgang durch ihr Gewebe zu ermöglichen; denn wir haben nicht nur im Jahre 1897, sondern noch im November 1899 uns von der Unmöglichkeit, die Beckenknochen zu fixieren, überzeugen müssen. Im Jahre 1899 waren aber die Beckenknochen vollkommen fest und schmerzfrei; es wird also der Regenerationsvorgang wieder annäherend den normalen Knochenzustand geschafft gehabt haben. Und nun während des Jahres 1900 noch ein weiterer kleiner Schritt Vervollkommnung und das Röntgenbild gelingt vollständig.

Es würde nach diesen Beobachtungen die Röntgen-Photographie in geübter Hand gewiss nicht allein in jenen von Latzko angeführten differenzialdiagnostisch schwierigen Fällen Licht schaffen, sondern in jedem Falle, sobald nur der Verdacht auf Knochenerweichung erweckt ist, verdienen, als diagnostisches Hilfsmittel berücksichtigt zu werden, da sie frühzeitig objektive Anhaltspunkte bieten wird. Treten als erste Anzeichen des Leidens die neuromuskulären Symptome mit gleichzeitigem Knochenschmerz auf, so scheint indessen die Diagnose gesichert; allein in Anbetracht, dass Fehldiagnosen dennoch werden zu den Möglichkeiten zählen, wird es nicht sich rechtfertigen lassen, eines Hilfsmittels sich nicht zu bedienen, das eine Kontrolle der Diagnose gestattet.

In der Therapie kann die Röntgen-Photographie nur insoweit einen Nutzen bringen, als sie gestattet, in grösseren Zeiträumen den Erfolg eines Medikamentes etc. anschaulich zur Darstellung zu bringen; ferner, dass sie durch ihre Beihilfe zur Frühdiagnose es ergmöglicht, die Krankheit schon in den ersten Anfängen mit einer rationellen, energischen Phosphorkur zu bekämpfen und ihre Dauer dadurch abzukürzen.

Verzeichnis benutzter Litteratur.

(1) Beaucamp: Recidiv von Osteomalacie nach Porro — C.-Blatt f. Gyn. 1895, No. 6.
(2) Bernstein: Oophorinbehandlung bei Osteomalacie. — Münch. med. Wochschr. 1898, No. 14.
(3) Bertschinger: Über das Vorkommen und die Bedeutung der v. Recklinghausens Gitterfiguren im Knochen etc. — Inaug.-Dissertation, Zürich 1897.
(4) Donat: Die Kastration bei Osteomalacie. — Monatsschr. f. Geb. u. Gyn. Bd. I, 1895.
(5) Eckstein: Über den Einfluss der Kastration auf die Osteomalacie, ref. v. Piering. — C.-Blatt für Gyn. 1896, No. 22.
(6) Fehling: Über Wesen und Behandlung der puerperalen Osteomalacie. — Archiv für Gyn. Bd. 39, 1891.
(7) Fehling: Weitere Beiträge zur Lehre von der Osteomalacie. — Archiv für Gyn. Bd. 48. 1895.
(8) Fewson: Ein Beitrag zur Behandlung der Osteomalacie. — Monatsschr. für Geb. u. Gyn., Bd. VIII.
(9) Flatau: Ein Fall schwerer Osteomalacie durch Kastration geheilt. — Münch. med. Wochenschr. 1897, No. 7.
(10) Frey, E.: Zur Kasuistik des Kaiserschnittes mit Kastration bei Osteomalacie. — C.-Blatt f. Gyn., 1897.
(11) Goebel: Osteomalacie mittels Röntgenstrahlen zu diagnostizieren. — C.-Blatt für Gyn., 1897.
(12) Hanau: Über Knochenveränderungen in der Schwangerschaft etc. — Fortschr. d. Medicin, 1892, No. 7.
(13) Heyse: Ein Beitrag zur mikroskopischen Anatomie der Ovarien bei Osteomalacie. — Archiv für Gyn., Bd. 53, 1897.
(14) Hoffmann: Angeblicher Milchsäuregehalt des Harnes bei Osteomalacie. C.-Blatt f. innere Medicin, 1897, No. 14.
(15) v. Jaksch: Über Alkalescenz des Blutes bei Krankheiten. — Zeitschr. f. klin. Medicin, Bd. 13.
(16) Jolly: Sitzungsbericht der Charitéärzte, Berlin. — Münch. med. Wochenschr., 1899, No. 51.
(17) Kehrer: Diskussion des Vortrages von Latzko über Osteomalacie in der 66. Versammlung deutscher Naturforscher und Ärzte in Wien. — C.-Blatt für Gyn., 1894, No. 42.
(18) Kleinwächter: Zur Frage der Kastration als heilender Faktor bei Osteomalacie. — Ref. J.-Bericht der ges. Medicin, 1894.
(19) Koeppen: Über osteomalacische Lähmungen. — Archiv für Psychiatrie, Bd. XXII, 1891.
(20) Kossel: Über die Aufnahme des Phosphors in den tierischen Organismus. — Monatsschr. f. Geb. u. Gyn., Bd. I, 1895.
(21) Latzko: Zur Diagnose und Frequenz der Osteomalacie. — Monatsschr. für Geb. u. Gyn., Bd. I, 1895.
(22) Latzko: Beiträge zur Diagnose und Therapie der Osteomalacie. — Monatschr. für Geb. u. Gyn., Bd. VI, 1897.
(23) Latzko u. Schnitzler: Beitrag zur Organotherapie bei Osteomalacie. — Ref. J.-Bericht der ges. Medicin, 1897.
(24) Limbeck: Zur Kenntnis der Osteomalacie. — Wiener med. Wochenschr., 1894.
(25) Littauer: Pathologie und Therapie der Osteomalacie etc. — Therapeut. Monatshefte, 1900, März.
(26) Löhlein: Zur Frage der Entstehung der puerperalen Osteomalacie. C.-Bl. f. Gyn., 1894, No. 1.
(27) Löhlein: Erfahrungen über den Wert der Kastration bei Osteomalacie. Ref. v. Scheunemann. — C.-Blatt für Gyn., 1894, No. 42.
(28) Matthes: Über Eiweisskörper im Harn nach Osteomalacie. Ref. — J.-Bericht der ges. Medicin, 1896 u. C.-Blatt für innere Medicin, 1896.
(29) Macedonio: Pathogenese und Behandlung der Osteomalacie. Ref. — C.-Blatt für Gyn., 1898.
(30) Neumann: Weitere Untersuchungen über die Stoffwechselverhältnisse des Calc. etc. Bericht vom Verfasser. — Monatsschr. für Geb. u. Gyn., Bd. VI, 1897.
(31) Ribbert: Anatomische Untersuchungen über Osteomalacie. Ref. v. Kunke. — C.-Blatt für Gyn., 1895, No. 6.
(32) Rissmann: Die Initialsymptome der Osteomalacie. — Monatsschr. f. Geb. u. Gyn., Bd. VI, 1897.
(33) Rossier: Anat. Untersuchungen der Ovarien in Fällen von Osteomalacie. — Archiv f. Gyn., Bd. 48.
(34) Schröder: Lehrbuch der Geburtshilfe, 1886.
(35) Seeligmann: Über Osteomalacie. Ref. von Gräfe. — C.-Blatt für Gyn., 1894.
(36) Senator: Zur Kenntnis der Osteomalacie u. Organotherapie. — Berl. klin. Wochenschr., 1897, No. 6.
(37) Siegert: Über typische Osteomalacie im Kindesalter. — Münch. med. Wochenschr., 1898, No. 44.
(38) Schnell: Zur Ätiologie und Therapie der Osteomalacie. Ref. — C.-Blatt für Gyn., 1899.
(39) Stieda: Zur osteomalacischen Lähmung. — Monatsschr. für Geb. u. Gyn., Bd. VIII.
(40) Tauffer: Über Osteomalacie. Ref. v. Temesváry. — C.-Blatt für Gyn., 1896, No. 12.
(41) Thorn, W.: Zur Kasuistik der Kastration bei Osteomalacie. — C.-Blatt für Gyn., 1896, No. 41.
(42) Tschistowitsch: Über die neue Osteom.-Therapie des Hr. Petrone; morpholog. Blutveränderungen bei einer Osteomalacie. Ref. v. Eisenhart. — C.-Blatt für Gyn., 1895, No. 6.

(43) Virchow: Diskussion des Vortrages von Senator: Zur Kenntnis der Osteomalacie und Organo-Therapie. — Berl. klin. Wochenschr., 1897.
(44) Wegner: Einfluss des Phosphors auf den Organismus. — Virchows Archiv f. path. Anat., Physiol. u. für klin. Medicin, Bd. 55, 1872.
(45) Wetzel: Über Osteomalacie. — Münch. med. Wochenschr., 1899, No. 32.
(46) v. Winkel: Diskussion des Vortrages v. Latzko über Osteomalacie in der 66. Versammlung deutscher Naturforscher und Arzte. — C.-Blatt für Gyn., 1894, No. 42.

Aus dem Physiatrischen Institut in Scheveningen. (Holland.)

Bewegungsphotographie mittelst Röntgenstrahlen.

Von

P. H. Eykman, Arzt.

(Hierzu Tafeln XIX, XX und XXI.)

Nachdem innerhalb weniger Jahre die Technik der Röntgenstrahlen sich so weit entwickelt hat, dass man mit wenig Mühe alle Körpergegenden durchstrahlen kann und davon gute photographische Bilder erhalten, so lag es vor der Hand, weiter zu fahren und Methoden zu suchen, um auch bei Körperteilen in Bewegung die Röntgenstrahlen zur Anwendung zu bringen.

Mein Bruder L. P. H. Eykman, der sich viel mit dem Studium der Sprachbewegungen für die Phonetik befasst, bat mich eine Methode zu ersinnen zur Darstellung von Momentaufnahmen von Pharynx und Larynx, da er, auf Grund seiner anderen Untersuchungen, zu der Ansicht geführt wurde, dass dabei neue Thatsachen ans Licht gefördert werden sollten.

Mir war damals nichts bekannt von den Arbeiten anderer, die sich mit der Bewegungsphotographie mittelst Röntgenstrahlen beschäftigt hatten, wäre es auch auf einem anderen Gebiete, d. h. bei der Atmungs- und Herzbewegung; und in gewissem Sinne stellte es sich als vorteilhaft heraus, dass ich selbständig meinen eigenen Weg genommen hatte, da meine Methode nicht unbeträchtliche Vorteile bietet bei den bestehenden Methoden, und der Unterschied liegt in der Dauer der zu photographierenden Periode.

Gleich wie bei der gewöhnlichen Momentphotographie muss man bei schnellen Bewegungen eine blitzkurze Expositionsdauer anstreben.

Bei der bestehenden Methode von Herzaufnahme in Bewegung mittelst Röntgenstrahlen ist die Periodedauer doch noch $^1/_5$ bis $^1/_{10}$ Sekunde und bei der Aufnahme der Atmungsbewegung ist diese noch viel länger.

Nun würde eine Aufnahmedauer von $^1/_5$ Sekunde bei dem Schlingakt viel zu gross sein; dauert doch die ganze Bewegung nicht viel länger als die genannte Zeitfrist.

Selbst eine Periode von $^1/_{30}$ Sekunde würde für den Schlingakt noch zu gross sein und eine Verschiebung im Bilde veranlassen von mehreren Millimetern, was natürlich die Undeutlichkeit und Verwischung des Bildes zur Folge haben würde.

Da mein Unterbrecher ungefähr 30 Unterbrechungen in der Sekunde giebt, würde ich mittelst dieser selbst nie zwei aufeinanderfolgenden Unterbrechungen für eine Photographie benutzen können, da sie eine zu grosse Zeitstrecke zwischen sich lassen.

Abweichend von anderen Methoden nahm ich also Abstand von dem gewöhnlichen Unterbrecher und entschloss mich, nur mit einem einzigen Aufleuchten der Röhre zu arbeiten.

Die Dauer solch einer Aufleuchtung ist sehr klein; später habe ich angefangen die Zeitdauer zu bestimmen und kann schon mitteilen, dass sie wahrscheinlich nicht mehr als $^1/_{10000}$ Sekunde beträgt und diese Zeit ist kurz genug, um gegenüber der Schnelligkeit der Schlingbewegung als Moment betrachtet zu werden.

Da eine Aufleuchtung nicht genügt, um eine Photographie des Bildes zu erhalten, war ich gezwungen (gleich wie das bei anderen Methoden der Fall ist) die Bewegung einige Male wiederholen zu lassen und in derselben Bewegungsphase die Röhre zur Aufleuchtung zu bringen um in der Weise durch wiederholten Eindruck ein sichtbares Bild auf der lichtempfindlichen Platte hervorzurufen.

Dabei thaten sich allerhand Beschwerden auf, welche aber zu überwinden waren und so gelang es mir, sei es auch auf umständliche Weise, zum Ziele zu gelangen.

Obgleich ich schon wertvolle Verbesserungen vorzuführen wusste, welche die Sache einfacher gestalten würden, will ich hier die primitive Methode auseinander setzen, womit die Photographien gemacht sind.

Durch vorläufige Experimente überzeugte ich mich, dass um ein redliches Bild zu erzeugen, wenigstens 60 Aufleuchtungen, d. h. 60 Schlingbewegungen nötig wären; und um ein Bild zu erhalten, das in den Details ausgearbeitet ist, nahm ich selbst die Zahl von 130 Schlingbewegungen für jede Photographie.

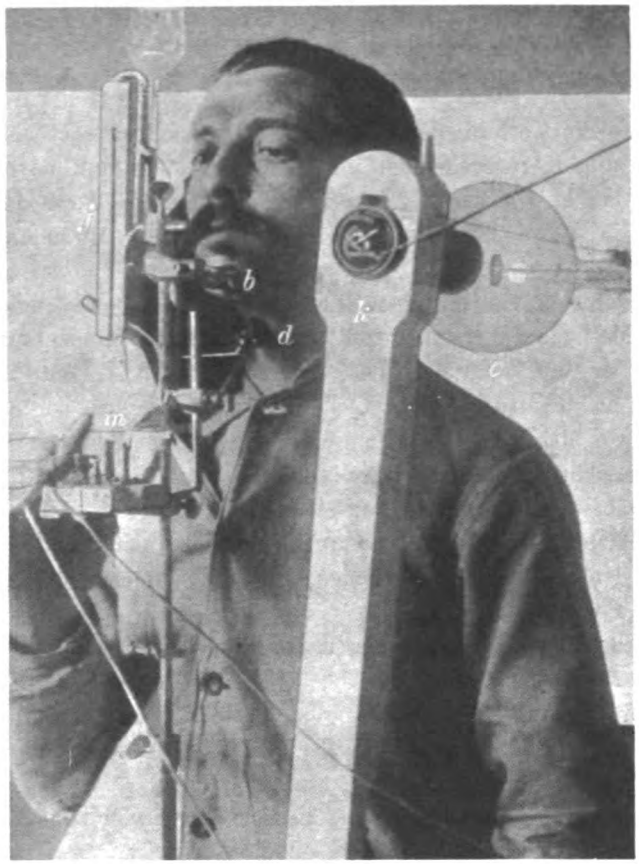

Fig. 10.

Apparat mit Kontakthebel *m* für die emporsteigende Bewegung.

130 Male hintereinander zu schlingen, ist eine ziemlich schwere Arbeit; darum liess ich nach jede Aufnahme einen Tag rasten, bevor die folgende Aufnahme gemacht wurde.

Wo es nötig war, wurden die Teile der Maschine mit Merkzeichen versehen und in der Art wurde Sorge getragen, dass die Einstellung jedesmal der des vorigen Tages gleich kam. Im ganzen wurde über die Aufnahme der ganzen Reihe neun Tage gearbeitet, sodass das Wort Instantanée in dem gewöhnlichen Sinne des Wortes, hier eigentlich nicht zur Anwendung kommen könnte.

Grad als die Reihe fast vollendet war, mussten weitere Aufnahmen ausgesetzt werden, da die Röntgenstrahlenreaktion in der Form von Hautröte und Bartausfall sich einstellte.

Apparatbeschreibung.

Die Versuchsperson sitzt reitend auf einer Holzbank. Von hinten am Rücken zieht eine verschiebbare Stange empor, deren Oberende eine Eisenkappe *a* trägt, welche gegen Nacken und Hinterkopf geschoben wird und in der Weise den Kopf von hinten fixiert.

Von vorne befindet sich eine gleiche Stange, welche von oben eine Kinnstütze (*b*) trägt, worin das Kinn ruht und wodurch der Kopf hinreichend festgestellt ist.

Da man nicht 130 Male hintereinander leer schlingen kann, ist oben am Apparat ein mit Wasser gefüllter Trichter angebracht, wovon ein Schlauch zum Munde führt, welcher mittelst der Zähne abgesperrt werden kann.

An der Seite des Bänkchens ist eine Holzlatte *k* angebracht, worin die Röntgenröhre gesteckt ist. Die photographische Platte ist in eine Holzklammer *j* festgeschraubt, welche an der Vorderstange festgemacht ist.

Der Brennpunkt der Antikathode der Röntgenröhre liegt einem Punkte gegenüber, welchen man sich ungefähr ein Centimeter unter dem Angulus mandibulae denken soll.

Der Brennpunkt ist um ungefähr 26 C. m. von der photographischen Platte entfernt und von der medianen Körperebene $19^1/_2$ cm. Ein Organ in der medianen Ebene unterliegt also einer Vergrösserung um $\frac{26}{19{,}5} = 1^1/_3$ mal.

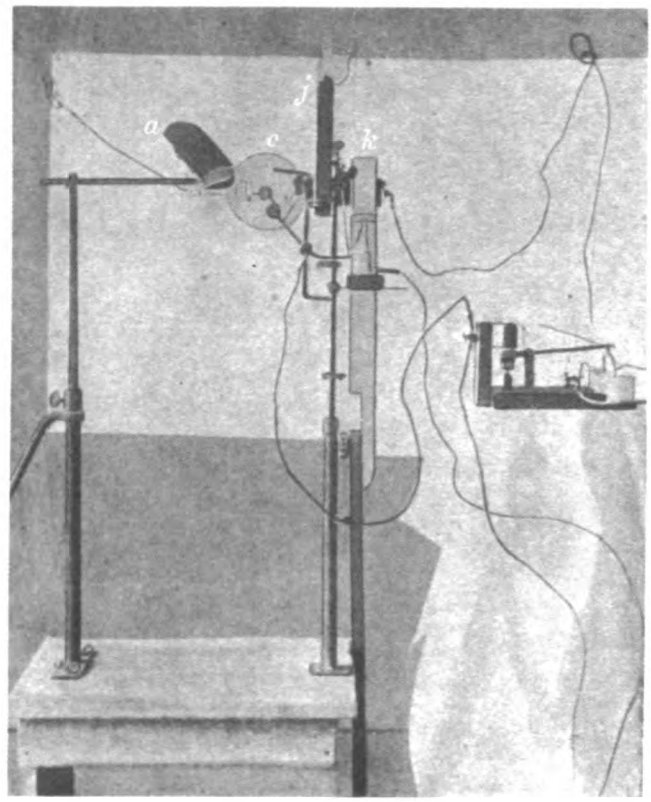

Fig. 11.
Das ganze Apparat (mit Relais); mit dem Kontakte für die zurückkehrende Bewegung.

Weiter ist an der Vorderstange eine automatische Einrichtung, um zu bewirken, dass die Röhre bei dem wiederholten Schlucken, jedesmal genau in derselben Phase aufleuchtet. Dabei wurde Gebrauch gemacht von derselben Einrichtung, welche man schon vordem anwandte, um die Bewegung des Adamsapfels bei der Schlingbewegung graphisch zu registrieren. Eine drehbare Holzscheibe *d* liegt dem Adamsapfel auf und ist übrigens an einem Hebel befestigt, welcher in der Medianebene drehbar ist; dieser Hebel darf nicht horizontal stehen, sondern muss schief nach oben und hinten gerichtet sein. Auf dieser Weise kann die kleine Scheibe die Empor- und Vorwärtsbewegung des Adamsapfels mitmachen, da ein elastischer Zug an dem Hebel die Scheibe auf den Adamsapfel drückt.

Der andre Hebelarm *z*, welchen wir Zeiger nennen wollen, ist ungefähr horizontal und bildet also einen Winkel mit dem ersten.

Der Zeiger *z* dient um die elektrischen Kontakte in Bewegung zu versetzen und das geschieht in verschiedener Art. Bei dem wiederholten Schlingakte geht der Zeiger auf und nieder und nun ist es schon a priori unwahrscheinlich, dass die Bewegung der Organe beim Zurücklegen grad in derselben Weise (sei es denn in umgekehrtem Sinne) als bei der Emporbewegung stattfinden wird; darum muss die Emporbewegung strengstens getrennt bleiben von der Zurückbewegung und sollte man z. B. kein Kontakt verwenden können, das an einem gewissen Punkte sowohl beim Emporsteigen als beim Zurückgehen die Röhre aufleuchten thäte.

Da ferner die Röhre nur aufleuchtet beim Stromöffnen und nicht beim Schliessen, ist ohne Wert, ob der Stromschluss jedesmal grad in derselben Phase geschieht; beim Öffnen muss das aber immer mit strengster Genauigkeit verabfolgen.

Für die Emporbewegung verwenden wir als Kontakt einen kleinen Hebel *m*, welcher durch Eintauchen in einen Fingerhut mit Quecksilber den Strom schliesst. Sehr kurz vordem die Versuchsperson schluckt, thut sie mit ihrem Finger den kleinen Hebel ins Quecksilber eintauchen und der Strom ist geschlossen. Schlingt sie jetzt, so stösst der Zeiger den kleinen Hebel wieder heraus und das Leuchten der Röhre verabfolgt. Die Erfahrung lehrt, dass mittelst dieser Einrichtung das Zusammentreffen derselben Phase ausgezeichnet verbürgt ist.

Auf jedem photographischen Bilde und auch in Fig. 12 sieht man einen Kupferfaden, welcher an dem Zeiger angebracht ist und dessen Bewegungen mitmacht; ein Faden, der sich hart an der photographischen Platte bewegt, und welcher auf dem Bilde zum Teile durch den Körper hindurch ersichtlich ist.



Fig. 12.
Ein Teil des Apparates mit Kontakt für die zurückkehrende Bewegung.

Dieser bewegende Kupferfaden ist nur um sehr wenig unschärfer als ein andrer unbeweglicher Kupferfaden in der Nähe, welcher ungefähr mit dem unteren Kieferrand parallel geht und welcher dazu dient, behufs Orientierung eine horizontale Linie anzudeuten, denn die photographischen Platten waren sehr schief gestellt und darum sind die Abdrücke so zu stellen, dass der Kupferfaden, welcher in Fig. 1a extra angedeutet ist mit horizont. dir., jedesmal horizontal kommt.

Schraubt man das Holzstück, worauf der kleine Hebel montiert ist, um einige Millimeter tiefer, dann wird eine weitere Bewegungsphase aufgenommen; durch das wiederholte, Tieferstellen gelangt man endlich an einer Stelle, wo der Zeiger nicht mehr im stande ist, den kleinen Hebel aus dem Quecksilber zu stossen, d. h. der Adamsapfel ist an seinen höchsten Punkte gelangt und photographiert.

Nachher macht man sich heran, um auch die Zurückbewegung aufzunehmen; dazu befestigt man an den Zeiger einen umgebogenen Kupferfaden *e*, welcher in einen mit Quecksilber gefüllten Topf tauchen kann.

Bei der Emporbewegung des Kehlkopfes steigt der Faden in das Quecksilber hinunter und schliesst den Strom; die Rückbewegung öffnet den Strom und macht die Röhre aufleuchten.

Durch Verstellen des Topfes nach oben bekommt man eine spätere Phase.

Um den Körper zu sichern gegen Berührung mit dem starken Batteriestrom, wird dieser Strom nicht selbst in den Apparat geführt, sondern wird Gebrauch gemacht von einem Relais, welches mit einigen Leclanché-Zellen arbeitend, den Induktoriumstrom schliesst und öffnet.

Photographische Bilder.

Von jeder Aufnahme sind hier zwei Abdrücke beigefügt; der eine (Tafel XIX, XX u. XXI Fig. 1—9) ist gemacht ohne jegliche Retouche oder andere Veränderung; der zweite

(Fig. 1a bis 9a) dient als Führer der erstgenannte und darauf sind die vornehmsten Linien übergezogen und die betreffenden Namen beigefügt. Das Überziehen der Linien geschah bisweilen mit Hilfe des Negativs als Vorbild, da das Negativ oftmehr Details giebt als der Abdruck. Die Reproduktion für diese Zeitschrift wurde in halber Grösse vorgenommen.

Zur Orientierung wird erst eine gewöhnliche Aufnahme gemacht in normaler Haltung:

Fig. 1 u. 1a. Aufnahme in Haltung 20 Sek.; Unterbrecher 30 mal per Sek.; 5 Amp.; 40 Volt; weiche Röhre. Ausser dem stilllstehenden und den beweglichen Kupferfaden sieht man an letztem ein breites Metallstück, welches die kupferne Gabel vorstellt, worin die Holzscheibe drehen kann, das dem Adamsapfel aufliegt; diese Scheibe ist ganz durchgeleuchtet und also unsichtbar.

Hinten in dem Nacken sieht man einen grossen, schwarzen Flecken, welcher der Schatten des eisernen Nackenstützes ist.

Vom Knochengerüste sieht man sehr deutlich: die Wirbelsäule, den Unterkiefer und den Körper und die Hörner des Zungenbeines.

Von knorpligen Organen sieht man die Epiglottis, den Oberrand des Schildknorpels und einen dunklen Schatten, welcher die Giessbeckenknorpel enthält; weiter noch die Trachea.

Unten sieht man drei kleine dreieckige Fleckchen, welche auch auf allen folgenden Bildern vertreten sind und welche ich als Verknöcherungspunkte betrachte namentlich des Thyreoid- und Cricoidknorpels.

Die Zunge ist was den Hinterrand anbetrifft, deutlich sichtbar; die Epiglottis ragt schief empor wie eine Haube; es fällt nicht schwer, die Plicae aryepiglotticae zu finden.

Dass alles so deutlich zu beobachten ist, dankt man hauptsächlich der Luft, welche anwesend ist und wogegen sich die Weichteile als Schatten abzeichnen; dies ist die Ursache, warum in den folgenden Bildern die Grenzen von einigen Teilen verschwinden.

Der Luftraum in der Larynx: steigen wir von dem Gipfel der Epiglottis, der vorderen Kehlkopfwand entlang, hinunter und gehen dann, bei den vorderen Verknöcherungspunkten horizontal umbeugend, nach hinten, um dort bei der Hinterwand empor zu steigen an der Vorderseite des Arytaenoidenschatten, so begrenzen wir einen weissen umgekehrt birnförmigen Flecken.

Dieser Flecken verdient unsere Andacht, da er sich in den folgenden Bildern ändert.

Emporsteigende Bewegung.

Fig. 2 u. 2a. Unmittelbar nach der Aufnahme des Bildes 1, wurde die Holzscheibe mit dem Zeiger eingestellt und durch 130 maliges Schlingen Fig. 2 aufgenommen.

Durch das Einstellen des Zeiger 5 ist wahrscheinlich die Haltung ein wenig verändert, wenigstens sieht man, dass der Raum zwischen Unterkiefer und Wirbelsäule kleiner geworden ist; weiter sieht man belangreiche Unterschiede, welche durch das Schlingen verursacht sind.

Der hintere Zungenrand ist auf dem Wege, sich in dem oberen Teile der hinteren Pharynxwand anzulegen.

Das Zungenbein steht höher.

Der Epiglottiswulst buchtet mehr nach hinten und nähert den Arytaenoiden, indem im Gegenteile das obere freie Ende (der Gipfel) der Epiglottis mehr emporgerichtet ist.

Der Luftraum in der Larynx ist dadurch etwas schmäler geworden.

Fig. 3 u. 3a. Die Zunge liegt im oberen Teile der hinteren Pharynxwand an, und diese Abschliessung der Pharynx setzt sich nach unten weiter fort. Man muss annehmen, dass die verschluckte Flüssigkeit (wenige Kubikcentimeter Wasser) sich schon unter dieser Absperrung befindet und dass durch das Nachuntenrücken dieser Absperrung die Flüssigkeit nach unten gepresst wird. Daraus folgt aber, dass man daraus den Schluss ziehen soll, dass die verschluckte Nahrung über die Hinterfläche der Epiglottis hinweggleitet.

Das Zungenbein ist noch mehr emporgestiegen.

Der Schildknorpel ist dem Zungenbeine genähert; das Tuber epiglottidis ist noch mehr nach hinten gekommen; die Plicae aryepiglotticae sind noch sichtbar; der Apex epiglottidis fängt an eingeengt zu werden zwischen Zunge und hinterer Pharynxwand.

Der Luftraum in der Larynx ist wieder schmäler geworden.

Fig. 4 u. 4a. Die Zunge legt sich noch tiefer der hinteren Pharynxwand an; obgleich undeutlich, sieht man doch noch oberhalb des Zungenbeinhornes einen dreieckigen Raum. Diesem Raume sieht man der untere Teil des Kehldeckels und die Plicae aryepiglotticae zustreben; wir dürfen also wohl annehmen, dass der Gipfel der Epiglottis sich noch immer dort befindet.

Der Schildknorpel hat sich dem Zungenbein noch mehr genähert.

Das Tuber epiglottidis nähert der Arytaenoiden immer mehr; der Luftraum der Larynx wird nach und nach schmäler.

Fig. 5. u. 5a. Die Zunge ist mit der Pharynx ein Ganzes geworden und von dem Gipfel der Epiglottis ist nichts mehr zu sehen. Das Zungenbein ist noch mehr emporgestiegen und der Schildknorpel hat sich darangelegt. Das Tuber epiglottidis ist einig geworden mit den Arytaenoiden. Ein Luftraum ist in der Larynx nicht mehr zu sehen. Wahrscheinlich ist es, dass alle Teile der Larynx sich aneinander zusammengezogen haben, so dass Arytaenoiden, unterer Teil der Epiglottis, falsche und wahre Stimmbänder einen Klumpen Fleisch bilden, worin sich keine Luft mehr befindet. Das Zungenbein mit Schildknorpel ist als ein Ganzes nach vorn gezogen, offenbar um dem Oesophagus zu öffnen, damit die Flüssigkeit passieren kann.

Fig. 6 u. 6a. Dieses Bild zeigt eine Phase, welche sich fast nicht von der vorigen unterscheidet. In der Hauptsache stimmt sie damit überein.

Es gelang nicht, noch eine Aufnahme des emporsteigenden Schlingaktes zu machen, darum kommen wir zu der

Zurückkehrenden Bewegung.

Fig. 7 u. 7a. Die Zunge hat die Pharynxwand verlassen; das ist zu verstehen: über seine ganze Oberfläche in einemmal. Ganz anders als bei der emporsteigenden Bewegung, wobei das Aneinanderschliessen von oben anfangend, sich nach unten allmählich fortsetzte. Jetzt ist es, als ob es Eile hat, die Luft wieder zuzulassen.

Obgleich es ziemlich undeutlich ist, kann man sich vorstellen, dass der Apex epiglottidis sich wieder zwischen Zunge und Pharynxwand zeigt.

Das Zungenbein ist etwas heruntergerückt. Das Tuber epiglottidis entfernt sich von den Arytaenoiden und der Luftraum in der Larynx fängt an, sich wieder herzustellen.

Fig. 9 u. 9a. Der hintere Zungenrand entfernt sich noch weiter von der Pharynxwand.

Der Gipfel der Epiglottis und die Plicae aryepiglotticae zeigen sich etwas deutlicher. Der Gipfel ist nach oben gerichtet. Das Zungenbein ist tiefer gesunken und vereinigt mit dem Schildknorpel nach hinten zurückgekehrt.

Der Luftraum in der Larynx hat sich verbreitet.

Fig. 8 u. 8a ist fast in derselben Phase aufgenommen als die vorige und unterscheidet sich nicht nennenswert davon.

Man kann es bedauern, dass hier die Reihe unzeitig unterbrochen werden musste; nichts destoweniger lässt sich erraten, was noch zu geschehen hat, namentlich das voneinander Entfernen des Thyreoidknorpels und des Zungenbeins; womit dann freilich die Vergrösserung des Luftraumes in der Larynx gleichen Schritt halten würde.

Schlussfolgerung.

Die von mir angegebene Methode ist imstande neues Licht zu entzünden über den Schlingakt. Es wird nicht schwer fallen mit kleinen Abänderungen, sie auch bequem zu machen

für andere Bewegungen, wie das Kauen, die Sprache u. a. m. Ich war nicht in der Lage, weitere Versuche anzustellen, da andere Unternehmungen zu viel meine Thätigkeit in Anspruch nehmen.

Mögen andere Forscher sich gerufen fühlen, die Untersuchung fortzusetzen und zu verbessern!

Denn, wenn es auch wahr sei, dass die Methode umständlich ist, eine bessere besteht noch nicht; wenn wir aber bedenken, dass die Röntgenstrahlen erst ihr erstes Lustrum feiern, dann ist nicht zu bezweifeln, dass innerhalb nicht zu langer Frist auch die Photographie der Bewegung mittelst Röntgenstrahlen mehr vollendet sein wird.

Die Bilder des Schlingaktes gab ich nur zur Illustration der Methode; doch ist auch schon davon etwas zu erlernen, obgleich es wünschenswert erscheint, dass die Resultate durch Nachprüfungen grösseren Halt bekommen.

Die Rolle, welche die Epiglottis spielt und die Verschliessung der Larynx erscheinen in neuem Lichte.

Wohl wurde über beide Sachen schon verschieden gedacht und gab es Auktore, welche das Emporgerichtetbleiben des Apex epiglottidis bei dem Schlingakt vermuteten; eine überzeugende Bestätigung ihrer Vermutung wussten sie nicht anzuführen.

Man kann sich jetzt die Frage vorlegen: Was ist die Bedeutung des Gipfels der Epi-

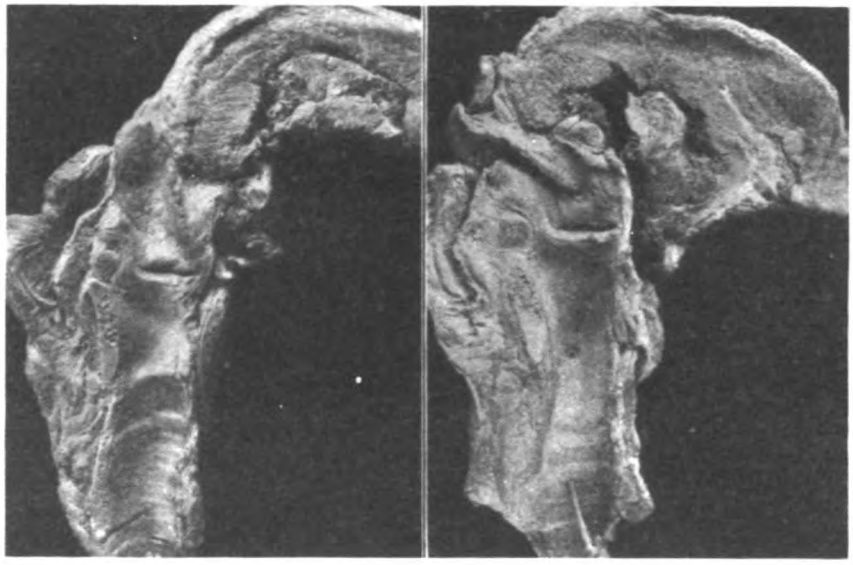

Fig. 13.
Normale Haltung des Kehlkopfes nach Photographierung an der Leiche. (Mediandurchschnitt)

Fig. 14.
Ungefähre Haltung an dem höchsten Punkte der Schlingbewegung.

glottis, wenn sie empor bleibt ragen, sich hinten gegen die Zunge anlegt und also nicht den Dienst von Kehldeckel vertritt?

Ich vermute folgendes:

Die aktive Muskelwirkung der Larynx ist genügend stark, um den Aditus laryngis zu verschliessen gegen das Andringen der Nahrung, welche da entlang getrieben wird.

Nicht gut beschirmt dagegen würde der Sinus glosso-epiglotticus sein und dieser wird von dem Gipfel des Kehldeckels wie von einer Klappe geschlossen.

Bei dem Nachvornbewegen der Larynx beim Schlingakte bewegt sich der Kehlkopf als eine kontrakte Masse mit dem Zungenbein. Es findet dabei ein Verschieben statt zwischen Zunge und Zungenbein, d. h. eine Verschiebung des Sinus glosso-epiglotticus, welcher dabei seine Tiefe ändert.

War der Sinus nicht von einer verschieblichen Klappe verschlossen, so wäre zu fürchten,

dass die Nahrung nicht nur in den Oesophagus, sondern zum Teile auch dort hinein gepresst würde.

Eine aktive Verschliessung durch Muskelwirkung besteht da nicht und würde auch schwer zustande kommen können, falls sie zugleich ein schnelles Verschieben möglich machen sollte.

Mir schien es gewünscht, an Leichenteilen die Möglichkeit der Bewegungen zu prüfen.

Nimmt man eine ausgeschnittene, nicht versteifte Larynx und hebt man das untere Ende empor, so dass der Schildknorpel dem Zungenbein anliegt, dann sieht man, dass die Larynx auf oben beschriebene Weise verschlossen wird, vor allem wenn man dabei noch die Giessbeckenknorpel aneinander drückt.

Drückt man die Zunge nach hinten und über die Larynx, dann sieht man den Gipfel der Epiglottis emporragen und sich genau anschliessen gegen die Hinterfläche der Zunge.

Die feineren Details, z. B. die Anschliessung der falschen und wahren Stimmbänder, welche im lebenden Körper durch aktive Muskelspannung leicht zustande kommt, ist an Leichenteilen nicht so leicht nachzuahmen.

Beigefügte Bilder 13 und 14, welche nach Schnitten angefertigt sind, können das veranschaulichen. Um sie direkt vergleichbar zu machen mit den Bewegungsbildern, sind sie nach dem Massstabe von 2:3 verkleinert worden. Die Teile in der Medianlinie müssen dann mit einander in Grösse übereinstimmen. Erleiden doch, wie gesagt, die Organe der Medianlinie bei der Aufnahme mittelst Bewegungsphotographie eine Vergrösserung um $1^1/_3$; durch die später stattgehabte Reproduktion und Verkleinerung auf die Hälfte wurde diese Zahl auf zweidrittel gebracht. Deutlicher ist es zu sehen an den Durchschnittspräparaten selbst, welche ich besitze.

Scheveningen, im Dezember 1901.

Ein neuer Röntgentisch.

Von

Dr. **Hamann.**

Zu einer guten Röntgeneinrichtung gehört auch ein praktischer Patiententisch, der allen in Betracht kommenden Anforderungen genügt. Er muss für photographische Aufnahmen von oben und unten, für die Schirmuntersuchung zum Durchleuchten von unten geeignet, dabei haltbar und billig sein. Die mir bekannten Tische erfüllen diese Bedingungen nur zum Teil, sie lassen sich entweder nur zum Durchleuchten von unten oder nur zu photographischen Aufnahmen von oben verwenden. Die Durchleuchtungstische sind mit Segeltuch oder Leder bedeckt; sie bilden daher eine zu nachgiebige, wenig feste Unterlage und gestatten die für die Präcision der Aufnahmen und die Möglichkeit, Vergleiche anzustellen, so wichtigen Lagerungsvorrichtungen, wie das Aufstellen von Holzbänken, Stützen u. dergl. m. und deren Befestigung mit Schrauben etc. nicht. Abgesehen von ihrer unvollkommenen Gebrauchsfähigkeit zu photographischen Aufnahmen von oben, haftet den Durchleuchtungstischen noch der Mangel an, dass sie auch zur Schirmuntersuchung nicht geeignet genug sind, da ihnen eine Vorrichtung fehlt, die Stellung der Röhre unter dem Tisch schnell und bequem nach Belieben zu ändern, und in jedem Augenblick die Möglichkeit zu gewährleisten, dass die Antikathode sich senkrecht unter der gerade zu durchleuchtenden Körpergegend befindet. Der sinnreiche Moritzsche Apparat ist nicht hierher zu rechnen, da er für bestimmte Zwecke konstruiert und zum allgemeineren Gebrauch zu kostspielig ist (Herzmessapparat mit Tisch für 310 Mark).

Was auf der anderen Seite die gewöhnlichen starken Holztische betrifft, so bedarf es keiner Erläuterung, dass sie allen Ansprüchen bei photographischen Aufnahmen von oben genügen, aber eine exakte Schirmuntersuchung nicht ermöglichen.

Die direkte Durchleuchtung, ohne Lagerung des Kranken auf einem Durchleuchtungstisch, ist aber bekanntlich wegen des störenden Fluorescenzlichtes, der unruhigen Haltung des Gliedes, der Schwierigkeit, die zu durchleuchtende Stelle senkrecht über die Mitte der Antikathode zu bringen, sowie wegen der Gefahr der Berührung der Leitungsdrähte und des Anstossens an die Röhre zu unsicher, in manchen Fällen, wie z. B. bei Brüchen der Unterschenkel, kaum angängig. Da naturgemäss der photographischen Aufnahme vor der Schirmuntersuchung bei weitem der Vorzug gegeben wird, so sind Durch-

leuchtungstische nur wenig im Gebrauch. Dass die Schirmuntersuchung vernachlässigt wird, ist aber aus mehreren Gründen zu bedauern. Zum Nachweis und zur annähernden Lagebestimmung von Fremdkörpern, wie z. B. Geschossen, ebenso wie von Frakturen ist die Schirmuntersuchung meist ausreichend, sie bedeutet also eine nicht unerhebliche Plattenersparnis und einen unter Umständen in Betracht kommenden Zeitgewinn. Die Beobachtung von Bewegungsvorgängen, z. B. der Gelenkbewegungen, der Mitbewegung von Fremdkörpern bei Muskelthätigkeit, ist nur mit dem Leuchtschirm möglich. Besonders aber möchte ich auf den Vorteil hinweisen, den die Schirmuntersuchung bietet und dessen Wichtigkeit nicht hervorgehoben zu werden braucht, dass man die Einrichtung eines Knochenbruches und in manchen Fällen das Aufsuchen eines Fremdkörpers unter der Kontrolle der Röntgenstrahlen vornehmen kann.

Diese Erwägungen haben mich veranlasst, einen Tisch[1]) anzugeben, der einerseits präcise photographische Aufnahmen gestattet und andererseits aber auch die Möglichkeit einer exakten Schirmuntersuchung bietet.

Der Tisch (Figur 1) ist ein starker Holztisch, dessen Platte jedoch aus weichem Holze (Pappelholz) besteht und nur 6 mm dick ist. Sie ist für Röntgenlicht, wie Versuche zeigen, mindestens so durchlässig als Segeltuch bezw. dünnes Leder. Die erforderliche Festigkeit und Tragfähigkeit ist durch mehrfache Fournierung erzielt. Auf zwei hölzernen Längsschienen *b*, die mittels einer einfachen Schrauben-



Fig. 1.

Um die Tischplatte sichtbar zu machen, sind die hinteren Tischfüsse hochgestellt. Sonst ist der Tisch, wie beim Gebrauch.

vorrichtung an den Tischbeinen befestigt sind, so dass sie nach Wunsch verstellt, d. h. der Tischplatte genähert oder von ihr entfernt werden können, ruht ein Holzrahmen *c* auf Rollen. Dieser trägt auf seinen Querleisten einen ebenfalls auf Rollen beweglichen kleineren Rahmen *d*, der zur Aufnahme der Röntgenröhre *e* dient. Sie wird durch eine hölzerne Klaue *f* im Rahmen so befestigt, dass ihre Längsachse den Längsleisten parallel liegt. An diesen Längsleisten des kleinen Rahmens ist aussen ein Griff *g* so angebracht, dass er sich je nach der Grösse der Röhre mit deren mittlerer Kugelzone in eine Vertikalebene bringen lässt. Die Griffe sind gleich gross und so lang, dass sie, bei mittlerer Stellung der Röhre unter dem Tisch, an den Seiten unter der Tischplatte hervorragen und bequem ohne Bücken gefasst werden können. Die Schlittenführung *c* und *d* arbeitet auf diese Weise sehr leicht, ein geringer Druck auf einen der Griffe genügt, um der Röhre die beabsichtigte Stellung zu geben. Die Leitungsdrähte werden durch seitlich am grossen Rahmen befindliche Holzklammern *h* gelegt, so dass sie sich auch bei ausgiebiger Bewegung der Röhre nicht zu nahe kommen können. Sie werden so an die Röhre geführt, dass diejenige Längsseite des Tisches, die bei der Untersuchung in Betracht kommt, frei bleibt. Um die Mitte der Antikathode senkrecht unter die zu durchleuchtende Körperstelle zu bringen, dient ein sehr einfaches

[1]) Fabrikant P. Johs. Müller & Co., Berlin, Hedemannstr. 15. — Die Firma, welche die neue Konstruktion zur Eintragung in die Gebrauchsmusterschutzrolle angemeldet hat, liefert die Tische auch nach Massangabe. Der angegebene Tisch ist 180 cm lang und 60 cm breit.

Verfahren. Am Tisch ist ein „Rechter Winkel“ so aufgehängt, dass er zum Gebrauch bequem abgenommen werden kann. Sein einer Schenkel ist zugespitzt und dieser ist genau so lang, wie die Entfernung der Mitte der Antikathode vom Griffende wäre, wenn sich diese Punkte in einer horizontalen Ebene befänden (siehe Figur 3, Abmessung *y*). Legt man den Winkel so an den Körper des Kranken an, dass das freie Ende dieses Schenkels auf der zu durchleuchtenden Stelle aufruht, der andere Schenkel senkrecht nach unten gerichtet ist und bringt dann das Griffende an den letzteren heran, so hat die Röhre die richtige Stellung.

Um kontrastreichere Bilder zu erzielen, ist nach dem Vorgange von Moritz ein Bleidiaphragma *k* benutzt. Dies hat verschieden grosse Ausschnitte und ist in einem Holzrahmen *l* verschiebbar, so dass je nach der Grösse der Röntgenröhre die Mitte des Diaphragma-Ausschnittes stets über die Mitte der Antikathode gebracht bezw. wenn das Diaphragma nicht verwandt werden soll, es aus dem Bereich der Röhre entfernt werden kann. Der Holzrahmen mit dem Bleidiaphragma lässt sich nach einer Seite um-



Fig. 2.

Die Tischplatte ist aufgeklappt. Man sieht die Schlittenführung mit der Röhre. Das Bleidiaphragma befindet sich auf der Röhre, einer seiner Ausschnitte senkrecht über der Antikathode. Der rechte Winkel *i* ist benutzt, um die Tischplatte hoch zu halten, hierzu ist eigentlich der Stab *m* (an jeder Seite) bestimmt, doch würde dann die Platte nicht ganz auf der Photographie sichtbar sein, da sie durch den Stab wesentlich höher gehoben wird.

legen, so dass er beim Einlegen oder Herausnehmen der Röhre nicht hindert. Aus demselben Grunde ist auch die Tischplatte *a* aufklappbar (Fig. 2). Erwähnenswert scheint noch, dass die Tischplatte, die Längsleisten und die Schlittenführung abnehmbar sind, so dass sie leicht verpackt und eventuell an anderen Tischgestellen angebracht werden können, ein Umstand, der z. B. bei der Ausrüstung der Feldsanitätsformationen nicht ohne Belang sein dürfte.

Bemerkung: Neu an dem Tisch ist demnach: 1. Die Verwendung einer dünnen, trotzdem widerstandsfähigen Holzplatte, die präcise photographische Aufnahmen von oben, aber auch exactes Durchleuchten von unten zur Schirmuntersuchung gestattet. (Letzteres wichtig zur Kontrolle bei Ein-



Fig. 3.

Die Schlittenführung mit der Röhre und dem Diaphragma, sowie der rechte Winkel sind auf den Tisch gestellt, um diese Teile übersehen zu können. Der Rahmen mit dem Bleidiaphragma ist umgelegt.



Fig. 4.

Die Schlittenführung mit der Röhre und dem Diaphragma, sowie der rechte Winkel sind auf den Tisch gestellt, um diese Teile sehen zu können. Das Bleidiaphragma ist von seinem Platze über der Röhre weggeschoben.

richtungen von Brüchen, besonders der Unterschenkel, Nachweis von Fremdkörpern etc.) 2. Die Schlittenführung, um die Mitte der Antikathode senkrecht unter die zu durchleuchtende Stelle zu bringen, ohne auf der Tischplatte durch irgend eine Vorrichtung behindert zu werden. 3. Verschiedene Kleinigkeiten, z. B. Art der Diaphragma-Anbringung, abnehmbare Teile.

Der einfach konstruierte Tisch gewährleistet eine im Verhältnis zu dem Gebotenen wohlfeile Herstellung (ca. 100 Mark).

Bücherbesprechungen.

Archiv und Atlas der normalen und pathologischen Anatomie in typischen Röntgenbildern. Band 7:

Schjerning, Thöle und Voss: **Die Schussverletzungen.** Mit 72 Abbildungen im Text und 34 Tafeln. Hoch 4° XIII. 161 SS. Kart. Preis M. 40.—. Hamburg, Lucas Gräfe & Sillem, 1902.

Den bisher erschienenen Heften des Archivs und Atlas der normalen und pathologischen Anatomie in typischen Röntgenbildern herausgegeben von Dr. Albers-Schönberg reiht sich eine neue umfassende und inhaltsreiche Arbeit von Generalarzt Schjerning und seinen beiden Mitarbeitern, den Stabsärzten Thöle und Voss, würdig an. Das Werk, welches in ausführlicher Weise die mit den Röntgenstrahlen erzielten praktischen Erfolge und kriegschirurgischen Fortschritte uns vorführt und uns das Gesamtgebiet der Schussverletzungen nach ihren verschiedenen Richtungen hin, die Geschütze und Geschosse in ihrer Mannigfaltigkeit, in ihren Wirkungen bei den verschiedensten Entfernungen und auf die verschiedensten Gewebe des Körpers kennen lehrt, ist dem Generalstabsarzt der Armee von Leuthold zu seinem 70. Geburtstage gewidmet. Es ist wohl kaum einer so berufen, über das in den letzten Jahren so erfolgreich bearbeitete und geklärte Gebiet der Schussverletzungen eine zusammenfassende Arbeit zu liefern als gerade Schjerning mit seinen ihm durch eigene Mitarbeit auf diesem Gebiete zu Gebote stehenden Erfahrungen. Das Werk umfasst 160 Seiten und 111 tadellose Reproduktionen von Röntgenbildern auf 30 Tafeln. Nachdem die Verf. in der Einleitung auf die mächtige Entwicklung der Kriegschirurgie hingewiesen und gezeigt haben, wie dieselbe sich eng an die Fortschritte der Friedenschirurgie anschliesst, wie an Stelle des wenig geachteten und gebildeten Feldwundarztes mehr und mehr die grossen Chirurgen treten, welche ihre wissenschaftliche Erfahrung, ihre Kunst und ihr Talent in den Dienst des verwundeten Kriegers stellten, wird im ersten Abschnitt das Röntgenverfahren in der Kriegschirurgie eingehend behandelt. Dasselbe ist bisher in 5 Kriegen praktisch erprobt. Ausser der Verwendung von Röntgenstrahlen von seiten der Italiener bei den in die Heimat zurückgekehrten Verwundeten, von Küttner im griechisch-türkischen Kriege und von den Engländern im Kriege mit den Afridis und im Sudanfeldzuge haben im spanisch-amerikanischen Kriege und vor allem im Burenkriege von seiten deutscher und englicher Ärzte die Röntgenstrahlen eine vielseitige und nutzbringende Anwendung gefunden.

Im allgemeinen steht für die Schussverletzungen der Knochen der wissenschaftliche Wert der Röntgenstrahlen im Vordergrund, besonders bei der Behandlung der Knochen-Schussverletzungen und für den genauen Nachweis in den Knochen stecken gebliebener Geschosse. Für den operativen Eingriff soll jedoch nicht das Röntgenbild, sondern nur der klinische Befund massgebend sein.

Was die Beschaffenheit der Röntgenapparate für die Feldverhältnisse anbetrifft; so sind auch hierin ganz erhebliche Fortschritte zu verzeichnen. Während anfangs Akkumulatoren zur Verwendung kamen und meistens nur eine stationäre Anwendung im Lazareth finden konnten, haben die neueren Kriegs-Röntgenapparate eine selbständige Elektrizitätsquelle durch eine Dynamomaschine und zweckentsprechenden Benzinmotor erhalten; die zugehörigen Apparate sind in geeigneter Weise beigefügt, sodass die ganze Röntgenanlage ein in sich fertiges abgeschlossenes Ganzes bildet. Um die ganze Röntgeneinrichtung, wie es im Kriege notwendig ist, auch auf schlechten Wegen, ohne dass die Leistungsfähigkeit leidet, durch Pferde fortschaffen zu können, ist dieselbe zu einem dem Protzwagen der Artillerie nachgebildeten Apparat zusammengestellt. Die von der Firma Siemens & Halske für die ostasiatische Expedition gelieferten Apparate haben sich sehr bewährt; noch praktischer sind die später für die japanische Armee von derselben Firma gelieferten Typen. Auf der mit dem letzten Kongress der Deutschen Gesellschaft für Chirurgie verbundenen Ausstellung werden uns derartige fahrbare Kriegs-Röntgeneinrichtungen vorgeführt. Sie imponierten durch ihre solide, auffallend kräftige Bauart und die vorzügliche Anordnung und Unterbringung der Apparate. Nächst der Elektrizitätsquelle werden die einzelnen Apparate, Induktoren, Unterbrecher, Röntgenröhren und Verstärkungsschirme eingehend besprochen und die für die Kriegszwecke geeignetsten hervorgehoben.

Die Anwendung des Schirms, die Herstellung der Röntgenbilder werden mit allen Einzelheiten und mit Berücksichtigung aller neuen technischen Erfahrungen bis in die feinsten Details beschrieben.

Eine sehr gründliche Besprechung erfährt die so wichtige Bestimmung der Lage des Fremdkörpers. Alle bisher angegebenen Methoden und Apparate finden eine eingehende kritische Besprechung. Für die Kriegsausrüstung sind die meisten wegen der notwendigen, vielfach recht komplizierten Apparate nach Annahme des Verfassers nicht zu gebrauchen und wird man sich in den weitaus meisten Fällen mit Erfolg zur Localisation der Schirmuntersuchung von vielen Seiten oder der Photographie in zwei zu einander senkrechten Ebenen bedienen. Des Weiteren werden die verschiedensten Methoden der Herstellung stereoskopischer Bilder zur Feststellung der Lage eines Fremdkörpers beleuchtet, jedoch ihre Verwendung für die Kriegstechnik wegen der Schwierigkeit der Herstellung der Bilder und der verkleinerten Diapositive als kaum ausführbar fallengelassen. Ich möchte immerhin dem in unserem Krankenhaus ausgebildeten sehr einfachen Hildebrand'schen Verfahren das Wort reden. Wir haben sowohl bei Kugeln im Kopf und der Wirbelsäule als auch in den Extremitäten eine genaue Lokalisation des Fremdkörpers mit diesen Verfahren erzielen und eine erfolgreiche Entfernung vornehmen können. Bei den jetzt von Walter konstruierten Apparaten zur Betrachtuug der nicht verkleinerten Platten liesse sich das sonst sehr wirksame Verfahren event. auch im Kriege verwenden.

Die wesentlichste Verwendung wird der Röntgenapparat in den Kriegslazarethen finden, jedoch soll derselbe wenn möglich auch den Feldlazarethen nicht fehlen, weil diese zuweilen längere Zeit in Thätigkeit bleiben und als Kriegslazarethe weiterhin Verwendung finden.

Im zweiten Kapitel werden die Handfeuerwaffen, Gewehre und Geschosse früherer Zeiten und die jetzt bei den verschiedensten Nationen in Gebrauch befindlichen eingehend besprochen. Die Verfasser halten es mit Recht für notwendig, dass in einem Röntgenatlas der Schussverletzungen auch Bilder von alten Verletzungen, Bilder von Wunden und Geschossen früherer Zeit vorhanden sind, da noch heute Invaliden aus den Jahren 1864, 1866 und 1870/71 den Chirurgen und Militärärzten sich vorstellen und bei ihnen auf Grund des Röntgenbildes Hilfe und berechtigte Entschädigung, welche ihnen vielleicht früher versagt war, suchten.

Es werden die im dänischen Kriege 1864 von Preussen, Österreichern und Dänen verwandten Bleigeschosse und ihre Wirkung besprochen. Ferner werden die im Kriege in Italien 1866 im deutsch-französischen Kriege 1870/71, in den Kämpfen in Bosnien 1878 und 1882, im Russisch-türkischen Krieg, 1877/78, im Serbisch-bulgarischen Krieg 1885/86, im Japanisch-chinesischen Krieg 1894/95, im Griechisch-türkischen Krieg 1897 verwandten Gewehre und Geschosse eingehend betrachtet und durch klare Abbildungen veranschaulicht; es folgt eine ausführliche Beschreibung der Gewehre mit Mantelgeschossen und vergleichende Abbildungen der letzteren, wie sie in den letzten 9 Kriegen und Kämpfen in Birma, Chile, bei den Franzosen in Afrika, in Transvaal, im spanischen Insurrektionskrieg, im Spanisch-nordamerikanischen Krieg, im Abessynischen, im Englisch-burischen Krieg 1898/1902 und auf der Expedition nach China zur Verwendung kamen. Einen der ausführlichsten und wichtigsten Abschnitte bildet die Darstellung der Wirkung der Armee-Gewehrgeschosse, der Blei- und Mantelgeschosse mit einer Reihe in den Text eingefügter vergleichender Abbildungen von Knochenzertrümmerungen, von den mannigfachen Gestaltveränderungen der in die Gewebe und die Knochen eingedrungenen Projektile. Ausführlich werden weiterhin die Verletzungen der einzelnen Körpergewebe und Organe behandelt. Die Verletzungen der Haut, der Muskulatur, der Fascien und Aponeurosen, der Blutgefässe und Nerven. Naturgemäss tritt das gerade für das Röntgenverfahren wichtigste und dankbarste Gebiet der Knochenverletzungen in den Vordergrund. Von der Knochenerschütterung und der Knochenquetschung bis zu den Lochschüssen und der weitgehenden Zertrümmerung der Knochen werden uns alle Stadien in anschaulichen Bildern vorgeführt. Die einzelnen Regionen der Knochen, Epiphysen — Diaphysen, und Gelenkschüsse werden gesondert behandelt, ebenso die Schüsse der Skapula, der Rippen und des Schenkels in ihrer vielseitigen Variationen. Charakteristische Abbildungen führen uns die einzelnen Typen der Schädelverletzungen, der Schädeldecken und der Basis vor.

Die Schüsse des Gesichts, des Rückenmarks, des Herzbeutels und des Herzens, des Kehlkopfs und der Trachea, sowie der Bauchorgane und der Nieren werden weiterhin gesondert besprochen.

Nachdem auch die übrigen Armee- und Handfeuerwaffen, deren Geschosse und Wirkung eingehend berücksichtigt sind, wird in einem weiteren Abschnitte auf die Geschütze und die Wirkung ihrer Geschosse übergegangen. Granaten, Kartätschen und Shrapnels werden genauer beschrieben und ihre Wirkung und die ihrer Sprengstücke auf die einzelnen Gewebe und Organe, sowie die Blutung, der Choc, der Wundschmerz u. s. w. ausführlich behandelt.

Den Schluss des interessanten Werkes bildet der eigentliche Röntgenatlas und die Beschreibung der 111 Abbildungen auf 30 Tafeln. Schussverletzungen aller Art, welche durch das Röntgenbild überhaupt sichtbar gemacht werden können, werden uns vorgeführt. In den Weichteilen sitzende Geschosse, Thorax-, Becken-, Kopf- und Extremitätenschüsse finden wir, wie bereits eingangs erwähnt, in scharfer Aufnahme und vorzüglicher Wiedergabe zu einem, das Gesamtgebiet der Schussverletzungen zusammen-

fassenden Atlas vereinigt. Nur in flüchtiger Skizze kann der reiche Inhalt des Werkes wiedergegeben werden. Jedem, welcher sich für die Schussverletzungen und ihre Darstellung im Röntgenbilde interessiert, ist das Studium des Originals auf das wärmste empfohlen. Der Leser findet das Gesamtgebiet der Schussverletzungen, mit Einschluss der reichen Litteratur, sowie der ganzen Röntgentechnik mit allen ihren Einzelheiten in dem umfassenden und vollständigen Werke niedergelegt.

Kümmell (Hamburg).

H. v. Ziemssen u. H. Rieder. **Die Röntgographie in der inneren Medicin.** Folio-Format, 5 Lieferungen à 10 Tafeln. J. F. Bergmann, Wiesbaden. 2. u. 3. Lieferung.

Was vor einem Jahr bei Besprechung der 1. Lieferung (in dieser Zeitschrift, Bd. IV, S. 186) über die Vorzüge und Mängel des Münchener Röntgenatlas im allgemeinen gesagt wurde, könnte jetzt nur wiederholt werden. Ich werde mich daher auf eine kritische Erörterung der 20 Tafeln der vorliegenden vereinigten 2. und 3. Lieferung fast beschränken können.

Auf Tafel B 6 ist ein Fall von congenitaler „Dextrocardie" dargestellt mit einer Lage und Form des Herzschattens wie in dem (vom Referenten durchleuchteten) Falle, den H. Schlesinger in der Wiener klinischen Wochenschrift 1900 Nr. 2 veröffentlichte und abbildete; nur bestand dort auch Hochstand der linken Scapula und Pectoralis-Rippendefekt links. In beiden Fällen liegt zwar das Herz mit einem grösseren Teile im rechten Thoraxraum, die Herzspitze ist aber links gelegen, hinter dem Sternum (auf dem Bild nicht sichtbar). Es handelt sich also wohl bloss um Rechtsverziehung des Herzens nicht um echte Dextrocardie; Leber und Magen liegen normal. Wir haben hier keine Fälle von Situs viscerum perversus vor uns, bei welchem nämlich die Leber links liegt, die Achse des völlig umgelagerten Herzens nach vorne unten rechts verläuft und die Aorta aus dem rechts gelegenen Ventrikel entspringt. Radiogramme solcher Spiegelbilder des normalen Zustandes wurden z. B. von Weinberger in seinem Atlas auf Tafel VI und VII abgebildet.

Tafel B 8. Aneurysma des Aortenbogens mit auffallend gut sichtbaren „Bronchialverzweigungen"; es handelt sich nämlich um die infolge Stauung dilatierten Blutgefässe der Lungen!

Tafel B 9. Sehr grosses Herz bei Mitralinsufficienz und Stenose; besonders zeigen sich linker Ventrikel und Vorhof vergrössert.

Tafel B 10. Congenitaler Herzfehler, grosses Herz, „Gegend des linken Vorhofs vorgewölbt", was aber m. E. vielleicht auf Ausdehnung der Pulmonalis zu beziehen ist.

Tafel C 1. Tuberkulose der Lungen mit rechtsseitigem Pyopneumothorax; die rechte Lunge zeigt sich in ihrem unteren Teil gegen den Hilus zusammengezogen (besonderer Schatten, dabei der untere Thoraxabschnitt abnorm hell), im oberen Teil aber infiltriert (dunkel) und infolge pleuritischer Verwachsung nicht kontrahiert; „Zwerchfell rechts nach unten verdrängt", wobei noch erwähnt werden sollte, dass man die vordere Anheftungslinie des Zwerchfells und die tiefer stehende, die Leber überziehende Kuppe unterscheiden kann. Die Sektion bestätigte die klinische und radiologische Diagnose.

Tafel C 3 bringt ein Bild von schwerer tuberkulöser Erkrankung beider Lungen, die Verdichtungen sind besonders peribronchial (charakteristische Anordnung), die linke Spitze erscheint ganz dunkel, was Referent auf eine gefüllte Caverne beziehen möchte; mehrere kleine, besonders dichte Schatten machen ihm den Eindruck von Verkalkungen.

Tafel C 7. Rechtsseitige Thoraxschrumpfung, Herz nach der rechten verengerten und verdunkelten Seite verzogen, Zwerchfell hier emporgerückt.

Auf Tafel D 5 sieht man den mit Wismutaufschwemmung gefüllten erweiterten Ösophagus oberhalb einer carcinomatösen Striktur an der Cardia.

Tafel G 1 und 2 zeigen einen Fall von Nephrolithiasis in Vorder- und Hinteransicht, dunkle Schatten von zwei grossen, spitzhutförmigen Steinen im Becken der rechten Niere (auf dem einen Bild mehr über-, auf dem anderen mehr nebeneinander gelegen — sei es, dass die Niere beweglich war oder der Grund bloss in den verschiedenen Projektionsrichtungen lag). Bei der Operation fanden sich in der That zwei Phosphatsteine.

Tafel B 11. Aneurysma des aufsteigenden und oberen Teiles des Aortenbogens.

Auf Tafel C 2 dürften die grösseren, rundlichen Schatten mit Recht auf Bronchiektasien bezogen werden.

Tafel C 4 ist als „Lungencirrhose mit Bronchiektasien" bezeichnet; „in beiden Lungen unregelmässig verteilte, zahlreiche Schattierungen, welche ebensovielen bronchiektatischen und peribronchitischen Herden entsprechen". Mit diesen Worten zeigen die Verfasser, dass sie das Radiogramm der Lunge nicht ganz richtig auffassen. Von seinen im Verein mit Kollegen Holzknecht unternommenen Röntgenuntersuchungen an Leichen, die nachher seciert wurden, ist Referent mit analogen Bildern wohl bekannt; es handelt sich um weitgehendste Destruktion des Lungengewebes mit zahlreichen grossen, unter-

einander zum Teil kommunicierenden, luft- und eiterhaltigen Cavernen; man betrachte sich nur das höchst charakteristische Röntgenbild mit seinen eigentümlich angeordneten, sehr hellen und sehr dunklen Herden, welche in den unteren Abschnitten seltener sind, und präge sich die Thatsache ein, dass man durchaus nicht alle Herde sehen kann und dass nicht soviel Lungengewebe erhalten ist, als man vielleicht aus den hellen Stellen erschliessen könnte; dies sind Cavernen und man hat den schwersten Grad der Lungendestruktion vor sich.

Tafel C 8. Projektil in der rechten Lunge unweit vom Diaphragma und Herzen.

In Tafel D 6 ist ein merkwürdiger Fall mit linksseitiger grosser Hernia diaphragmatica abgebildet; man sieht die hellen Därme, auch ihre oberste Kontour, und eine eingeführte Sonde; Herz und grosse Gefässstämme sind nach rechts verdrängt.

Tafel D 7. Derselbe Fall, aber der Darm durch Kohlensäure gebläht, daher die obere Grenze noch weiter aufwärts gerückt, das Herz noch weiter verdrängt.

Zu dem in Tafel E 3 und 4 abgebildeten Rumpf mit Myositis ossificans progressiva ist z. B. ein Pendant der von De la Camp in unserer Zeitschrift (I. Band, Tafel 15) veröffentlichte Fall, wo ebenfalls die verknöcherten Muskelgebiete sichtbar sind.

Tafel E 5 enthält das Radiogramm des linken Fusses (vom vorigen Falle) mit Mikrodactylie des Hallux — auch die rechte Grosszehe und beide Daumen des Patienten waren deform verkürzt — und das Bild eines Handgelenks mit deutlich sichtbarer verkalkter Radialis.

Endlich zeigt uns Tafel E 6 einen kindlichen Rumpf mit cariöser Destruktion des zwölften Dorsal- und ersten Lumbalwirbels, wie solche Fälle schon wiederholt (z. B. von Redard und Laran in ihrem Atlas, vom Referenten u. a.) abgebildet wurden.

So sehen wir denn auch in den vorliegenden Lieferungen des von den bekannten Münchener Internisten herausgegebenen Atlas zahlreiche, ausnahmslos gute Radiogramme in schöner Heliogravure wiedergegeben; der Text ist deutsch und englisch, vor jeder Tafel findet sich der lateinische Titel der Affektion, u. zw. zweimal: einmal für den deutschen und einmal für den englischen Leser! Wir bedauern aber, dass der Röntgenbefund nur höchst dürftig analysiert ist.

Wollen die Autoren schon keine geschlossene Darstellung der radiologischen Diagnostik mit scharfer Präzisierung der Art, des Vorkommens und der diagnostischen Bedeutung und Sicherheit der einzelnen radiologischen Symptome, sondern bloss eine Casuistik darbieten, so sollte wenigstens diese vollständig ausgenützt sein. Wer mit dem Gegenstand vertraut ist, vermag, selbst ohne Kenntnisnahme der zugehörigen klinischen Thatsachen viel mehr aus den abgebildeten Fällen zu entnehmen, als es die Autoren in dem stiefmütterlich behandelten Text thun. Aus den Bildern allein kann aber ein Anfänger fast nichts lernen; er weiss nicht, was charakteristisch und was variant, was wichtig und was nebensächlich ist. Hier müsste der Forscher, was er aus zahlreichen Fällen resumieren kann, in Worten niederlegen. Bedenkt man nun noch, dass die Radioskopie die graphische Darstellung an Bedeutung für die internistische Diagnostik aus vielen oft angeführten Gründen übertrifft, und dass die Radiographie allein allzu unvollständige Anhaltspunkte giebt, so schränkt sich damit der Gesamtwert eines Atlas, selbst eines schönen Atlas wesentlich ein. Vollständigkeit in unserem Sinne findet der Lernende in den Werken Béclère's, William's, Holzknecht's und Weinberger's. Kienböck (Wien).

Vereine und Kongresse.

K. K. Gesellschaft der Ärzte in Wien. 1902.

30. Mai: Schiff stellt einen mit R.-Strahlen geheilten Fall von **Epitheliom** vor: Zehnpfennigstück gross, seit 22 Jahren bestehend, an der Nasenwurzel. Vorher Behandlung mit Pflastern, Ätzung, Auskratzung, Exstirpation mit nachfolgender Transplantation, alles ohne Erfolg. 33 Bestrahlungen. Nunmehr seit zwei Monaten glatte, weiche Narbe. — Der erzielte Erfolg wird von Réthi, der den Fall früher behandelte, gelobt.

Gesellschaft für innere Medizin in Wien. 1902.

15. Mai: Lauterbach stellt einen jungen Mann mit **doppelseitigen Halsrippen** vor. Die normalerweise vorhandene Einsenkung zwischen dem lateralen Rande des M. sternocleidomastoideus und der Clavicula fehlt und es ist beiderseits in der Supraclaviculargrube ein harter druckempfindlicher Tumor zu fühlen, dessen Umgebung hyperaesthetisch ist. Das R.-Bild lässt erkennen, dass es sich um beiderseits vom siebenten Halswirbel entspringende Rippen handelt.

K. K. Gesellschaft der Ärzte in Wien. 1902.

23. Mai: Ehrmann demonstriert eine Patientin, die zur Entfernung einer **Hypertrichosis** mehrmals mit R.-Strahlen behandelt wurde. Nachdem bereits vor zwei Jahren ein Geschwür aufgetreten war, das aber rasch heilte, kann man jetzt, genau entsprechend dem von den Bleiplatten freigelassenen Raum der Wangenhaut, das Auftreten multipler Haemangiome beobachten. Sie haben das Aussehen eines Naevus vasculosus disseminatus. Keine Spur einer Entzündung. Die R.-Wirkung beruht daher nicht nur auf einer electiven Degeneration bestimmter Zellelemente (z. B. Haarpapille), sondern es wird auch dort, wo keine Gewebsdestruktion eingetreten ist, das Gefässsystem, das Bindegewebe etc. betroffen.

Diskussion: Teleky unterscheidet zwei Behandlungsmethoden, entweder kurze, häufige Bestrahlungen oder länger dauernde Sitzungen in grossen Intervallen. Die erstere erscheint ihm ungefährlicher, da er in zwei Fällen, die nach der zweiten Methode behandelt waren, einige Monate nach Aussetzen der Behandlung zahlreiche Teleangiektasien auftreten sah, die noch nach einem halben Jahr persistierten.

Spiegler berichtet eine gleiche Beobachtung von Spätauftreten dieser Teleangiektasien nach einem Jahre. Therapie sehr schwierig.

Lang kennt gleichfalls einzelne Fälle von Gefässektasien nach R.-Bestrahlung.

Ehrmann: Selbst bei solcher Einwirkung der R.-Strahlen, die keine radikale Epilation bewirkt, können schon Störungen des Gefässsystems vorhanden sein, während die **elektive** Wirkung fehlt.

Werner (Hamburg).

Journallitteratur.

Archiv für klinische Chirurgie. Bd. 67. Heft 2.

Joachimsthal: **Über Struktur, Lage und Anomalien der menschlichen Kniescheibe.** Die reich illustrierte Arbeit enthält des Verfassers Studien über die Formgestaltung der Patella und ihre jeweilige Lage. Wie sich die Verschiebung von Kniescheibe und Femur gegeneinander vollzieht, ist in einer Reihe von Aufnahmen dargestellt. Die normal geformte Patella (auch hier kommen eine Anzahl Varietäten in der Grösse und Gestalt vor) liegt bei gestrecktem Bein mit der unteren Hälfte der Artikulationsfläche den höchsten Teilen der Trochlea des Oberschenkels an, während die obere Hälfte bedeutend vom Femurknochen entfernt ist. Bei der Beugestellung im rechten Winkel liegt die obere Hälfte der Kniescheibenartikulationsfläche einer etwa in der Verlängerung der Femurachse zu suchenden Stelle der Trochlea an. Die Entfernung des unteren Doppelfeldes markiert sich durch eine bei spitzwinkliger Beugung noch ausgedehntere helle Partie in Form eines noch unten offenen spitzen Winkels. Anders ist die Lage der Patella bei Tieren, von denen J. Katze, Hund, Affe, Ratte, Kaninchen und Meerschweinchen abbildet. Zumeist ist die Patella weit am Oberschenkel in die Höhe gerückt. Nur der Affe zeigt eine dem Menschen ähnliche Form und Lage. Die Architekturverhältnisse studierte J. an Sagittal-, Horizontal- und Frontalschnitten, die radiographiert wurden. Die Bälkchensysteme sind relativ einfach. Entsprechend den statischen Gesetzen ist mit dem geringsten Materialaufwand die grösstmöglichste Festigkeit erreicht. Ungemein deutliche Zuglinien charakterisieren die menschliche Patella; im Gegensatz dazu zeigen die Sesambeine am Vorderfuss des Pferdes, bei denen eine Zugwirkung nicht stattfindet, lediglich ein System von dicht aneinander liegenden Druckbälkchen. Falls es beim Menschen zu dauerndem Hochstand der Kniescheibe kommt, treten ähnliche Formveränderungen dieses Knochens auf, wie sie Hund und Katze bieten. Dafür giebt J. die Bilder von Fällen von Littlescher Krankheit (cerebrale Kinderlähmung). Bei spitzwinkliger Beugung des Knies wird die Kuppe der Krümmung nicht, wie beim normalen Knie, vom Condylus internus und von der oberen Partie der Patella gebildet, sondern von der P. allein. Das Knie bekommt dadurch ein eigentümlich spitzes Aussehen. Dieser Hochstand der Patella scheint der Littleschen Krankheit eigentümlich zu sein und ist vielleicht verursacht durch eine durch die dauernden Spasmen bedingte Dehnung und Verlängerung der Patellarsehne. Angeborene Verdoppelung der Patella — eine grosse Rarität — beschreibt J. schliesslich. Es zeigt sich in dem Falle eine von vorn und hinten fast durch die ganze Dicke bis nahe zur Mitte hindurchgehende Trennungslinie, durch die die Kniescheibe in ein unteres kleineres und ein grösseres oberes Segment zerfällt. Im Anschluss hieran bespricht Verf. die angeborene Spaltbildung der Kniescheibe, gleichfalls ein seltenes Vorkommen. Er ermahnt, immer beide Kniegelenke möglichst in gleicher Stellung zu radiographieren.

Deutsche militärärztl. Zeitschrift. 1902. Juni.

Schmiz: **Über Frakturen und Luxationen der Handwurzelknochen.** Bericht über 16 einschlägige Fälle, in denen die R.-Bilder genauen diagnostischen Aufschluss boten. Die klinischen Symp-

tome sind oft derart, dass es unmöglich ist, ohne Durchleuchtung zu sagen, welcher Knochen verletzt oder verschoben ist. Auch die Deutung der Bilder ist nicht immer leicht, daher der Rat, immer die gesunde Hand zum Vergleich mit heranzuziehen. Das Kahnbein ist stets mit betroffen, fünfmal isoliert, sechsmal mit Bruch des Radius bezw. der Ulna, fünfmal mit mehreren bezw. mit allen übrigen Karpalknochen.

Blecher: **Fussgeschwulst, Knochenbruch und Knochenhautentzündung.** Die interessante Studie referiert die Erfahrungen, die in 87 Fällen von Marschgeschwulst an Soldaten gemacht wurden. Durchleuchtungen wenig verwertbar, nur Röntgenplatten liessen die Details erkennen. Bei jeder Fussgeschwulst handelt es sich um eine Beteiligung eines Mittelfussknochens. In etwa ein Drittel der Fälle (30) liegt ein Bruch oder eine Infraktion vor, mit oder ohne deutlich nachweisbarer Bruchlinie der Bruchspalt, mit später deutlich umschriebenem Callus. In den übrigen Fällen handelt es sich um eine Knochenhautentzündung; dieselbe giebt anfangs keinen oder nur sehr geringen Befund: Schmalen Schattenstreifen am Knochenrande, später — etwa nach sechs Wochen — eine gleichmässige oder spindelförmige ein- oder doppelseitige Verbreiterung des Knochenschattens ohne Unterbrechung der Corticalis und Markhöhle.

New York Medical Journal. 1902. April 5.

Beck: **On the treatment of fracture of the anatomical neck of the humerus by the aid of the Roentgen Rays.** 12jähriger Knabe. Eigentümliche Dislokation. Caput humeri steht genau im rechten Winkel zur Humerusdiaphyse. Fixierender Verband in vertikaler Stellung des Armes, wodurch das lange Frakturende dem kurzen genähert wird. Tadellose Heilung. Fünf Illustrationen.

1902. Mai 24.

Beck: **The pathology of the tissue changes caused by the Roentgen-Rays, with special reference to the treatment of malignant growths.** Beschreibung der drei Stadien der R.-Verbrennung, zum Teil nach Selbstbeobachtung. — Fall von Lupus erythematodes, nach 25 Sitzungen vernarbt. — Vier Illustrationen. — Fall von Adenocarcinoma mammae. Recidiv, inoperabel. Nach R.-Behandlung mikroskopisch festgestellte Colloiddegeneration und Verschwinden des typischen Carcinombaus.

Annals of surgery. 1901. Dezember.

Huntington (San Franzisco): **Note on X-ray burns and their treatment.** H. hat einen Fall von R.-Strahlen-Verbrennung erfolgreich behandelt mit Excision des Geschwürs nebst Entfernung des Unterhautfettgewebes und sofortiger Naht und Thierschschen Transplantationen. Er empfiehlt diese Behandlungsmethode mit ausdrücklicher Betonung, dass in radikalster Weise alle Teile entfernt werden müssen, in denen Obliteration der Gefässe erkennbar ist. Der von ihm behandelte Fall ist glatt geheilt, nur ein Narbenkeloid ist entstanden. Werner (Hamburg).

Correspondenz.

Im ersten Teil der Arbeit von **Dr. Holzknecht:** „Die photochemischen Grundlagen der Röntgographie", Bd. V., Heft 4, S. 243, Zeile 4 von oben ist ein sinnstörender Fehler unterlaufen. Es heisst dort: „z. B.: die Schwärzung wird desto grösser (+), je grösser (+) die Focaldistanz . . . ." statt: „die Schwärzung wird desto grösser (+), je kleiner (—) die Focaldistanz . . . ." In der Tabelle findet sich das richtige Zeichen. Dagegen müssen in der Tabelle die Zeichen bei Widerstand der Röhre und Distanz zwischen Kath. u. Antikath. geändert werden.

Druck von Hesse & Becker in Leipzig.

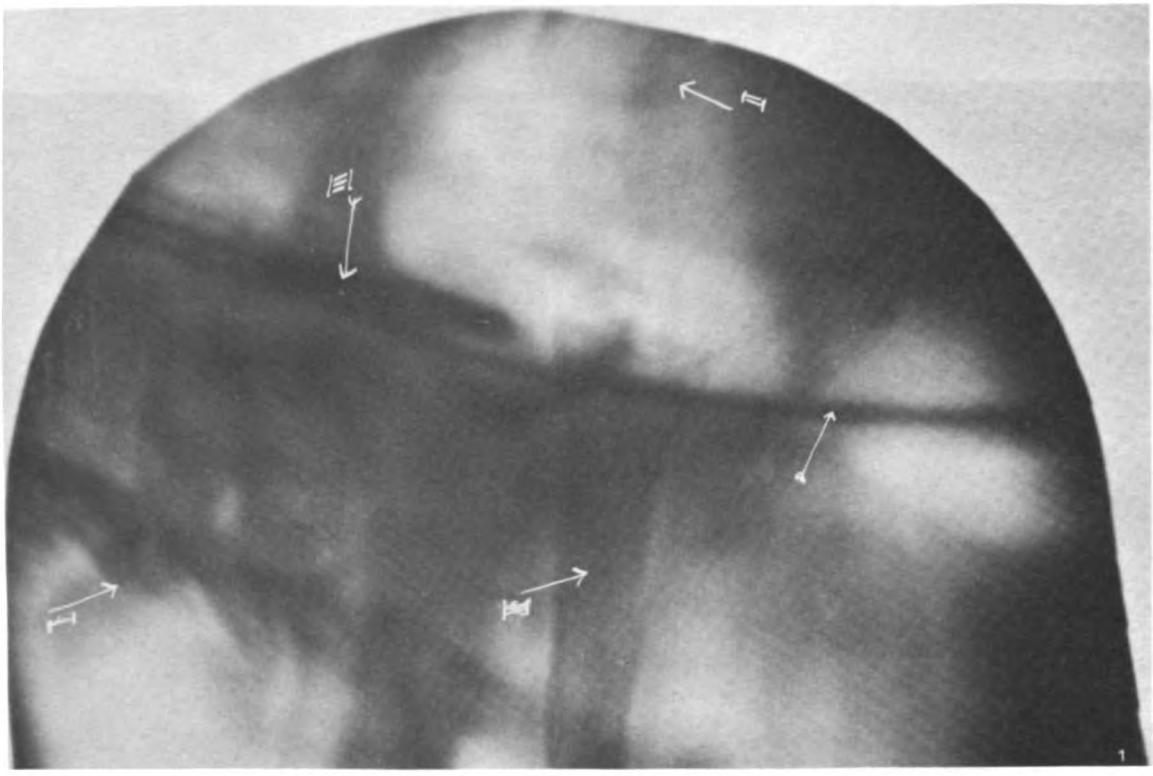

1

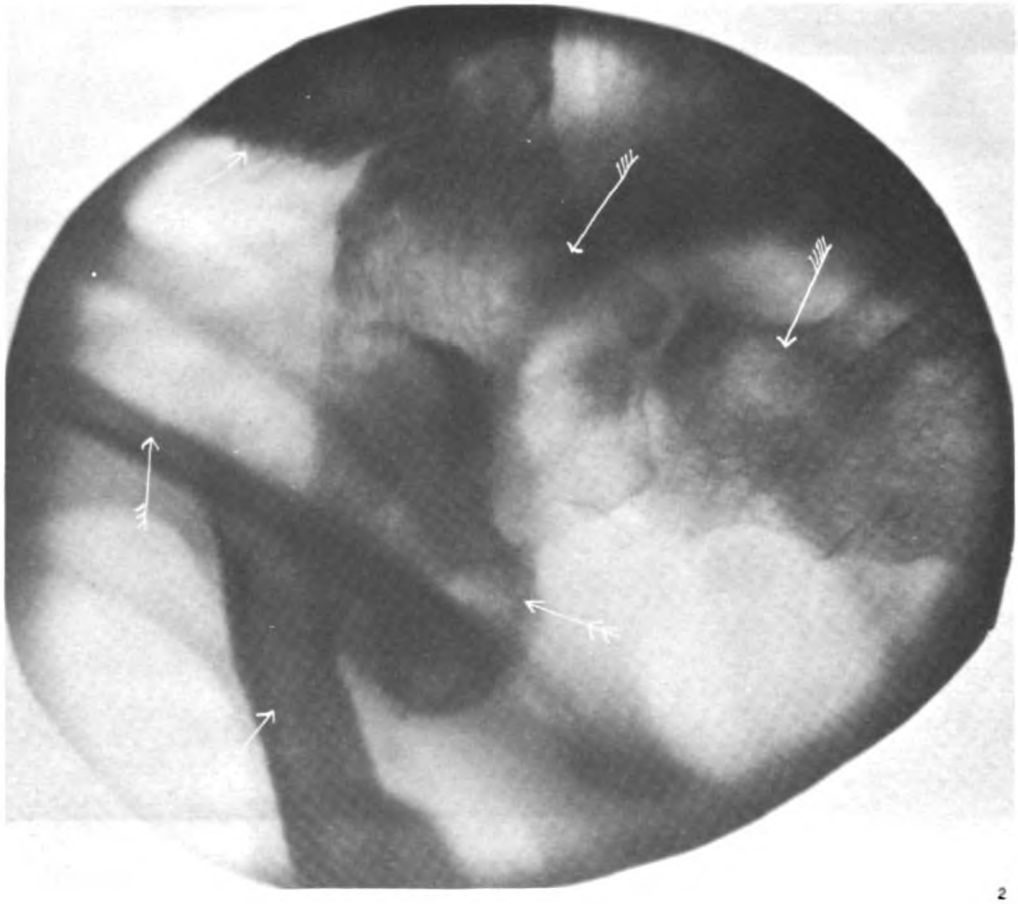

2

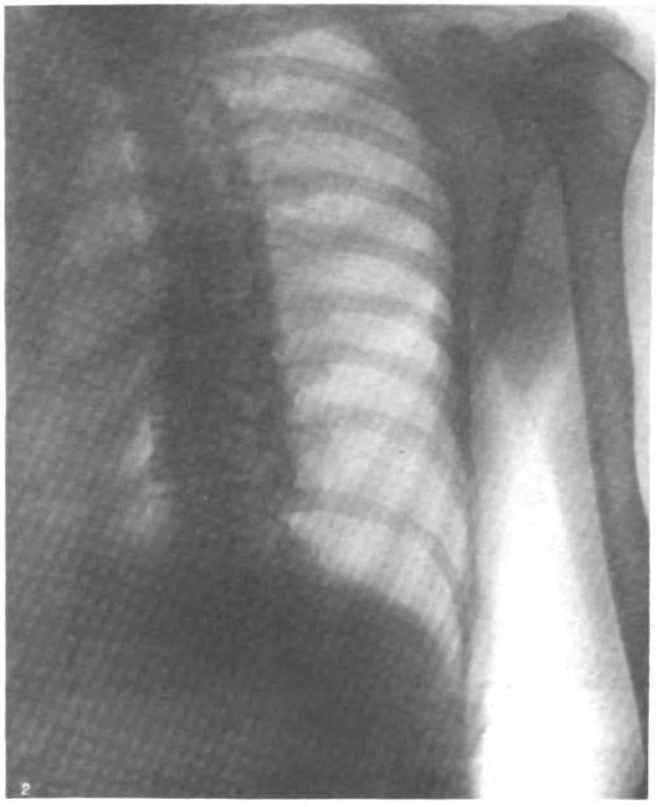

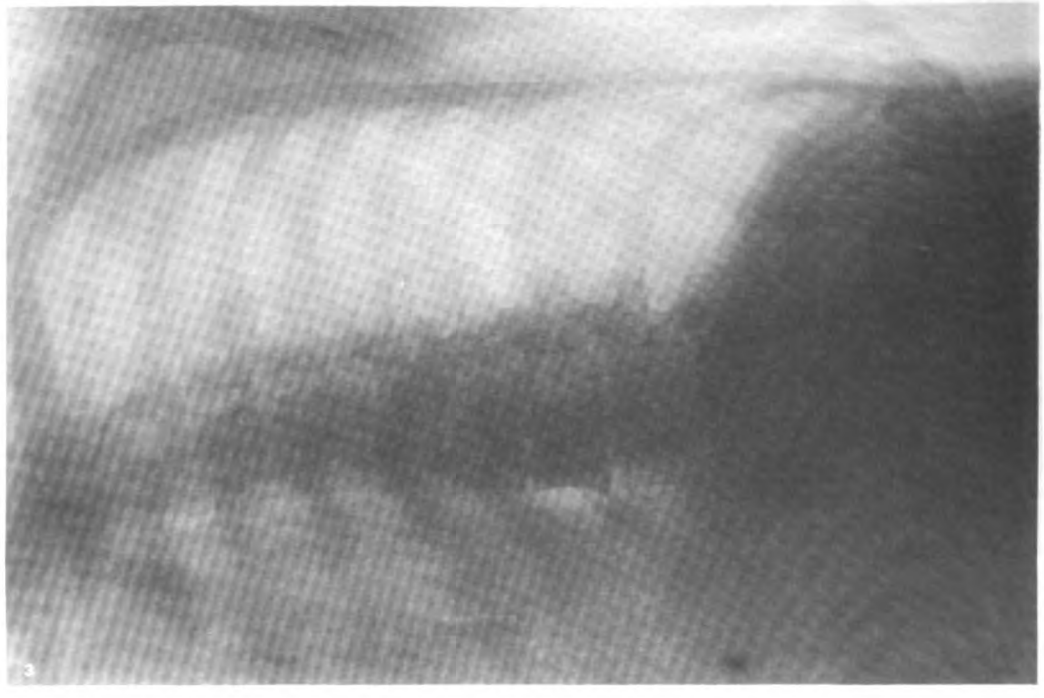

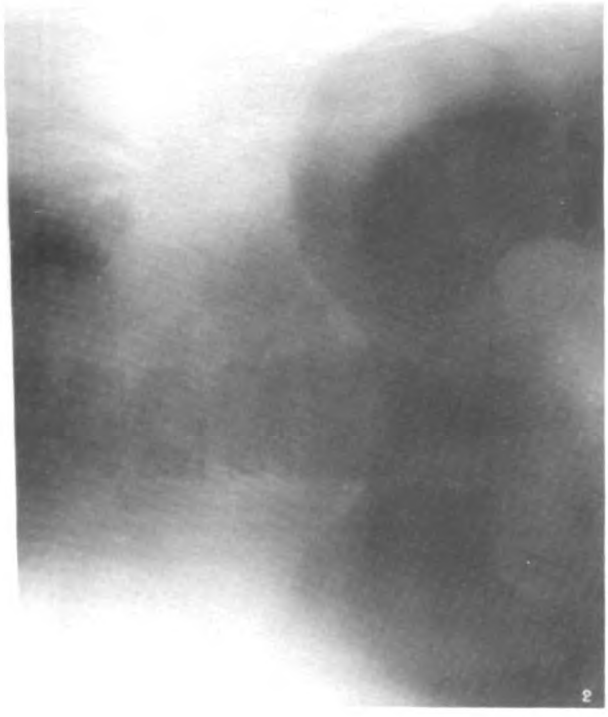

2

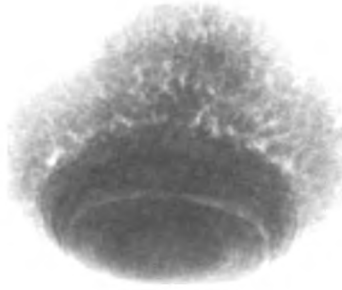

5

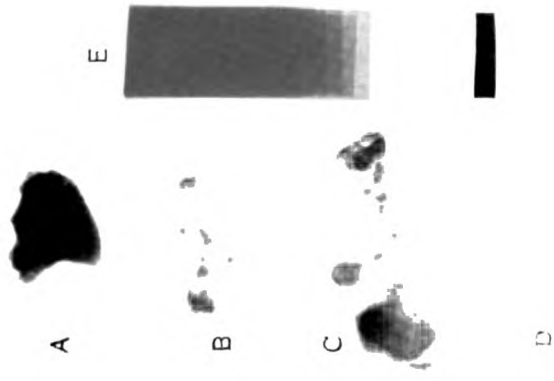

4

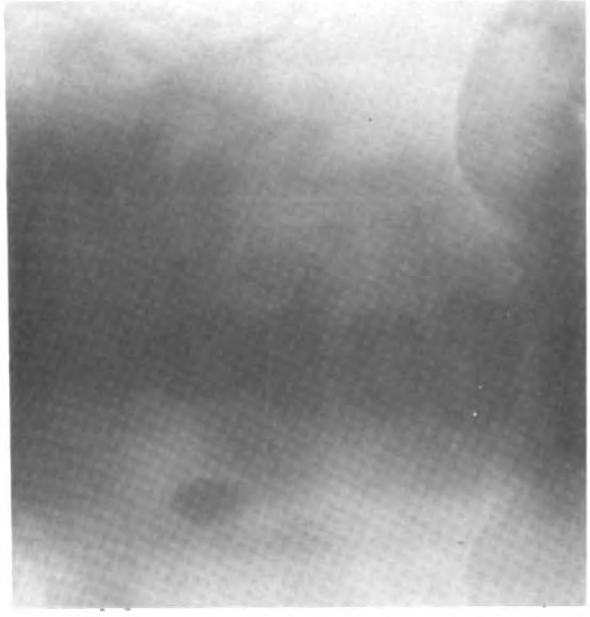

1

3

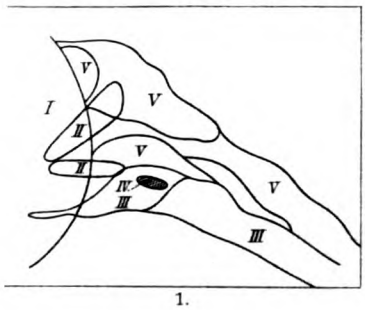

1.

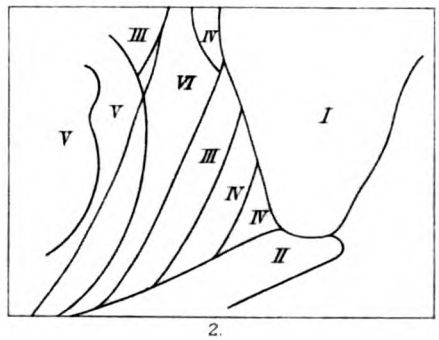

2.

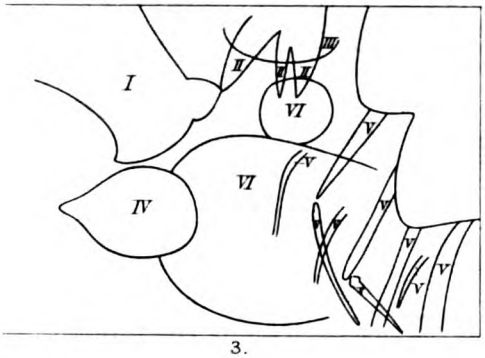

3.

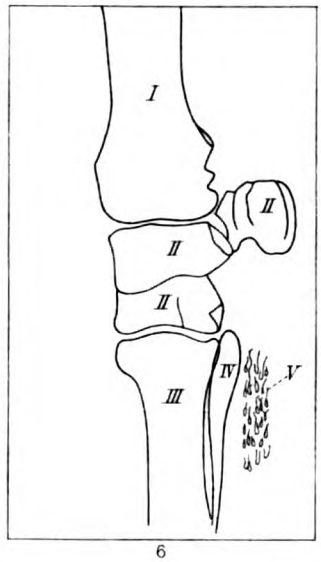

6

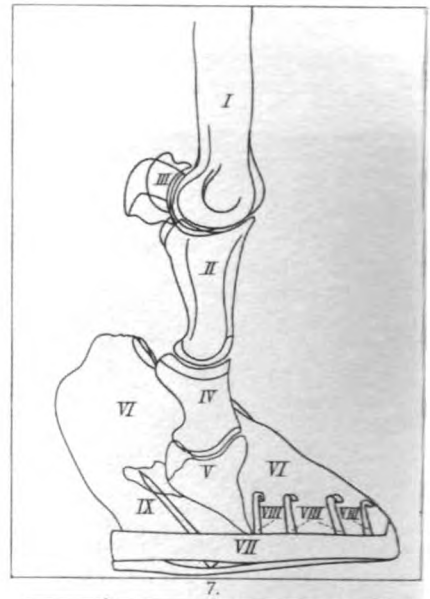

7.

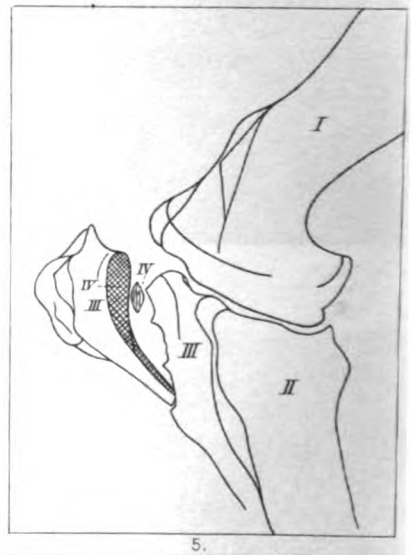

5.

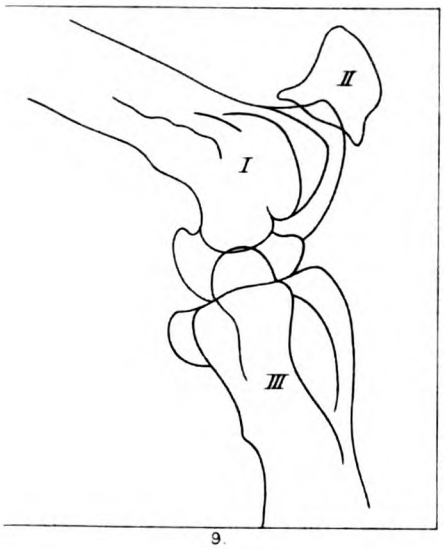

9.

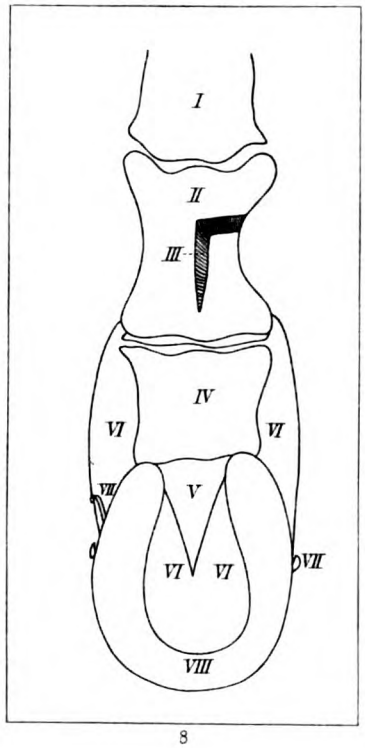

8

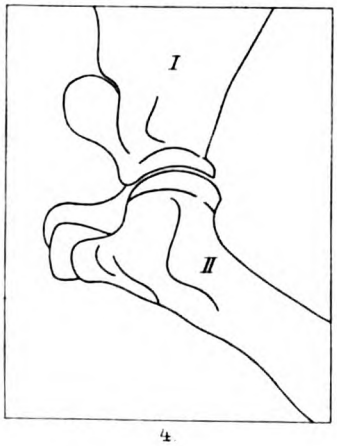

4.

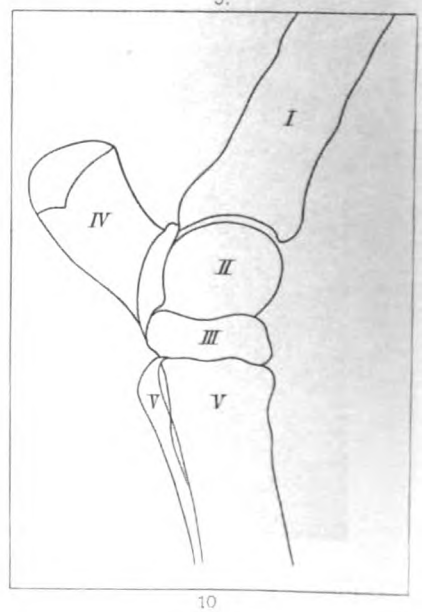

10

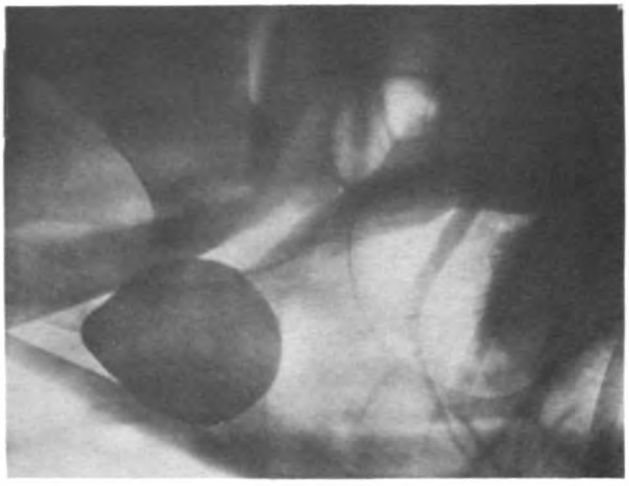

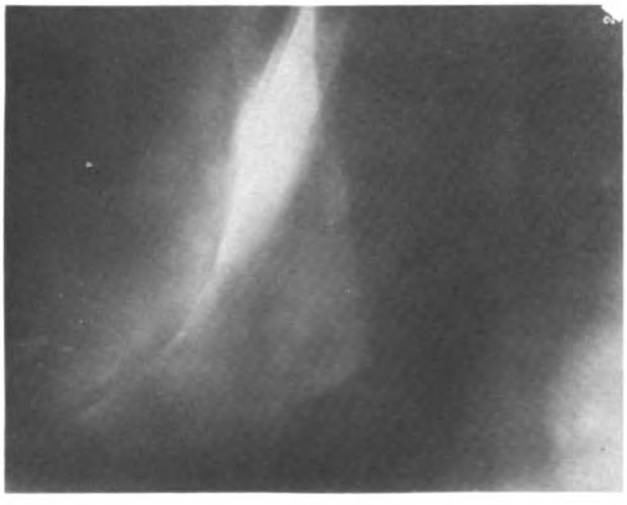

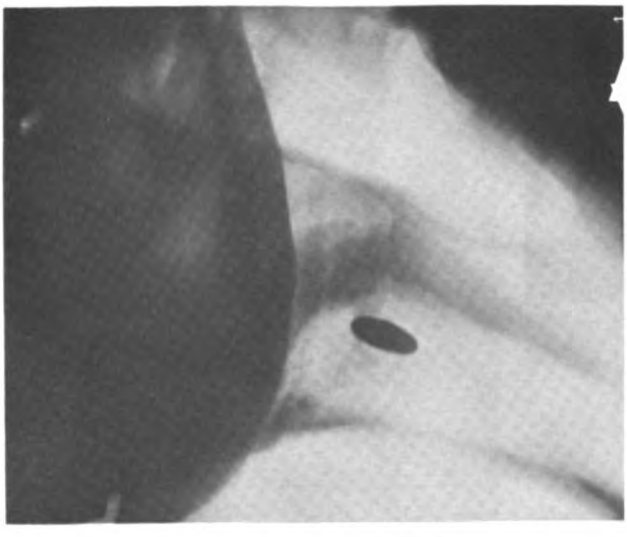

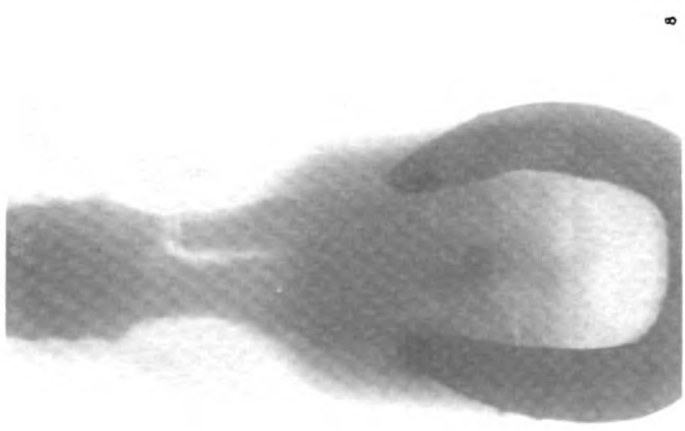

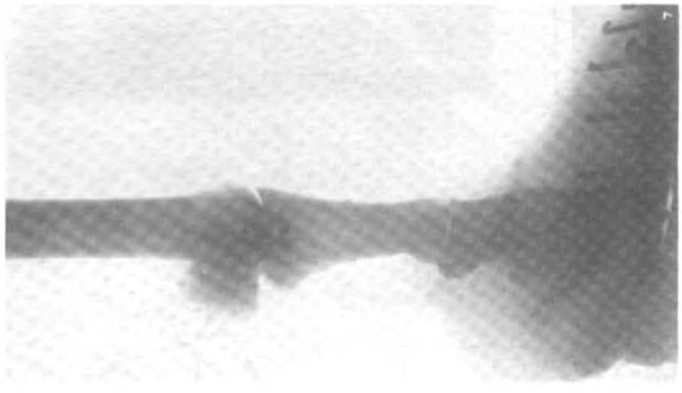

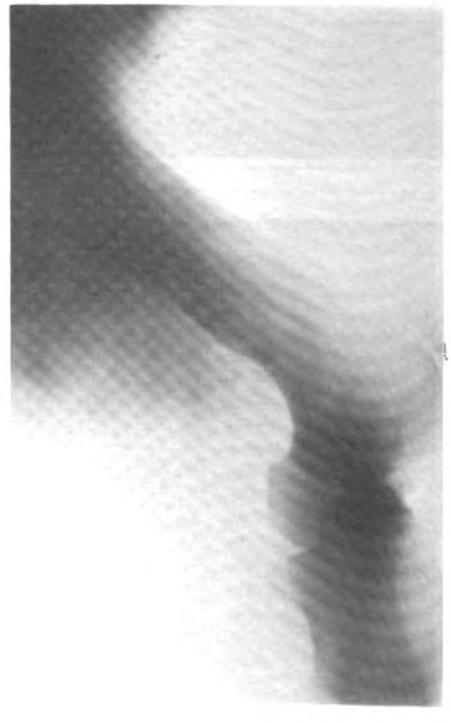

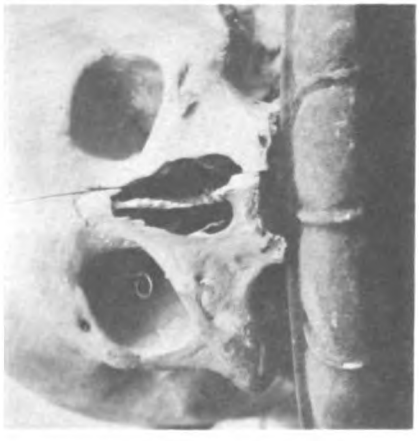

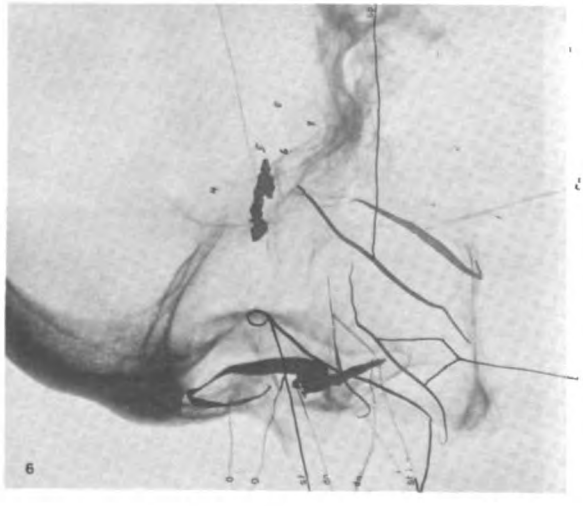

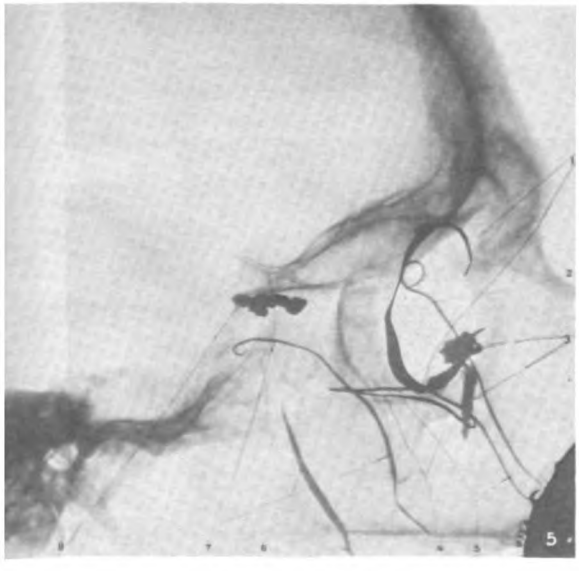

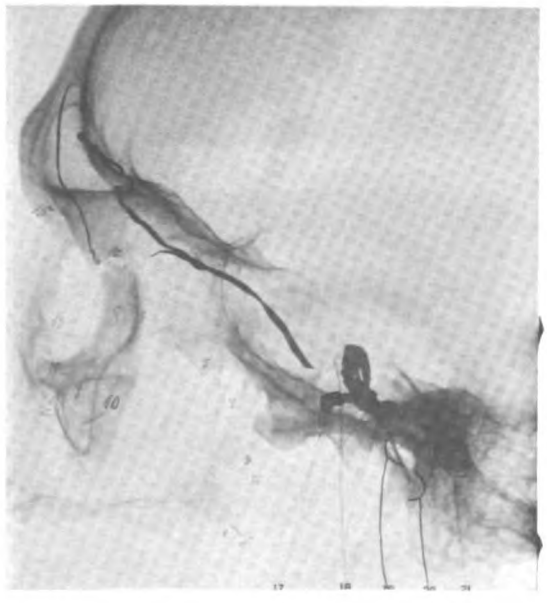

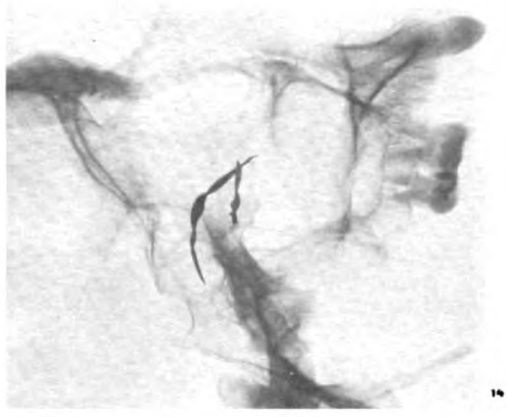

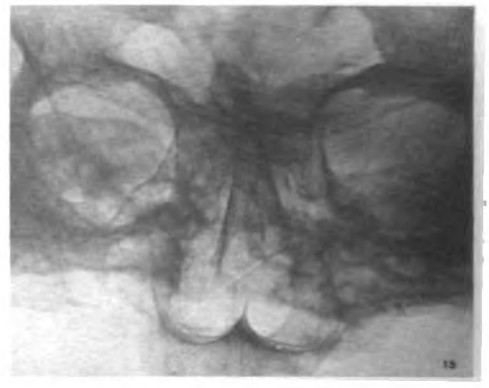

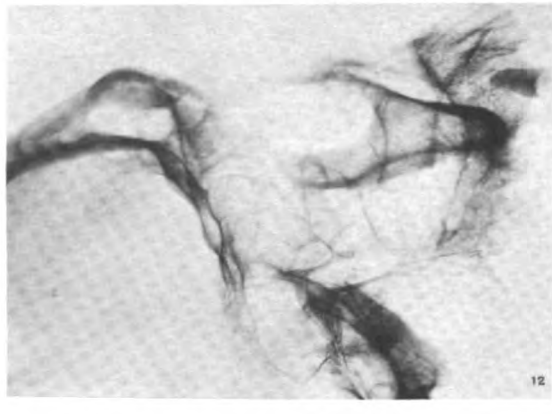

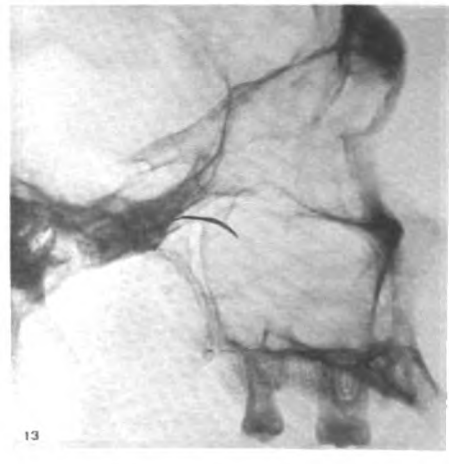

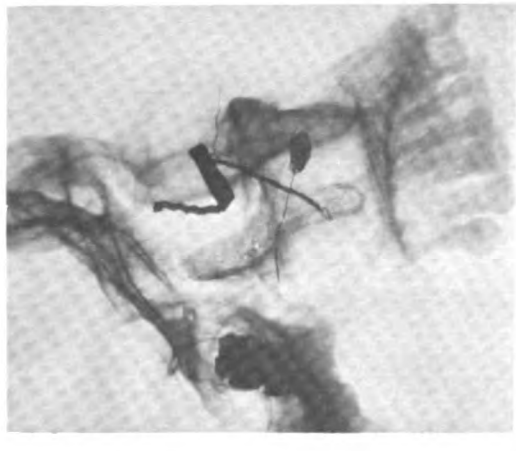

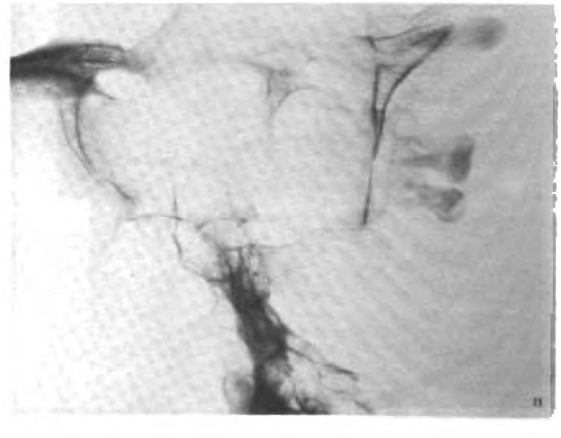

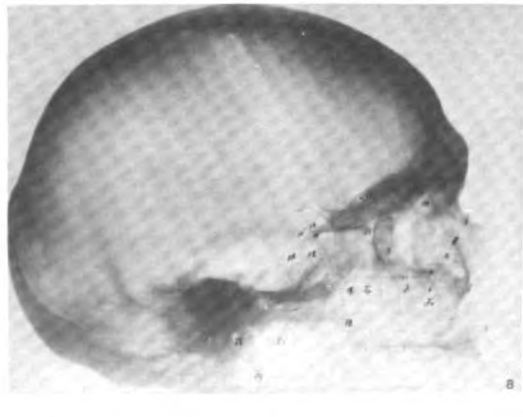

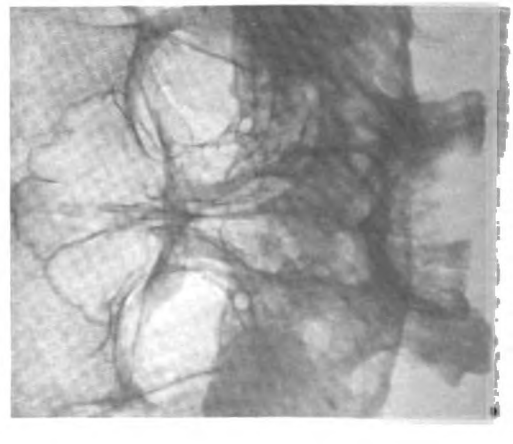

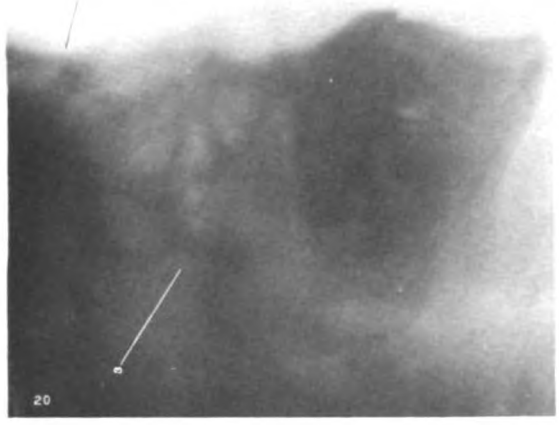
20

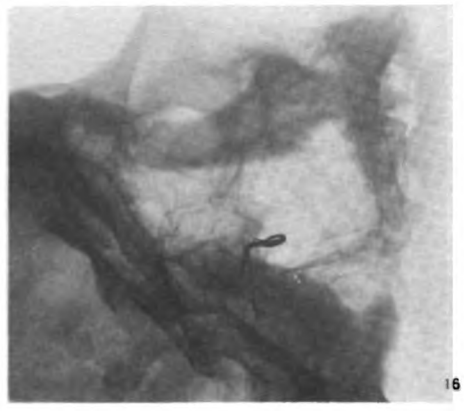
16

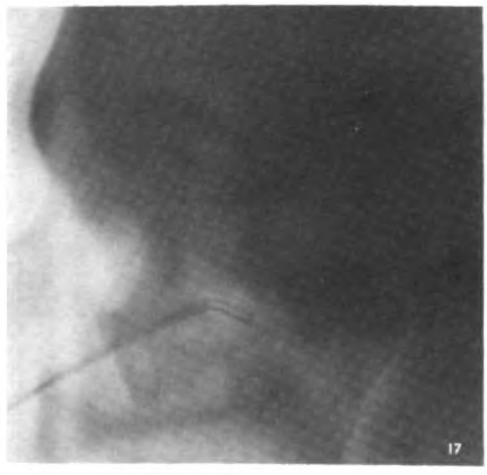
17

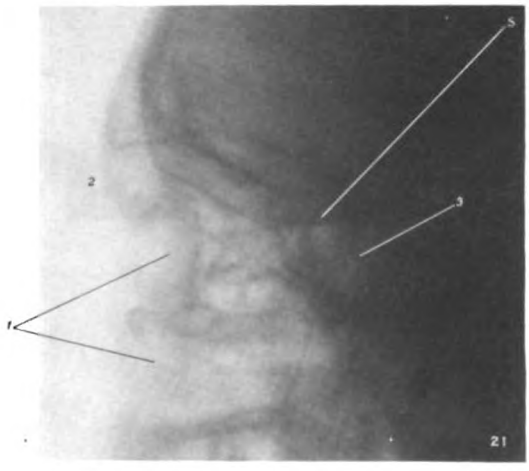
5
2
3
1
21

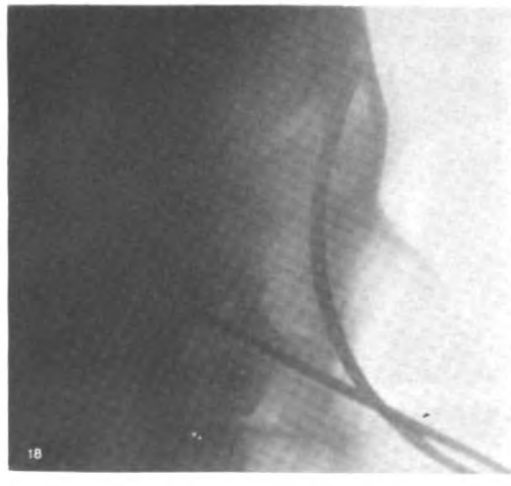
18

22

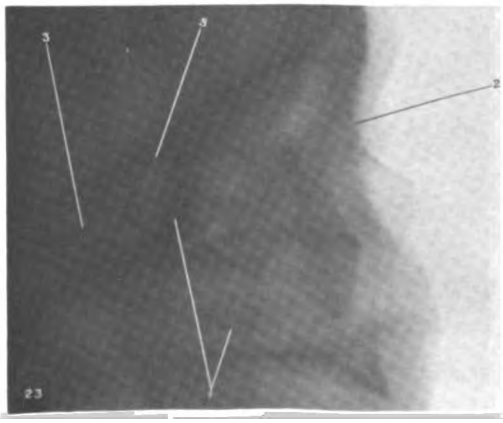
3
1
2
23

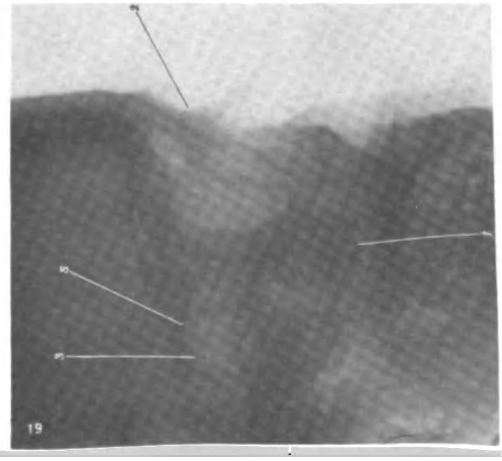
19

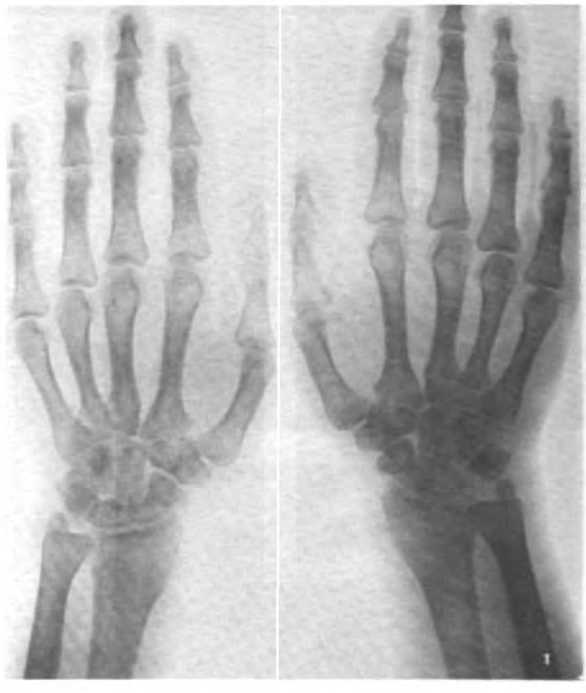



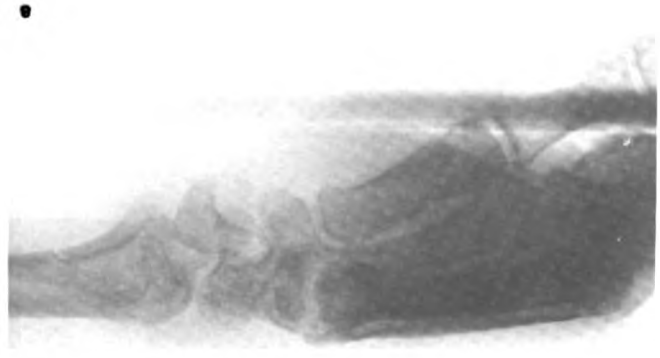

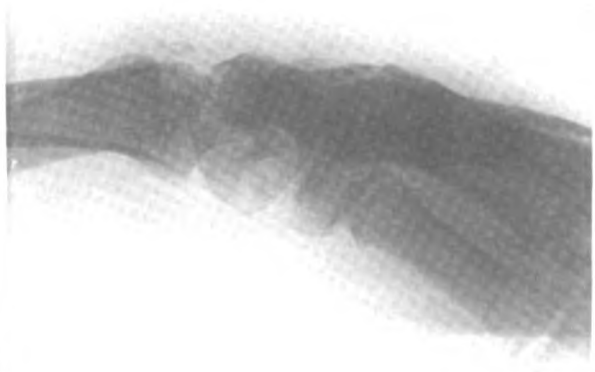



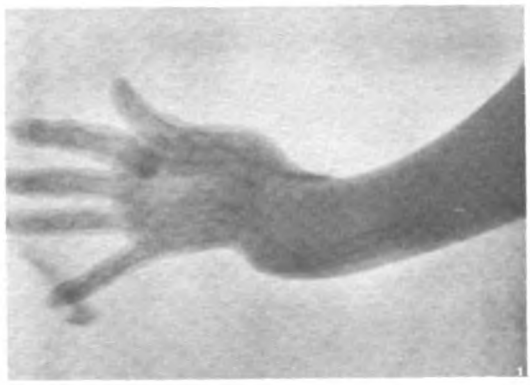

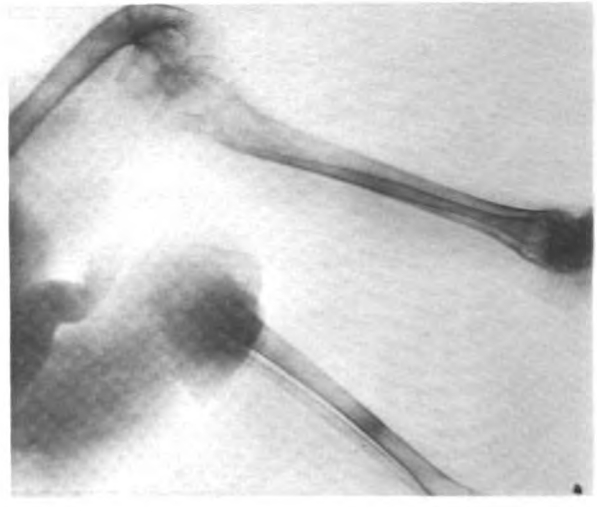



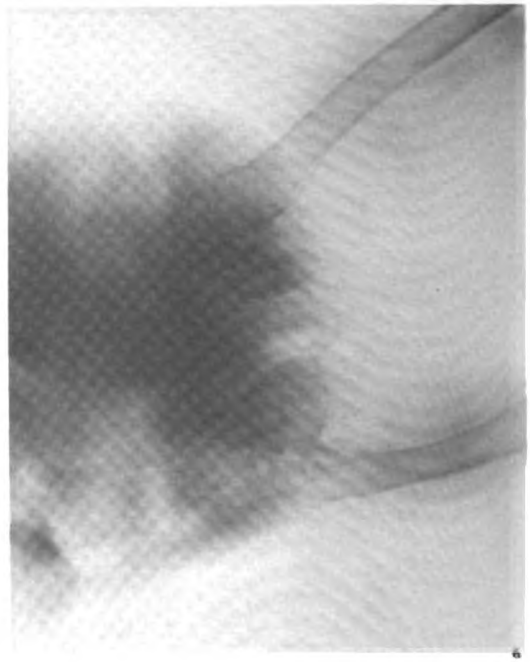



6

7

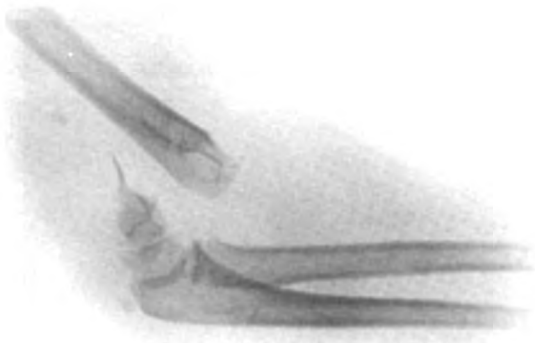

5

4

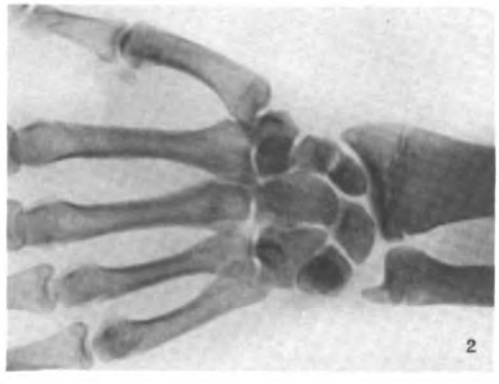

2

3

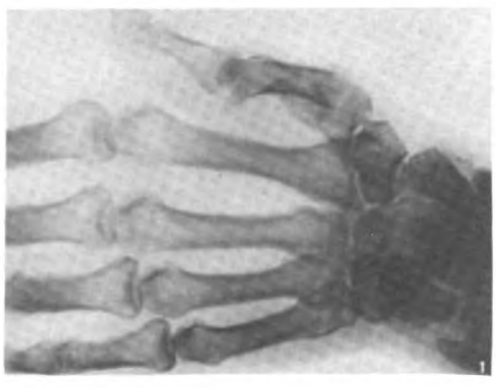

1

9

2

1


3

11

8

5

10

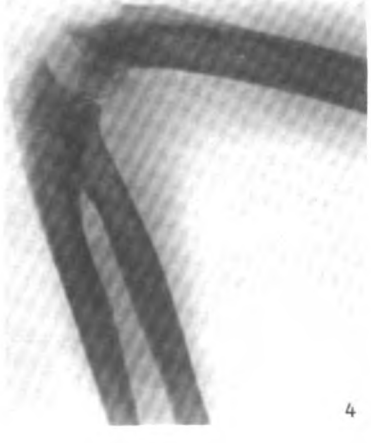
4

7

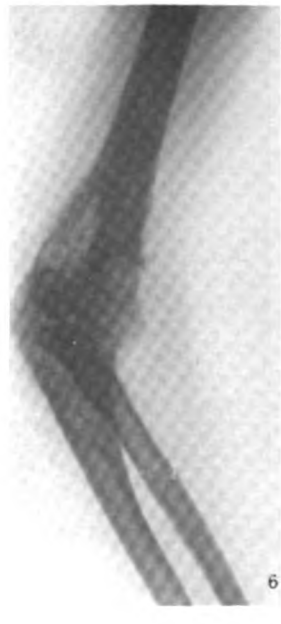
6

Fig. A.

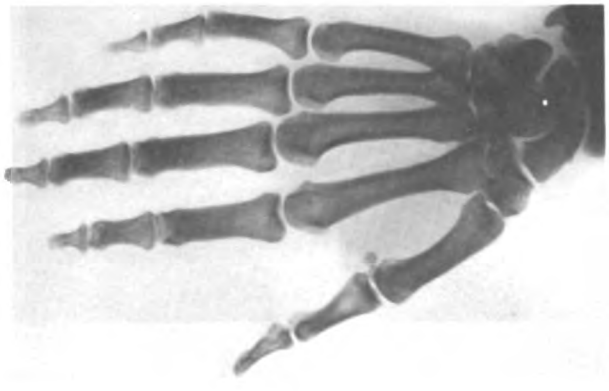

6

2

3

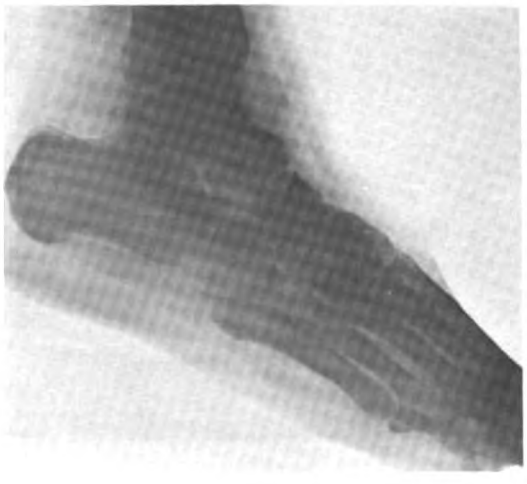

4

5

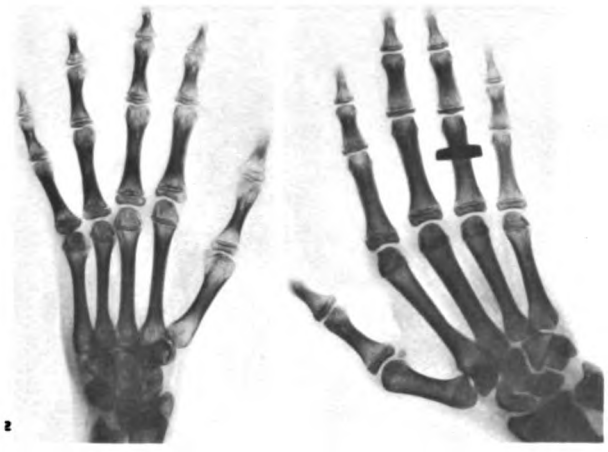

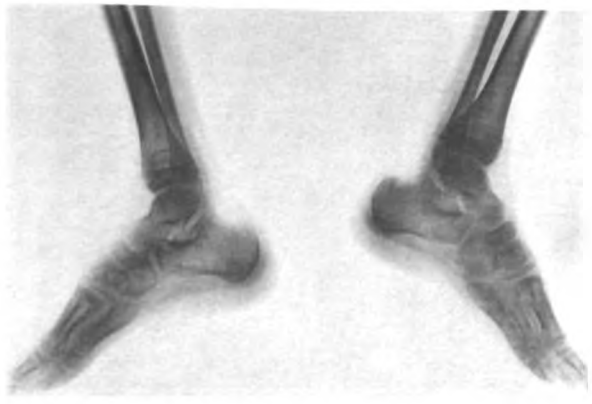

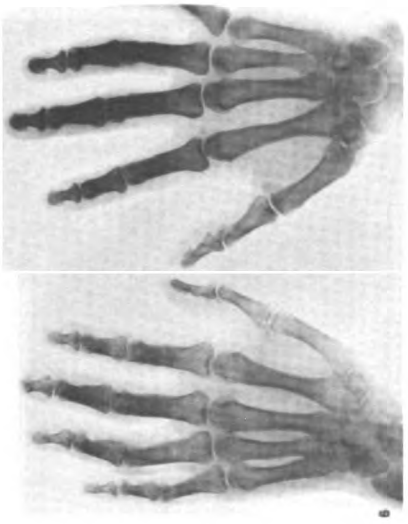

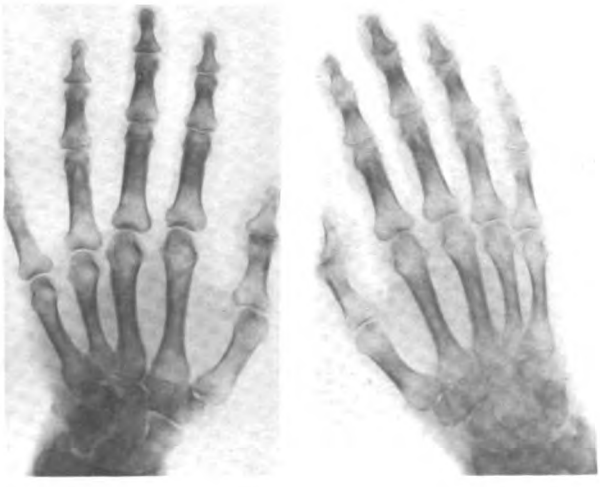

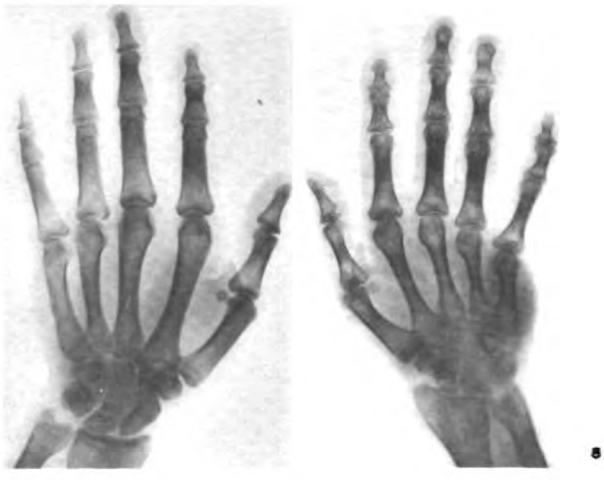

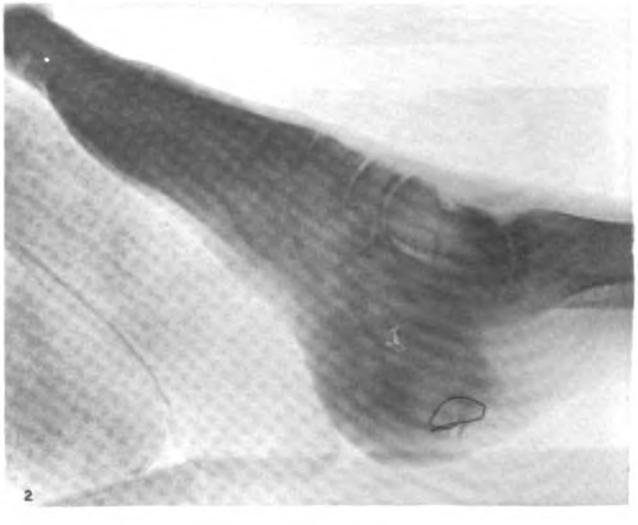

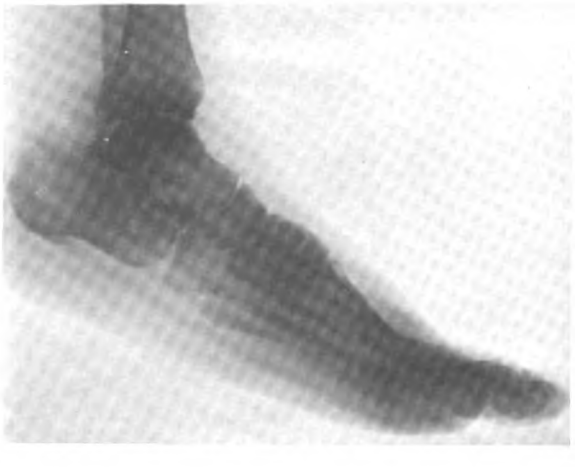

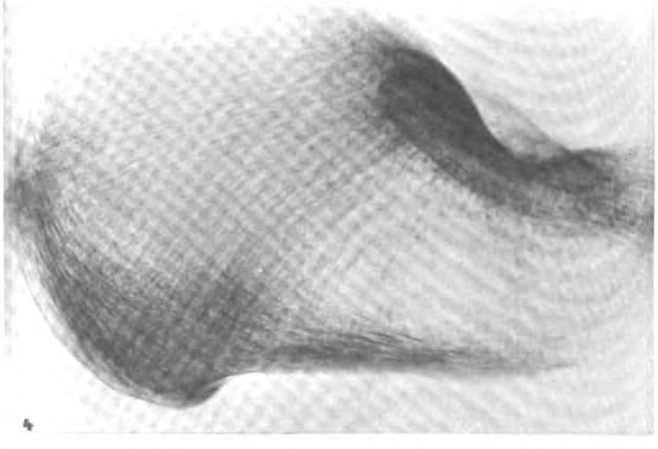

1a

2

2a

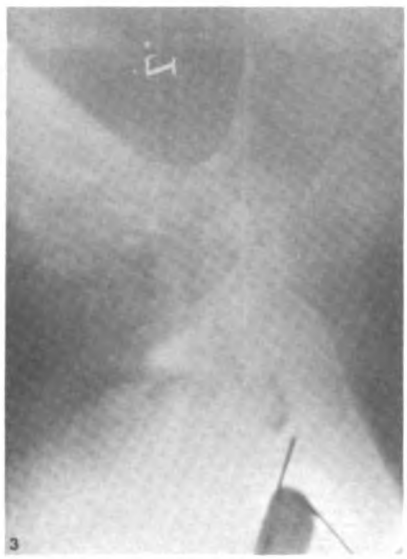

3

3a

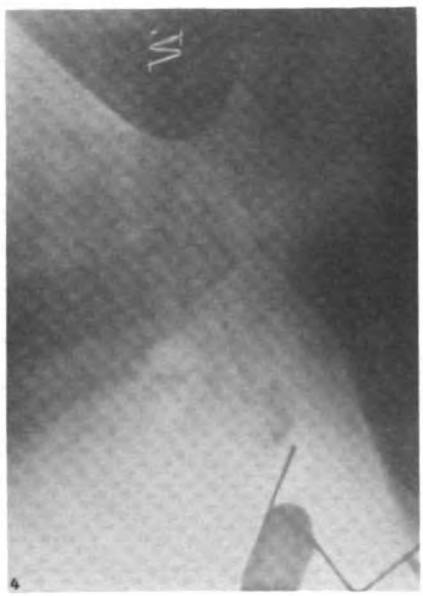

4

4a

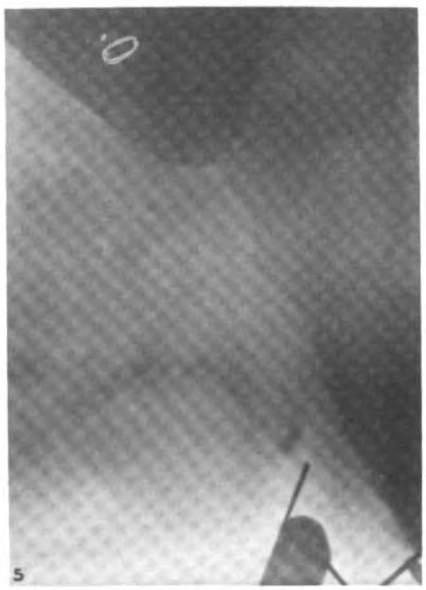

5

5a



6

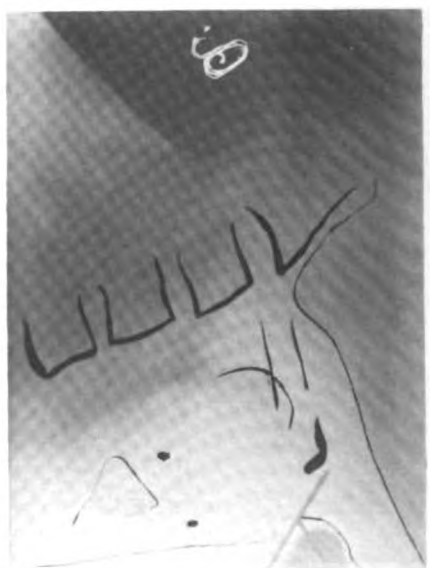

6a

7

7a

8

8a

9

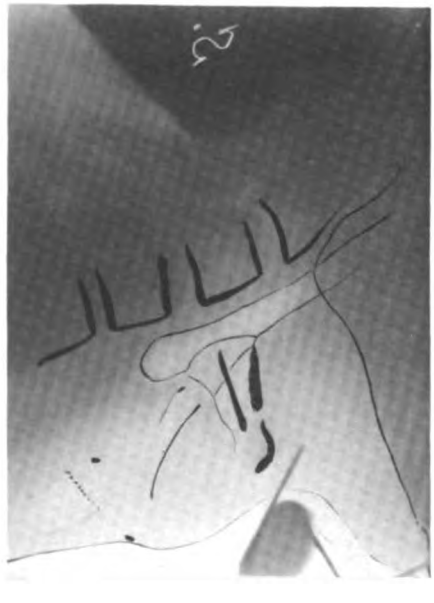

UNIVERSITY OF MINNESOTA
biom,per bd.4-5
stack no.59
Fortschritte auf dem Gebiete der R ontge
3 1951 002 712 750 P

MINITEX
Minnesota Library Access Center
9ZAR04D06S07TCH